This is a digital copy of a book that was preserved for generations on library shelves before it was carefully scanned by Google as part of a project to make the world's books discoverable online.

It has survived long enough for the copyright to expire and the book to enter the public domain. A public domain book is one that was never subject to copyright or whose legal copyright term has expired. Whether a book is in the public domain may vary country to country. Public domain books are our gateways to the past, representing a wealth of history, culture and knowledge that's often difficult to discover.

Marks, notations and other marginalia present in the original volume will appear in this file - a reminder of this book's long journey from the publisher to a library and finally to you.

Usage guidelines

Google is proud to partner with libraries to digitize public domain materials and make them widely accessible. Public domain books belong to the public and we are merely their custodians. Nevertheless, this work is expensive, so in order to keep providing this resource, we have taken steps to prevent abuse by commercial parties, including placing technical restrictions on automated querying.

We also ask that you:

+ *Make non-commercial use of the files* We designed Google Book Search for use by individuals, and we request that you use these files for personal, non-commercial purposes.

+ *Refrain from automated querying* Do not send automated queries of any sort to Google's system: If you are conducting research on machine translation, optical character recognition or other areas where access to a large amount of text is helpful, please contact us. We encourage the use of public domain materials for these purposes and may be able to help.

+ *Maintain attribution* The Google "watermark" you see on each file is essential for informing people about this project and helping them find additional materials through Google Book Search. Please do not remove it.

+ *Keep it legal* Whatever your use, remember that you are responsible for ensuring that what you are doing is legal. Do not assume that just because we believe a book is in the public domain for users in the United States, that the work is also in the public domain for users in other countries. Whether a book is still in copyright varies from country to country, and we can't offer guidance on whether any specific use of any specific book is allowed. Please do not assume that a book's appearance in Google Book Search means it can be used in any manner anywhere in the world. Copyright infringement liability can be quite severe.

About Google Book Search

Google's mission is to organize the world's information and to make it universally accessible and useful. Google Book Search helps readers discover the world's books while helping authors and publishers reach new audiences. You can search through the full text of this book on the web at `http://books.google.com/`

UC-NRLF
B 3 732 652

UNIVERSITY OF CALIFORNIA
MEDICAL CENTER LIBRARY
SAN FRANCISCO

SIGILLVM · VNIVERSITATIS · CALIFORNIENSIS
FIAT LVX
MDCCCLXVIII

EX LIBRIS

DEUTSCHE ZEITSCHRIFT

FÜR

CHIRURGIE.

HERAUSGEGEBEN

VON

PROF. BARDENHEUER IN KÖLN, PROF. v. BERGMANN IN BERLIN, PROF. BIER IN BONN, PROF. CH. H. BRAUN IN GÖTTINGEN, DR. v. BURCKHARDT IN STUTTGART, PROF. DOLLINGER IN BUDAPEST, PROF. v. EISELSBERG IN WIEN, DR. G. FISCHER IN HANNOVER, PROF. FRIEDRICH IN GREIFSWALD, PROF. HELFERICH IN KIEL, PROF. HILDEBRAND IN BASEL, PROF. HOCHENEGG IN WIEN, DR. KAPPELER IN KONSTANZ, PROF. KOCHER IN BERN, PROF. KÖNIG IN BERLIN, PROF. KRÖNLEIN IN ZÜRICH, PROF. KÜSTER IN MARBURG, DR. C. LAUENSTEIN IN HAMBURG, PROF. LENNANDER IN UPSALA, PROF. v. LEUTHOLD IN BERLIN, PROF. MADELUNG IN STRASSBURG I. E., DR. MARTENS IN BERLIN, PROF. MÜLLER IN ROSTOCK, DR. A. NEUMANN IN BERLIN, PROF. PERTHES IN LEIPZIG, PROF. POPPERT IN GIESSEN, PROF. RIEDEL IN JENA, PROF. E. ROSE IN BERLIN, PROF. RYDYGIER IN LEMBERG, PROF. SCHÖNBORN IN WÜRZBURG, PROF. TRENDELENBURG IN BERLIN, PROF. TRENDELENBURG IN LEIPZIG, DR. WIESINGER IN HAMBURG, PROF. WITZEL IN BONN.

UND UNTER MITWIRKUNG VON

PROF. DR. ROSE
IN BERLIN

PROF. DR. TRENDELENBURG
IN LEIPZIG

PROF. DR. BIER
IN BONN

REDIGIERT VON

PROF. DR. HELFERICH
IN KIEL

Zweiundsiebzigster Band.

Mit 73 Abbildungen im Text und 10 Tafeln.

LEIPZIG,
VERLAG VON F. C. W. VOGEL
1904.

IV OF CALIF
ICAL SCHOOL

Inhalt des zweiundsiebzigsten Bandes.

Erstes bis Drittes (Dreifaches) Heft

ausgegeben März 1904.

Seite

I. Aus der chirurgischen Universitätsklinik zu Kiel (Geheimrat Prof. Dr. Helferich).
Zur Wertschätzung der Jejunostomie nebst Bemerkungen über die Gastroenterostomie. Von Dr. Hans Nößke, Assistenzarzt der Klinik 1

II. Die subkutane Entfernung der tuberkulösen Lymphdrüsen des Halses, des Nackens, der Präaurikular- und der Submaxillargegend. Auf Grund von 100 Fällen. Von Julius Dollinger, ord. öff. Professor für Chirurgie in Budapest. (Mit 18 Abbildungen) 41

III. Zur Diagnose der Wurmfortsatzeinklemmung. Von Prof. Dr. Sprengel, Oberarzt am herzoglichen Krankenhause in Braunschweig. (Mit Tafel I) 61

IV. Aus der chirurgischen Klinik (Prof. Friedrich) in Greifswald.
Das Zusammentreffen von Gallensteinkolik und Leberechinokokkus. Von C. Beyer, prakt. Arzt aus Oranienburg 71

V. Aus der chirurg. Abteilung des Herzogl. Krankenhauses Braunschweig. (Prof. Dr. Sprengel.)
Beiträge zur Frage der Choledocho-Duodenostomia interna. Von Dr. Ohl, Assistenzarzt 83

VI. Beitrag zur Kiefertuberkulose. Von Oberstabsarzt Herhold, Altona, Regimentsarzt im Inft.-Regt. Graf Bose. (Mit 1 Abbildung) 95

VII. Aus der chirurgischen Abteilung der Magdeburger Krankenanstalt Sudenburg. (Oberarzt: Dr. Habs.)
Zur Behandlung von penetrierenden Brustwunden; ein Fall von Lungennaht. Von Dr. Grunert, Oberarzt im Regiment Elisabeth, kommandiert zur Krankenanstalt 100

VIII. Aus dem Kreiskrankenhaus des Kreises Teltow zu Britz bei Berlin. (Dirigierender Arzt: Dr. med. Riese.)
Ein Fall von Darmzysten. Von Dr. med. Püschmann, Oberarzt. (Mit 1 Abbildung) 109

IX. Aus dem pathologischen Institut der Universität Göttingen. (Prof. Dr. Ribbert.)
Beitrag zur pathologischen Anatomie der Zysten am Pankreas. Von Dr. H. Küster, Volontärassistent am Institut 117

174

Seite

X. Aus der chirurg. Klinik in Göttingen. Direktor: Geheimrat Braun.
Beitrag zur Kenntnis der Rotzinfektion beim Menschen. Von Dr. Adolf Jenckel, Assistenzarzt und Privatdozent 130

XI. Aus der chirurgischen Universitätsklinik in Erlangen. (Prof. Dr. Graser.)
Ein Fall von Bursitis subdeltoidea. Als Beitrag zur Hygromfrage. Dr. Erwin Kreuter, Assistenzarzt. (Mit 3 Abbildungen) . 136

XII. Aus der chirurgischen Klinik zu Marburg (Geh. Küster.)
Die Luxatio femoris infracotyloidea. Von Dr. Walther Wendel, Privatdozent und Assistenzarzt der Klinik. (Mit 3 Abbildungen) 153

XIII. Aus dem Allgemeinen Krankenhause Hamburg-St. Georg. Chirurgischer Oberarzt: Dr. Wiesinger.
Die Allgemeininfektion bei chirurgischen Infektionskrankheiten. Von Dr. Bertelsmann, Sekundärarzt (jetzt: Leitender Arzt am Diakonissenhause in Kassel). (Mit 1 Abbildung) 209

XIV. Aus der chirurgischen Universitätsklinik in der königlichen Charité zu Berlin. (Direktor: Geheimer Medizinalrat Prof. Dr. F. König.)
Über Hammerdarm nach Bauchfelltuberkulose. Doppelter Darmprolaps aus einer Nabeldarmfistel. Von Privatdozent Dr. Friedrich Pels-Leusden, I. Assistenten der Klinik. (Mit Tafel II) . 309

XV.—XXI. Kleinere Mitteilungen.

XV. Aus der chirurgischen Privatklinik des Dr. Hartmann zu Kassel.
Ein seltener Fall von primärer Typhlitis mit sekundärer Epityphlitis. Von Dr. Otto Hartmann in Kassel. (Mit 1 Abbildung) . . 318

XVI. Aus dem Hafenkrankenhause in Hamburg. (Oberarzt: Dr. C. Lauenstein.)
Zur Kasuistik der traumatischen Epiphysenlösung am unteren Oberschenkelende. Von Dr. Eduard Summa, Assistenzarzt. (Mit 1 Abbildung) 321

XVII. Aus der Leipziger chirurgischen Klinik und Poliklinik. Direktor: Geheimrat Prof. Dr. Trendelenburg.
Drucknekrosen bei kongenitalem Klumpfuße. Von Dr. W. Bauer, Hilfsarzt der königl. chirurg. Poliklinik zu St. Jakob, Leipzig. (Mit 1 Abbildung) 325

XVIII. Ein Beitrag zur Entstehung der freien Gelenkkörper durch Osteochondritis dissecans nach König. Von Stabsarzt Dr. Grüder in Berlin. (Mit 4 Abbildungen) 328

XIX. Aus der königlichen chirurgischen Klinik zu Kiel.
Bemerkungen über diagnostische Irrtümer bei Durchleuchtung mit Röntgenstrahlen nebst Beitrag zur Kenntnis der Fibulafrakturen. Von Dr. F. Bering, Assistent an der königl. Universitätspoliklinik für Hautkrankheiten zu Kiel 335

XX. Das Lichtbrandverfahren. Von Dr. H. Strebel in München. (Mit 1 Abbildung) 337

XXI. Aus der chirurgischen Abteilung der bremischen Krankenanstalt. (Direktor: Dr. Sattler.)
Ein Fall von traumatischer doppelseitiger Luxatio perinealis. Von Dr. med. Wohlberg 342

Seite

XXII. Besprechungen:

1. Dr. Fernand Cathelin, Die epiduralen Injektionen durch Punktion des Sakralkanals und ihre Anwendung bei den Erkrankungen der Harnwege. (Baum-Kiel) 344
2. Dr. B. Heine, I. Assistent der Kgl. Universitätsohrenklinik und Privatdozent an der Universität Berlin, Operationen am Ohr. (Baum-Kiel) 344
3. Dr. Hermann Gocht, Handbuch der Röntgenlehre. (Dr. Grünberg-Kiel) 345
4. The boys venereal peril. (Göbell-Kiel) 346
5. Aids to cystoscopic practice by ferd. (Göbell-Kiel) . . . 346
6. Von Gg. Seitz, prakt. Zahnarzt in Konstanz, Die zahnärztliche Lokalanästhesie. (Sick-Kiel) 346
7. Dr. M. Borst, Würzburg, Die Lehre von den Geschwülsten mit einem mikroskopischen Atlas. (Nößke-Kiel) 347
8. Prof. Dr. Chiari, Die Krankheiten des Rachens. (Dr. Christensen-Kiel) 348
9. Dr. F. Karewski, Moderne ärztliche Bibliothek. (Helferich) 348
10. Prof. Dr. Kutner, Zeitschrift für ärztliche Fortbildung. (Helferich) 348
11. Dr. H. Truhart, Pankreas-Pathologie, I. Teil: Multiple abdominelle Fettgewebsnekrose. (Baum-Kiel) 349

Literarische Neuigkeiten 349

Viertes bis Sechstes (Dreifaches) Heft

ausgegeben April 1904.

XXIII. Aus der chirurgischen Klinik der Charité (Geheimrat König). Über diabetische Extremitätengangrän. Von Stabsarzt Dr. Hildebrandt, Assistenzarzt der Klinik. (Mit 9 Abbildungen) . . 351

XXIV. Aus der chirurgischen Klinik von Professor Kocher in Bern. Experimentelle Untersuchungen zur Genese der Sternumfraktur bei Wirbelfrakturen. Von Dr. Viktor Otz, nebst ein- und ausleitenden Bemerkungen von Prof. Kocher. (Mit 6 Abbildungen) 387

XXV. Aus dem Hafenkrankenhause Hamburg (Oberarzt Dr. Lauenstein). Beitrag zur Kenntnis der Fußgelenksluxation durch Rotation nach außen mit hoher Spiralfraktur der Fibula. Von Dr. W. Schubert, Assistenzarzt. (Mit 3 Abbildungen) 396

XXVI. Aus der chirurg. Klinik zu Gießen (Direktor: Prof. Dr. Poppert). Beitrag zur Lehre von der blutigen Reposition veralteter Hüftluxationen. Von Dr. A. Brüning, Assistent der Klinik . . 407

XXVII. Aus dem pathologischen Institut der Universität Göttingen Beitrag zur Lehre von der fötalen Knochenerkrankung. Von Dr. M. Matsuoka. (Mit 5 Abbildungen im Text und Tafel III) . 428

Seite

XXVIII. Aus der mediko-mechanischen Station des Garnisonlazaretts zu Tempelhof (II Berlin).
Fünfzehn Kahnbeinbrüche (Fractura ossis navicularis carpi). Von Dr. Otto Blau, Stabsarzt im Eisenbahnregiment II, Berlin. (Mit Tafel IV—VIII) 445

XXIX. Aus der Genfer chirurgischen Klinik des Herrn Prof. G. Julliard.
Über einen autochthonen Paraurethralstein aus phosphorsaurer Ammoniakmagnesia. Von Dr. med. F. A. Suter, I. Assistenten der Klinik. (Mit Tafel IX) 461

XXX. Zur operativen Behandlung des Mastdarmvorfalls. Von Dr. F. Weber 500

XXXI. Die Knochen- und Gelenkerkrankungen bei der Syringomyelie. Von Medizinalrat Dr. Borchard, dirig. Arzt der chirurg. Abteilung des Diakonissenhauses zu Posen. (Mit 15 Abbildungen) 513

XXXII. Aus dem städtischen Krankenhause in Konstanz. (Dirigierender Arzt: Dr. O. Kappeler.)
Stichschnittwunde des linken Vorhofs, Herznaht. Heilung. Von Dr. O. Kappeler 603

XXXIII. Kleinere Mitteilung:
Radiographie eines durch das Kystoskop diagnostizierten Falles von kompleter Ureterenverdopplung. Von Dr. Bernhard Klose, Urologe in Berlin. (Mit Tafel X) 613

XXXIV. Besprechungen:
1. Arbeiten aus dem Gebiete der klinischen Chirurgie mit Beiträgen von Dr. Paul Albrecht usw. (Dr. Christensen-Kiel) 618
2. Rigaux, C., De la torsion spontanée du cordon spermatique (avec 10 planches dans le texte). (Dr. Christensen-Kiel) . 619
3. Bardenheuer, Behandlung der subkutanen Frakturen mittelst Extension im Gegensatze zur Nahtanlegung und zum Kontentiv-Verbande. (Baum-Kiel) 619
4. Schanz, Die statischen Belastungsdeformitäten der Wirbelsäule mit besonderer Berücksichtigung der kindlichen Skoliose. (Baum-Kiel) 620
5. Schlesinger, Die Indikationen zu chirurgischen Eingriffen bei inneren Krankheiten. (Baum-Kiel) 621
6. Stratz, Dr., Der Körper des Kindes. (Helferich) . . . 622
7. Bogatsch, Dr., Die neue Heilanstalt für Unfallverletzte in Breslau. (Helferich) 622

Literarische Neuigkeiten 623

I.

Aus der chirurgischen Universitätsklinik zu Kiel (Geheimrat Prof. Dr. Helferich).

Zur Wertschätzung der Jejunostomie nebst Bemerkungen über die Gastroenterostomie.

Von

Dr. **Hans Noeſske,**
Assistenzarzt der Klinik.

Die Chirurgie des Magens hat im letzten Jahrzehnt einen immer breiteren und noch heute stetig wachsenden Umfang angenommen. Magenkrankheiten, die noch vor wenigen Jahren als ausschließliches Ressort des inneren Klinikers galten, werden heutzutage in ausgedehntem Maße auch chirurgisch in Angriff genommen. Die Vervollkommnung der Operationsmethoden in der Magenchirurgie hat die Resultate wesentlich verbessert, und die heutige Technik würde über geradezu glänzende Erfolge verfügen, wenn nicht dem chirurgischen Können gerade im Gebiete der Magenerkrankungen Schranken gesetzt wären, die nach dem jetzigen Stande der Dinge kaum eine baldige Überwindung erfahren dürften. Nicht technische Schwierigkeiten sind es vornehmlich, die heutzutage die Resultate erheblich trüben; vielmehr sind es jene in der Natur der chirurgisch angreifbaren Magenaffektionen liegenden Faktoren, die einen guten Teil der chirurgischen Eingriffe zu Palliativmaßnahmen oder Scheinerfolgen herabdrücken.

Dies gilt im besonderen von der chirurgischen Behandlung des Magenkarzinoms mittels der Gastroenterostomie und — mit einer gewissen Einschränkung — auch der Pylorusresektion. Während die erstere Operationsmethode als die Palliativoperation κατ' ἐξοχήν gilt, erhebt die zweite Anspruch auf ein Radikalverfahren, und die aus der jüngsten Zeit mitgeteilten guten Erfolge der Pylorusresektion Kocher, v. Mikulicz, Krönlein u. a.) sichern diesem Verfahren eine größere chirurgische Zukunft. Gleichwohl wird man bei nüchterner Erwägung der Sachlage auch dieser Operation vorläufig kein

unbegrenztes Vertrauen entgegenbringen können, denn auch ihr Erfolg ist, wie der aller gegen das Karzinom gerichteten radikalen chirurgischen Maßnahmen, abhängig von einer möglichst frühzeitigen Diagnose des Leidens.

Die Frühdiagnose des Magenkarzinoms aber ist eine der schwierigsten Aufgaben sowohl für den Internisten wie für den Chirurgen. Das ist eine erst in der neueren Zeit und nicht zum geringsten durch die Magenchirurgie erkannte bittere Wahrheit. Die klinische Erfahrung — namentlich am Operationstisch — hat allmählich gelehrt, daß alle die bis zum heutigen Tage für die Differentialdiagnose des Magenkarzinoms als höchst wertvoll erkannten chemischen und funktionellen Kriterien nur einen bedingten Wert besitzen, wenn es sich um die Frühdiagnose handelt, und es will uns nach eigenen Erfahrungen und den neueren Beobachtungen der Kliniker geradezu unmöglich erscheinen, mit den heutigen diagnostischen Hilfsmitteln ein beginnendes Magenkarzinom zu erkennen. Die vertiefte Kenntnis der Entwicklung und des Wachstums maligner Neubildungen hat ergeben, daß beginnende Karzinomentwicklung in einem Organ ohne alle Störungen der Funktion desselben stattzufinden pflegt, ja daß ein großer Teil des Organs karzinomatös verändert sein kann, ohne daß deshalb die Funktion desselben erheblich zu leiden braucht, so beim Pankreas-, Leber-, Nieren-, Schilddrüsenkarzinom u. a. Erst durch den Zerfall der Geschwulst bezw. des erkrankten Organs, durch Kompression desselben u. dergl. kommt es zu schwereren Störungen, und diese letzteren treten naturgemäß um so früher ein, je mehr ein Organ seiner anatomischen Lage nach zu nekrotisierenden und ulzerierenden Prozessen disponiert ist. Aus diesen rein pathologisch-anatomischen Betrachtungen folgt ganz von selbst, daß nicht die Größe eines malignen Neoplasmas die Schwere des Krankheitsprozesses und der sekundären Veränderungen bestimmt, sondern hauptsächlich sein Sitz. So erklärt es sich ohne weiteres, daß das Sarkom des Magens, selbst wenn es enorme Dimensionen angenommen hat, keine erheblicheren funktionellen Störungen des Magens zu verursachen braucht, solange es nicht den funktionellen Apparat desselben, die Drüsenschicht, ergriffen hat, daher auch die ungemeine Schwierigkeit dieser Diagnose selbst bei fortgeschrittenen Magensarkomen.

Das Karzinom des Magens kann gelegentlich ebenfalls nicht unerheblich wachsen, ohne die Magenfunktion schwer zu schädigen. Aber dieser Fall bildet doch die Ausnahme. Denn die aus dem Schleimhautepithel des Verdauungstraktus hervorgehenden Karzinome sind ihrer Lage entsprechend, in hohem Grade zu Nekrose und Ulzeration

disponiert, welch letztere denn im allgemeinen auch schon bei geringerem Umfange der Geschwulst eintreten. Solche umschriebenen Ulzerationen von Karzinomen sind aber mit den heutigen physiologisch-chemischen Untersuchungsmethoden nicht sicher erkennbar. Daß das Karzinom nicht als solches die chemischen und funktionellen Störungen des Magens bedingt, dafür sprechen die Befunde bei jenen flachen, an den Rändern alter Magengeschwüre sich entwickelnden Karzinomen, bei denen in zahlreichen Fällen normaler oder sogar erhöhter Salzsäuregehalt des Magensaftes und Fehlen von Milchsäure nachgewiesen wurde; ja nach neueren Beobachtungen — und auch die hiesige Klinik verfügt über derartige Fälle — ist der Befund von Hyperazidität bei denjenigen Karzinomen, die aus Geschwüren sich entwickeln, keineswegs etwas Seltenes und Ungewöhnliches[1]). Wie die Hyperazidität das Karzinom nicht ausschließt, so spricht Anazidität nicht sicher für Karzinom. „Es scheint", bemerkt Kocher, „gerade in den Anfangsstadien (vielleicht vor eingetretener Ulzeration) das Fehlen der freien Salzsäure durchaus nicht in dem Maße Regel zu sein, wie es angenommen wird, ja zunächst ein vollständig ungestörter Chemismus bei ganz gehörigen Tumoren, speziell bei Sarkomen, vorkommen zu können" (a. a. O. S. 610).

Die als typisch geltenden chemischen und funktionellen Abweichungen sind in der Mehrzahl der Fälle von Magenkarzinom der Ausdruck fortgeschrittener Veränderungen, die Gegenwart von Milchsäure als Zeichen von Zersetzungsvorgängen kann naturgemäß nur bei ausgedehnteren, stenosierenden, Stagnation bedingenden Karzinomen vorkommen und wird bei beginnenden, nicht ulzerierten Karzinomen meist fehlen. Der kürzlich von Cohnheim[3]) als „erstes, fast sicheres Zeichen von Magenkarzinom" beschriebene Befund von Infusorien bedarf noch der Bestätigung; doch läßt sich schon jetzt mit Wahrscheinlichkeit annehmen, daß auch diese Organismen nur bei veränderter Reaktion des Mageninhaltes zu finden sind, mithin nur bei fortgeschrittenen Karzinomen vorkommen. Auch weist ihr Vorhandensein, wie Crämer (a. a. O. S. 71) hervorhebt, nicht unbedingt auf Karzinom hin, sie fanden sich gelegentlich auch anderweitig. Unsere

1) Crämer, F., Vorlesungen über Magen- und Darmkrankheiten. 1. Heft. Magenerweiterung. S. 63/64. München 1903.

2) Kocher, Th., Zur Magenchirurgie bei Karzinom und bei Ulcus simplex. Korrespondenzblatt f. Schweizer Ärzte. XXVII. S. 610. 1898.

3) Cohnheim, P., Über Infusorien im Magen und im Darmkanal des Menschen und ihre klinische Bedeutung. Deutsche med. Wochenschr. XXIX. Nr. 12, 13, 14. 1903.

Bestrebungen in der Frühdiagnose des Magenkrebses müssen darauf gerichtet sein, sei es durch chemische Reaktionen, sei es auf mikroskopischem Wege den spezifisch karzinomatösen Prozeß selbst nachweisen, ein bisher ungelöstes und heute noch recht aussichtlos erscheinendes Problem [1]).

Nach diesen Erwägungen ist es mehr ein glücklicher Zufall als ein Erfolg exakter Diagnostik, wenn ein Magenkrebsleidender in frühen Stadien seiner Erkrankung zur Operation kommt. Unter diesem Gesichtspunkte hat Kocher seinerzeit vorgeschlagen, „bei allen vermeintlich unschuldigen Gastralgien und ‚Magenkatarrhen', sobald sie geeigneter medizinischer und diätetischer Therapie nicht weichen, eine Untersuchung in tiefer Narkose vorzunehmen, um frühzeitig eine Härte nachweisen zu können." Von verschiedenen Seiten ist die Probelaparotomie empfohlen worden. Diese Vorschläge haben zweifellos vieles für sich, scheitern aber in ihrer Durchführbarkeit an dem Widerstande des Patienten ebenso wie dem des Arztes, indem zur Zeit die Grenzen für die Indikation dieses Eingriffes nicht sicher zu ziehen sind. Auch ist die Diagnose des beginnenden Magenkarzinoms selbst bei offener Bauchhöhle keineswegs immer leicht zu stellen, und die Probeexzision ist kein ungefährlicher Eingriff. Ähnlich verhält es sich mit der Gastroskopie, die ein immerhin recht eingreifendes Untersuchungsverfahren darstellt und infolge ihrer schwierigen Technik bisher sich nur wenig Eingang verschafft hat.

Der Chirurg ist daher vorläufig noch in weitaus den meisten Fällen von Karzinom des Magens auf palliative Maßnahmen angewiesen, als deren beste heutzutage die Gastroenterostomie in ihren verschiedenen Modifikationen gilt. Die im Laufe der letzten Jahre von verschiedenen chirurgischen Kliniken veröffentlichten statistischen Erhebungen über die mit der Gastroenterostomie bei inoperablen Magenkarzinomen erzielten Resultate geben den besten Maßstab zur Bewertung dieses Verfahrens ab. Es seien hier einige Zahlen angeführt.

Chlumski [2]) berechnet aus der Breslauer Klinik auf 316 in den Jahren 1891—96 ausgeführte Gastroenterostomien eine Mor-

1) Die von A. Gluziński (Ein Beitrag zur Frühdiagnose des Magenkarzinoms nebst einigen Bemerkungen über die Aussichten der Radikaloperation. Mitteil. a. d. Grenzgebieten der Med. u. Chir. X. S. 1. 1902) und jüngst von Salomon in ähnlicher Richtung sich bewegenden Untersuchungen haben noch zu keinem befriedigenden Ergebnisse geführt.

2) Chlumski, V., Über die Gastroenterostomie. Statistische und experimentelle Studien. Beiträge z. klin. Chirurgie. XX. S. 231 u. 487. 1898.

talität von 42,5 Proz.; v. Mikulicz[1]) sah bei 143 in den Jahren 1891—1901 gastroenterostomierten Patienten 33,1 Proz. Todesfälle. Von 82 am allgemeinen Krankenhause zu Hamburg-Eppendorf unter Kümmell ausgeführten Gastroenterostomien starben nach Ringel[2]) im Anschluß an die Operation 51 = 62,2 Proz., während die Mortalität nach Magenresektion 59,4 Proz. betrug. Von 21 im Jahre 1901 an der Heidelberger Klinik[3]) nach Hacker-Murphy vorgenommenen Gastroenterostomien starben 4 = 19,4 Proz. An der Krönleinschen Klinik berechnete Schönholzer[4]) für die in den Jahren 1881—1902 ausgeführten 74 Gastroenterostomien eine Mortalität von 24,3 Proz. Kocher erlebte nach Kaisers[5]) Bericht unter 33 Gastroenterostomien in den Jahren 1889—1900 12 Todesfälle = 36,3 Proz. Roux, wie Kolbe[5]) mitteilt, unter 96 Gastroenterostomien aus den Jahren 1888—1901 27 Todesfälle = 28,1 Proz., Kappeler[6]) unter 31 Gastroenterostomien aus den Jahren 1887—1898 10 Todesfälle = 32,2 Proz., Carle und Fantino[7]) unter 24 Gastroenterostomien aus den Jahren 1890—98 9 Todesfälle = 40 Proz. Mortalität. Mayo[8]) verlor von 34 Gastroenterostomierten der letzten Jahre 10 = 30 Proz. In seiner Sammelforschung berechnet Mattoli[9]) auf 1028 Gastroenterostomien bei gutartigen und malignen Magenerkrankungen eine Durchschnittssterblichkeit von 20,23 Proz. (darunter 10,5 Proz. bei gutartigen Leiden, 33,56 Proz. bei Karzinom). An der Kieler chirurgischen Klinik betrug die Motalität bei 26 in den Jahren 1899—1901 aus-

2) v. Mikulicz, Chirurgische Erfahrungen über Magenkarzinom. 73. Versammlung deutscher Naturforscher und Ärzte in Hamburg. Ref. in Zentralbl. f. Chirurgie. XXVIII. S. 1197. 1901.

2) Ringel, Die Resultate der operativen Behandlung des Magenkarzinoms. Beiträge z. klin. Chirurgie. XXXVIII. 2. S. 585. 1903.

3) Petersen und Machol, Jahresbericht der Heidelberger chirurgischen Klinik. Beiträge z. klin. Chirurgie. XXIII. 2. 1902.

4) Schönholzer, Die Chirurgie des Magenkrebses an der Krönleinschen Klinik in den Jahren 1881—1902. Beiträge z. klin. Chirurgie. XXXIX. 1. S. 162. 1903.

5) Kaiser, O., Über die Erfolge der Gastroenterostomosis. Deutsche Zeitschr. f. Chirurgie. LXI. S. 295. 1901.

6) Kappeler, O., Erfahrungen über Gastroenterostomie. Deutsche Zeitschr. f. Chirurgie. IXL. S. 113. 1898.

7) Carle, A. und Fantino, G., Beitrag zur Pathologie und Therapie des Magens. Archiv f. klin. Chirurgie. LVI. S. 1. 1898.

8) A review of three hundred and three operations upon the stomach and first portion of the duodenum. With tabulated report of three hundred and thirteen operated cases. Annals of surgery. XXXVIII. 1. S. 30. 1903.

9) Mattoli, A., La gastro-enterostomia, metodi operativi, indicazioni, risultati. Società editrice Dante Alighieri. Rom 1903. Ref. in Zentralbl. f. Chirurgie. XXX. Nr. 40. S. 1102. 1903.

geführten Gastroenterostomien nach Windraths[1]) Zusammenstellung 23 Proz., bei 44 vom April 1901 bis Juni 1903 Gastroenterostomierten 17 Proz. (nach eigener Zusammenstellung).

Der Mittelwert aus den vorstehenden Zahlen ergibt ungefähr 30 Proz. als durchschnittliche Mortalitätsziffer der Gastroenterostomie bei inoperablem Magenkarzinom. Angesichts dieser hohen Sterblichkeit bei einem palliativen Verfahren wird man es begreiflich finden, wenn manche Kliniker dieser Operation gegenüber eine größere Zurückhaltung bewahren und anraten. „Wer mit kalter Überlegung", sagt Brunner[2]) treffend, „vom Standpunkt der Eudämonologie aus dieses Endergebnis sich betrachtet, der wird mit Recht über den ganzen von dieser Palliativoperation gebrachten Segen den Kopf schütteln und sagen: „Warum diese Leute nicht sonst sterben lassen!" „Und doch kann", darin stimmt Brunner mit der Mehrzahl der Chirurgen überein, „dieser Operation innerhalb gewisser Grenzen die Berechtigung nicht abgesprochen werden. Es sind jene Kranken mit den qualvollen Stenoseerscheinungen, die den Chirurgen immer wieder zur Operation veranlassen werden. Im übrigen aber behaupte ich nochmals: es wird zu viel gastroenterostomiert. Wer unter Verhältnissen operiert, wo ein rasches Übergreifen des Karzinoms auf die Anastomose vorauszusehen ist und nach kürzester Frist der Patient von neuem den alten Qualen überliefert wird, der vermehrt wohl die Zahl seiner Gastroenterostomien, setzt aber den Wert der Operation herab" (a. a. O. S. 158).

Zu der hohen Mortalität der Gastroenterostomie bei Magenkarzinom kommt die weitere trübe Erfahrung, daß keineswegs in jedem Falle von operativ geheilter Gastroenterostomie dem Kranken auch eine wirkliche Erleichterung geschafft wird, daß im Gegenteil in einzelnen Fällen auch dieser vorübergehende Erfolg fehlt. „Es wäre meines Erachtens," bemerkt Krönlein[3]), „im Gegenteil geradezu wunderbar, wenn immer und in jedem Falle von Magenkarzinom diese Anastomosenbildung den Krankheitszustand temporär verbessern würde". Stärkere Gastrektasie bei Pyloruskarzinom mit ausgesprochener Atonie und Atrophie der Magenmuskulatur, wie sie bei älteren kachektischen

1) Windrath, F., Über Gastroenterostomie nebst Mitteilung der vom 1. April 1899 bis 1. April 1901 an der chirurgischen Klinik zu Kiel zur Operation gelangten Fälle. Inaug.-Diss. Kiel 1903.

2) Brunner, K., Meine chirurgischen Erfahrungen auf dem Gebiete des Magenkarzinoms in den Jahren 1896—1900. Korrespondenzblatt für Schweizer Ärzte. XXXI. S. 65, 100, 147. 1901.

3) Vgl. Schönholzer a. a. O. S. 194.

Krebskranken recht häufig vorkommt, läßt, selbst bei technisch leicht ausführbarer Operation, einen nennenswerten Erfolg von der Gastroenterostomie kaum erwarten.

Diese Erfahrungen haben neuerdings vielerorts dazu geführt, die Indikation zur Gastroenterostomie bei Magenkarzinom wieder mehr einzuschränken. v. Mikulicz und Kausch präzisieren in der neuesten Auflage des Handbuches der praktischen Chirurgie ihren Standpunkt in dieser Frage mit folgenden Worten (Bd. III. S. 337. 1903): „Leider ist nicht allzu häufig nach der Gastroenterostomie das Befinden der Patienten ein solches, daß man wirklich während einiger Zeit von subjektiver oder erheblicher Besserung sprechen kann. Berücksichtigen wir die zahlreichen Todesfälle im Anschluß an die Operation und die relativ kurze Verlängerung des Lebens, so folgt für uns jedenfalls daraus, daß wir die der Gastroenterostomie zu unterziehenden Karzinomkranken mit großer Vorsicht auswählen sollen. Wir glauben, daß der Wert der Gastroenterostomie beim Magenkarzinom im großen und ganzen nicht so groß ist, wie bisher fast allgemein angenommen wurde. Wir schränken sie deshalb in der letzten Zeit wesentlich ein.“ Einen analogen Standpunkt vertritt auch Prof. Helferich neuerdings und mit ihm eine größere Anzahl von Chirurgen. Die Gastroenterostomie ist nach v. Mikulicz zu Gunsten der Resektion einerseits, der Probelaparotomie andererseits einzuschränken und nur bei Pylorusstenose mit Stagnation indiziert.

So seltsam es erscheinen mag, so sind doch nach neueren statistischen Ergebnissen die Resultate der eingreifenderen Pylorusresektion im allgemeinen günstiger, die Sterblichkeit geringer als nach Gastroenterostomie. Terrier und Hartmann[1]) stellten im Jahre 1899 aus den Veröffentlichungen von Czerny, v. Mikulicz u. a. 127 Fälle von Pylorusresektion zusammen mit einer Sterblichkeit von 26 Proz. Kocher hatte unter 24 Pylorusresektionen nur 4 Todesfälle, Krönlein (l. c.) unter seinen sämtlichen 50 Operierten 14 Todesfälle. An der Kümmellschen Abteilung des Hamburg-Eppendorfer allgemeinen Krankenhauses kamen nach Ringel (s. d.) auf 24 Resektionen 16 Todesfälle. Von 10 in den Jahren 1899—1901 in der Kieler Klinik resezierten Fällen starben 2 nach der Operation = 20 Proz. v. Mikulicz erlebte unter den in den letzten 10 Jahren ausgeführten 100 Pylorusresektionen 37 Todesfälle. Die von v. Mikulicz mit Pylorusresektion Behandelten lebten im Durchschnitt noch 16 1/5 Monate, die von

1) Zitiert nach Krecke, Die chirurgische Behandlung der Magenerweiterung, in Crämers Vorlesungen über Magenkrankheiten. Heft 1. S. 133. 1903.

Krönlein Operierten noch 17⅓ Monate, während die Lebensdauer der Gastroenterostomierten an der Klinik v. Mikulicz' durchschnittlich 6,4, an der Krönleinschen 6,5 Monate betrug. Der Grund für die höhere Mortalität der Gastroenterostomie gegenüber der Pylorusresektion liegt nach v. Mikulicz und Kausch zum Teil darin, daß die resezierten Fälle von Hause aus meist die günstigeren sind; zum großen Teil aber auch sicher daran, daß das zurückgelassene, meist exulzerierte Magenkarzinom eine Quelle von postoperativen Komplikationen gibt (Blutungen, Perforation u. a.), die bei der Resektion wegfallen. Besonders spielt auch die Pneumonie eine große Rolle, gleichgültig, ob die Operation in Narkose oder unter Lokalanästhesie ausgeführt worden ist.

Beschränkt man nun die Gastroenterostomie auf jene Fälle von inoperablem Magenkarzinom, die sich noch in einem leidlichen Ernährungszustande befinden und der operativen Indikation genügen, so bleibt doch noch eine nicht unerhebliche Zahl von Magenkrebsen übrig, bei denen weder ein radikaler Eingriff noch auch die Gastroenterostomie ausführbar ist und die auch einer internen Behandlung nicht zugängig sind. Das sind vornehmlich jene diffusen, infiltrierenden Skirrhuskrebse des Magens, die früher vielfach als Magenhypertrophie aufgefaßt wurden, ferner die auf die große Kurvatur übergreifenden, vorgeschrittenen Pyloruskarzinome. Hier müßte man, sollte eine Magendarmanastomose angelegt werden, direkt im karzinomatösen Gewebe oder doch in dessen nächster Umgebung operieren. Soll man in diesen oft langsam und mit quälenden Symptomen verlaufenden Fällen von jeglichem chirurgischen Eingriff Abstand nehmen? Von dem Gesichtspunkte ausgehend, daß es für solche unglücklichen Kranken kein Gewinn sein kann, ihr trauriges Ende noch um ein paar Tage hinauszuschieben, mag die Ablehnung jeglichen palliativen Eingriffs berechtigt sein. Was aber tun, wenn die Patienten dem Hungertode entgegengehen?

Es ist eine bedauernswerte alltägliche Erfahrung, daß in hiesiger Provinz die Magen- und Darmkranken sowohl wie viele andere Patienten (z. B. Mammakarzinome) unverhältnismäßig häufig erst in weit vorgeschrittenen Stadien ihrer Erkrankung die Klinik aufsuchen. So wurden auch in diesem Jahre in der Kieler chirurgischen Klinik mehrere derartige schwere Fälle von ausgedehnten Magenkarzinomen mit hochgradigen Stenoseerscheinungen, andauerndem Erbrechen, wiederholten Blutungen aufgenommen. Für diese Fälle gab es nur zwei Möglichkeiten: entweder den Kranken seinem Schicksale zu überlassen oder ihn auf künstlichem Wege zu ernähren. Die subkutane und rektale Ernährung

reicht bekanntlich nicht aus, und führt, besonders bei derartig heruntergekommenen Patienten, kurz über lang zu mancherlei Komplikationen. Regelmäßige Magenspülungen hatten in diesen Fällen ebenfalls, wohl infolge kompletten Pylorusverschlusses, keinen merklichen Erfolg.

Für die Behandlung solcher Fälle existiert bekanntlich ein chirurgisches Palliativverfahren zweiter Ordnung, bestehend in der Anlegung einer künstlichen Ernährungsfistel am oberen Teile des Jejunums. Es ist ganz auffällig, daß diese physiologisch wohlbegründete Methode der Jejunostomie, die doch längst ihr Bürgerrecht in der Chirurgie erworben hat, sich bis zu dem heutigen Tage sowohl in der chirurgischen Behandlung des inoperablen Magenkarzinoms als auch gutartiger Magenleiden einer so geringen Wertschätzung erfreut. In keinem der neueren Berichte über die Magenchirurgie, selbst nicht in den eingehenden Arbeiten Kauschs, Petersens, Schönholzers ist der Jejunostomie Erwähnung getan. Kocher widmet in seinem bekannten Lehrbuch [1]) derselben nur wenige Zeilen, ohne sich irgendwie über ihre Indikationen und Bedeutung zu verbreiten. v. Mikulicz [2]) spricht dieser Operation bei der Behandlung des Magenkarzinoms jegliche Berechtigung ab: „Ist die Magenwand so weit durch das Karzinom infiltriert, daß sich die Gastroenterostomie technisch nicht mehr ausführen läßt, so daß also nur durch die Anlegung einer Dünndarmfistel die Ernährung künstlich fortgesetzt werden kann, so sieht man besser von jedem Eingriff ab.“ v. Eiselsberg [3]) läßt die Jejunostomie nur in den engsten Grenzen gelten. „Nur dort — ich betone dies nochmals — wo die Gastroenterostomie nicht ausführbar ist, erscheint überhaupt die Jejunostomie am Platze. Hier wird es dann in erster Linie die Aufgabe des Operateurs sein, das Ausfließen des Darminhaltes so gut als möglich zu verhindern“ (a. a. O. S. 433). Ähnlich äußert er sich noch im Jahre 1900 in seiner Publikation über Verätzungsstrikturen des Pylorus [4]): „Nur in ganz verzweifelten Fällen, wo ein möglichst rasches Operieren am Platze ist oder nebst dem Pylorus noch der Ösophagus verätzt wird, ist die Jejunostomie am Platze. Dieselbe ist jedoch nur als eine Palliativoperation zu betrachten, der nach einiger Zeit eine Gastroenterostomie mit nachfolgender Jejunorrhaphie folgen muß.“ (S. 58).

---

1) Kocher, Th., Chirurgische Operationslehre. 4. Aufl. 1902. S. 388.

2) Verhandlungen deutscher Naturforscher und Ärzte zu Hamburg. 1901. S. 120.

3) v. Eiselsberg, A., Über Ausschaltung inoperabler Pylorusstrikturen nebst Bemerkungen über die Jejunostomie. Archiv f. klin. Chir. L. S. 919. 1895.

4) Derselbe, Über Verätzungsstrikturen des Pylorus. Archiv f. klin. Chirurgie. LXII. S. 43. 1900.

Der ablehnende Standpunkt hervorragender Vertreter der Magenchirurgie gegenüber der Jejunostomie mag für den ersten Blick etwas Befremdliches haben, denn die letztere gilt als ein durchaus kunstgerechtes chirurgisches Verfahren, das sich anderen Palliativmethoden, wie der Gastrostomie, ebenbürtig an die Seite stellt. Ihrem palliativen Charakter entsprechend erhebt diese Methode keinen Anspruch auf eine Radikaloperation, ebensowenig wie die Gastroenterostomie bei Magenkarzinom, ihre überlegene Konkurrentin. Ein wichtiger Grund zu ihrer geringeren Wertschätzung gegenüber der Gastroenterostomie liegt in der Bildung einer äußeren Fistel. „Bei der Gastroenterostomie verbittert kein Körperdefekt, wie bei der Jejunostomie, dem Kranken die Lebensfreude“ (v. Cackovic[1]), a. a. O. S. 477). Einen weiteren und, wie mir scheint, den hauptsächlichsten Grund zu ihrer Diskreditierung bilden die ungünstigen Resultate, die bis vor kurzem, wenigstens in der Behandlung des Magenkarzinoms, erzielt wurden. So hatte beispielsweise v. Mikulicz bei 12 Jejunostomien 7 Todesfälle = 55,6 Proz. v. Cackovic berechnet in seiner ausführlichen Statistik über 77 Jejunostomien eine Mortalität von 37,3 Proz. Die Höhe der Mortalitätsziffer verliert allerdings erheblich an Bedeutung, wenn man sich vergegenwärtigt, daß die Jejunostomie meist als ultimum refugium in den Fällen angewendet wurde, wo andere Operationsmethoden, wie z. B. die Gastroenterostomie, versagten. Statistische Vergleiche zwischen Gastroenterostomie und Jejunostomie sind demnach nicht angängig, weil die eine da ausgeführt wird, wo die andere unmöglich ist.

Weitaus die meisten Jejunostomien sind wegen ausgedehnten, einer Gastroenterostomie nicht mehr zugänglichen Magenkarzinoms bei kachektischen Kranken ausgeführt worden, kein Wunder, wenn hier die Mortalität sehr erheblich war. Gleichwohl steht auch hier die Sterblichkeitsziffer keineswegs in einem so grellen Gegensatz zu den bei der Gastroenterostomie gefundenen Zahlenwerten, wie dies mehrfach behauptet oder schlechthin angenommen wird. Von 11 in der Kieler Klinik wegen ausgedehnten Magenkarzinoms jejunostomierten Kranken starben 3 in unmittelbarem Anschluß an die Operation bezw. nach wenigen Tagen. Das ergibt eine Mortalität von 27 Proz. Maydl, der erfahrenste Kenner und eifrigste Fürsprecher der Jejunostomie, hatte in 22 bis zum Jahre 1898 operierten Fällen von Jejunostomie bei inoperablem Magenkarzinom nur 4 Todesfälle = 18 Proz.; von den späteren 10 operierten Fällen verlor er nur einen = 10 Proz.,

1) v. Cackovic, M., Über totale Verkleinerung (Schrumpfung) des Magens und über Jejunostomie. Archiv f. klin. Chirurgie. LXV. S. 409. 1902.

sodaß er im ganzen über eine Serie von 32 Fällen mit einer Mortalität von 15,6 Proz. verfügte. Allerdings hat Maydl auch Fälle von Magenkarzinom jejunostomiert, die noch einer Gastroenterostomie zugänglich gewesen wären. Gleichwohl können diese Zahlen angesichts der Erwägung, daß die Jejunostomie im allgemeinen nur bei fortgeschrittenen Fällen von Magenkarzinom in Anwendung kam, nicht besonders hoch erscheinen, ja sie sind niedriger als die entsprechenden Werte bei der Gastroenterostomie. Nicht das Operationsverfahren als solches, etwa die mangelhafte Ernährung durch die Fistel, trägt die Schuld an dem gelegentlich frühzeitigen Verfall der jejunostomierten Kranken, sondern das fortgeschrittene Grundleiden mit seinen gegen Ende häufig eintretenden schweren Komplikationen (Perforation, Peritonitis, Pneumonie usw.).

Die in der Kieler Klinik ausgeführten Jejunostomien betrafen sämtlich Fälle von Magenkrebs mit vorgeschrittener Kachexie bei Personen (zufällig nur Männern) im mittleren und höheren Lebensalter. Die Jejunostomie wurde von Prof. Helferich in folgender Weise ausgeführt.

In Morphiumchloroformnarkose, Ätherrausch oder unter lokaler Anästhesie Eröffnung der Bauchhöhle durch einen ca. 2 Querfinger oberhalb des Nabels beginnenden, 8—10 cm langen Medianschnitt. Darauf Hervorziehen der ca. 25 cm vom Duodenum entfernten Jejunumschlinge und Längsschlitzung derselben gegenüber dem Mesenterialansatz in einer Ausdehnung von 3—4 cm bis in die Muscularis hinein. Nach Anlegung von 3—4 quer verlaufenden, durch die etwas gelockerten Serosawundränder gehenden, feinen Seidenfäden, die zunächst nicht geknotet werden, wird nahe am unteren Ende des Darmschlitzes die Schleimhaut so weit geöffnet, daß ein feiner, ca. 4—5 mm dicker Gummischlauch in das Darmlumen eingeführt werden kann. Derselbe wird reichlich 10 cm und tiefer in den abführenden Darmteil versenkt. Darauf werden die über dem Gummischlauch verlaufenden, queren Serosanähte behufs Versorgung der Darmöffnung rasch geknotet. Nunmehr erfolgt durch eine fortlaufende Seidennaht die Vernähung der Serosa über dem Gummischlauch in einer Ausdehnung von etwa 4 cm, so daß dadurch der letztere in einen von Serosa gebildeten Kanal zu liegen kommt. Nach Fixierung der Serosa mit den Wundrändern des Peritoneum parietale wird die Bauchwand durch versenkte Etagennähte geschlossen und ein Heftpflaster-Mullverband zum Schutze der Wunde angelegt; den Gummischlauch, der mit einem Glasstöpsel abgeschlossen wird, fixiert auf diesem Verbande ein schmaler, um ihn geschlungener Heftpflasterstreifen.

Die Kranken erhalten bereits am Tage der Operation Nahrung durch die Jejunumfistel und verlassen schon nach etwa 6 Tagen stundenweise das Bett. Eine vom Bandagisten angefertigte, gut sitzende Leibbinde, die zugleich eine kleine Tasche zur Aufnahme des Gummischlauches enthält, beugt einer Lockerung der Bauchnarbe vor.

Diese Methode Prof. Helferichs lehnt sich augenscheinlich an das Witzelsche Verfahren bei Gastrostomie an und wird in ähnlicher Weise auch von v. Eiselsberg u. a. geübt. Diese Technik der Jejunostomie ist wohl die einfachste der verschiedenen beschriebenen Methoden und dabei doch durchaus zuverlässig und leistungsfähig. Der gegen dieselbe erhobene Einwand, daß durch die relativ enge Fistelöffnung nur flüssige Nahrung verabfolgt werden könne, mithin eine genügende Ernährung nicht möglich sei, entspricht nicht der klinischen Erfahrung. Auch der weitere Vorwurf gegen dieses Verfahren, daß bei demselben die Kranken von seiten der Fistel (durch Nässen, Ekzembildung u. dergl.) und durch den Gummischlauch stark belästigt würden, hat sich uns nicht als stichhaltig erwiesen. Bei der oben beschriebenen Methode der Jejunostomie haben wir Nässen und Ekzembildung so gut wie gar nicht beobachtet. In keinem Falle machte der Schlauch den Patienten Beschwerden. Alle übrigen Methoden der Jejunostomie sind umständlicher, eingreifender und schon aus diesen Gründen weniger vorteilhaft, wenn sie auch für die Ernährungsweise in mancher Hinsicht zweckmäßiger erscheinen (z. B. für die Zufuhr fester Nahrung).

Unter diesen Methoden ist vor allem das von Maydl[1]) angegebene Verfahren zu erwähnen, bei welchem das Jejunum quer durchtrennt, das abführende Ende in der Bauchwunde fixiert wird und als Fistel funktioniert, während das zuführende Stück unterhalb der Fistel in das abführende Y-förmig implantiert wird. Um das Ausfließen von Darminhalt zu verhüten, wurde das abführende Ende nach Art der Frankschen Sphinkterbildung bei Gastrostomie unter einer parallel zur ursprünglichen Wunde verlaufenden Hautbrücke hindurchgeführt und an den Rändern der neuen, parallelen Wunde fixiert. In ähnlicher Weise bildete Albert eine Jejunumfistel. Es liegt auf der Hand, daß diese Methoden wesentlich komplizierter sind als die von Helferich und v. Eiselsberg geübte.

Als Ersatz der Jejunostomie ist in allerjüngster Zeit die ursprünglich von Braune[1]) angegebene, nach wenigen Versuchen aber wieder

1) Braune, W., Über die operative Erreichbarkeit des Duodenums. Archiv f. Heilkunde. IV. 1876.

in Vergessenheit geratene Duodenostomie von Hartmann[1]) besonders warm empfohlen worden. Hartmann bezeichnet die Duodenostomie als eine Operation, „qui présente d'une manière générale les mêmes indications que la jéjunostomie et qui lui èst supérieure toutes les fois qu'elle n'est pas contre-indiquée ou impraticable. La première portion du duodénum qui lui fait suite, participe à sa mobilité, 9 fois sur dix, on l'amène facilement dans une incision de la paroi abdominale intérieure; 9 fois sur 10, par conséquent, il est possible de faire la duodénostomie et, lorsque celle-ci est possible, elle nous semble supérieure à la jéjunostomie, parce qu'avec elle on établi la fistule au dessus du point où s'ouvrent les canaux biliaire et pancréatique" (a. a. O. S. 358). Hartmann steht mit seiner warmen Befürwortung der Duodenostomie vorläufig wohl noch ziemlich allein da. Denn es dürfte doch nur in wenigen Fällen gelingen, das Duodenum so weit hervorzuziehen, daß es unbeschadet als Ernährungsfistel fungieren könnte. Ist es schon bei normalem Duodenum schwer, bis zu seinem oberen horizontalen Schenkel zu gelangen und denselben emporzuziehen, so wird dies ganz unmöglich bei Fixation des Pylorus oder gar des Magens infolge von Narben und Karzinom sein. Auch muß man berücksichtigen, daß es nicht rätlich ist, eine Ernährungsfistel in der Nähe des Sitzes der Krankheit und zwar besonders bei Karzinom anzulegen, da dieselbe voraussichtlich bald von der Neubildung ergriffen werden würde. Diese bereits von v. Cackovic gegen die Braunesche Duodenostomie angeführten Gründe einerseits und die klinische Erfahrung, daß die Jejunostomie eine allen Anforderungen an die künstliche Ernährung entsprechende Methode repräsentiert, andererseits, dürften der Duodenostomie keine größere chirurgische Zukunft gewährleisten.

Die mittels Jejunostomie an der Kieler Klinik behandelten Fälle von inoperablem Magenkarzinom, mochte auch das Ergebnis, wie zu erwarten war, nicht sehr günstig sein, boten doch in mancher Hinsicht ein besonderes Interesse dar, namentlich im Hinblick auf die künstliche Ernährung, das Verhalten des Magens, die Pylorusstenose u. a. Die durch die Fistel verabfolgte Nahrung bestand aus einem Brei von Tropon, Butter, Pepton, Traubenzucker, Maizenas, Eiern, Kartoffeln, Reis und später einem Zusatz von feingemahlenem, gekochtem Fleisch. Die Ernährung geschah teils mit Spritze, teils mit Irrigator in Portionen von 150—250 ccm 6 mal täglich. Anfangs äußerten einige Kranke

1) Hartmann, H., Travaux de chirurgie anatomo-clinique. Voies urinaires. Estomac. S. Steinheil. Paris 1903.

nach der Fütterung durch die Fistel ein unbehagliches Gefühl von Kälte im Leibe, besonders dann, wenn die einzelnen Portionen zu groß genommen wurden. Es erwies sich uns als zweckmäßig, in den ersten Tagen nach der Operation die Portionen nicht größer als 100 bis 150 ccm zu wählen. Ein Kranker ernährte sich auch in der Weise, daß er nach dem von Trendelenburg bei Gastrostomie empfohlenen Modus die Nahrung im Munde klein kaute und in einem durch Schlauch mit der Jejunumfistel verbundenen Trichter spuckte. Diese Ernährung hat den großen Vorteil, daß die Kranken einen Genuß an den Mahlzeiten haben und die Nahrung von einem physiologischen Sekret für die Verdauung (durch Inversion des Zuckers usw.) vorbereitet wird. Das Hungergefühl trat bei der Ernährung durch die Jejunumfistel gänzlich zurück. Einige Patienten klagten, wenigstens in den ersten Tagen, über lebhaftes Durstgefühl, das sich aber bald verlor, da die Kranken meist wenige Tage nach der Operation wieder Flüssigkeit per os zu sich nahmen und allmählich von der Fistel aus reichlicher ernährt werden konnten. Der Stuhlgang war im allgemeinen regelmäßig, doch etwas spärlicher als bei normaler Ernährung, der Kot dickbreiig. Durchfälle, die auf die Fistelernährung hätten bezogen werden können, wurden nicht beobachtet.

Wir lassen hier in tabellarischer Übersicht die an der hiesigen Klinik operierten Fälle von Jejunostomie folgen.

Aus der Tabelle geht hervor, daß in keinem der elf Fälle die Jejunostomie die unmittelbare Todesursache abgab. In den Fällen 4, 6 und 8 war von vornherein infolge der ausgedehnten Metastasierung, die in Fall 6 noch mit ausgebreiteter Peritonealkarzinose einherging, ein besonderer Erfolg nicht zu erwarten. Das Erbrechen von Blut und fauligem Wasser, das im Fall 8 nach der Jejunostomie auftrat, war wohl hauptsächlich veranlaßt durch eine ungenügende Entleerung und Ausspülung des Magens vor der Operation, sodaß die Stagnation der im Magen zurückgebliebenen Speisereste und Zerfallsprodukte den tödlichen Ausgang wesentlich beschleunigte. Die Fälle, in denen vor der Operation eine gründliche Magenspülung vorgenommen worden war, verliefen wesentlich günstiger, und es genügte, im weiteren Verlaufe wöchentlich eine Magenspülung vorzunehmen.

Das Bemerkenswerte in einigen dieser Fälle bestand nun darin, daß ein Teil der Kranken, die vor der Jejunostomie nicht imstande waren, selbst flüssige Kost per os aufzunehmen und zu verdauen, wenige Tage nach derselben allmählich auch wieder auf natürlichem Wege und zwar sowohl flüssige wie feste Kost in kleineren Portionen nahmen und behielten. Ganz besonders auffällig war diese Beobach-

Nr.	Name, Alter, Beruf	Anamnese	Status praesens	Operation	Verlauf	Bemerkungen
1	Paul B., 43 J., Schlosser.	Seit einem halben Jahre Schmerzen in der Magengegend, Appetitlosigkeit. Druckgefühl nach dem Essen. Kein Erbrechen.	Schmächtiger, kachektischer Mann. Im linken Epigastrium eine derbe, schmerzhafte Resistenz, bis zum linken Rippenbogen reichend. Keine Salzsäure, etwas Milchsäure.	An der vorderen Magenwand und dem Pylorus ein großes Karzinom, mit der Umgebung verwachsen. 7. Aug 1901. Jejunostomie (Prof. Helferich).	20. Aug. 1901. Kräftezustand etwas gehoben. Fistel funktioniert gut. Entlassen.	Am 27. September, also ca. 50 Tage nach der Operation, an Kachexie gestorben.
2	Karl B., 50 J., Arbeiter.	Seit 1 Jahr Verdauungsstörungen, Appetitlosigkeit, Aufstoßen, gelegentlich Erbrechen. Seit 6 Wochen stärkere Leibschmerzen, besonders in der Magengegend.	Magerer, blaß aussehender Mann. Unter dem linken Rippenbogen eine deutliche, nicht schmerzhafte, bis in die Nähe des Nabels verfolgbare Resistenz.	Großes Karzinom des Magens, auch auf die hint. Wand übergreifend. 17. Oktober 1901. Jejunostomie (Prof. Helferich).	2. November 1901. Befinden ausgezeichnet. Magenschmerzen vollständig geschwunden. Appetit gut. Stuhlgang regelmäßig. Entlassen.	Am 25. März 1902 an Kachexie gestorben, also 5 Monate nach der Operation.
3	August V., 56 J., Arbeiter.	Seit 4 Wochen Magen- und Darmbeschwerden. Appetitlosigkeit, Stuhlverstopfung. Aufstoßen (Geruch nach „faulen Eiern"). Seit ca. 14 Tagen unterhalb des rechten Rippenbogens, besonders beim Atmen heftig. Schmerzen.	Kachektischer, anämischer Mann. Im rechten Epigastrium ein umfangreicher, druckempfindlicher Tumor.	Großes Karzinom an der Vorder- und Hinterfläche des Magens, mit der Leber verwachsen. 4. Oktober 1901. Jejunostomie (Prof. Helferich).	20. Okt. 1901. Allgemeinbefinden gut. 21. November. Ödem der unteren Extremitäten. Abnahme des Kräftezustandes. Ausgedehnte Ödeme. 26. November. Unter zunehmendem Kräfteverfall Exitus letalis.	Tod nach 52 Tagen post op. Sektionsbefund: Ulzeriertes Karzinom des Pylorus und der kleinen Kurvatur, mit Übergreifen auf die Cardia. Leber durch Karzinomknoten enorm vergrößert, 4 kg schwer.
4	J. Detlef, 51 J., Bürstenmach.	Seit einem halben Jahre andauernd Magenbeschwerden. Verschlimmerung seit 2 Monaten. Appetitlosigkeit, viel Aufstoßen, kein Erbrechen. In letzter Zeit sehr heruntergekommen.	Abgemagerter, kachektischer Mann. In der Magengrube ist eine derbe Resistenz fühlbar, die sich mit der deutlich abtastbaren Leber zu vereinigen scheint, höckrig und druckempfindlich ist.	Die ganze vordere Magenwand ist von einem Karzinom eingenommen, der Magen ist fixiert. 14. November. Jejunostomie (Prof. Helferich).	21. November. Nahrungsaufnahme durch die Fistel geht gut von statten. Seit den letzten Tagen Dämpfung über dem rechten Unterlappen und reichlich übelriechender Auswurf. 4. Dezember. Seit den letzten Tagen rapider Verfall. Große Schwäche. Somnolenz. Exitus letalis.	Tod 20 Tage nach der Jejunostomie. Sektionsbefund: Karzinomatös degeneriertes großes Geschwür des Pylorus u. der kleinen Kurvatur. Enorme Metastasen in der Leber, vereinzelt im Douglas, den retroperitonealen und periportalen Lymphdrüsen. Thromben in der Cava inferior. Gangrän der r. Lunge.

Nr.	Name, Alter, Beruf	Anamnese	Status praesens	Operation	Verlauf	Bemerkungen
5	August V., 37 J., Briefträger.	Seit einem Vierteljahr lästiges Druckgefühl in der Magengegend, Blähungen. Nach dem Essen zuweilen Schmerzen, die nach dem Rücken zu ausstrahlen. Seit 4 Wochen Verschlimmerung und rapide Abmagerung.	Magerer, kachektischer Mann. Im Epigastrium, genau der Mittellinie entsprechend, eine ca. handtellergroße, harte, höckrige, nicht verschiebliche Geschwulst.	Ausgedehntes, auf die große Kurvatur übergreifendes Karzinom des Pylorus. 21. April 1902. Jejunostomie (Prof. Helferich).	8. Juni 1902. Nach anfangs gutem Befinden tritt wieder Erbrechen bald nach der Nahrungszufuhr durch die Fistel ein. Patient verläßt auf Wunsch die Klinik. 8 Tage nach der Entlassung unter Entkräftung gestorben.	Tod ca. 35 Tage nach der Jejunostomie. Es ist wahrscheinlich, daß in diesem Falle der Gummischlauch in dem zuführenden Darmstück gelegen hat und somit die eingefüllte Nahrung durch das Duodenum in den Magen gelangte und Erbrechen verursachte.
6	Hans D., 54 J., Höker.	Seit 1¼ Jahr Schluckbeschwerden, allmählich zunehmend. Seit den letzten Monaten wird auch flüssige Nahrung nicht mehr vertragen. Seit 4 Wochen Durchfall, unterbrochen durch Obstipation.	Stark abgemagerter, leicht ikterischer Patient. Leib aufgetrieben Aszites, ca 40 cm hinter der Zahnreihe ein undurchgängiges, derbes Hindernis.	Ausgedehntes, auf die Magenwand übergreifendes Cardiakarzinom. Miliare Karzinose des Peritoneums. Aszites. 18. August 1902. Jejunostomie (Prof. Helferich).	23. Aug. 1902. Neben der Fistel träufelt reichlich Aszitesflüssigkeit hervor. 2. September. Profuse Diarrhöen. Exitus letalis.	Tod 15 Tage nach der Jejunostomie. Sektionsbefund: Großes ulzeriertes Cardiakarzinom mit starker Infiltration der Magenwand. Zahlreiche Metastasen, in Leber, Netz, Peritoneum, am Darm. Trüber Aszites, reichlich Streptokokken enthaltend.
7	August S., 58 J., Landmann.	Seit 8 Wochen Magenbeschwerden. Appetitlosigkeit, häufiges Erbrechen nach dem Essen, das Erbrochene öfters stark blutig verfärbt. Stuhl angehalten, Farbe desselben in letzter Zeit dunkelbraun bis schwarz.	Stark abgemagerter Patient. In Nabelhöhe eine handtellerbreite, derbe, höckrige, mäßig druckempfindliche, nicht verschiebliche Resistenz. Salzsäure fehlt, geringe Mengen von Milchsäure, frisches Blut.	Großes Karzinom des Pylorus und der kleinen Kurvatur, Magen vollständig fixiert. Stark vergrößerte perigastrische Lymphdrüsen. 17. Juni 1903. Jejunostomie (Prof. Helferich).	26. Juni 1903. Pat. fühlt sich kräftiger, hat bereits mehrere Male in den letzten Tagen auch per os flüssige und feste Nahrung zu sich genommen, anscheinend ohne Beschwerden. Nach ärztlichem Bericht am 27. Juli gestorben.	Tod 40 Tage nach der Jejunostomie. Patient soll schon längere Zeit ohne Schlauch sich (per os) ernährt haben.

	58 J., Selterswasserfabrikant.	Magenbeschwerden, Druckgefühl in der Magengegend. Aufstoßen. Erbrechen. In den letzten beiden Monaten erhebliche Verschlimmerung, Gewichtsabnahme.	kachektischer Mann. In der Gegend des Nabels ein durch die schlaffen Bauchdecken sich deutlich vorwölbender, sehr derber, höckriger Tumor von geringer Verschieblichkeit nachweisbar. Keine Salzsäure, etwas Milchsäure. Im Erbrochenen zerfallende Blutcoagula.	faustgroßer, mit dem Netz verwachsener Tumor mit zahlreichen Metastasen in der Umgebung. 13. Juli 1903. Jejunostomie (Prof. Helferich).	citrige Bronchitis. 20. Juli. Patient hat sich erholt, heute außer Bett. 24. Juni. Nachts plötzliches Erbrechen von sehr reichlichem, aus frischem und geronnenem Blut bestehendem Mageninhalt von gangränösem Geruch. 28. Juli. Patient erholt sich etwas, erbricht jedoch kaffeesatzähnliche Massen. 6. Aug. Tod an Kollaps.	Jejunostomie. Sektionsbefund: Ausgedehntes zerfallendes Karzinom des Magens in der Umgebung des Pylorus. Das Karzinom ist nach vorn in die Bauchwand durchgebrochen. Magen vollgefüllt mit stinkender Flüssigkeit, die dem Erbrochenen entsprach. Keine Metastasen.
9	Adolf M., 48J., Arbeiter.	Seit 1886 Magenbeschwerden, meist 2 Stdn. nach dem Essen unangenehmes Druckgefühl im Magen, danach häufig Erbrechen. Nach mehrjähriger Unterbrechung Wiedereinsetzen der Beschwerden. Seit 6 Wochen derbe Anschwellung d. rechten Halsseite.	Magerer, blaß aussehender Mann. An der rechten Halsseite eine derbe, drüsenpacketähnliche, nicht verschiebl. Anschwellung. Probeexzision ergibt: Carcinom. Im Abdomen keine deutliche Resistenz fühlbar. Salzsäure reichl. vorhanden (1,2 %), Milchsäure fehlt. Frisches Blut im Erbrochenen.	Magen stark fixiert, in der Pylorusgegend von derben Geschwulstmassen infiltriert. Zahlreiche Karzinomknoten im Netz. 8. Juli 1903. Jejunostomie (Prof. Helferich).	19. Juli 1903. Pat. erholt sich, nimmt jetzt auch per os wieder etwas flüssige und feste Kost zu sich. Doch vergrößern sich die Halsdrüsen sehr deutlich, auch in der rechten Supraklavikular- und Axillargrube sind derbe Drüsen fühlbar. Erbrechen nicht mehr aufgetreten. 29. September. Unter hochgradiger Kachexie heute Exitus.	Tod nach $2^3/_4$ Monaten post op. Sektionsbefund: Flaches, anscheinend aus einem alten, narbigen Pylorusgeschwür hervorgegangenes, die vordere und hintere Magenwand infiltrierendes Karzinom. Eine diffuse karzinomatöse Infiltration des Colon transversum. Zahlreiche Lymphdrüsenmetastasen.
10	Herr R., 62 J., Privatpatient.	Seit einem Jahre Verdauungsstörungen, allgemeine Mattigkeit. Bei vorsichtiger Aufnahme von flüssiger Nahrung leidliches Befinden. Seit den letzt. Wochen trotz Diät erhebliche Magenstörungen, Zunehmende Abmagerung usw.	In der Mediane oberhalb des Nabels ein breiter, derber Tumor fühlbar, der sich schlecht gegen die Umgebung abgrenzen läßt.	In der Pylorusgegend ein großes Karzinom fühlbar. 20. September 1902. Jejunostomie (Prof. Helferich).	30. November 1901. Patient erholt sich zusehends, ist subjektiv sehr zufrieden und erfreut über den Erfolg der Operation. Nach ärztlichem Bericht am 27. März 1902 an Kachexie gestorben.	Tod $4^1/_4$ Monate nach der Jejunostomie.

Nr.	Name, Alter, Beruf	Anamnese	Status praesens	Operation	Verlauf	Bemerkungen
11	M, 60 J., Landwirt, Privatpatient.	Seit einem halben Jahre Magen- und Verdauungsstörungen. Viel Aufstoßen, häufiges Erbrechen, Abmagerung.	Etwas oberhalb des Magens ein derber, faustgroßer Tumor fühlbar. Keine Salzsäure, etwas Milchsäure.	Großes, den Pylorus und die vordere Magenwand einnehmendes Karzinom, das bereits auf die Hinterwand übergreift. 8. Juli 1803. Jejunostomie (Prof. Helferich).	25. August. Patient erholt sich gut, hat in der letzten Woche um 4 Pfund an Gewicht zugenommen. Heute entlassen. Verträgt wieder per os flüssige und feste Kost. 14. Oktober. Stellt sich heute wieder vor, hat in letzter Zeit wiederholt nach der Nahrungsaufnahme per os, erbrochen. Es wird ihm daher die Ernährung per os verboten. Das Karzinom hat bereits d. Bauchdecken ergriffen und wölbt dieselben bucklig vor. 28. Nov. Noch immer subjektiv gutes Befinden, unverändertes Körpergewicht (50 kg). In den Bauchdecken oberhalb des Nabels derbe, prominierende Geschwulstknoten.	

tung bei dem Patienten M. (Fall 9). Gerade dieser Kranke, der die letzten Tage vor der Operation selbst nach ganz dünnflüssiger Kost lebhaftes Erbrechen bekam, war 6 Tage nach der Jejunostomie imstande, wieder leichtere Suppen, gewiegtes Fleisch u. dergl. zu genießen, ohne danach zu erbrechen. Diese Fähigkeit behielt er etwa 4 Wochen, bis, offenbar infolge weiteren Wachstums der karzinomatösen Pylorusstenose, vom Magen aus nur noch Flüssigkeiten vertragen wurden. Dieselbe Beobachtung bot sich bei den Fällen S. (7) und M. (11). Auch diese beiden Kranken konnten ca. 8 Tage nach der Operation wieder etwas feste Kost per os, anscheinend ohne alle Beschwerden, vertragen.

Da diese Fähigkeit, die wochenlang anhielt, um allmählich fast völlig verloren zu gehen, sich wenige Tage nach der Jejunostomie, d. h. also nach völliger Ruhigstellung des Magens ausbildete, so lag die Vermutung nahe, daß es sich hierbei um eine gewisse Restitution der Pyloruspassage handeln müsse. An ein Freiwerden des Pförtners durch Zerfall von Geschwulstmassen, wie es gelegentlich beobachtet wird, war in diesen Fällen wohl kaum zu denken. Dagegen sprach schon die Häufigkeit dieser Erscheinung im unmittelbaren Anschluß an die Jejunostomie und der relativ lange Bestand der Durchgängigkeit des karzinomatösen Pylorus. Die Richtigkeit der vorerst erwähnten Vermutung scheint mir noch aus folgender Beobachtung hervorzugehen. Der Patient M. (Fall 9) bekam mehrere Male nach der Verabfolgung eines Nährklystiers durch die Jejunumfistel Erbrechen von Massen die eine auffallende Ähnlichkeit mit dem vor etwa einer Viertelstunde eingeführten Nährmaterial zeigten. Eine genauere Untersuchung ergab denn auch, daß jener Mageninhalt nichts weiter als solche offenbar durch das Duodenum in den Magen eingedrungenen Speiseteile waren. Die Ursache für diesen falschen Weg der eingeführten Nahrung fand sich auch bald, indem beim nächsten Verbandwechsel sich eine falsche Lage des Fistelschlauches herausstellte. Derselbe war versehentlich beim Verbandwechsel oder auch spontan infolge mangelhafter Befestigung aus dem abführenden Darmrohr über den etwas prominierenden Fistelsporn hinweg in die zuführende Darmschlinge, mithin in das Duodenum geraten, sodaß die eingeführte Nahrung direkt nach dem Pylorus floß. Nach richtiger Lagerung des Schlauches blieb jegliches Erbrechen aus.

Derartige Beobachtungen sprechen dafür, daß selbst bei fortgeschrittenen Karzinomen der Pylorusgegend nach völliger Ausschaltung aller Reize und Ruhigstellung des Magens eine gewisse Durchgängigkeit desselben wieder eintreten kann. Dies geschieht offenbar in jenen

Fällen, in denen nicht der maligne Tumor als solcher, sondern die begleitende entzündliche Schwellung die Hauptursache für die Pylorusstenose abgibt. Hierdurch wird zwar, wie Maydl bemerkt, bei echten Pylorustumoren die Passage durch den Pylorus nicht ganz frei, jedenfalls aber erleichtert. Sie kann aber auch ganz frei werden, wenn der Tumor „präpylorisch" gelegen war und nur durch kollaterales Ödem den Pylorus verlegte. Dies gibt sich bei der Jejunostomie dadurch kund, daß der Kranke an anfangs schüchternen Versuchen merkt, daß er nach per os genossener Nahrung keine Schmerzen empfindet wie früher, als der Mageninhalt den Pylorus passierte. Der Kranke gestattet sich immer mehr Freiheit in der Wahl des Nahrungsweges, bis sich wieder die alten Beschwerden melden und er zum Dünndarmmund greifen muß. Maydl warnt daher, auf Grund der vorläufigen Verminderung eines Pylorustumors, den man für Karzinom angesprochen hatte, vielleicht eine falsche Diagnosestellung anzunehmen bezw. gar die Jejunumfistel in solchen Fällen vorzeitig zu verschließen.

Die vorstehenden Betrachtungen machen es wahrscheinlich, daß die Passage des infolge Karzinoms verengten Pylorus um so leichter wieder frei werden wird, je geringer das stenosierende Hindernis ist, also bei jenen Karzinomen, die heutzutage, soweit sie nicht radikal exstirpierbar sind, mit Gastroenterostomie behandelt werden. Da nun die Gastroenterostomie ebenfalls eine Entlastung des erkrankten Organs und eine Ausschaltung und Ruhigstellung des Pylorus zum Ziele hat, so liegt auch hier die Möglichkeit nicht außer allem Bereich, daß der Pylorus allmählich, wenn auch nur vorübergehend, wieder etwas freier und durchgängiger wird, wie das beispielsweise beim Rektumkarzinom nach Anlegung eines Anus praeternaturalis nicht gar zu selten zu beobachten ist. Mag diese vorübergehende Durchgängigkeit des Pylorus angesichts des doch tödlichen Verlaufes eines Magenkarzinoms auch ohne besondere praktische Bedeutung sein, so erscheint mir doch diese Frage für die Beurteilung und Behandlung der Pylorusstenose bei gutartigen Magenerkrankungen von wesentlich höherem Interesse.

Die chirurgische Erfahrung der jüngsten Zeit hat gelehrt, daß die Gastroenterostomie bei gutartiger Stenose des Pylorus, besonders nach Ulcus und bei Pylorospasmus sehr wechselnde funktionelle Resultate ergibt. Vielfache klinische Beobachtungen gehen dahin, daß in den ersten Tagen nach der Gastroenterostomie das vorher bestehende Erbrechen noch weiterhin anhält, bis sich nach einigen Tagen ein normaler Zustand herausbildet. Nicht ganz selten kommt es bei Gastroenterostomierten im späteren Verlaufe nach Diätfehlern zu vorüber-

gehenden oder auch monatelang anhaltenden Magenstörungen, die dann nach diätetischer Behandlung und event. Magenspülung sich allmählich wieder zu verlieren pflegen. In diesen Fällen macht man für die Beschwerden die mangelhafte Funktion der Magen-Darmanastomose verantwortlich. Andererseits kann man in den verschiedenen Berichten über die funktionellen Ergebnisse nach Operationen am Magen (Petersen, Kausch, Rencki, Schloffer u. a.) die Angabe finden, daß das anfänglich nach der Gastroenterostomie gute Befinden sich nach Monaten oder auch erst nach Jahren allmählich mehr und mehr verschlimmert und ein dem alten Krankheitsbild ähnlicher Symptomenkomplex sich entwickelt. In derartigen Fällen fand man dann manchmal bei erneuter Laparotomie eine gewisse, unter Umständen sogar erhebliche Verengerung der Magen-Darmfistel, nach deren Beseitigung durch Gastroenteroplastik sich die Beschwerden meist, doch keineswegs immer behoben. Schrumpfungen der Anastomose kommen sowohl bei der mit Naht wie mit Knopf angelegten Gastroenterostomie vor, und es ist nicht möglich, nach den bisherigen Zahlen bereits zu entscheiden, bei welcher Methode diese Gefahr größer ist (Petersen a. a. O. S. 396). In anderen Fällen aber wurde eine Verengerung der Anastomose vollkommen vermißt, die Ursache für das Rezidiv blieb unaufgeklärt. Auf den Pylorus und seine Durchgängigkeit wurde meist weniger Gewicht gelegt.

Durch Beobachtungen am Sektionstisch wurde weiterhin festgestellt, daß selbst stärkere Verengerungen der Anastomose bei Lebzeiten keine Magenstörungen verursacht hatten. Bezeichnend für diese letztere Erfahrung ist der von Petersen und Machol (a. a. O. S. 346) erwähnte Fall von Ulcusstenose, Ektasie und motorischer Insuffizienz, der sieben Wochen später an Periurethritis und Pyämie zugrunde ging: „Der Magen hatte gut funktioniert, aber die Fistel war ziemlich stark verkleinert". Wie soll man sich in diesem Falle trotz der Fistelverengerung die gute Magenfunktion erklären? Doch wohl kaum anders als durch eine Entleerung des Magens auf natürlichem Wege, d. h. durch den Pylorus. Wäre jener Kranke nicht so frühzeitig durch eine interkurrente Erkrankung zur Sektion gekommen, so würde wohl niemand vermutet haben, daß an seiner guten Magenfunktion die Anastomose den geringsten Anteil habe! Petersen erwähnt ferner, daß von 42 mit Knopf Operierten einige kürzere oder längere Zeit nach der Operation, besonders nach Diätfehlern, vorübergehende Stenoseerscheinungen zeigten, die sich von selbst wieder verloren; einmal mußten wieder einige Zeit Magenspülungen ausgeführt werden usw. Den Kontrast zwischen den Gastroenterostomien mit

gutem und mit schlechtem Erfolge bringt Rencki typisch zum Ausdruck: „Mit dem Momente der Gastroenterostomie änderte sich schon kurz nach der Operation der Zustand der Kranken. Es schwanden rasch Aufstoßen, Sodbrennen, Erbrechen und Durstgefühl, während sich Appetit einstellte. Diese bedeutende Besserung betraf jedoch nicht ausnahmslos alle Kranken; bei manchen kam es abermals zum Erbrechen, die Schmerzen hielten auch nach der Operation an oder sie kehrten nach einiger Zeit wieder. Die Ursache hierfür muß man bei einigen Fällen in dem weiteren Fortbestehen des Geschwürs erblicken, welches durch längere Zeit keine Tendenz zur Heilung zeigte."

Eine jüngst vorgenommene Umfrage bei Patienten, die während der letzten beiden Jahre in der Kieler Klinik wegen gutartiger Magenerkrankungen gastroenterostomiert worden waren, belehrte mich ebenfalls, daß in mehreren Fällen das ursprünglich gute Befinden nach der Operation allmählich einem weniger befriedigenden Zustande Platz gemacht hatte; bei einigen Patienten waren sogar wieder erhebliche Magenbeschwerden eingetreten. Mehrere Kranke gaben den Bescheid, daß sie sich „soweit wohlfühlten, nur schwache Verdauung" hätten. Charakteristisch für die schwereren Störungen nach Gastroenterostomie ist folgender ärztlicher Bericht, wie ich ihn in ähnlicher Fassung wiederholt erhielt: „Frau Kl. geht es in den letzten Wochen leidlich; sie erkrankte post operationem im November 1902 zum ersten Male wieder, hatte dieselben Beschwerden wie früher, nur nicht in so heftigem Maße; sie hatte inzwischen öfters Magenschmerzen, gewöhnlich gleich nach dem Essen, die sich langsam verloren. Im September d. J. kam wieder eine heftige Attacke, die drei Wochen währte. Ihr Körpergewicht ist 48 kg. Stuhlgang unregelmäßig. Wenn sie sich nach Vorschrift in der Diät hält, ist der Zustand recht erträglich." Ein Teil der gastroenterostomierten Patienten ist — das geht aus den meisten Berichten hervor — genötigt, eine mehr oder minder strenge Diät einzuhalten, sollen nicht wieder ernstere Magenstörungen eintreten. Bei vergleichender Durcharbeitung der einzelnen zusammenfassenden Statistiken über die Erfolge der Gastroenterostomie bei gutartigen Magenerkrankungen habe ich den Eindruck gewonnen, daß in den meisten derjenigen Fälle, wo als Ausgang der Operation statt „Heilung" nur „Besserung" notiert wurde, der wirkliche Heilerfolg nur gering zu veranschlagen war.

Daß gelegentlich schwere gutartige Pylorusstenosen auch ohne Gastroenterostomie und ohne jeglichen sonstigen operativen Eingriff zur Ausheilung kommen können, beweisen unter anderen die von

Schloffer (S. 323) mitgeteilten Fälle. In dem einen derselben wurde die Laparotomie vorgenommen, weil der objektive Befund im Zusammenhang mit der Anamnese trotz des jugendlichen Alters des Patienten und trotz der Gegenwart von Salzsäure im Magensaft das Vorhandensein eines Pyloruskarzinoms im höchsten Grade wahrscheinlich machte. Bei der Operation fand sich ein Tumor, der dieser Annahme vollkommen entsprach. Aber die kolossale Ausdehnung des Tumors — er nahm einen großen Teil des Magens ein —, die Verwachsungen mit dem linken Leberlappen und dem Sternum machten eine Resektion unmöglich. Es wäre im Hinblick auf die vorliegenden schweren Stenoseerscheinungen nur noch die Gastroenterostomie in Frage gekommen. Da aber Wölfler dem Grundsatze huldigt, bei sehr ausgedehnten Karzinomen des Magens die Gastroenterostomie nicht mehr auszuführen, „weil in solchen Fällen der Erfolg dieser Operation ein unbefriedigender zu sein pflegt," so wurde auch hier von einer Gastroenterostomie Abstand genommen, und man ließ es bei der Probelaparotomie bewenden. Der Kranke stellte sich 5/4 Jahr nach der Operation wieder vor und war höchst überraschenderweise im blühendsten Gesundheitszustande; von dem früher durch die Bauchdecken getasteten mächtigen Tumor war keine Spur mehr vorhanden. Ebenso waren die Stenoseerscheinungen vollständig geschwunden. Treffend bemerkt Schloffer, daß, wenn in diesem Falle die Gastroenterostomie ausgeführt worden wäre, man zu sehr versucht sein würde, den günstigen Ausgang lediglich jener Operation zuzuschreiben. Dieser Beobachtung reiht Schloffer zwei weitere Fälle an, bei denen ebenfalls mächtige Tumoren der Pylorusgegend, „die bei der Untersuchung unbedingt als Karzinom aufgefaßt werden mußten", ohne Operation vollkommen zurückgingen und damit den Eintritt normaler Magenfunktion herbeiführten (S. 323).

Wenn nun schon ohne alles operative Zutun gelegentlich schwere Pylorusstenosen spontan zurückgehen können, um wieviel mehr mag dies geschehen bei zweckmäßiger chirurgischer Unterstützung dieses natürlichen Heilungsvorganges, durch Ausschaltung des erkrankten Organs aus dem Verdauungsmechanismus! Wie rasch gelegentlich nach Ausschaltung des Magens Geschwüre ihre tumorartige Beschaffenheit verlieren, konnte Siegel[1]) in zwei Fällen beobachten. In dem einen Falle, einem Patienten mit Pylorusgeschwüren, bei dem sich am elften Tage nach der Gastroenterostomie eine Enteroanasto-

1) Siegel, E., Die chirurgische Behandlung der Duodenalstenosen. Mitteil. aus den Grenzgebieten der Medizin u. Chirurgie. VIII. S. 216. 1901.

mose nötig machte, stellte Siegel bei der zweiten Laparotomie fest, daß der vorher apfelgroße, harte Tumor, der fälschlicherweise für karzinomatös gehalten wurde, fast ganz geschwunden war. In einem anderen Falle von infrapapillärer Duodenalstenose wurde nach der Gastroenterostomia antecolica die Duodenalstenose wieder durchgängig und machte ehenfalls eine Enteroanastomose nötig.

Die beiden Siegelschen Fällen, denen sich ähnliche aus der Literatur noch zahlreich anreihen ließen, sind in mehrfacher Beziehung bemerkenswert. Einmal lehren sie, daß hier die Gastroenterostomie sich keineswegs als ein harmloser Eingriff erwies und infolge mangelhafter Leistung sogar einen zweiten operativen Eingriff nötig machte; ferner aber legen diese Fälle die Frage nahe: Wäre in jenem Fall von gutartiger Pylorusstenose bezw. infrapapillärer Duodenalstenose mit der viel einfacheren, ungefährlicheren und nur eine vorübergehende Änderung des physiologischen Verdauungsgeschäftes bedingenden Jejunostomie nicht vielleicht das gleiche Resultat oder sogar ein besseres erzielt worden?

Auf eine, wie mir scheint, besonders wichtige Frage, die bereits in den voranstehenden Zeilen gestreift wurde, müssen wir hier kurz eingehen, um so mehr, als dieselbe für die Beurteilung der Gastroenterostomie und ihrer Folgezustände von essentieller Bedeutung ist, die Frage nach der Natur der Pylorusverengerungen: des Pylorospasmus und der Pylorusstenose. Daß ein Pyloruskrampf beim Magengeschwür sehr häufig besteht und die Ursache mancherlei funktioneller und mechanischer Störungen abgibt, ist eine heute wohl von allen Klinikern anerkannte Tatsache. Aber auch darin herrscht Übereinstimmung, daß dieser Pylorospasmus bei Ulcus im allgemeinen keine anatomische Grundlage hat, sondern einen Reizzustand darstellt, einen reflektorischen Krampf, mag dieser nun durch eine übermäßige Salzsäureausscheidung (Carle und Fantino) oder durch Geschwürsbildung am Pylorus u. dgl. hervorgerufen sein. Zu ähnlichen Anschauungen kommt auch M. Schmidt[1]) in seinen Untersuchungen über die kongenitale Pylorusstenose der Säuglinge, deren organische Grundlage durch den Nutzen der künstlichen digitalen Pylorusdehnung widerlegt und deren Zustandekommen infolge von Spasmus durch den günstigen Einfluß jener Operationsmethode erhärtet erscheint. Schmidt stellt den Pylorospasmus in Analogie zum Blepharospasmus, zum Vaginis-

1) Schmidt, M., Über Hyperemesis lactentium, ihr Verhältnis zur „kongenitalen hypertrophischen Pylorusstenose“ bezw. zum Pylorospasmus und ihre chirurgische Heilbarkeit durch Überdehnung des Pylorus. Archiv f. klin. Chirurgie. LXIII. S. 796. 1901.

mus und zum Tenesmus bei Analfissur, Zuständen, bei denen ebenfalls die künstliche Erweiterung der betreffenden Öffnung von Erfolg begleitet ist. Wie beim After könnte auch am Pylorus eine kleine Schleimhautfissur oder oberflächliche Erosion den Spasmus auslösen.

Tatsache ist, daß schon dieser einfache Pylorospasmus bei Ulcus simplex allmählich zu einer Magendilatation führen kann. Dafür sprechen auch die Fälle, in denen bei der Operation keine bedeutenderen entzündlichen Veränderungen als höchstens eine schmale Narbe oder Hypertrophie der Muskulatur gefunden wurden und in denen trotzdem die Symptome einer Stenose sehr ausgesprochen und dauernd vorhanden waren (Rencki u. a.).

Bei der Annahme eines Pyloruskrampfes ohne erheblichere anatomische Veränderungen ist es denn auch begreiflich, daß ein guter Teil solcher Kranken unter diätetischer Behandlung, verbunden mit regelmäßigen Magenspülungen, eine vorübergehende, unter Umständen auch dauernde Besserung und womöglich Heilung erfährt. Gleichwohl kann eine solche palliative Behandlung unmöglich immer dasselbe leisten wie eine das ganze erkrankte Organ mehr oder weniger entlastende bezw. ausschaltende Operation.

Als Normalverfahren bei derartigen Fällen gilt nun heutzutage die Gastroenterostomie. Nach den vorstehenden Betrachtungen will es mir aber fraglich erscheinen, ob die Gastroenterostomie in ihrer jetzigen breiten Anwendungsweise bei Ulcus und Pylorusstenose wirklich immer den an sie gestellten Anforderungen genügen kann und ob sie nicht unter Umständen mehr schadet als nützt. Stellt man sich vor, daß eine im Anschluß an ein Ulcus simplex entstandene, teils entzündliche, teils narbige Pylorusstenose nach Anlegung einer Magendarmanastomose allmählich zurückgeht, der Pylorus also wieder durchgängig wird, so ist die natürliche Folge, daß nun auch der Pylorus seine Funktion wenigstens teilweise wieder übernimmt und der Mageninhalt auf zwei Wegen in den Darm tritt: einmal durch die Magendarmfistel, das andere Mal durch den Pylorus. Dieser Modus der Magenentleerung bei Gastroenterostomierten dürfte wohl nicht selten sein und vielleicht ist er hier und da die Ursache zu jener als Circulu vitiosus bezeichneten, gefürchteten Komplikation der Gastroenterostomie (wie z. B. in den oben angeführten Fällen von Siegel). Denn eine von zwei entgegengesetzten Seiten her erfolgende Füllung des Duodenums erfordert eine höhere Leistung dieses Darmteiles, eine stärkere Anspannung seiner Muskulatur, seiner Peristaltik u. dgl., um einer Stagnation bezw. einer mangelhaften Entleerung des letzteren vorzubeugen. Diese Gefahr ist naturgemäß bei denjenigen Methoden der

Gastroenterostomie am größten, bei denen die zuführende Schlinge besonders lang genommen wird. Sie erscheint am geringsten bei dem an der Heidelberger Klinik geübten, modifizierten v. Hackerschen Verfahren der Gastroenterostomia retrocolica posterior, bei welchem man nach dem auf exakte anatomische Studien sich gründenden Vorschlage Petersens[1]) die zuführende Schlinge nur so lang nimmt, wie die Entfernung der Plica duodeno-jejunalis zur Anastomose beträgt, wodurch die anastomosierte Schlinge nicht mehr unter spitzem Winkel, sondern in flachem Bogen von oben nach unten, entlang der hinteren Magenwand verläuft. Hier kann es zu einer erheblicheren Stagnation im Duodenum nicht leicht kommen, selbst wenn der Pylorus seine Funktion teilweise oder ganz wieder aufnimmt.

Der Füllungsgrad des Duodenums scheint aber nach den Ergebnissen physiologischer Experimente von einer nicht unwesentlichen Bedeutung für die Magenentleerung zu sein. Durch Versuche an Hunden mit Duodenalfisteln fand Hirsch[2]), daß sich der Magen langsamer entleert, wenn die Fistel verschlossen war, und schneller, wenn der Inhalt durch die geöffnete Fistel direkt aus dem Duodenum abfließen konnte. v. Mering[3]) wies dann genauer nach, „daß durch die Füllung des Duodenums eine Sistierung der Magenentleerung statthat"; er fügt hinzu, dasselbe gelte auch für die Gastroenterostomie. Kelling[4]) fand nun durch Versuche an Hunden, „daß der Wegfall des Hemmungsreflexes, welcher vom gefüllten Duodenum auf die Magenmotilität ausgeübt wird, die Ursache der auffälligen Beschleunigung der Magenentleerung abgibt in den Fällen von Gastroenterostomie, wo der Mageninhalt unter Vermeidung des Duodenums hauptsächlich in den abführenden Schenkel fließt" (S. 312). Er fand weiter, daß für den normalen Magen der Weg durch den Pylorus bequemer ist als durch eine Magenjejunumfistel. „Die Hemmung, welche das gefüllte Duodenum auf den Magen ausübt, ist dann die Ursache, daß der Magen nicht die Kraft entwickeln kann, welche notwendig ist, um den Inhalt durch die Jejunumfistel auszutreiben" (S. 313). Vom oberen Jejunum aus findet nach Kelling eine Hemmung der Entleerung sowohl des Magens wie des Duodenums nicht mehr statt.

1) Petersen, W., Anatomische und chirurgische Beiträge zur Gastroenterostomie. Beiträge z. klin. Chirurgie. XXIX. 3. S. 597. 1901.

2) Hirsch, Weitere Beiträge zur motorischen Funktion des Magens. Zentralbl. f. innere Medizin. 1892. Nr. 47 u. 1893. Nr. 18.

3) v. Mering, Zur Funktion des Magens. Kongreß für innere Medizin. 1877. Bd. 15. S. 431.

4) Kelling, G., Studien zur Chirurgie des Magens. Archiv f. klin. Chirurgie. LXII. S. 1. 1900.

Bei Ulcus mit offenem Pylorus sah er, wenn er durch Stenosierung des letzteren das Duodenum für die Passage ausgeschlossen hatte, eine wesentliche Beschleunigung der Magenentleerung eintreten. Nach seinen Untersuchungen ist in den Fällen von Gastroenterostomie, die wegen Ulcus bei offenem Pylorus ausgeführt wurden, am häufigsten eine Verkleinerung bezw. Verengerung der Anastomose beobachtet worden. Kelling deutet diese Erscheinung, die er auch experimentell zu begründen versucht, als die Folge eines Nichtgebrauchs der Fistel, da allmählich der Pylorus die Magenentleerung wieder übernimmt. „Besondere physiologische Gebilde entstehen an der Fistel nicht, und die Fistel kann größer und kleiner werden, je nachdem sie mehr oder weniger benutzt wird. Wenn man sich aber einmal entschließt, bei offenem Pylorus eine Gastroenterostomie anzulegen, und somit beabsichtigt, die Passage durch den Pylorus und das Duodenum zu vermeiden, so wird es auch ganz rationell sein, dafür zu sorgen, daß die neue Passage auch von Dauer ist. Das kann sicher nur erreicht werden durch Verschluß des Pylorus“ (S. 293). Kelling empfiehlt daher, in solchen Fällen den Pylorus durch einige Nähte zu verschließen.

Wenn die experimentell-physiologischen Deduktionen Kellings auch für den menschlichen Organismus zutreffen — und es liegt wohl kein Grund vor, an ihrer Richtigkeit und breiteren Anwendbarkeit zu zweifeln —, so muß die Gastroenterostomie als ein viel größerer Eingriff in das physiologische Getriebe des Verdauungsmechanismus erscheinen, als man es sich für gewöhnlich wohl vorstellen mag. Allerdings erscheint der Kellingsche Vorschlag der präliminaren Vernähung des Pylorus zwecks Sicherung einer guten Funktion der Anastomose noch weiterer Bestätigung bedürftig. Bis heute haben sich wohl nur wenige Kliniker dazu entschlossen, bei Ulcus mit offenem Pylorus den letzteren ganz zu verschließen. Trotz dieser Unterlassung ist ein guter Teil der Gastroenterostomierten von wesentlichen Verdauungsstörungen, wie sie nach Kellings Ansicht unbedingt eintreten müßten, verschont geblieben. Andererseits teilt Petersen Fälle von sekundärer Fistelschrumpfung nach Gastroenterostomie mit, bei denen erhebliche Pylorusstenose bestand (a. a. O. S. 396). Petersen möchte daher dem Zustande des Pylorus keine solche ausschlaggebende Bedeutung für das Schicksal der Fistel zumessen. Der Verschluß des Pylorus setzt eine kräftige Funktion der Magenmuskulatur voraus, wenn sich der Mageninhalt durch die Fistel entleeren soll, kann aber schwerlich immer die Füllung des zuführenden Darmstückes ganz verhindern. Eine kräftige Peristaltik des letzteren vermag am ehesten eine

Überfüllung zu verhüten, und die letztere dürfte bei dem an der Heidelberger Klinik geübten Verfahren der Gastroenterostomia retrocolica posterior mit kurzer zuführender Schlinge an und für sich viel schwerer eintreten. Ob durch eine Vernähung des Pylorus die an ihm etwa vorhandenen entzündlichen Prozesse besser zur Ausheilung kommen können als im offenen Zustand, ist bis heute noch eine unentschiedene Frage, die auch durch das Tierexperiment schwerlich gelöst werden kann. Nach den allgemeinen Erfahrungen der Wundheilung dürfte ein solcher Verschluß eines erkrankten Hohlorgans den Heilungsprozeß nicht sonderlich günstig beeinflussen. Soviel ist aber gewiß, und darin muß man den Kellingschen Ausführungen, glaube ich, unbedingt beipflichten, daß das Verhalten des Pylorus für die spätere Funktion der Gastroenterostomose in einer großen Zahl von Fällen von entscheidender Bedeutung ist.

Die klinische Erfahrung und der pathologisch-anatomische Befund stimmen darin überein, daß weitaus die meisten entzündlichen Erkrankungen des Magens sich um den Pylorus konzentrieren. Eine rationelle chirurgische Behandlung dieser Affektionen muß demnach die Entlastung bezw. Ausschaltung des erkrankten Pylorus zur unerläßlichen Voraussetzung haben. Genügt die Gastroenterostomie immer diesen Anforderungen? Das Tierexperiment mag in dieser Frage wertvolle Aufschlüsse geben, entscheiden kann jedoch hier meines Erachtens nur die klinische Erfahrung. Diese ermöglicht allerdings heute noch kein abschließendes Urteil, indem die Erfahrungen über mehrjährige Dauerresultate, die Art der später eventuell einsetzenden Störungen und besonders die vergleichenden, aus entsprechenden Sektionsbefunden gewonnenen anatomischen Beobachtungen noch zu gering sind.

Gleichwohl läßt sich schon heute erkennen, daß die Gastroenterostomie wiederholt bei gutartigen Erkrankungen des Magens nicht nur nichts genützt, sondern sogar schwere Komplikationen mit sich gebracht hat. Ganz abgesehen von dem häufig beobachteten Circulus vitiosus mit seinen ernsten Folgen ist bereits eine beträchtliche Anzahl von rezidivierenden Magenblutungen nach Gastroenterostomie, zum Teil mit tödlichem Ausgang, bekannt geworden [1]). Dieselben erklären sich einfach aus der ungenügenden mechanischen und funktionellen Ruhe, welche die Gastroenterostomie dem erkrankten Pylorus zuteil werden läßt. Durch die zwar mehr oder weniger eingeschränkte, aber doch keineswegs völlig aufgehobene Berührung der aufgenommenen Nah-

(1 Siehe die Arbeiten von Gersuny, Neuweiler, Petersen, Schloffer, Steudel u. a.

rung mit dem Pylorus, durch den schwankenden Füllungszustand des Magens und die bei der Entleerung erfolgenden Kontraktionen sowohl wie durch die von der Anastomose und ihren Teilen ausgehende Zerrung des Magens erfährt der Pylorus eine nicht unerhebliche Reizung, und so kommt es, trotz der großen Regenerationskraft dieses Organs, gelegentlich zu einem erneuten Aufflackern des alten Prozesses.

Diese ungünstigen Komplikationen der Gastroenterostomie werden nun noch gesteigert durch die sich mehrenden Mitteilungen über das Auftreten von peptischen Magengeschwüren nach Gastroenterostomie (Braun, Hadra, Hahn, Körte, Kausch, Steinthal u. a.), die, wie in dem Falle Steinthals[1]), multiple Perforationen mit tödlichem Ausgange verursacht hatten. Es scheint, daß diese Geschwüre nicht nur bei hyperazidem Magensaft (Kocher), sondern auch, wie die experimentellen Beobachtungen Watts[2]) neuerdings ergeben haben, bei normalem Magensaft auftreten können.

Die Erkenntnis, daß die Gastroenterostomie in ihrer jetzigen technischen Vollendung kaum eine weitere wesentliche Vereinfachung oder Verbesserung erfahren und dementsprechend auch die damit erzielten Resultate sich in Zukunft nicht wesentlich günstiger gestalten dürften, beginnt allmählich die Begeisterung, die man für dieses in den letzten Jahrzehnten mit größtem Eifer studierte Operationsverfahren an den Tag gelegt hatte, etwas einzudämmen. Die mehr theoretischen Erwägungen und tierexperimentellen Beobachtungen entlehnte Annahme, daß die Gastroenterostomie nur einen unbedeutenden Eingriff in den physiologischen Gang des Verdauungsmechanismus darstelle, hat sich in dieser allgemeinen Fassung nicht bewahrheitet. Die spätere Funktion einer Magendarmfistel ist nicht so sehr abhängig von dem Zustande des Magens vor bezw. bei der Operation, als vielmehr von seinem späteren Verhalten, seiner Größe, seiner Motilität, seiner Pyloruspassage u. a. m., Faktoren, die sich während der Operation einer für ihre weitere Gestaltung sicher voraussehbaren Beurteilung vielfach entziehen.

Es kann daher nicht wundernehmen, wenn in neuerer Zeit hier und da der Wunsch laut wurde, die Gastroenterostomie, wie beim Karzinom, so auch bei gutartigen Magenkrankheiten in gewissen geeigneten Fällen durch ein einfacheres Verfahren zu ersetzen. „Die in letzter Zeit immer häufiger beobachteten Fälle von Ulcus pepticum

1) Steinthal,

2) Watts, S. H., A case of peptic ulcer in the jejunum of a dog following gastro-enterostomy, with a review of the cases reported in man. Bulletin of the Johns Hopkins Hospital. XIX. No. 148. p. 91. 1903.

jejuni nach Gastroenterostomie" schreiben v. Mikulicz und Kausch [1]) in der neuesten Auflage des Handbuches der praktischen Chirurgie, „zum Teil mit tödlichem Ausgange, sprechen entschieden gegen die allzuhäufige Anwendung dieser Operation, wenigstens bei Hyperazidität des Magens (Ulcus); hier ist, mit den oben gegebenen Einschränkungen, die Pyloroplastik die Operation der Wahl." Unter jenen Einschränkungen verstehen die Verfasser die Kontraindikation der Pyloroplastik bei fixiertem bezw. entzündlich infiltriertem Pylorus. Die von Heineke und v. Mikulicz angegebene Pyloroplastik bezweckt die Erweiterung des durch gutartige Prozesse stenosierten Pylorus; sie besteht in einem 4—6 cm langen Längsschnitt, dessen Ränder breit auseinandergezogen und dann quer vernäht werden. Wie ihre Erfinder selbst betonen, ist diese Methode nur mit einer gewissen Einschränkung anwendbar und ungeeignet zur Behandlung des durch entzündliche Infiltration verengten Pförtners. Auch ist sie keineswegs ungefährlich und schützt nicht vor Rezidiven. Da sie bei der durch chronische Entzündung verursachten Verdickung und Stenosierung des Pylorus kontraindiziert ist, so fällt für sie gerade eine der wichtigsten und häufigsten Indikationen zur chirurgischen Behandlung gutartiger Magenerkrankungen fort. Wie soll man nun diese entzündliche Pylorusstenose behandeln, wenn nicht durch Gastroenterostomie oder Pyloroplastik?

Die dritte Möglichkeit eines chirurgischen Eingriffes besteht in der Anwendung der Jejunostomie. Dieselbe ist bisher nur in ganz vereinzelten Fällen von gutartigen Magenerkrankungen versucht worden. Als einzige wichtigere und unbestrittene Indikation ließ man eigentlich nur die Verätzungen des Magens mit Säuren und Alkalien gelten, weil bei diesen diffusen Zerstörungen des Magens jegliche andere Methode unausführbar war. Die Scheu vor der Anlegung einer äußeren Darmfistel einerseits und die Zweifel an der Leistungsfähigkeit dieses Verfahrens andererseits sind wohl die wesentlichsten Motive der Aversion gegen die Jejunostomie gewesen. Man betrachtete sie als ein unvollkommenes und unselbständiges Verfahren, das bei seinem rein palliativen Charakter eine Heilung ohne Zuhilfenahme anderer chirurgischen Eingriffe ausschließe und daher nur als ein Präliminarverfahren anzusehen sei. Worauf gründete man dieses Mißtrauen? Offenbar einzig und allein auf die ungünstigen Erfahrungen, die man mit der Jejunostomie bei inoperablen Magenkarzinomen und schweren Verätzungsstrikturen des Pylorus u. dgl. gesammelt hatte. Man hielt

1) A. a. O. Bd. III. S. 161. 1903.

es für unmöglich, daß ein Magenulcus mit Pylorospasmus oder eine durch entzündliche Infiltration bedingte Stenosierung des Pylorus durch die einfache Ausschaltung des Magens aus dem Verdauungsgeschäft auf mehrere Wochen bezw. Monate zur dauernden Ausheilung kommen könne.

Dieser Skeptizismus gegen die Jejunostomie kommt deutlich zum Ausdruck in einer Abhandlung v. Eiselsbergs über Verätzungsstrikturen des Pylorus[1]). Diese Publikation eines eifrigen Anhängers der Gastroenterostomie ist von besonderem Interesse deshalb, weil sie die Mitteilung eines Falles schwerer Pylorusstenose enthält, der durch Jejunostomie zur dauernden Heilung kam. Derselbe erscheint mir für die Beurteilung der Leistungsfähigkeit dieses Operationsverfahrens von besonderer Bedeutung, so daß er hier kurz referiert werden möge.

Nachdem v. Eiselsberg über einen Fall von schwerer Verätzungsstriktur des Magens berichtet hat, den er durch Jejunostomie mit nachfolgender Gastroenterostomie geheilt und bei welchem er sich „von neuem wieder überzeugen konnte, wie wenig eine Jejunostomie nach der Witzelschen Methode den Patienten belästigt und wie vorzüglich auch auf die Dauer der Schluß der Fistel sich gestaltet", fährt er fort: „Daß eine Jejunostomie ausnahmsweise auch eine Radikalheilung einer Stenose des Pylorus und Ösophagus bewirken kann, erscheint wohl von vornherein unwahrscheinlich; ich habe jedoch einen einwandsfreien diesbezüglichen Fall noch in Utrecht beobachtet[2]) und lasse die Krankengeschichte hier im kurzen folgen:

60jährige Frau, seit ihrer Jugend magenleidend. Verschlimmerung seit 3 Jahren, zuletzt konstantes Erbrechen nach dem Essen.

Juli 1894 Aufnahme in die Utrechter Klinik in äußerst elendem Zustande. In der Pylorusgegend war ein harter Tumor fühlbar. Die Magensonde stieß 37 cm hinter der Zahnreihe auf ein Hindernis; also wurde die Diagnose auf eine Striktur des Pylorus und Ösophagus gestellt. Die Operation in Narkose (Juli 1894) erwies einen gut beweglichen, harten Tumor und außerdem noch an der Cardia und auf die kleine Kurvatur übergreifend einen analogen, harten, die Magenwand einnehmenden Tumor. Die Wahrscheinlichkeitsdiagnose auf Karzinom der Cardia und des Pylorus schien zur Gewißheit erhoben; es wurde daher die Jejunostomie nach Witzel ausgeführt. Verlauf

1) v. Eiselsberg, Über Verätzungsstrikturen des Pylorus. Archiv f. klin. Chirurgie. LXII. S. 43. 1900.

2) Vgl. die frühere Publikation v. Eiselsbergs: Über Ausschaltung inoperabler Pylorusstenosen nebst Bemerkungen über die Jejunostomie. Archiv f. klin. Chirurgie. L. S. 919. 1895.

reaktionslos. Heilung per primam. Rasche Besserung; von der dritten Woche ab wurde auch etwas Nahrung per os genommen. Nach 11 Monaten betrug das Körpergewicht 20 kg mehr als vor der Behandlung. Alle Nahrungsaufnahme konnte per os erfolgen. Die Jejunostomiefistel wurde nur noch als Sicherheitsventil belassen, um für den Fall neuerlicher Magenbeschwerden wieder benutzt zu werden.

Im September 1896 wurde die Patientin durch ein Ekzem, welches an der Fistel auftrat, etwas belästigt, was durch Einführen eines dicken Nélatonkatheters, welcher exakt abschloß, beseitigt wurde Patientin wünschte jedoch den Schluß der Fistel, die sie auch nicht mehr benötigte. Am 20. Mai 1897 wurde von Prof. Narath die Naht derselben gemacht, was sich ohne Eröffnung des Peritoneums ausführen ließ.

Bei einer im Frühjahr 1900, also 6 Jahre nach der Jejunostomie, vorgenommenen Untersuchung wurde vollkommenes Wohlbefinden konstatiert. Sicherlich handelt es sich hier nicht um ein Karzinom, wie es ursprünglich bei der Operation angenommen wurde.

Es ist somit durch die einfache Jejunostomie eine Stenose (Ulcus?) der Cardia und des Pylorus zur völligen und dauernden Heilung gelangt.

Die Jejunostomie hat, wie wiederholt bei schweren, ausgedehnten Ulzerationsprozessen (nach typischem Magengeschwür), in welchen eine Gastroenterostomie aus verschiedenen Gründen unausführbar war, vortreffliche Dienste geleistet.

„Wie wertvoll," sagt v. Eiselsberg am Schlusse dieses Falles, „sie bei karzinomatösen, nicht mehr durch Gastroenterostomie zu behandelnden Pylorusstenosen ist, habe ich neuerdings an 3 Fällen erlebt" (a. a. O. S. 60).

v. Eiselsberg betrachtet anscheinend die eben mitgeteilte Heilung einer schweren entzündlichen Pylorusstenose durch Jejunostomie als ein ungewöhnliches Ereignis, da er von einer „ausnahmsweise" erfolgten Heilung durch Jejunostomie spricht. Ist diese Auffassung wohl ganz berechtigt? Liegt es nicht nahe, für die im Pylorus oder in seiner Umgebung sitzenden Geschwüre und entzündlichen Prozesse auch von der Jejunostomie einen größeren Heilungseffekt zu erwarten, um so mehr, als dieselbe eine viel größere funktionelle und mechanische Ruhe des Pylorus gewährleistet als die Gastroenterostomie? Wenn bei der letzteren eine große Zahl von Magengeschwüren zur Heilung kommt, so beweist das nur die große Heilungstendenz und Regenerationskraft der Schleimhaut des Magens, sobald derselbe einigermaßen entlastet und geschont wird.

Die Bedeutung der Jejunostomie zuerst richtig erkannt und ihren Indikationskreis nach Möglichkeit erweitert und begründet zu haben, ist das Verdienst Maydls. Bereits Ende der achtziger Jahre sprach er die Überzeugung aus[1]), daß durch seine Beobachtung der unzweifelhafte Beweis für etwas erbracht worden sei, was früher auch bei der besten tierexperimentellen Fundierung des in Frage stehenden Eingriffes und nach den bisherigen Beobachtungen noch immer sehr fraglich war, nämlich:

1. daß der Eingriff ein derartiger ist, daß er in sich keine dringende Todesgefahr involviert,

2. daß derselbe auch von Menschen, welche von einem sonst tödlichen Leiden, wie es die Karzinose ist, behaftet sind, gut vertragen wird,

3. daß Menschen, deren Pylorusstenose mehr eine lokale Erkrankung (von Narben und äußerer Kompression herrührend) darstellt, um so gerechtfertigtere Anwartschaft haben, von dem abgehandelten operativen Eingriffe eine weitgehende palliative, ja nahezu radikale Hilfe zu erwarten, ohne sich in nennenswerte Gefahr zu begeben."

Seine Ende der neunziger Jahre erschienene, auf ein größeres Beobachtungsmaterial jejunostomierter Magenkranker gegründete Arbeit[2]) schließt mit dem Ergebnis, „daß die Jejunostomie sowohl in bezug auf die breite Anwendbarkeit des Verfahrens, der Sicherheit der Methode, ihre leichte Ausführbarkeit — auch ohne Narkose —, ihre schon bei der ersten Reihe von Fällen beobachtete geringe Sterblichkeit, gute Funktion der Fistel, die postoperative Lebensdauer, das Ausbleiben der Rezidive von Stenoseerscheinungen, jedenfalls der Gastroenterostomie überlegen ist und fortab das Verfahren der Wahl bei neoplastischen malignen Stenosen des Magendünndarmüberganges werden sollte."

Mochte Maydl auch in seiner energischen Propaganda für die Jejunostomie bei inoperablen Magenkarzinomen mannigfachem, vielleicht nicht ganz unberechtigtem Widerspruch begegnen, so ist um so mehr sein Bemühen, der Jejunostomie in der chirurgischen Behandlung gutartiger Magenerkrankungen die ihr gebührende Geltung zu verschaffen, anzuerkennen und zu billigen. Noch in diesem Jahre, wenige Wochen vor seinem Tode, berichtete er über ausgezeichnete

1) Maydl, K., Über Jejunostomie oder die Anlage einer Ernährungsfistel bei radikal inoperabler Pylorusenge. Wiener med. Jahrbücher. Neue Folge. II. S. 539. 1887.

2) Derselbe, Über Jejunostomie. Mitteil. aus den Grenzgebieten der Medizin und Chirurgie. III. S. 532. 1898.

Erfolge der Jejunostomie bei Magengeschwüren und gutartiger Pylorusstenose [1]). „Je mehr ich," bemerkt er, „die segensreichen Folgen einer Jejunostomie zu beobachten Gelegenheit habe, desto verläßlicher kann ich sagen, daß durch keinen anderen Eingriff den therapeutischen Indikationen, wie sie ein Magengeschwür bietet, genügt werden kann, wie durch eine Jejunostomie; gewiß nicht durch eine Gastroenteroanastomose, welche außerdem in sich eine Reihe neuer Gefahren birgt. Die Jejunostomie legt nämlich die sekretorische und motorische Tätigkeit des Magens vollständig brach, keine Hyperazidität vertieft und vergrößert die alten und bildet neue Geschwüre, keine Magenfüllung regt Kontraktionen dieses Organes an, auch keine Hyperazidität ruft sie hervor usw. Wie anders bei der Gastroenterostomie! Die sekretorische und motorische Inanspruchnahme ändert sich nicht, höchstens wird bei Pylorusverlegung der Mageninhalt nachher leichter abfließen, vielleicht allzurasch. Die Vorteile, die durch eine Gastroenterostomie geschaffen werden, kommen höchstens der narbigen Pylorusenge, aber nie dem Magengeschwür an und für sich zugute; sie ist also eine therapeutische Maßregel für die erstere, nie aber für die letztere" (a. a. O. S. 24).

Maydls Enthusiasmus für die Jejunostomie geht vielleicht etwas über das Ziel hinaus; seine Gedanken sind jedoch keine Phantastereien, sondern wohlerwogene, aus der klinischen Erfahrung und anatomischen Beobachtung deduzierte Schlußfolgerungen, die einer ernsten Prüfung wohl wert erscheinen. Die vorliegende Mitteilung ist das Resultat ganz analoger und unabhängig von Maydl gewonnener Anschauungen. Ähnlichen Erwägungen entspringen auch Neumanns [2]) kritische Betrachtungen über die bisher geübte operative Behandlung der Magendilatation bei funktioneller Pylorusstenose und bestehender Hyperazidität. Neumann bespricht 7 Fälle von Gastroenterostomie bei Ulcus und Hyperazidität aus der Literatur, von denen 4 durch Perforation in die freie Bauchhöhle zugrunde gingen und bemerkt hierzu: „Die Gastroenterostomie beseitigt direkt eigentlich nur das Mittelglied der ganzen Kette von pathologischen Zuständen, die abnormen Rückstände im Magen ... Durch das weitere Durchpassieren der Nahrung durch den Magen wird die Schleimhaut desselben immer wieder zu abnorm starker Absonderung von Salzsäure gereizt ... Dadurch, daß diese mit einem Abschnitte des Digestionstraktus in

1) Maydl, K., Weitere Beiträge zur Indikationsstellung der Jejunostomie. Wiener klin. Rundschau. XVII. Nr. 1 u. 2. 1903.

2) Neumann, Zur operativen Behandlung der Dilatatio ventriculi bei Pylorospasmus und Hyperazidität. Deutsche Zeitschr. f. Chir. LVIII. S. 270. 1901.

innigere Wechselwirkung gebracht wird, welcher überhaupt nicht für die Aufnahme von sauren Massen eingerichtet ist, wird die Gefahr eines Ulcus pepticum an dieser Stelle (nämlich im Jejunum) heraufbeschworen.

Viel rationeller erscheint es, für eine Zeitlang den Magen vollkommen aus dem Verdauungsgeschäfte auszuschließen; und wenn dies durch rektale Ernährung nicht angängig ist, so scheint in diesen Fällen vor der Gastroenterostomie die Jejunostomie in Frage zu kommen. Sie ist die rationellere, sie ist die weniger gefährliche Operation, und sie hindert nicht, daß, wenn nötig — d. h. wenn die Wegsamkeit des Pylorus sich nicht in absehbarer Zeit von selbst wieder herstellt — sekundär unter günstigeren Verhältnissen die Gastroenterostomie oder Pyloroplastik hinzugefügt wird."

Ebenso empfiehlt Heidenhain[1]) die Jejunostomie als eine „leichte und sichere, schnell ausführbare und ungefährliche Operation". v. Cackovic[2]) kommt auf Grund seiner eingehenden Literaturstudien über Jejunostomie zu dem Ergebnis, daß die Jejunostomie eine Operation ist, die in jedem Falle ausführbar ist, die technisch keine Schwierigkeiten bietet und die den Kranken keiner größeren Gefahr als die übrigen palliativen Operationen aussetzt". v. Mikulicz und Kausch erkennen trotz ihrer geringen Wertschätzung der Jejunostomie an, daß „dieselbe eine so wenig eingreifende Operation darstellt, daß man sie auch einem schwer anämischen Kranken zumuten kann"[3]).

Als das Verfahren der Wahl müßte meines Erachtens die Jejunostomie bei Duodenalgeschwüren in Betracht kommen. Da durch klinische Beobachtungen wie durch experimentelle Untersuchungen erwiesen ist, daß bei der Gastroenterostomose sich der Mageninhalt sowohl durch den Pylorus wie durch die Fistel entleert, so muß die Gastroenterostomie bei Duodenalgeschwür geradezu kontraindiziert erscheinen. Denn sie schaltet keineswegs den Pylorus aus, und ein guter Teil der Nahrung fließt durch das Duodenum und übt beständig einen heilungswidrigen Reiz auf das vorhandene Geschwür aus, der unter Umständen lebensgefährliche Komplikationen (Blutungen, Perforation) herbeiführen kann. Hier kann einzig und allein die Jejunostomie jene mechanische und funktionelle Ruhe des Organs gewähr-

1) Heidenhain, L., Über Jejunostomie bei Inanitation bei Ulcus ventriculi (duodeni) und Folgezustände desselben. Deutsche Zeitschr. f. Chirurgie. LIII. S. 616. 1899.

2) v. Cackovic a. a. O. 2.488.

3) Handbuch der praktischen Chirurgie. 2. Aufl. 3. Bd. S. 303.

leisten, wie sie zur Abheilung von Geschwüren wünschenswert erscheint, wenn wir diese Geschwüre von demselben Standpunkt betrachten wie andere, einer chirurgischen Therapie zu unterwerfende Substanzverluste. Daß auch nur durch eine Jejunostomie jene chirurgische Reinlichkeit bezw. Desinfektion der Geschwüre geschaffen werden kann, ist ebenso natürlich, als daß dasselbe durch die Gastroenterostomie nicht geleistet wird. Das Gleiche gilt von der chirurgischen Behandlung der Duodenalfisteln, bei denen ebenfalls die Jejunostomie den besten Heilerfolg gewährleistet (v. Cackovic[1]).

Die vorstehenden Betrachtungen über die Jejunostomie, für deren Anregung ich meinem verehrten Chef, Herrn Geheimrat Helferich, an dieser Stelle meinen verbindlichsten Dank ausspreche, geben vielleicht manchem Veranlassung, der Frage nach der Leistungsfähigkeit der Jejunostomie näher zu treten. Ich selbst hoffe, in einer späteren Mitteilung die Wertschätzung der Jejunostomie durch weitere klinische Beobachtungen erhärten zu können.

Nachtrag.

In jüngster Zeit hat Herr Prof. Helferich in einem Falle von schwerer anhaltender Magenblutung bei einem 22jährigen Mädchen eine Modifikation seiner Jejunostomiemethode angewandt, die vielleicht in derartigen Fällen von gutartigen Magenaffektionen gewisse Vorteile vor dem ersteren Verfahren bietet. Den Anlaß zu dieser Modifikation gab die Erwägung, daß die Jejunostomie bei gutartigen Magenerkrankungen nur einen vorübergehenden Eingriff darstellen soll, der einen späteren Verschluß der Fistel in einfachster Weise zuläßt. Bei der Jejunostomie in der Mittellinie wird die oberste Jejunostomieschlinge aus ihrer natürlichen Lage gebracht und gewissermaßen an der vordere Bauchwand suspendiert. Bei seitlicher Anbringung derselben aber würde es möglich sein, die Darmschlinge fast in ihrer normalen Lagerung zu fixieren und somit annähernd normale Verhältnisse zu schaffen. Prof. Helferich legte daher in diesem Falle nach medianer Laparotomie und Orientierung über den vorliegenden Prozeß am äußeren Rande des linken M. rectus zwischen Nabel und Spina ant. sup. einen zweiten, ca. 6 cm langen Schnitt an, zog die oberste Jejunumschlinge durch diese Wunde mit Hülfe einer mullumwickelten Kornzange und bildete in der oben beschriebenen Weise einen schrägen Kanal für den Ernährungsschlauch. Die Darmschlinge wurde dann in der Peritonealwunde fixiert; die mediane Bauchwunde wurde geschlossen. Die Wundversorgung geschah in der geschilderten Weise. Die Fistel funktioniert gut.

Mag diese Methode an und für sich durch die Anlegung eines zweiten

1) v. Cackovic, M., Über Fisteln des Duodenums. Archiv f. klin. Chirurgie. LXIX. 3. S. 843. 1903.

Bauchschnittes etwas komplizierter erscheinen, so wird doch dieser unbedeutende Nachteil vollkommen aufgewogen durch die Vorzüge dieses den normalen anatomischen Lageverhältnissen des Darmes am meisten entsprechende Verfahrens.

Literaturverzeichnis.

Alsberg, A., Kasuistische Beiträge zur Chirurgie des Magenkarzinoms. Münch. med. Wochenschr. 1896. Nr. 50 u. 51.

Borchers, M., Über Jejunostomie. Inaug.-Diss. Greifswald 1896.

Bosquet, J., La jéjunostomie. Thèse de Paris. 1899.

Bouglé, J. et Bruandet, Cancer massif de l'estomac. Duodénostomie. Exclusion de l'estomac. Bull. et Mém. de la Société anatomique de Paris. LXXVII. Sér. VI. T. IV. No. 4. p. 404. 1902.

Brodnitz, Das Ulcus pepticum nach Gastroenterostomie. Verhandl. deutscher Naturforscher und Ärzte in Kassel 1903. Ref. im Zentralbl. f. Chirurgie XXX. Nr. 36. S. 83. 1903.

Braune, W., Über die operative Erreichbarkeit des Duodenums. Archiv der Heilkunde. 1876. 4.

Brunner, R., Meine chirurgischen Erfahrungen auf dem Gebiete des Magenkarzinoms in den Jahren 1896—1900. Korrespondenzbl. f. Schweizer Ärzte. XXXI. S. 65, 100, 147. 1901.

Brunner, C., Zur chirurgischen Behandlung des Spasmus pylori und der Hyperchlorhydrie. Beiträge zur klin. Chirurgie. XXIX. S. 520. 1901.

Cackovic, M. v., Über totale Verkleinerung (Schrumpfung) des Magens und über Jejunostomie. Arch. f. klin. Chirurgie. LXV. S. 409. 1902.

Derselbe, Über Fisteln des Duodenums. Ebenda. LXIX. 3. S. 843. 1903.

Carle, A. und Fantino, G., Beitrag zur Pathologie und Therapie des Magens. Ebenda. LVI. S. 1. 1898.

Chlumsky, V., Über die Gastroenterostomie. Statistische und experimentelle Studien. Beiträge zur klin. Chirurgie. XX. S. 231 u. 487. 1898.

Crämer, F., Vorlesungen über Magen- und Darmkrankheiten. 1. Heft. Magenerweiterung. Anhang: Chirurgische Behandlung bei Magenerweiterung, von Dr. A. Krecke. J. F. Lehmann, München 1903.

Cripps, H. A., A method of temperarly closing the opening after gastrostomy or enterostomy. British medical Journal. 1896. No. 1849.

Dollinger, J., Die operative Technik der Gastroenterostomie und der Jejunostomie, sowie die mit Hilfe derselben bei verschiedenen Magenleiden erreichten Resultate. Orvosi Hetilap 1902. No. 49. Ref. im Zentralbl. f. Chirurgie. XXX. S. 798. 1903.

Eiselsberg, A. v., Über Ausschaltung inoperabler Pylorusstrikturen nebst Bemerkungen über die Jejunostomie. Archiv für klin. Chirurgie. L. S. 919. 1895.

Derselbe, Zur Technik der Jejunostomie. Berlin. klin. Wochenschr. 1897. Nr. 2.

Derselbe, Über Verätzungsstrikturen des Pylorus. Archiv für klin. Chirurgie. LXII. S. 43. 1900.

Elter, J., Zur retrograden Sondierung des Ösophagus bei Ätzstrikturen. Beiträge zur klin. Chirurgie. XXIX. S. 508. 1901.

Golding Bird, On case of jejunostomy for cancer of the pylorus. Transactions of the clinical society. XIX. London, 27. Nov. 1885. p. 70.

Haasler, Über Darmstenose. Verhandl. deutscher Naturforscher und Ärzte in Kassel 1903. Ref. im Zentralbl. f. Chirurgie. XXX. Nr. 36. S. 84. 1903.

Hahn, E., Über Jejunostomie. Deutsche med. Wochenschr. XX. S. 557. 1894.

Handbuch der praktischen Chirurgie, von v. Bergmann, v. Bruns und v. Mikulicz. 2. Aufl. Duodenostomie u. Jejunostomie. Bd. III. S. 184. 1903.

Hartmann, H., Travaux de chirurgie anatomo-clinique. Voies urinaires. Estomac. G. Steinheil, Paris 1903.

Heidenhain, L., Über Jejunostomie bei Inanition durch Ulcus ventriculi (duodeni) und Folgezustände desselben. Deutsche Zeitschr. für Chirurgie. LIII. S. 616. 1899.

Hemmeter, The first complete removal of the human stomach in America; being also the first total gastrectomy in the world. New-York medical Record. 1898. No. 12.

Heuck, G., Zur Behandlung der Verätzungen der Speiseröhre und des Magens mit Gastroentero- und Jejunostomie. Beitr. z. klin. Chir. XXXIV. S. 249. 1903.

Jeannel, M., Chirurgie de l'intestin. 2ème édit. Paris 1901. p. 164—182 (Jejunostomie).

Jesset, F. B., Cases of duodenostomy and gastroenterostomy. The Lancet 1888. I. p. 662.

Derselbe, Two cases of enterostomy. British medical Journal. 1888. p. 1155.

Derselbe, Fife cases of gastro-enterostomy and two cases of jejunostomy for carcinoma of the stomach. Transactions of clinical society of London. T. XXV. p. 105 u. British med. Journal 1892. p. 119.

Kaiser, J., Beiträge zu den Operationen am Magen. Czernys Beiträge zur operativen Chirurgie. 1875.

Kaiser, O., Über die Erfolge der Gastroenterostomie. Deutsche Zeitschrift für Chirurgie. LXI. S. 295. 1901.

Kappeler, O., Erfahrungen über Gastroenterostomie. Ebenda. LXL. S. 113. 1898.

Karewski, Über einen Fall von Chlorzinkätzung nebst Bemerkungen über Jejunostomie. Berlin. klin. Wochenschr. 1896. Nr. 50.

Kausch, W., Über funktionelle Ergebnisse nach Operationen am Magen bei gutartigen Erkrankungen. Mitteil. a. d. Grenzgeb. der Med. und Chirurgie. IV. S. 347. 1899.

Kelling, G., Studien zur Chirurgie des Magens. Archiv f. klin. Chirurgie. LXII. S. 1. 1900.

Kocher, Th., Zur Magenchirurgie bei Karzinom und bei Ulcus simplex. Korrespondenzbl. f. Schweizer Ärzte. XXVII. S. 610. 1898.

König, Demonstration eines Falles von Jejunostomie bei Magenkarzinom mit schweren Stenoseerscheinungen im Altonaer Ärzteverein. Sitzung vom 12. November 1902. Ref. Münchner med. Wochenschr. L. Nr. 5. S. 226. 1903. K. plädiert dafür, bei sehr ausgedehntem Magenkarzinom mit schweren Stenoseerscheinungen die Jejunostomie zu machen.

Körte, W. und J. Herzfeld, Über die chirurgische Behandlung des Magengeschwürs und seiner Folgezustände (Pylorusstenose, Magenerweiterung, Blutung). Archiv f. klin. Chirurgie. LXIII. S. 1. 1901.

Kolbe, R. S., Le cancer de l'estomac et son traitement chirurgical. Inaug.-Diss. Lausanne 1901. 253 S. Ref. im Zentralbl. f. Chirurgie. XXIX. S. 210. 1902.

Langenbuch, C., Ein Fall von Karzinom des Pylorus, behandelt mit Duodenostomie. Verhandl. der deutschen Gesellsch. f. Chirurgie. 1880. S. 56.

Larkin, A case of gastroenterostomy for relief of pyloric obstruction followed later by recurrence of symptoms for which jejunostomy was performed. The Lancet 1891. p. 667, 786 u. 1222.

Martin, E., Über einige chirurgisch behandelte Fälle von Ulcus ventriculi. Münch. med. Wochenschr. XLVIII. Nr. 5. S. 201. 1901.

Mattoli, A., La gastro-enterostomia, metodi operativi, indicazioni, risultati. Società editrice Dante Alighieri. Rom 1903. Ref. im Zentralbl. f. Chirurgie XXX. Nr. 40. S. 1102. 1903.

Maydl, K., Über Jejunostomie oder die Anlage einer Ernährungsfistel bei radikal inoperabler Pylorusenge. Wiener med. Jahrb. Neue Folge. II. S. 539. 1887.

Derselbe, Über eine neue Methode zur Ausführung der Jejunostomie und Gastroenterostomie. Ein Beitrag zur Lehre von der radikalen und palliativen Behandlung der Pylorusstenosen. Wiener med. Wochenschr. 1892. Nr. 18 u. 19.

Derselbe, Über Jejunostomie. Mitteil. a. d. Grenzgeb. der Mediz. u. Chir. III. S. 532. 1898.

Derselbe, Beiträge zur Indikationsstellung der Jejunostomie. Wiener klin. Rundschau. XVII. Nr. 1. S. 3 und Nr. 2. S. 24. 1903.

Maylard, A case of extensive carcinoma of the stomach for which jejunostomy as modified by Maydl, was successfully performed. The Lancet. 1897. Dec. 4.

Mayo Robson, Two cases of pylorectomy and one of jejunostomy with remarks and with a suggested modification of the first operation. Transactions of the medico-chirurgical society. LXXV. 1891.

Mayo, William J., A review of three hundred and three operations upon the stomach and first portion of the duodenum. With tabulated report of three hundred and thirteen operated cases. Annals of surgery. XXXVIII. No. 1. p. 30. 1903.

v Mikulicz, Erfahrungen über Magenkarzinom. 73. Versamml. deutscher Naturforscher u. Ärzte in Hamburg, 22.—28. Sept. 1901.

Monari, V., Experimentelle Untersuchungen über die Abtragung des Magens und des Dünndarms beim Hunde. Beiträge zur klin. Chirurgie. XVI. 2. 1896.

Montaz, Enterostomie pour cancer de l'estomac. Dauphiné médical. 1894. avril 4.

Moynihan, B. G., A., The operation of jejunostomy, with a report of two cases. British medical Journal. 1902. p. 1599.

Neumann, Zur operativen Behandlung der Dilatatio ventriculi bei Pylorusspasmus und Hyperazidität. Deutsche med. Wochenschr. 1901. Vereinsbeil. S. 19 und Deutsche Zeitschr. f. Chirurgie. LVIII. S. 270. 1901.

Oppler, B., Diagnostische Irrtümer bei vier Fällen von Magenerkrankungen. Wiener klin. Rundschau. XVII. Nr. 10 u. 11. 1903.

Pachon et Carvallo, Recherches sur la digestion chez un chien sans estomac. Archive de physiologie. 1894. p. 106.

Petersen, W., Über die chirurgische Behandlung gutartiger Magenerkrankungen. Deutsche med. Wochenschr. XXV. S. 387 u. 403. 1899.

Petersen und Machol, Beiträge zur Pathologie und Therapie der gutartigen Magenkrankheiten. Beiträge z. klin. Chirurgie. XXXIII. 2. S. 297. 1902.

Rencki, R., Über die funktionellen Ergebnisse nach Operationen am Magen bei Ulcus und gutartiger Pylorusstenose. Mitteilungen aus den Grenzgebieten der Medizin und Chirurgie. VIII. S. 291. 1901.

Ringel, Die Resultate der operativen Behandlung des Magenkarzinoms. Beiträge zur klin. Chirurgie. XXXVIII. 2. S. 585. 1903.

Robertson, S. J., A case of firous strictnre of the pylorus; enterostomy; death. British med. Journal. 1885. p. 376.

Robson, M., The surgical treatment of chronic ulcer of the stomach. Transactions of the americ. surgic. association. 1901. Ref. im Zentralbl. f. Chir. XXIX. S. 1004. 1902. Auffallend häufig erscheint die Anwendung der Gastrolysis, die einfache Lösung der Verwachsungen — mit 56 Fällen und ebensoviel Heilungen.

Rydygier, Meine Erfahrungen über die von mir seit 1880 bis jetzt ausgeführten Magenoperationen. Deutsche Zeitschr. f. Chirurgie. LVIII. S. 197. 1901. Empfiehlt sogar die Pylorektomie bei Ulcus, da er mit der G. gerade bei einem Privatpatienten einen tödlichen Circ. vitios. erlebte.

Salomon, H., Zur Diagnose des Magenkarzinoms. Deutsche med. Wochenschr. XXIX. Nr. 31. S. 546. 1903.

Schlatter, C., Über Ernährung und Verdauung nach vollständiger Entfernung des Magens (Ösophagoenterostomie) beim Menschen. Beiträge zur klin. Chir. XIX. 3. 1897.

Schmidt, M., Über Hyperemesis lactentium, ihr Verhältnis zur „kongenitalen hypertrophischen Pylorusstenose" bezw. zum Pylorospasmus und ihre chirurgische Heilbarkeit durch Überdehnung des Pylorus. Arch. f. klin. Chirurgie. LXIII. S. 976. 1901.

Schönholzer, Die Chirurgie des Magenkrebses an der Krönleinschen Klinik in den Jahren 1881—1902. Beitr. z. klin. Chirurgie. XXXIX. 1. S. 162. 1903.

Scholz, B., Neun Fälle von Jejunostomie. Inaug.-Diss. Breslau 1898.

Siegel, E., Die chirurgische Behandlung der Duodenalstenose. Mitteil. aus den Grenzgebieten der Medizin und Chirurgie. VIII. S. 216. 1901.

Southam, F. A., A case of duodenostomy. British med. Journ. I. p. 1146. 1884.

Steiner, J., Chirurgische Behandlung chronischer Dysenterie. Verhandl. deutscher Naturforscher u. Ärzte in Kassel 1903. Ref. im Zentralbl. f. Chirurgie. XXX. Nr. 36. S. 87. 1903.

Surmay, Observation d'enterostomie, suivie de quelques explications sur le procédé adopté et sur les indications de cette opération. Bull. général de thérapeutique. XCV. 1878. p. 198.

Derselbe, De l'enterostomie. Ibidem. XCIV. 1878. p. 445.

Terrier, E., La jéjunostomie. Bull. et Mém. de la Societé de chirurgie. Paris. 1898. p. 986.

Trendel, Über die mit der Gastroenterostomia posterior in der Tübinger Klinik gemachten Erfahrungen. Beiträge z. klin. Chirurgie. XXXIX. 1. S. 113. 1903.

Verdin, E., Duodénostomie et jéjunostomie. Thèse de Paris. 1898.

Watts, S. H., A case of peptic ulcer in the jejunum of a dog following gastroenterostomy, with a review of the cases reported in man. Bulletin of the John Hopkins Hospital. XIV. No. 148. p. 191. 1903.

Weber, Wilh., Über Mißerfolge nach Gastroenterostomie wegen Stenose und ihre Verhütung. Beiträge zur klin. Chirurgie. XXXI. S. 240. 1901.

Witzel, Zur Technik der Magenfistelanlegung. Zentralblatt f. Chir. 1891. Nr. 32.

Zinsmeister, Jahresbericht der chirurg. Abteilung des allgem. Dr. Heidrichschen Krankenhauses in Troppau 1897.

II.

Die subkutane Entfernung der tuberkulösen Lymphdrüsen des Halses, des Nackens, der Präaurikular- und der Submaxillargegend. Auf Grund von 100 Fällen.

Von

Julius Dollinger,
ord. öff. Professor für Chirurgie in Budapest.

(Mit 18 Abbildungen.)

Es sind jetzt 11 Jahre her, daß ich die tuberkulösen Lymphdrüsen des Halses zuerst auf subkutanem Wege entfernt habe. Seither habe ich diese Operation an 128 Halsseiten von 102 Patienten wiederholt. Davon habe ich, um meine daraufbezüglichen Studien abzuschließen, während den ersten 5 Monaten dieses Jahres auf der Klinik 20 Patienten operiert. Außerdem habe ich jene Fälle, in welchen perkutan operiert werden mußte, dazu benutzt, mich über die topographische Lage der einzelnen Drüsengruppen zu orientieren, sowie über jene Verschiebungen und Veränderungen, welche die umgebenden wichtigen Gebilde durch ihre Vergrößerung erfahren. Ich ließ darüber während mehreren Operationen Zeichnungen bereiten und teile im folgenden die Erfolge dieser Studien, sowie die Ergebnisse der Operationen mit.

Trotzen die tuberkulösen Lymphdrüsen des Halses der allgemeinen und der lokalen Behandlung, so besteht heutzutage wohl kein Zweifel darüber, daß sie auf chirurgischem Wege zu entfernen sind. Geschieht das nicht, so erweichen sie, der käsige Inhalt durchbricht die Drüsenkapsel und entleert sich bei oberflächlich gelegenen Drüsen direkt nach außen, bei tiefgelegenen aber erst, nachdem er sich aus der Tiefe zur Haut den Weg bahnte. Lange dauernde Eiterungen und häßliche Narben sind die Folgen dieses ungerechtfertigten Zögerns. Die Ursache des letzteren ist sehr oft nicht die Furcht vor der Operation, sondern die Abscheu vor den entstellenden Narben, welche der chirurgische Eingriff sicher zur Folge hat.

Der Gedanke, welcher mich vor 11 Jahren auf diese Operation brachte, war: die Narbe an eine Stelle zu verlegen, wo sie nicht sichtbar ist, nämlich unter den behaarten Teil des Nackens.

Nach der ersten Beschreibung meiner Methode versuchte Beck in Chicago die Narbe dadurch unsichtbar zu machen, daß er in der Richtung des projektierten Schnittes vorher einen Thierschschen Epidermislappen bereitete, ihn mit der Haut in Zusammenhang ließ, an seiner Basis dann in die Tiefe einschnitt und die Schnittwunde nach erfolgter Operation mit dem Lappen bedeckte. Ich versuchte auch diese Methode, aber die Narbe, welche auf diese Weise entsteht, ist noch häßlicher als eine einfache Schnittwunde und ich kann daher die Methode nicht empfehlen.

Eine zweite Methode, jene von Lesser, besteht darin, daß die verkästen Drüsen, durch einen kleinen Schnitt hindurch, mit dem Löffel ausgeschabt werden. Der Patient entgeht also der Narbe nicht, aber diese ist so klein als möglich. Diese Methode eignet sich nur für vereinzelte kleine, verkäste Drüsen; bei diesen kann sie eventuell mit gutem Nutzen angewendet werden.

I. Allgemeine Regeln.

Zur subkutanten Operation eignen sich alle jene tuberkulosen Lymphdrüsen gewisser — später zu beschreibenden — Regionen des Halses und des Gesichtes, welche noch beweglich und nicht entzündet sind.

Kontraindikation bildet bei den in diesem Stadium sich befindenden Drüsen ihre außerordentlich große Masse, die allgemeine Körperschwäche und hochgradige Blutarmut des Patienten. Der größte Teil der Patienten, die ich auf subkutanem Wege von ihren Drüsen befreite, trug dieselben seit 2—6 Jahren und erschöpfte bereits den ganzen Medikantenschatz, der hier gewöhnlich zur Anwendung kommt.

Die Vorbereitung des Operationsterrains besteht darin, daß der ganze behaarte Teil des Kopfes einigemal mit gewöhnlicher Seife, dann mit Kaliseifenspiritus gründlich abgewaschen, — das Kopfhaar auf der Seite der Operation bis zur Mittellinie des Nackens und bis zur Höhe des oberen Randes der Ohrmuschel wegrasiert, — und der übrige behaarte Teil des Kopfes mit einer sterilen, feuchten Mullbinde in Form einer Mitra bedeckt und fest umgewickelt wird. Bei Männern lasse ich auch den Bart wegrasieren.

Da der Operateur oft gezwungen ist, entfernte Drüsenpakete mit der einen Hand von der Haut her zu fixieren, um sie von der Wunde aus mit dem Finger oder mit der Zange erreichen zu können, — soll

sich die Desinfektion auf das Gesicht, den ganzen Hals und bei Zervikaldrüsen auch auf die obere Schultergegend erstrecken. Die Hände des Narkotiseurs, sowie seine Instrumente müssen selbstverständlich steril sein.

Der Kranke liegt auf dem Operationstisch so, daß der Kopf dessen oberen Rand frei überragt; ein Gehilfe hält den Kopf und bringt ihn in jede gewünschte Lage. Ein zweiter Gehilfe assistiert lokal. Der

Fig. 1.
Hautschnitt an dem behaarten Teile des Kopfes.

Operateur sitzt auf der Seite, an welcher operiert wird, hinter dem Kopfende des Tisches, ist mit einem elektrischen Stirnreflektor armiert und leuchtet von rückwärts und unten in die Wundhöhle. Das wenige Blut fließt bei dieser Lage von selbst aus der Wunde und das Operationsterrain ist immer rein.

Gründliche Desinfektion der Hände, sowie genaues Sterilisieren der Tupfer ist selbstverständlich.

Der Hautschnitt liegt unter dem behaarten Teile des Nackens,

beginnt 1 cm von dem Rande des Haarbodens gegen die Mittellinie, in der Höhe des äußeren Gehörganges und zieht von hier immer in gleicher Entfernung von dem Rande des Haarbodens etwa in einer Länge von 6 cm nach abwärts.

Der Schnitt wird auf die den M. splenius capitis bedeckende Fascie vertieft; der N. occipitalis minor, welcher am hinteren Rande des Kopfwenders in die Höhe zieht, soll geschont werden.

Einige kleine Gefäße werden mit Péans gefaßt und nun der vordere Hautrand von der Fascie mit dem Elevator in einigen Messerzügen abgelöst.

Der weitere Verlauf der Operation wechselt je nach den Drüsen, die entfernt werden sollen, und wird bei den einzelnen Drüsengruppen gewürdigt.

Ist man bis zur tuberkulösen Drüse oder Drüsengegend vorgedrungen, so beleuchtet man sich das Operationsterrain und orientiert sich über die Nachbargewebe. Liegen Gefäße oder Nervenfasern vor, so werden diese von dem Drüsenpakete abgelöst und die Drüse mit dem Elevator oder mit dem Finger stumpf ausgeschält. Dies geht manchmal leicht von statten, in einzelnen Fällen jedoch erheischt es Geduld und Ausdauer.

Koenig sagt in seinem Lehrbuche der allgemeinen Chirurgie von der gewöhnlichen, offenen Entfernung der tuberkulösen Lymphdrüsen des Halses, daß die Operation „schwierig, zeitraubend und langweilig" ist (S. 640) und warnt einen jeden davor, „der nicht eine eiserne Geduld und viel Zeit hat". Diese Worte passen auch ganz gut für unsere Methode, aber doch nur für jene Fälle, in welchen die Drüsenpackete durch neugebildete Bindegewebsstränge mit ihrer Umgebung verwachsen sind; während in den einfachen Fällen, jedenfalls nach einiger Übung, die Drüsen in 10—20 Minuten entfernt werden, also in ebenso kurzer Zeit, als wenn man sie perkutan herausgeschnitten hätte.

Ist die Drüse mit ihrer Umgebung fest verwachsen, so faßt man sie mit einer Hakenzange, bringt sie soweit als möglich in die Nähe der Wunde — was bei Dehnung des vorderen Wundrandes und Beugung des Kopfes auf die kranke Seite gut gelingt — und löst jetzt die von der Umgebung zur Drüse ziehenden Bindegewebsstränge mit dem Elevator stumpf ab.

Während des Auslösens der Drüsen kommt es häufig vor, daß sie entzwei reißen oder zerbrechen; dann ergießt sich der käsige Brei in die Wundhöhle. Prof. Jordan[1]) meint, man laufe Gefahr, damit das Operationsterrain zu infizieren. Bevor ich noch den Gedanken

1) Jordan, Handb. d. prakt. Chirurgie. 2. Bd. S. 100.

dieser Operation faßte, machte ich bereits die Erfahrung, daß sehr oft Wunden, die während der Operation von tuberkulösem Brei überflutet worden, wenn dieser einfach weggewischt wird, ohne Störung heilen. Bei dieser Operation wiederholte sich diese Erfahrung. Entfernt man den käsigen Brei bei Beleuchtung der Wundtasche sorgfältig, so kommt es zu keiner tuberkulösen Infektion. Die Wunde wird dann drainiert und geschlossen.

Wurden von außen keine infektiösen Keime hineingebracht, so erfolgt glatte Heilung. In manchen Fällen ist am achten Tage, wo die Naht und die Drainröhre entfernt werden, das Terrain, von welchem die Drüsen exstirpiert wurden, ganz normal, meistens aber schwillt die Gegend etwas ödematös an. Die Schwellung verliert sich in einigen Wochen.

Die Blutung ist bei dieser Operation gewöhnlich minimal. Werden die Drüsen auf offenem Wege mit scharfen Instrumenten entfernt, so hat man eine große Zahl von kleinen Gefäßen zu unterbinden und das Mühsame bei der perkutanen Operation ist eben die Blutstillung. Löst man aber die Drüsen stumpf aus, so ist auffallend wenig Blutung vorhanden.

Bei meinen ersten Fällen geschah es zwar, daß ich beim Auslösen der Drüsen aus der Submaxillargegend die Vena facialis beschädigte und sie dann fassen und unterbinden mußte; seit ich aber in der Tiefe mit dem Reflektor arbeite, ist mir solches nicht vorgekommen. Außer einzelnen Ausnahmefällen beendet man die Operation gewöhnlich, ohne daß eine einzige Gefäßunterbindung notwendig wird.

Die Dauer der Operation wird je nach dem einzelnen Falle, dem Operateur und der erlangten Fertigkeit verschieden sein. Ich habe je nach der Zahl der Drüsen, ihrer Lokalisation, ihren Verwachsungen mit der Umgebung, — die Operation zwischen 5 Minuten und 5/4 Stunden ausgeführt.

Nach Beendigung der Operation wird die Wundhöhle mit Tupfern ausgetrocknet, in die Tiefe ein dünnes Drainrohr gelegt, dieses in dem unteren Wundwinkel befestigt und die Wunde dann zugenäht.

Der Verband bedeckt Hals und Kopf und bleibt 8 Tage; dann werden die Nähte entfernt, die Drainröhre untersucht und wenn selbe leer ist oder trockenes Blutgerinnsel enthält, ebenfalls entfernt. Enthält die Drainröhre etwas Eiter, so wird sie noch für einige Tage eingelegt.

Sollte sich in der Tiefe Eiterung bilden, so geht man mit einer Hohlsonde bis an das Ende des Wundkanales, drückt hier ihre Spitze hervor und macht einen etwa 2 mm langen Einschnitt, durch welchen

das Drainrohr herausgezogen und die Wunde dann nach den allgemeinen Regeln behandelt wird. Die Eiterung sistiert bald und es bleibt eine winzig kleine, kaum bemerkbare Narbe zurück.

Fig. 2.
Retroaurikuläre, subaurikuläre und auf der Oberfläche der Parotis liegende tuberkulöse Lymphdrüsen.

Fig. 3.
Dieselben Drüsengruppen wie auf Fig. 2, außerdem einige submaxillare Drüsen.

Nur bei einer meiner ersten Patientinnen, die ziemlich schlecht genährt war, bildeten sich im Anschluß an die Operation am Halse mehrere Fistelgänge.

Von den 128 operierten Halsseiten heilten 103 per primam, 4 blieben in weiterer Behandlung und 21 Fälle eiterten.

II. Die einzelnen Drüsengruppen.

1. Die retroaurikulären und subaurikulären Lymphdrüsen. Fig. 2, 3.

Sie liegen hinter dem Ohrläppchen und unter demselben zwischen dem Kopfe des M. sternocleido-mastoideus und der Haut. Sie schwellen gewöhnlich bis zur Bohnen- bis Haselnußgröße und werden höchst selten allein, sondern gewöhnlich in Gesellschaft mit andern Drüsengruppen tuberkulös. Sie fallen in den Weg, auf welchen man zu den übrigen Drüsengruppen vordringt, und werden mit entfernt.

2. Drüsen vor dem Ohre, auf der Oberfläche der Ohrspeicheldrüse. Fig. 2, 3, 4, 5.

Es befinden sich unmittelbar vor dem Ohre, unter der

Fascia parotideo-masseterica, 2—4 Lymphdrüsen, die entweder in einer Reihe von oben nach unten einander folgen oder in zwei Reihen vor einander liegen.

Schwellen die Drüsen an, so verdünnen sie durch Druck die Faszie, durchbrechen selbe, wenn sie eine gewisse Größe erreicht haben, liegen dann unmittelbar unter dem Unterhautzellgewebe und sind von der Ohrspeicheldrüse nur durch eine ganz dünne Membram

Fig. 4.
Auf der Parotis liegende tuberkulöse Lymphdrüsen.

getrennt. Die oberste Drüse kann bis zum Jochbogen hinauf gedrängt werden und denselben zum Teile bedecken.

Der N. facialis liegt hier tief in dem Drüsengewebe.

Die Entfernung dieser Drüsen auf subkutanem Wege ist leicht. Man dringt von der Wunde aus stumpf oder mit kleinen Messerzügen, gerade nach vorne, unmittelbar unter dem äußeren Gehörgange vor, — muß dabei acht haben, daß man die dünne Haut der Hinterohrgegend nicht durchschneidet oder durchreißt, — hebt den vorderen Wundrand

empor, — beleuchtet das Gesichtsfeld — und löst die Drüsen, wie im allgemeinen Teil beschrieben, stumpf aus.

Den Gesichtsnerv schützt, wie erwähnt, das Drüsengewebe der Parotis. Arteria und Vena temporalis, sowie der N. auriculo-temporalis, bleiben unmittelbar vor dem äußeren Gehörgange unter der Drüse.

Von der Verletzung kleinerer Läppchen der Ohrspeicheldrüse habe ich nie irgendwelche Folgen gesehen.

Fig. 5.
Auf der Parotis liegende tuberkulöse Lymphdrüsen.

3. Die Lymphdrüsen unter dem Kopfe des M. sterno-cleido-mastoideus. Fig. 6, 7.

Sie sind die obersten Drüsen des Zervikaldrüsenpaketes, liegen unter der hinteren Hälfte des Kopfes des M. sternocleido-mastoideus, folglich hinter dem N. accessorius, auf dem M. splenius capitis, und erstrecken sich auf die oberste Spitze des seitlichen Halsdreieckes, welches von dem hinteren Rande des Kopfwenders und dem vorderen des M. trapezius umsäumt ist.

Vergrößern sie sich, so heben sie den Kopf des Kopfwenders

von seiner Basis ab und können durch Druck selbst seine Atrophie verursachen.

In veralteten Fällen, in denen die Drüsen schon einmal oder öfters entzündet waren, verschmelzen sie mit dem Muskel; die von den Drüsen ausgehenden Narben durchsetzen das Muskelgewebe, so daß es kaum möglich ist, sie selbst perkutan, ohne bedeutende Beschädigung des Muskelfleisches zu entfernen. Diese Fälle eignen sich selbstverständlich für die subkutane Entfernung nicht.

Sind die Drüsen nicht zu groß und mit ihrer Umgebung in dieser Weise nicht verschmolzen, so ist ihre Entfernung auf subkutanem Wege leicht.

Man dringt von der Wunde aus

Fig. 6.
Unter dem oberen Kopfe des Kopfwenders liegende tuberkulösen Lymphdrüsen.

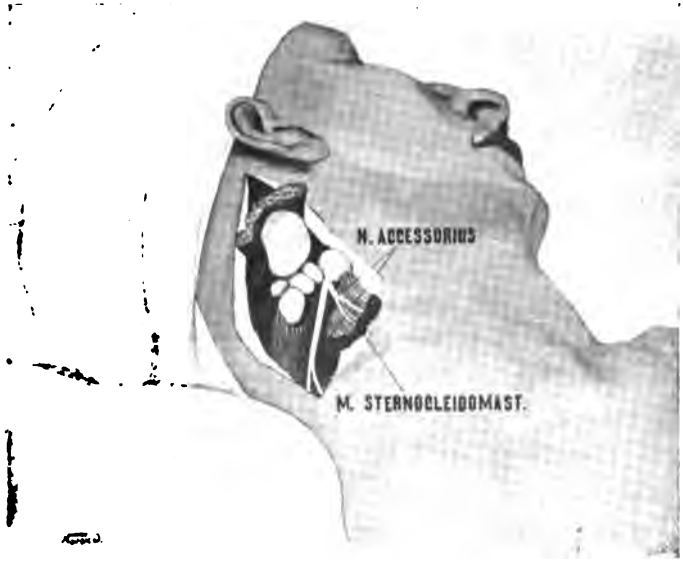

Fig. 7. Unter dem oberen Kopfe des Kopfwenders liegende tuberkulösen Lymphdrüsen. Ihr Verhältnis zum N. accessorius dargestellt.

unter der Haut zu dem hinteren Rande des Kopfwenders bis auf die Drüsen vor, — läßt den unteren, vorderen Wundrand abwärts und vorwärts ziehen, — präpariert den Muskel von den Drüsen stumpf ab, — faßt letztere mit der Zange — und löst sie mit dem Elevator heraus.

Da die Drüsen den N. accessorius nach vorne drängen, so bleibt der Nerv bei einiger Vorsicht unberührt. In einem meiner ersten Fälle habe ich ihn beschädigt und es erfolgte eine starke Atrophie des Kopfwenders.

Von den oberen tiefen Halsdrüsen liegen einige unter dem N. accessorius.

Fig. 8.
Lymphdrüsen unter dem unteren Ende der Parotis.

Sind diese vergrößert, so beleuchtet man das Gesichtsfeld mit dem elektrischen Stirnreflektor, schiebt den Nerv mit dem Elevator beiseite und löst die Drüsen stumpf heraus. Die Auslösung der tiefen Drüsen ist gewöhnlich leicht, ihre Verwachsungen mit der Umgebung, namentlich mit den Gefäßen, sind meistens sehr zart.

Ich habe diese Drüsen zahllose Male in der eben beschriebenen Weise herausgelöst und störende Zwischenfälle sind mir hiebei nie passiert.

Einige der subparotidealen Drüsen, von denen ich im nächsten Kapitel sprechen werde, können ebenfalls von hier erreicht und ausgelöst werden. Der N. accessorius muß dabei in derselben Weise beiseite geschoben und geschont werden.

4. Lymphdrüsen unter dem unteren Ende der Parotis, in der Umgebung der Vena facialis postica.

In der Umgebung des unteren Endes der Ohrspeicheldrüse, dort wo die Vena jugularis externa sie verläßt, und in der Umgebung des unteren Endes der Vena facialis postica befinden sich einige Lymphdrüsen, die ich sehr oft tuberkulös vergrößert und verkäst fand und die sich dann zum Teile noch unter dem Platysma placieren, zum

Teile aber auf die Fascie des Kopfwenders legen und den vorderen Rand des Muskels bedecken. Sind die Drüsen sehr vergrößert, so atrophieren die von ihnen gedrückten Teile der Vena jug. externa und Vena facialis postica.

Zwischen den Drüsen ziehen einige Äste der Zervikalnerven nach oben und kommunizieren z. T. mit den Halsästen der Gesichtsnerven. Nach rückwärts liegt auf dem Kopfwender der N. auricularis magnus.

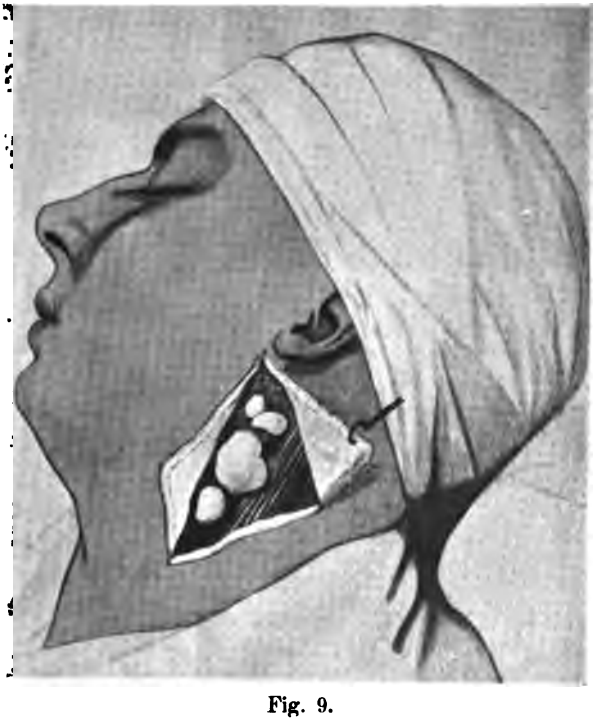

Fig. 9.
Lymphdrüsen unter dem unteren Ende der Parotis.

Um diese Drüsen subkutan auszulösen, dringt man von dem Hauptschnitte aus, über dem Kopfende des M. sternocleido-mastoideus zwischen der Haut und der Fascie zu ihnen vor. Die Verbindung der Haut mit der Muskelscheide ist gewöhnlich straff und man muß darum die Haut von der Fascie mit dem Messer ablösen.

Die Blutung dabei ist unbedeutend.

Die Auslösung geschieht in der üblichen Weise mit dem Finger oder mit dem Elevator.

Sind mit dieser Drüsengruppe zugleich die unter dem oberen Teile des Kopfwender liegenden Drüsen tuberkulös vergrößert, dann

kann man nach Entfernung der letzteren, wie ich bereits früher erwähnte, mit vorsichtiger Schonung des N. accessorius zu diesen Drüsen ebenfalls unter dem bereits gelüfteten Kopfe des Kopfwenders vordringen.

Fig. 10.
Lymphdrüsen in der Gegend der Unterkieferspeicheldrüse.

5. Lymphdrüsen in der Gegend der Unterkieferspeicheldrüse. Fig. 10, 11, 12.

Diese und die in der Umgebung des unteren Parotisendes gelegenen Lymphdrüsen bilden am häufigsten das Objekt der subkutanen Exstirpation.

In jener Tasche, welche die oberflächliche Halsfascie für die Unterkieferspeicheldrüse bildet, befinden sich gewöhnlich 2 bis 3 Lymphdrüsen.

Fig. 11.
Dieselben Lymphdrüsen wie in Fig. 10.

Sie liegen ober der Speicheldrüse, zwischen ihr und dem unteren Rande des Unterkiefers und drängen, wenn sie sich vergrößern, die Speicheldrüse nach unten gegen das Zungenbein und gegen die Tiefe zu. Sie umgeben die Vena facialis antica und die am oberen Rande der Speicheldrüse aus der Tiefe an die Vene herantretende Arteria maxillaris externa. Sind die Drüsen stark vergrößert und besteht

die Geschwulst bereits lange, einige Jahre, so fand sich in den perkutan operierten Fällen Arteria und Vena komprimiert, verödet.

Die Drüsen legen sich manchmal unter den Unterkiefer und erscheinen daher bei oberflächlicher Untersuchung kleiner als sie in der Wirklichkeit sind. Ist es bereits zur Periadenitis gekommen, so verwachsen die einzelnen Drüsen oft sehr fest untereinander, mit dem Perioste des Unterkiefers und mit der Speicheldrüse.

Diese Fälle eignen sich zur subkutanen Exstirpation nicht. Man möge dazu nur frei bewegliche Drüsen wählen.

Fig. 12.
Dieselben Lymphdrüsen freigelegt.

Sind die Drüsen groß geworden, so dehnen sie die Tasche, in der sie liegen, sehr aus. Sie können dann nach rückwärts bis an den vorderen Rand des Kopfnickers reichen.

Man dringe zu diesem Drüsenpakete zwischen dem Kopfnicker und der Haut vor. An dem hinteren Rande des Paketes angelangt, stößt man auf festen Widerstand; das ist die Wand der Fascientasche, in der die Drüsen liegen. Diese Tasche wird bei Beleuchtung durch den Reflektor, — nebst Schonung der Vena fascialis antica die beiseite geschoben werden muß, — mit dem Tenotome eröffnet.

Jetzt gelingt es mit dem Finger oder Elevator in die Tasche einzudringen und die Drüsen stumpf auszulösen. Da sie gerne nach

vorne entweichen, so ergreift man sie mit der anderen Hand von außen und drängt sie dem Finger oder dem Elevator entgegen.

Es ist mir nur in meinen ersten Fällen passiert, daß ich die Vena facialis angerissen habe, was dann die Unterbindung erheischte; seitdem ich hier vorsichtig mit dem Reflektor arbeite, hat es sich nicht mehr ereignet.

Die Unterbindung in der Wundtasche ist übrigens nicht besonders schwer. In einem meiner letzteren Fälle zog einer ihrer Äste in die vergrößerte Drüse; dieser wurde bei Beleuchtung gefaßt, unterbunden und dann durchschnitten.

In älteren Fällen sind die Gefäße, wie ich erwähnte, oft verödet.

6. Die tuberkulösen Lymphdrüsen vor dem M. masseter auf dem Unterkiefer (Gld. supramaxillares. Buchbinder[1]).

Von den im Gesichte vorkommenden Lymphdrüsen haben wir eine tuberkulös vergrößerte gesehen, die an der äußeren Fläche des Unterkiefers, neben der Vena facialis antica saß, etwa das Volumen einer großen Haselnuß hatte und auf subkutanem Wege aus unserer Schnittwunde entfernt werden konnte.

7. Lymphdrüsen unter dem Kinn.

Unter dem Kinn befinden sich 2 Lymphdrüsen, die zwischen den vorderen Bäuchen der Mm. digastrici, auf dem M. mylohyoideus liegen.

Vergrößern sie sich, so drängen sie sich in dem Muskelspalte an die Oberfläche und liegen dann unter der Haut.

Es ist mir in einigen Fällen gelungen, auch von hier die Drüsen, welche die Größe von kleinen Nüssen besaßen, von dem Schnitt im Nacken aus mit dem Elevator und einem langgestielten Löffel zu erreichen, und sie zu extrahieren.

Die Operation ist ungemein schwer, gelingt nur bei sehr großer Übung; und da eine unter dem Kinne gelegene Narbe nicht auffallend ist, möchte ich selbst den Versuch nur dann empfehlen, wenn zugleich die submaxillaren Drüsen vergrößert waren und man zur Entfernung dieser sich den Weg bereits ohnedies subkutan bis zum vorderen Drittel des Unterkiefers bahnte. Diese Drüsen eignen sich vorzüglich dazu, daß man sie aus einer ganz kleinen Stichwunde mit einem schmalen Löffel entfernt.

8. Die tuberkulösen Lymphdrüsen des seitlichen Halsdreieckes. Fig. 13, 14, 15.

Sie liegen in dem seitlichen Halsdreiecke zwischen dem hinteren Rande des M. sternocleido-mastoideus, dem vorderen Rande des M.

1) Buchbinder, Über die Erkrankung der Wangenlymphdrüsen. Beitrag z. klin. Chirurgie. XXV. S. 110.

trapezius und dem Schlüsselbein; die oberen zwischen der Haut und dem M. splenius capitis, die mittleren zwischen Haut und dem M. levator scapulae, die unteren zwischen dem Platysma myoides und den Mm. scaleni. Von den genannten Muskeln sind die Drüsen durch ein Blatt der Halsfascie getrennt.

Die Nerven, die hier in Betracht kommen, sind: oben der N. occipitalis minor, der an dem hinteren Rande des M. sternocleido-

Fig. 13. Tuberkulöse Lymphdrüse des seitlichen Halsdreieckes.

Fig. 14. Tuberkulöse Lymphdrüsen des seitlichen Halsdreieckes freigelegt.

mastoideus von unten nach oben zieht; in der Höhe des Kehlkopfes tritt der Zervicalast des N. accessorius unter dem hinteren Rande des M. sternocleido-mastoideus hervor und kreuzt das seitliche Halsdreieck schief nach unten und hinten ziehend. Er liegt unter der Halsfascie, diese trennt ihn (Zuckerkandel, S. 194, 196), von den Drüsen und schützt ihn zugleich bei einiger Vorsicht. Etwas tiefer durchbrechen einige Zervikalnerven die Halsfascie und treten zwischen

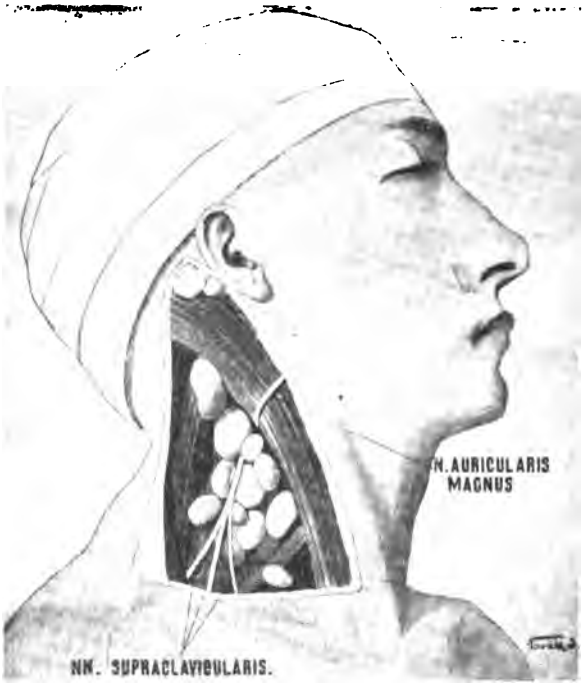

Fig. 15.
Die unteren tuberkulösen Lymphdrüsen des seitlichen Halsdreieckes freigelegt.

den Drüsen an die Haut heran. Der Plexus brachialis ist von den Drüsen ebenfalls durch die Halsfascie getrennt und muß vorsichtig geschont werden.

Die Vena jugularis externa zieht von oben nach unten hinten etwa über die Mitte des M. sternocleido-mastoideus und senkt sich zwischen den Drüsen in die Tiefe.

Die Zahl dieser Drüsen ist nicht genau bekannt. In einem unserer Fälle, in welchem ich die Drüsen perkutan entfernte, waren sie fünfzig. Fälle mit so massenhaften tuberkulösen Drüsentumoren,

namentlich wenn diese auch noch infolge abgelaufener Entzündung mit der Umgebung verwachsen sind, eignen sich nicht für subkutane Entfernung.

Ich habe die Methode anfangs, um die Grenzen der Indikationen festzustellen, auch an solchen schweren Fällen erprobt; die Erfahrung lehrte aber, daß die subkutane Entfernung dieser Drüsen nicht angezeigt ist und daß diese Fälle in das Bereich der offenen Exstirpation gehören. Immerhin bleibt eine große Zahl der Fälle, in welchen die subkutane Entfernung angezeigt ist. Das sind diejenigen, in welchen sich die Infiltration auf einige Drüsen beschränkt und diese beweglich in dem Unterhautzellgewebe liegen.

Fig. 16.
Die tiefen Lymphdrüsen des Halses.

Die oberen dieser Drüsen sind leicht zugänglich. Sie liegen in der unmittelbaren Nähe der Hautwunde, setzen sich in jenes Drüsenpaket fort, welches unter dem Kopfende des Kopfwenders liegt und deren subkutane Entfernung wir bereits verhandelten.

Bei den unteren gegen das Schlüsselbein zu gelegenen Drüsen obwaltet der günstige Umstand, daß sie gewöhnlich, wenn nicht periadenitische Prozesse abliefen, sehr locker in das Zellgewebe eingebettet sind. Man dringt zu ihnen unter der Haut vor, läßt den Kopf des Patienten nach der kranken Seite beugen, um die Schnittwunde dem Schlüsselbeine näher zu bringen, schält die Drüsen mit dem Finger stumpf aus, oder wenn das nicht möglich ist, so faßt man sie mit der Hakenzange und zieht das ganze Paket in die Nähe der Wunde. Jetzt wird alles, was mit ihnen verwachsen ist, bei Beleuchtung mit dem Reflektor stumpf abgelöst und die Drüsen einzeln entfernt.

9. Die tiefen Lymphdrüsen des Halses. Fig. 16, 17, 18.

Sie liegen größtenteils unter dem Kopfwender, entlang der Vena jugularis, namentlich findet man ziemlich oft eine oder einige größere Drüsen über der Kreuzungsstelle des M. omohyoideus.

Zu ihrer Auslösung gehört große Übung. Mir selbst ist die Auslösung immer gelungen, aber einer meiner Operationszöglinge hat in einem ähnlichen, ihm überlassenen Falle jedenfalls zu dreist hantiert,

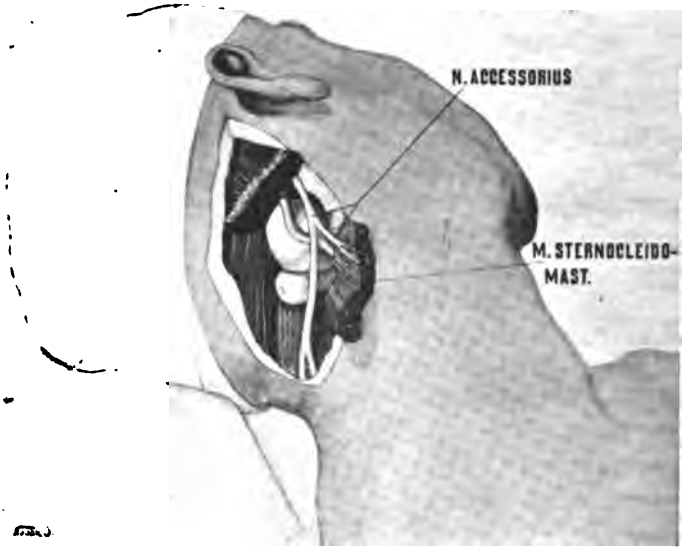

Fig. 17.
Die tiefen Lymphdrüsen des Halses freigelegt. Der Kopfnicker entzwei geschnitten. Die Lymphdrüsen liegen unter dem N. accessorius.

riß dabei die Vena jug. communis ein und war dann genötigt, sie freizulegen und zu unterbinden.

Sind die tiefen Lymphdrüsen des Halses fest verwachsen, so eignen sie sich für die subkutane Entfernung am wenigsten. Bei gut beweglichen Drüsen bin ich unter dem Kopfe des Kopfwenders vorgedrungen, zog den N. accessorius beiseite, drang also unter ihm nach vorne und in die Tiefe und löste dann die Drüsen mit dem Finger vorsichtig aus.

Ist die Drüse mit der Umgebung verwachsen, so fasse ich sie mit der Hakenzange, ziehe sie soweit als möglich in die Nähe der Wunde und löse dann bei Beleuchtung von ihr alles stumpf ab.

Man muß dabei sehr vorsichtig zu Werke gehen, da die Vena jugularis manchmal der hervorgezogenen Drüse folgt. Sie ist dann abgeknickt, folglich blutleer, kann daher leicht für irgendein anderes Gewebe gehalten und eingerissen werden.

Die definitiven Resultate.

Diesbezüglich sind meine Erfahrungen folgende:

Ich habe bisher, wie ich eingangs erwähnte, diese Operation an

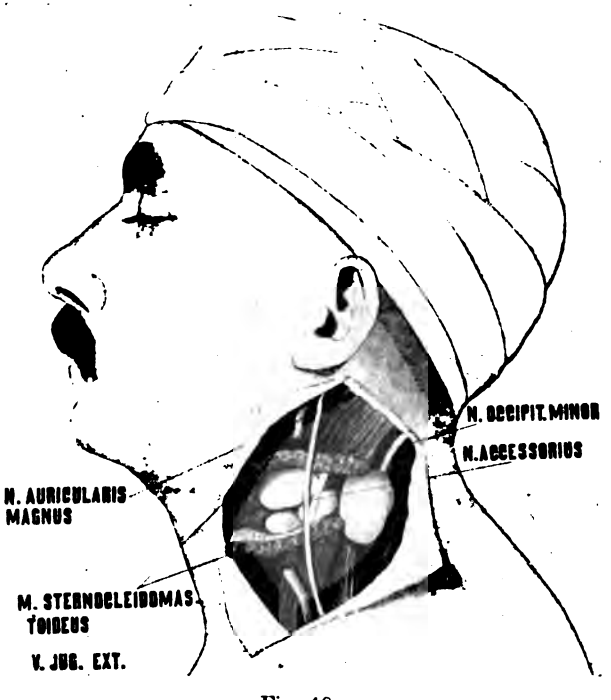

Fig. 18.
Dieselben Lymphdrüsen wie in Fig. 17.

128 Halsseiten von 102 Patienten ausgeführt. Davon sind 107 Halsseiten p. p. geheilt und an 21 Halsseiten trat Eiterung ein, die aber nach Drainage heilte und nur eine punktförmige Narbe am Halse zurückließ.

Da die Zahl der Lymphdrüsen des Halses 100 übersteigt und gewöhnlich zur Zeit der Operation von diesen nur einige geschwollen sind und entfernt werden, so ist die Möglichkeit nicht ausgeschlossen, daß nach der subkutanen Exstirpation solche Drüsen anschwellen,

die zurzeit der Operation noch gesund und klein waren. Gegen diese Eventualität sichert uns weder die subkutane noch die perkutane Entfernung; überhaupt gar keine chirurgische Methode.

Es ereignete sich erst unlängst, daß sich bei einer Patientin, Schauspielerin, deren Drüsen ich vor einem Jahre auf subkutanem Wege entfernte, in der Umgebung des exstirpierten Drüsenpaketes wieder einige nußgroße Drüsengeschwülste bildeten, die ich abermals auf subkutanem Wege mit gutem Erfolge entfernt habe. Aber diese Fälle bilden bei Patienten, die nach der Operation die vorgeschriebenen hygienischen Maßregeln befolgen, die Ausnahme.

Ein Teil meiner Privatpatienten, bei denen die Kontrolle leichter ist als bei den Patienten der Klinik, ist seit 6—11 Jahren operiert; es waren darunter einige, deren Drüsen zur Zeit der Operation im Zentrum bereits erweicht waren. Einige von diesen Patienten habe ich seither sozusagen fortwährend unter den Augen, andere habe ich öfter gesehen, ohne daß sich die Spur einer Rezidive zeigte.

Wenn die Drüsengeschwulst, wie das bei den meisten Kranken der Fall war, schon seit 2—4 Jahren besteht, so liegt schon darin eine gewisse Garantie, daß der tuberkulöse Prozeß in diesem Falle begrenzt ist.

Aber selbst bei Drüsengeschwülsten, die seit kürzerer Zeit bestanden, schritt der Prozeß nicht weiter, wenn der Kranke nach der Operation alle jene hygienischen Maßregeln genau befolgte, welche bei Drüsengeschwülsten heutzutage gewöhnlich in Anwendung kommen. Kehrt aber der Patient nach der Operation zu einer Lebensweise zurück, welche der Entwicklung der Drüsentuberkulose Vorschub leistet (feuchte Wohnung usw.), so kann ihn selbstverständlich keinerlei Entfernung der Drüsen vor der Rezidive bewahren.

Auf Grund dieser Erfahrungen kann ich die dargelegte Methode bestens empfehlen.

Sie erheischt außerordentlich große Aufmerksamkeit, genaue anatomische Orientierung, gute Einübung, und selbst dann ist sie gewöhnlich noch sehr mühsam, sie wird daher, wie ich glaube, nie allgemein populär werden; — aber der Erfolg ist bei den gut ausgewählten Fällen ein so glänzender, die Verschonung vor entstellenden Narben wird von den Kranken so hochgeschätzt, daß die Operation es verdient, daß sie zum Gegenstande eingehenden Studiums gemacht und in geeigneten Fällen angewendet werde.

III.

Zur Diagnose der Wurmfortsatzeinklemmung.

Von

Prof. Dr. **Sprengel**,
Oberarzt am herzoglichen Krankenhause in Braunschweig.

(Mit Tafel I.)

Durch eine Anzahl neuerer Arbeiten wissen wir, daß das Vorkommen des Wurmfortsatzes in Brüchen nicht mehr als besondere Seltenheit betrachtet werden kann.

Nachdem einzelne Fälle bereits in weit zurückliegender Zeit von Morgagni, dann von Tritzschler (1806) und Hesselbach (1814) angeführt waren und Klein (1868), Brieger (1892), Bajardi (1895) eine allmählich immer mehr anwachsende Zahl von Beobachtungen zusammengestellt hatten, konnte Jaia (ref. Zentralbl. f. Chir. 1898. S. 1262) feststellen, daß unter 1586 von Colzi (Florenz) operierten Brüchen 37 mal, d. h. in 1,7 Proz. der Fälle der Wurmfortsatz und zwar er allein als Bruchinhalt gefunden wurde.

Demnach kann die Mitteilung weiteren kasuistischen Materials an sich keinen besonderen Wert beanspruchen.

Des weiteren dürfen wir die Frage, ob es sich bei den Abschnürungen des Wurmfortsatzes in Brüchen um echte Einklemmung handelt, oder ob dieselbe, wie Sonnenburg noch in der neuesten Auflage seiner Perityphlitis annimmt, „auf eine Appendicitis zurückzuführen" ist, mindestens für eine Anzahl der Beobachtungen als im ersteren Sinne entschieden betrachten.

Fälle, wie die z. B. von Roše, Sendler, Barth[1]) (Winterthur), Guinard[2]) nnd manche andere lassen kaum eine andere Deutung zu; es ist auch nicht ersichtlich, warum der Wurmfortsatz nicht ebenso fest von einer engen Bruchpforte festgehalten und abgeschnürt werden sollte, wie etwa die Darmwand bei den parietalen Hernien. Mindestens zwei der von mir beobachteten Fälle sind als weitere einwandsfreie Beispiele echter Wurmfortsatzeinklemmung zu betrachten.

1) Über Brucheinklemmung des Proc. vermif. Deutsche Zeitschr. f. Chirurgie. 63. Bd. Bei demselben finden sich auch die wesentlichen Literaturangaben.

2) Bull. et mém. de la soc. de chir. 1896. p. 744.

Indessen liegt der Grund für die vorstehende Publikation nicht sowohl in diesem Umstand als auf diagnostischem Gebiet. Ich muß zwar leider bekennen, daß auch in meinen drei Fällen, wie in allen bisher bekannt gewordenen, die Diagnose nicht gestellt worden ist; aber in dem dritten Fall sind wir der Diagnose doch nahe gekommen, und ich glaube aus der Analyse des Falles einige Anhaltspunkte für die diagnostische Beurteilung zukünftiger Fälle geben zu können.

Zunächst die drei Krankengeschichten.

1. Fräulein M., 57 Jahre alt, aufgenommen am 3. April 1899.

Gestern Morgen mit Leibschmerzen erkrankt; Abführmittel. Nachmittag Erbrechen, seit heute Verhalten von Stuhl und Blähungen.

Status: Leib etwas aufgetrieben, wenig druckempfindlich; Leberdämpfung verschmälert. Kein Erguß nachweisbar. Deutliche Darmgeräusche. Unterhalb des rechten Lig. ing. undeutlicher, fast eigroßer Tumor.

Operation: Herniotomie; kleiner, fettbedeckter Bruchsack, dessen Inhalt die Spitze des Wurmfortsatzes. Dieselbe ist nekrotisch. Entleerung von etwas eitriger Flüssigkeit, die zum Teil aus dem Peritoneum jenseits der Bruchpforte abfließt. Erweiterung der Bruchpforte nach oben. Typische Abtragung und Versorgung der Wurmfortsatzes. Partielle Naht. Tamponade.

Verlauf: Die ersten 3 Tage glatt. Am 4. Tage dunkelgefärbter Stuhl. Am 5. Tage plötzlich Kollaps; am 6. Tage teerfarbige Stühle. Am 13. Tage erneuter Kollaps, am 15. desgleichen. Peritoneum dauernd frei. Exitus.

Sektion: Keine Spur von Peritonitis. Magen ohne Besonderheiten. Im Duodenum unmittelbar hinter dem Pylorus drei unregelmäßige Geschwüre, das größte 10-Pfennigstückgroß. In der Nachbarschaft stark blutiger Darmschleim. Im Ileum reichlich flüssiges Blut; im Dickdarm reichlich teerartige Massen.

1. W. Marie, Ehefrau, 51 Jahre alt, aufgenommen am 23. Oktober 1901, entlassen am 19. November 1901.

Anamnese: Seit einigen Jahren besteht rechtsseitiger Schenkelbruch, spontan entstanden, walnußgroß, konnte nicht ganz reponiert werden. Hier und da Schmerzen nach größeren Anstrengungen; durch feuchte Umschläge meist bald beseitigt. Trug kein Bruchband. Vor 5 Tagen bei der Arbeit plötzlich Schmerzen im Bruch. Derselbe schwoll allmählich mehr und mehr an. In den ersten 3 Tagen Stuhlgang wie gewöhnlich; noch heute Morgen Blähungen. Kein Erbrechen. Repositionsversuche ärztlicherseits vergeblich. Patientin hat viel an Husten gelitten; sonst gesund.

Status: Kräftige, gesund aussehende Frau. Puls 120. Lebergrenze normal. Leib nicht aufgetrieben, weich. Deutliche Darmgeräusche. Unterhalb des Lig. ing. rechts vor dem Schenkelkanal hühnereigroße, irreponible, deutlich fluktuierende Geschwulst, wenig druckempfindlich; über derselben Dämpfung.

Magenausspülung; im Magen kein Inhalt. Herniotomie. Bruchsack ziemlich stark verdickt und mit trübseröser Flüssigkeit gefüllt. In dem-

selben die ca. 2 cm lange, gerötete und geschwollene Spitze des Wurmfortsatzes: sie sieht aus dem Schenkelring wie aus einem Fenster heraus und ist durch denselben fest eingeklemmt. Da ein Herausziehen und vorschriftsmäßiges Abtragen des Wurmfortsatzes nur mit Verletzung des Lig. ing. möglich gewesen und trotzdem voraussichtlich keine rechte Übersicht erreichbar gewesen wäre, so wird beschlossen, die Operation vom Abdomen her zu beenden. Beckenhochlagerung. Laparotomieschnitt längs dem Außenrande des Rektus. Der intra-abdominal gelegene Teil des Processus, etwa 5 cm lang, zeigt normales Aussehen. Durch Zug an der Basis des Wurmfortsatzes kann man das eingeklemmte Ende ohne große Gewalt ins Abdomen ziehen. Deutliche Schnürfurche, an welcher die Serosa des Wurmfortsatzes weißlich verfärbt erscheint, augenscheinlich beginnende Nekrose. Abtragung und Versorgung des Processus in typischer Weise. Schichtnaht der Bauchdecken. Verschluß des Bruchschnittes nach Abtragen des Bruchsackes und Verschluß der Bruchpforte. Kleiner Knopftampon. Verlauf glatt.

Untersuchung des Processus durch Prof. Beneke.

Processus groß, äußerlich stark gerötet, streckenweise von Fibrin leicht bedeckt, im Bruchsack gleichfalls geringe Fibrinbeläge. In der Mitte des Processus, welcher ein dickes, fettreiches Mesenteriolum besitzt, eine rotbläuliche Furche.

Mikroskopische Untersuchung der Oberfläche des Processus und des Sackes ergibt zwischen einigen Eiterkörperchen ganz vereinzelt feinste Körnchen, die vielleicht Bakterien sein können. Alle Kulturen (Bouillon, Agarplatten, Gelatine) steril.

Innenfläche des Processus zeigt stark geschwollene Schleimhaut, Follikel dick, quellend, der Furche entsprechend ein schmales Geschwür mit flockigem Belag. Das äußerste Ende des Processus narbig verwachsen.

Schnitte zeigen starke Follikularhypertrophie und sehr kräftig entwickelte Lieberkühnsche Drüsen mit reichlichen Schleimbecherzellen. Entsprechend dem Geschwür setzt die normale Schleimhaut plötzlich ab; der Defekt reicht bis in die tieferen Lagen der Submucosa; die Lymphknötchen zeigen hier Nekrosen und eine mäßige Leukocyteninfiltration mit Zerfall der Leukocyten. Vereinzelte Bacillen (Bact. coli?) in diesem Gewebe; Kulturen aus dem Schleiminhalt waren steril geblieben. Die Leukocyteninfiltration und beginnende Nekrose reicht in das Fettgewebe der Subserosa hinein; die Oberfläche der Serosa zeigt starke Wucherung der Endothelzellen, Gefäßneubildung und beginnende Organisationswucherung unter den fibrinös eitrigen Auflagerungen, in welchen auch im Schnitt Bakterien nicht mit Sicherheit nachgewiesen werden.

Anhaltspunkte für eine primäre Erkrankung des Processus vor der Einklemmung bestehen im histologischen Bilde nicht.

Der vorstehende Fall ist wichtig, weil er die Möglichkeit einer Inkarzeration des Wurmfortsatzes auf Grund zuverlässiger histologischer Untersuchung mit Sicherheit beweist. Die Schleimhaut war nur an der Stelle der Einklemmung und auch hier nicht mehr, als der Reaktion auf eine mehrtägige Druckwirkung entspricht, verändert. Bei dem zweifellos nicht seltenen Vorkommen einer chronischen Appendicitis,

resp. reparativer, unter dem Bilde von Granulationsbildung verlaufender Vorgänge an der Stelle der Mucosa, brauchte selbst eine Veränderung der Schleimhaut im entzündlichen Sinne noch nicht gegen eine Einklemmung zu sprechen; denn auch ein entzündlich veränderter Wurmfortsatz könnte sich einklemmen. Unsere Kranke hat aber augenscheinlich einen gesunden Processus gehabt, der auch nach der Einklemmung bis auf die Schnürstelle selbst keine entzündlichen Veränderungen aufwies. Die Rötung und Schwellung der Schleimhaut kann — beim Fehlen histologischer Veränderungen — nicht als Entzündung, muß vielmehr als Folge der durch die augenscheinlich nicht hochgradige Einschnürung bedingten Stauung aufgefaßt werden. Daß die Serosa an der Einklemmungsstelle weniger gelitten hatte, als die inneren Wandschichten, entspricht lediglich den Befunden, wie man sie bei Darmeinklemmungen zu konstatieren pflegt. Es ist bekanntlich nichts Seltenes, daß die dünne Serosa den allein erhaltenen Bestandteil der im übrigen durch Druck zerstörten Darmwand darstellt.

Da es in dem vorstehenden Fall durch die vorgenommene breite Eröffnung der Bauchhöhle möglich war, sich von dem normalen Verhalten der Nachbarschaft zu überzeugen, so ist m. E. ein Einwurf gegen das Bestehen einer inkomplizierten Einklemmung nicht zulässig.

3. M., Dorette, 34 Jahre alt, Ehefrau, aufgenommen am 10. November 1903, entlassen am 23. Dezember 1903.

Anamnese: Vor 3 Tagen erkrankt mit heftigen Schmerzen rechts unten; 2mal Erbrechen; seit 2 Tagen kein Stuhlgang. Die Kranke wurde wegen Brucheinklemmung eingeliefert; hat früher nie etwas von einem Bruchleiden bemerkt.

Status: Lebergrenze normal, Leib mäßig aufgetrieben, nicht schmerhaft, Zwerchfellatmung erhalten.

Temperatur 38,2°. Puls 132. Leukocyten 17000.

Rechter Rektus in seinem unteren Abschnitt gespannt, ebenso der mediane Teil des Obliquus. Im Winkel zwischen Rektumrand und Lig. ing. deutliche Resistenz; der Perkussionsschall darüber etwas gedämpft. Fovea ovalis ausgefüllt, ob bloß von einer anscheinend davor liegenden Drüse oder auch von einer im Schenkelkanal liegenden Bruchgeschwulst, läßt sich nicht mit Sicherheit entscheiden. Ödem der Leistengegend und des angrenzenden Teils vom Oberschenkel. Per rectum ist undeutlich eine kleine Resistenz rechts oben fühlbar.

Diagnose: Nach langem Deliberieren, ob es sich um eine eingeklemmte Hernie mit intraperitonealem Exsudat oder um Appendicitis mit Fortsetzung der Entzündung durch den Schenkelkanal und Beteiligung der inneren Inguinaldrüsen handle, wurde schließlich das letztere angenommen. Ich komme auf diese Erwägungen als den wesentlichsten Teil meiner Mitteilung weiter unten zu sprechen.

Operation: Entsprechend der Diagnose wurde nicht die Herniotomie, sondern die Laparotomie und zwar, wie gewöhnlich bei Appendicitis-

operationen, in Beckenhochlagerung und der Länge nach durch den rechten Rektus vorgenommen. Netz rechts unten verlötet. In der freien Bauchhöhle mäßige Mengen einer leicht getrübten Flüssigkeit. Coecum zieht schräg nach rechts unten. Wo es an die Bauchwand stößt, sieht man sofort die Spitze des gangränösen Wurmfortsatzes. Dieselbe ragt aus einer Lücke der Bauchwand frei in die Bauchhöhle. Der Wurmfortsatz läßt sich unter mäßiger Gewalt in die Bauchhöhle zurückziehen. Die taschenartige Vertiefung der Bauchwand ist als die abdominale Mündung des Schenkelkanals festzustellen; sie liegt unterhalb des Lig. ing. und nach einwärts von den großen Gefäßen. Benachbarte Darmschlingen leicht verklebt, etwas Fibrinauflagerung.

Der Wurmfortsatz wird an der Basis abgebunden und abgetragen; der Stumpf in der üblichen Weise versorgt. Schließlich wurde eine Kornzange von innen her durch den Schenkelkanal geführt, auf derselben eine Gegenincision am Oberschenkel gemacht und ein Drain durch den Schenkelkanal bis in die Bauchhöhle durchgezogen. Die Bauchwunde durch Schichtnaht bis auf den unteren Winkel, in welchen ein kleiner Tampon eingelegt wurde, geschlossen. Verlauf günstig.

Den excidierten Wurmfortsatz habe ich in der Ansicht von vorn und von rückwärts frisch aquarellieren lassen. Die Abbildung (Taf. I) stellt ihn in natürlicher Größe dar. Man erkennt deutlich, daß der proximale, nicht eingeklemmte Teil seines Mesenteriolums sich normal verhält; der mittlere Teil des Wurmfortsatzes war von der Einschnürung betroffen; er ist durch die auch in der Abbildung deutlich erkennbare Schnürfurche scharf gegen den proximalen Teil abgesetzt, aber auch von dem distalen Teil, obwohl der letztere ebenfalls gangränös ist, durch seine etwas dunklere Färbung mit voller Sicherheit zu unterscheiden. Das Mesenteriolum zeigt stellenweise noch eine rötliche Färbung; daß es aber in seinem für den Wurmfortsatz wesentlichsten Teil, nämlich in seinem Hauptgefäßstamm, abgestorben war, beweist die Gangrän des distalen — nicht eingeklemmt gewesenen — Wurmfortsatzabschnittes. Die Gangrän des letzteren ist selbstverständlich nur als eine Folge der abgeschnittenen Gefäßversorgung zu betrachten; man wäre berechtigt, die Abklemmung des Endteils als eine Maydlsche retrograde Inkarceration, das gesamte anatomische Bild als eine Kombination der letzteren mit dem von Rose so genannten Wurmanhangschlingenbruch aufzufassen.

Der vorstehende Fall stellt schon insofern eine Rarität unter den sogenannten „reinen“ Wurmfortsatzeinklemmungen dar, als es sich nicht, wie gewöhnlich, um einen Wurmfortsatzendbruch (Rose), sondern um einen Wurmfortsatzschlingenbruch handelt. Er steht mit dem Fall von Rose und dem im vorigen Jahr von Barth-Winterthur veröffentlichten auf derselben Stufe, unterscheidet sich aber von beiden dadurch, daß das Mesenteriolum fest genug einklemmt war, um die Ernährung im Endteil aufzuheben, während in jenen beiden Fällen das Mesenteriolum entweder nicht mit gefaßt (Rose) oder nicht vollständig umfaßt war (vergl. die Abbildung bei Barth), so daß der Blutzufluß zu dem Wurmfortsatzende noch möglich blieb.

Rose hat (1892) die Frage aufgeworfen, die seitdem von mehreren Autoren besprochen wird, ob nicht möglicherweise ein Unterschied bei der Wurmfortsatzeinklemmung insofern besteht, als „einmal der Wurmanhang sich bei enger Pforte aktiv einklemmen kann, wenn er ein Gekrös und dadurch stärkeren Blutreichtum hat, während er ein anderes Mal ohne Gekrös, wie eine große Drüse, ein zylindrischer Ballast, in den Brüchen mitgeschleppt wird und nicht einmal Zeichen passiver Einklemmung aufweist".

Der Ausdruck „aktive und passive Brucheinklemmung" der, wie Rose mir brieflich freundlicher Weise mitteilte, in seiner Arbeit „Beobachtungen über den Bruchschnitt" (Annalen des Charitékrankenhauses 1868) zuerst verwendet wurde, hat sich in der herniologischen Literatur nicht eingebürgert; ich finde ihn außer in einigen Arbeiten, welche bei Besprechung des uns beschäftigenden Gegenstandes auch die Roseschen Hypothese erwähnen, nicht verwendet. Er soll, wie ich der genannten Arbeit Roses entnehme, bedeuten, daß bei den Inkarcerationen zwei verschiedene Modalitäten in Betracht kommen. Nur der Darm kann sich „aktiv" einklemmen, „insofern er einzig und allein die drei Erfordernisse dazu hat, die Gasauftreibung, Peristaltik und der Pforte entprechende Form," und somit gewisse für ihn charakteristische Veränderungen bei der Einklemmung durchmachen kann. Dem Netz, welches Rose ganz besonders in Gegensatz zum Darm stellt, fehlen diese Eigenschaften und daher die Fähigkeit der aktiven Einklemmung.

Es soll nicht bestritten werden, daß die Veränderungen am Darm sich bei der Einklemmung in wesentlich anderer Form vollziehen als am Netz; auch halte ich es für möglich, daß das Verhalten des Wurmfortsatzes sich verschieden gestaltet, je nachdem es, in der Mitte eines Darmnetzkonvoluts „gedeckt" liegend, an einer Einklemmung sich beteiligt, oder etwa nach der Mechanik der Littréschen Darmwandeinklemmung, den alleinigen Bruchinhalt bildet. Wenn aber Rose meint, daß dies verschiedene Verhalten von dem Umstande abhängt, daß in einer Reihe von Fällen dem Wurmfortsatz das Mesenteriolum gefehlt habe, während es in einer zweiten vorhanden war, und daß von diesem Umstand das „aktive" oder „passive" Verhalten des Wurmfortsatzes abhängig sei, so kann ich ihm nicht beistimmen.

Es ist schon a priori nicht wahrscheinlich, daß dasselbe Organ unter normalen Verhältnissen und so lange es imstande ist, seine physiologischen Funktionen — so umstritten dieselben sein mögen — zu erfüllen, in wesentlich verschiedenem Maße mit Blut versorgt sein sollte. Auch für den Wurmfortsatz ist die Behauptung, daß das Organ, als ein

rudimentäres, dem allmählichen Untergang verfallenes Anhängsel mangelhaft ernährt und daher Zirkulationsstörungen besonders leicht unterworfen sei, in diesem Zusammenhang nicht richtig. Es mag dahin gestellt sein, ob der Wurmfortsatz ein in der Rückbildung oder — nach neuerdings aufgestellter Meinung (Berry, The structure of the vermif. app. and its homologue in the lower animals. Lancet 1901) — ein in weiterer Entwicklung begriffenes Organ darstellt; daß aber der Wurmfortsatz ausreichend und sogar im Überfluß mit Blut versorgt ist, beweist seine überaus prompte Reaktion auf jeden entzündlichen Reiz mit der stärksten Hyperämie, die man sich nur denken kann. Wenn Zirkulationsstörungen im Wurmfortsatz konkomittierend auftreten, was ich für gewisse Formen der destruierenden Prozesse nicht bestreite, so liegt das nicht an dem Fehlen der ernährenden Gefäße, sondern an der Anordnung derselben und an dem Mangel an Kollateralen.

Endlich aber ist die freilich weitverbreitete Anschauung, wonach der Wurmfortsatz oft nur ein rudimentäres Mesenteriolum hätte, nach sehr zahlreichen von mir vorgenommenen Untersuchungen nicht zutreffend. Es kommt vor, daß das Mesenteriolum nicht in der gewöhnlichen Form eines freien Segels sich von dem wandständigen Peritoneum oder der hinteren Fläche des unteren Endes vom Mesenterium an den Wurmfortsatz anlegt; aber selbst in diesen — übrigens bei Fehlen jeder entzündlichen Vorgänge seltenen — Verhältnissen kann man ausnahmslos einen schmalen Streifen der Mesenteriolumfalte bis an die Spitze des Wurmfortsatzes verfolgen und in derselben ebenso ausnahmlos das den Wurmfortsatz versorgende Gefäß mit aller Deutlichkeit erkennen. Die Annahme von der verschiedenen Blutversorgung des Wurmfortsatzes je nach Vorhandensein oder Fehlen des Mesenteriolums trifft also nicht zu und daher kann m. E. die Rosesche Hypothese, so weit der Wurmfortsatz in Betracht kommt, nicht aufrecht erhalten werden.

Die vorstehenden Bemerkungen wollte ich, angeregt durch die citierte Äußerung Roses, nicht zurückhalten; das weitere Interesse des Falls liegt, wie schon angedeutet, auf diagnostischem Gebiet.

Ich fand bei der Untersuchung des wegen Brucheinklemmung eingelieferten Falles zwei Symptome, die nicht leicht miteinander in Einklang zu bringen waren: eine Verlegung des Schenkelrings und ein Exsudat oberhalb des Lig. ing., etwa dem Winkel entsprechend, welchen das letztere mit dem äußeren Rande des rechten Rektus bildet.

Es konnte sich demnach, falls man nicht das ganz unwahrscheinliche Fürsichbestehen zweier Affektionen annehmen wollte, handeln entweder um eine Schenkelhernie mit destruktiven Veränderungen in derselben, Fortleitung der dadurch bedingten Entzündung auf das

Peritoneum und Formierung eines abgesackten intraperitonealen Exsudats, oder aber um eine Appendicitis mit Fortsetzung der Entzündung durch den Schenkelkanal auf den Oberschenkel, wobei man daran denken konnte, daß die Schwellung, welche wie ein Deckel den Schenkelkanal verschloß, durch eine der in der Fovea ovalis liegenden sogenannten inneren Leistendrüsen hervorgerufen war.

Für die erstere Möglichkeit sprach der Umstand, daß Erscheinungen bestanden hatten, die man als Inkarceration deuten konnte. Die Kranke hatte zweimal erbrochen und heftige Schmerzen gehabt; der Stuhl hatte seit zwei Tagen sistiert; auch hatte dem behandelnden Arzt das Krankheitsbild als Brucheinklemmung imponiert. Schließlich konnte das Ödem über der Fovea ovalis und in den angrenzenden medialen Partien des Oberschenkels als Symptom der beginnenden Gangrän der eingeklemmten Schlinge gedeutet werden.

Indessen ließ sich auch einiges *gegen* diese Annahme sagen. Die Kranke hatte, was allerdings nur nebensächlich in Betracht kam, bisher nichts von einem Bruchleiden gewußt, und, was wichtiger war, die Erscheinungen hatten nicht zugenommen, sondern waren eher im Abklingen; man hatte quoad abdomen nicht das schwere Krankheitsbild einer nekrotisierenden Darmschlinge vor sich. Ferner aber schien es bei einem mechanisch nicht insultierten Schenkelbruch mindestens nicht gewöhnlich, daß sich das Peritoneum in Form eines umschriebenen Exsudats beteiligen sollte. Kommt es an der eingeklemmten Schlinge zur Nekrose, so pflegen sich die Folgen zunächst als Phlegmone an den nach außen vom einschnürenden Ring gelegenen Teilen zu manifestieren. Dazu kam, rein symptomatisch, das Bedenken, daß auch eine Appendicitis mit Schmerzen in der Gegend der rechten Darmbeingrube, Erbrechen und mit Erscheinungen beginnt, die oft genug als Okklusionszeichen aufgefaßt werden.

Unter diesen Umständen wurde gesucht, aus den Allgemeinsymptomen eine Entscheidung nach der einen oder anderen Seite zu ermöglichen.

Der Puls von 132 Schlägen, die Temperatur von 38,2°, die Leukocytose: 17000 sprachen, wenn sie auch nicht eindeutig waren, doch immerhin mehr für einen entzündlichen, intraperitonealen, in Eiterung begriffenen oder zur Eiterung tendierenden Prozeß.

Nach allen diesen Erwägungen stellte ich die Diagnose: Appendicitis mit Lagerung des Wurmfortsatzes nach einwärts, Bildung eines umschriebenen Exsudats, Fortleitung der Entzündung durch den Schenkelkanal, Beteiligung der vor demselben liegenden Drüsen und folgendem entzündlichem, cirkulärem Ödem am Oberschenkel.

Entsprechend dieser Diagnose machte ich nicht die Herniotomie, sondern in Beckenhochlagerung die Laparotomie mit dem von mir durchweg bevorzugten Längsschnitt durch den Rektus.

Das Resultat war das in der Krankengeschichte niedergelegte; die Diagnose war falsch; es handelte sich nicht um Wurmfortsatzentzündung, sondern um Wurmfortsatzeinklemmung, und zwar in der besonderen Form, für welche Rose den m. E. sehr passenden Namen Wurmfortsatzschlingenbruch vorgeschlagen hat.

Es entsteht die Frage: hätte sich die Diagnose unter Berücksichtigung aller in Betracht kommenden Momente ermöglichen lassen?

Die Frage ist zu bejahen. Ich habe, wie mir nachträglich klar geworden ist, ein Moment nicht berücksichtigt, nämlich den regulären Ausbreitungsmodus der periappendicitischen Abscesse.

Es muß durchaus als Regel festgehalten werden, daß die vom Wurmfortsatz ausgehenden, ausnahmslos primär intraperitoneal entstehenden Abscesse sich nur unter einer Bedingung auf den Oberschenkel ausdehnen können. Das geschieht dann, wenn bei der Appendicitis destructiva — ich halte diesen nicht präkludierenden Ausdruck für besser, als die Bezeichnungen A. perforativa und gangraenosa — der destruierte Teil des Wurmfortsatzes oder ein umschriebener periappendicitischer Abszeß nicht bloß das wandständige Peritoneum über dem Iliopsoas, sondern auch die Fascia iliaca durchbricht. Sobald das geschieht, folgt der weitere Verlauf der Eiterung dem Muskel und die Abscesse gelangen mit dem Iliopsoas und unter der Fascie des letzteren durch die Lacuna muscularis auf den Oberschenkel. Das geschieht sogar ziemlich früh und kann geschehen, ohne daß der ursprünglich intraperitoneal entstehende Entzündungsherd im Peritoneum nennenswerte Ausbreitung gewinnt. Ich habe mehrere derartige Fälle in frühem Stadium durch Freilegung vom Bauchraum aus und übersichtliche anatomische Beobachtung außer Zweifel gestellt. Wird nicht die Fascia iliaca, sondern nur das wandständige Peritoneum durchbrochen, so erfolgt niemals die Fortleitung der Abscesse auf den Oberschenkel, sondern die Eiterung kriecht subserös weiter und führt zur Absceßbildung in den Bauchdecken, d. h. — prinzipiell gesprochen — oberhalb des Lig. ing.

Das wesentliche der vorstehenden Ausführungen, die ich an dieser Stelle nicht weiter verfolgen will, liegt darin, daß die vom Wurmfortsatz ausgehenden, intraperitoneal entstehenden Abscesse, wenn sie — unter den skizzierten Bedingungen — an den Oberschenkel gelangen, niemals durch den Schenkelkanal, sondern durch die Lacuna musculorum austreten.

Findet man bei einem Prozeß, der den Gedanken an einen Zusammenhang mit dem Wurmfortsatz nahelegt, den Schenkelkanal beteiligt, so soll man entweder an eine Appendicitis im Bruchsack oder an eine Inkarceration des Wurmfortsatzes denken. Besteht gleichzeitig nach einwärts vom Schenkelkanal ein intraperitoneales Exsudat, so legt das die Möglichkeit der sicherlich sehr seltenen Form des Wurmfortsatzschlingenbruchs nahe. Das Exsudat, das übrigens in unserem Fall nicht durch Eiter, sondern durch Verlötung des Netzes und das entzündliche Ödem der anliegenden Därme gebildet wurde, entsteht durch die Reaktion des gesunden Peritoneum auf die Nekrose der bürzelförmig in die Bauchhöhle ragenden Wurmfortsatzspitze.

Ich lasse es dahingestellt sein, ob die gegebenen diagnostischen Erwägungen für die Praxis einen größeren Wert beanspruchen können. Selbst die Entscheidung der Frage, ob man gegebenenfalls durch Laparotomie oder unter Freilegung des Schenkelkanals vorgehen soll, wird, unabhängig von der Diagnose, verschieden beantwortet werden können. Bei dem Fehlen für den Wurmfortsatz spezifischer Einklemmungserscheinungen, der Unmöglichkeit, sie durch sich selbst mit Sicherheit von denen des Darms zu unterscheiden und der notorischen Schwierigkeit einer Diagnose der Wurmfortsatzinkarceration hielt ich den Versuch einer Gliederung mehrerer der in Betracht kommenden diagnostischen Erwägungen für nicht ganz wertlos.

Nach Abschluß der Arbeit finde ich in der Monographie von Rotter (Über Perityphlitis, Berlin S., Karger 1896) noch drei Fälle erwähnt, in denen es sich jedesmal um Wurmfortsatzschlingenbruch handelte. Die Fälle sind nicht bloß als Specimina dieser seltenen Einklemmungsform, sondern auch deshalb wertvoll, weil Rotter jedesmal auch oberhalb des Lig. ing. eine Schwellung konstatieren konnte. Die Diagnose wurde auch in diesen Beobachtungen nicht exakt gestellt. Ich denke aber, Rotter wird mir nach den obigen Ausführungen Recht geben, wenn ich das klinische Bild als ein eigenartiges und die diagnostische Verwertung desselben für die Zukunft als möglich betrachte.

Auch in einer vor kurzem erschienenen Arbeit von Meisel (Über Entstehung und Verbreitungsart der Bauchfellentzündungen. Bruns' Beitr. Bd. 40) findet sich ein Fall von Wurmfortsatzschlingenbruch. In der Bauchhöhle wurde etwas seröse, wenig getrübte Flüssigkeit nachgewiesen; von einer vor der Operation nachweislichen Schwellung hinter dem Ostium int. des Schenkelkanals erwähnt Meisel nichts.

IV.

Aus der chirurgischen Klinik (Prof. Friedrich) in Greifswald.

Das Zusammentreffen von Gallensteinkolik und Leberechinokokkus.

Von

C. Beyer,
prakt. Arzt aus Oranienburg.

Einleitung.

Das Auftreten von Gallensteinkoliken bei Echinokokkus der Leber ist schon beobachtet worden, bevor man die operative Behandlung derselben wagte. Nach spontanem Durchbruch dieser Zysten in die Gallenwege unter Anfällen, die mit Schmerz und nachfolgender Gelbsucht typischen Gallensteinkoliken glichen, entleerten sich Tochterblasen in den Darm. Sie wurden in den Stühlen nachgewiesen. Später, als man operativ diese Fälle behandelte, mehrte sich die Kenntnis dieses Vorkommnisses. Auch in der chirurgischen Klinik zu Greifswald sind derartige Fälle vorgekommen, ohne daß sie besonders bemerkenswert gewesen wären. Nur einer zeichnet sich durch einen ganz besonders interessanten Verlauf aus. Ich lasse zunächst die Krankengeschichte dieses Falles folgen:

Der 48 jährige Statthalter K. B. ist stets gesund gewesen. Vor drei Jahren (1900—1901) will er einen Kolikanfall mit starken krampfartigen Schmerzen auf der rechten Bauchseite gehabt haben. Damals sollen sich etwa drei Anfälle im Laufe von $^1/_2$—1 Jahr wiederholt haben. In der Zwischenzeit fühlte er sich völlig gesund. Im November 1902 trat wieder ein neuer Anfall auf, bei dem er gelb wurde, der Urin sich braun verfärbte und der Stuhl etwa drei Tage weißlich aussah. Bei dem Anfall Verstopfung. Im März, April, Mai und Juni 1903 treten weitere Anfälle auf, seit Pfingsten 1903 zwei. Bei jedem Anfall wiederholten sich die Symptome, die oben angegeben sind. In den Pausen zwischen den Anfällen erholte er sich völlig und fühlte sich beschwerdefrei. Während nun aber die Schmerzen bei den früheren Anfällen stets auf der rechten Seite waren, traten sie bei den beiden letzten als linksseitiger Magenschmerz auf.

Seit dem vorletzten Anfall bestanden dauernd Schmerzen in der Magengegend, so daß er beim Luftholen Beschwerden hatte; der Appetit wurde schlecht und er mußte das Bett hüten. In der Zeit vom vorletzten bis zum letzten Anfall soll eine große, schmerzhafte Beule in der linken Bauchseite bestanden haben. Diese soll jedoch wieder verschwunden sein, als am 17. Juli 1903 der letzte Anfall auftrat. Der Schmerz hierbei war wieder auf der linken Seite. Auch bei diesem Anfall färbte sich der Urin dunkelbraun, er selbst wurde gelb, der Stuhlgang hell. Dieser Beschwerden wegen wurde der Kranke am 21. Juli 1903 in die chirurgische Klinik aufgenommen.

Befund. Der Patient ist ein großer, kräftig gebauter, jetzt stark abgemagerter Mann. Die Hautfarbe, die Farbe beider Skleren ist gelb.

Die Atmung ist häufig gepreßt, 20 Respirationen in der Minute. Temperatur 37,5°; Puls 80.

Patient klagt über zeitweilig auftretende, heftige Kolikschmerzen, welche den Leib zusammenkrampften, ihm die Atmung nähmen und kalten Schweiß auf die Stirne trieben; besonders häufig träten sie des Nachts auf.

Die Sprache ist bei diesen Mitteilungen etwas kupiert, die Zunge belegt; die Lungen erweisen sich frei, ebenso die Pleuren.

Perkussion und Auskultation des Herzens ohne Besonderheiten.

Das Epigastrium ist leicht vorgewölbt, mäßig druckempfindlich; die Leberdämpfung überschreitet um ein geringes die Grenze der Norm. In der rechten Mammillarlinie fast genau in natürlicher Grenze. Die höchste Druckschmerzempfindlichkeit liegt im Bereich der Gallenblase. Aber auch im ganzen Epigastrium wird bei Druck dumpfer Schmerz erzeugt. Die palpatorische Untersuchung ist durch Straffheit der Muskulatur sehr erschwert, so daß an keiner Stelle eine veränderte Resistenz, weder stärkere noch geringere, nachweisbar ist. Insbesondere nichts von Fluktuation. Die unteren Abschnitte des Abdomens bieten keinerlei Besonderheiten.

Urin ist dunkelbraun, ausgesprochen ikterisch. Stuhlgang hellgrau, hin und wieder mit leichtem Anflug von Gelbfärbung.

Diagnose: Gallensteine; mit großer Wahrscheinlichkeit Choledochusverschluß durch Stein; Anschwellung der Leber. (Bemerkt sei hierbei, daß die Mitteilung des bisher behandelnden, sorgsam beobachtenden Arztes die in den letzten Jahren behandelten Fälle als höchst typisch für Gallensteinkolik bezeichnete.)

Verlauf: Um womöglich den Choledochusverschluß auf unblutigem Wege durch Kataplasmen zu behandeln und eventuell dann die Cystektomie anzuschließen, wird zunächst von einer Operation Abstand genommen.

Der Zustand des Kranken hält sich bis zum 22. Juli ungefähr in gleicher Weise. Am Abend des 22. Juli Zunahme der Schmerzen in der ganzen oberen Bauchgegend, so daß für den nächsten Tag die Choledochotomie geplant wird. In der Nacht weitere Verschlimmerung der subjektiven Beschwerden.

Am 23. Juli morgens. Puls 95, Temperatur 38,5°. Hin und wieder Singultus. Starke Schmerzensäußerungen. Der Kranke wird den Studie-

renden als Choledochusverschluß mit Perforativerscheinungen und beginnender Peritonitis vorgeführt. Unmittelbar im Anschluß daran wird die Operation ausgeführt.

Operation am 23. Juli. In ganz oberflächlicher Chloroformnarkose wird die Laparotomie in der rechten Mammillarlinie ausgeführt. Bei Inzision des Peritoneums entleert sich Aszites. Die Gallenblase ist in Verwachsungen eingebettet, die auf der Darmseite gelöst werden. Verfolgung des Cysticus bis zum Choledochus gestaltet sich zu einer sehr schwierigen Aufgabe wegen der tiefen Lage des Choledochus. (Sehr großer Mann!) Dabei zeigen sich die Dünndarmschlingen, die in das Operationsgebiet kommen, vollständig spiegelnd und normal. Choledochus ist erweitert. Choledochotomie. Sonde gelangt frei nach dem Hepaticus hinauf, durch den Choledochus in den Darm ist sie nicht einführbar. Schwieliger Widerstand im unteren Ende des Choledochus. Kein Stein nachweisbar.

Da das Hindernis als ein durch Narbenbildung entstandenes aufgefaßt werden muß, so Anlegung einer Cholecyst-Dünndarmanastomose mit Murphyknopf. Dabei wird aus der Gallenblase, die frei von Steinen ist, ein bohnengroßes, schalenartiges, schwarzes, elastisches Gebilde, das an Zellulose erinnert, entfernt. Dieses kann seiner Natur nach nicht sofort gedeutet werden; bei genauerer Untersuchung aber wird es als eingetrocknete Echinokokkusblase erkannt.

Verschluß der Wunde durch einige durchgreifende Nähte; partielle Tamponade.

Am Abend des 23. Juli bestehen trotzdem die peritonitischen Erscheinungen fort. Puls ist beschleunigt und aussetzend. Aus dem Hepaticusdrain entleert sich reichlich Galle. Drainage funktioniert gut.

Am Morgen des 24. Juli unter Zunahme der peritonitischen Erscheinungen Exitus letalis.

Im Anschluß an die Krankengeschichte teile ich den Obduktionsbefund mit:

Die Sektion (Prof. Grawitz) erzielt folgende für den Zusammenhang der klinischen Erscheinungen wichtige Punkte:

Beim Medianschnitt der Bauchhöhle ist es erst nach Lösung reichlicher Verklebungen des großen Netzes und zahlreicher Dünndarmschlingen möglich, die linke Leber zu übersehen, während die rechtsseitige Operationswunde von gallengetränkten Verbandstoffen bedeckt ist. Der linke Leberlappen stellt einen dünnwandigen, weit über kindskopfgroßen, fluktuierenden Sack dar, welcher auf der Kuppe zwerchfellwärts einen Durchbruch zeigt. Zwischen Diaphragma und linkem Leberlappen befinden sich mehrere abgesackte, gelbe, eingedickte Eiterherde, während nach dem rechten Leberlappen hinüber zwischen dem Zwerchfell und diesem selbst eine dünne, blutig gemischte Eiterschicht ist. Mit der Unterfläche des fluktuierenden Sackes ist die vordere Magenwand fest und untrennbar verwachsen. Das Alter dieser linksseitigen, von dem Durchbruch des Leberechinokokkus erzeugten, eitrigen, abgesackten Peritonitis wurde von Herrn Prof. Grawitz auf 4—5 Tage geschätzt. Dieser Durchbruch des Echinokokkus muß also bereits vor der Aufnahme in die chirurgische Klinik stattgefunden haben, so daß der Patient mit bereits bestehender Peritonitis eingeliefert wurde. Der Echinokokkussack mißt von rechts

nach links 15 cm, von oben nach unten 8—9 cm, entleert sehr stinkenden gelben Eiter und zahlreiche bis Taubeneigröße erreichende Echinokokkusblasen. Eine Anzahl gelber, nekrotischer, schalenartiger Körper ist von der Auskleidung des Echinokokkussackes mehr oder minder losgelöst. An der Stelle, wo der Sack einriß, ist eine ungefähr talergroße Stelle des Sackes so verdünnt, daß hier das Licht durchschimmert. Hier also hat eine gelbe, anscheinend schon nekrotische Haut den Abszeß von der Bauchhöhle getrennt. Die Eröffnung der ziemlich weiten Gallenblase ergibt noch vier kleine, längliche, schwarze Konkrementstücke. Die Schleimhaut der Gallenblase ist schwarz-rot imbibiert, leicht ödematös, mit reichlich blutigem Schleim bedeckt. Ductus cysticus ist weit, die Schleimhaut gerötet. Ductus choledochus bis zu seiner Einmündung so weit, daß sicher hier eine mechanische Erweiterung durch einen Stein vorgelegen hat. Von der Schleimhaut der Dünndarmwand aus läßt sich die Papille leicht sondieren. Der Ductus hepaticus ist von mittlerer Weite.

Von den übrigen Organen ist höchstens zu bemerken, daß die Milz blaurote Farbe hat und von mittlerer Konsistenz ist. Die Schnittfläche ist glatt. Die Lunge der linken Seite hat an der Echinokokkusabszeßstelle des Diaphragmas den Pleuraüberzug verdickt. Sonst normal.

Das Obduktionsprotokoll wird vom Obduzenten dahin zusammengefaßt:

Echinococcus permagnus lobi sinistri hepatis apostematosus. Peritonitis subphrenica chronica apostematosa et adhaesiva. Peritonitis fibrinopurulenta universalis. Cholecyst-enterostomia. Cholelithiasis. Hyperplasia chronica lienis.

Auf eine ausführliche Darstellung der Krankengeschichte und des Obduktionsbefundes wurde deshalb besonderer Wert gelegt, weil in der Literatur nur wenige genaue Beschreibungen des immerhin seltenen Zusammentreffens von Gallensteinkolik und Echinokokkus vorliegen. Dieses war auch die Veranlassung, den mitgeteilten Fall zum Ausgangspunkt folgender literarischer Studie zu machen. Es gelang nämlich bei Durchsicht der Literatur nur eine relativ kleine Zahl derartiger Fälle zu sammeln. Die genaue Durchsicht der Fälle ergibt, daß diese wiederum am besten nach zwei Richtungen hin betrachtet werden. Man findet nämlich solche, bei denen man, sei es durch Operation, sei es durch Autopsie neben richtiger Cholelithiasis einen Echinokokkus fand, und solche, bei denen trotz typischer Gallensteinkolik, die sich im Laufe von Jahren wiederholte, nur ein Echinokokkus, aber keine Gallensteine vorhanden waren.

I. Wenn wir zunächst zu der ersten Gruppe zurückkehren, die zugleich die bedeutend kleinere ist, so wollen wir als ersten unseren Fall, der als eklatantester hierher gehört, betrachten. In diagnostischer Beziehung wahrlich ein außerordentlich wichtiger Fall! Der Beginn der Erkrankung liegt ungefähr drei Jahre vor der Operation zurück.

Kolikschmerzen auf der rechten Bauchseite, die sich im Laufe des Jahres 1900—1901 dreimal wiederholen. In der Zwischenzeit völliges Wohlbefinden. Im Jahre 1902 wiederholte Anfälle. Hier tritt jetzt Gelbfärbung der Haut auf, Dunkelfärbung des Urins, Hellfärbung des Stuhles. Ganz ähnliche Anfälle sind es im Anfang des Jahres 1903, die den Kranken veranlassen, im Sommer die chirurgische Klinik aufzusuchen. Auch der Untersuchungsbefund schließt sich dem ganzen Krankheitsbild an, so daß die Erkrankung so völlig unter dem Bilde von Gallenstein und des Choledochusverschlusses durch Stein verläuft, daß man bei einem vorher nicht an Leberechinokokkus krank gewesenen Manne von vornherein an nichts anderes als an Stein denken konnte.

Das einzige auffallende Symptom in der Krankengeschichte war, daß der Patient wiederholt mit Bestimmtheit angab, daß die Schmerzen, die vorher stets rechts gewesen waren, bei den letzten beiden Anfällen links auftraten. Man muß also hier annehmen, daß zu dieser Zeit eine cholangitische Infarktion des Echinokokkus begonnen hat.

Ein in gewisser Beziehung ähnlicher Fall wird uns von Kehr mitgeteilt. Infolge der hier bestehenden Symptome wurde jedoch Hydrops der Gallenblase diagnostiziert.

Auch hier handelte es sich um einen Patienten, der mit starken Kolikschmerzen in der rechten Oberbauchgegend erkrankte. Von hier strahlten diese beiderseits in den Rücken aus. Die Schmerzen steigerten sich anfallsweise und kamen anfänglich alle 2 Tage, dann schließlich täglich wieder. Erbrechen und Ikterus soll jedoch in diesem Fall nie bestanden haben. In der rechten Oberbauchgegend rechts von der Mittellinie fühlte man einen ungefähr faustgroßen Tumor, den man für die hydropische Gallenblase hielt.

Bei der Operation fand man nun, daß der gefühlte Tumor ein Echinokokkus war, der sich medial von der Gallenblase entwickelt hatte. Neben der also auch hier nicht diagnostizierten Echinokokkuszyste fand man außerdem in der schlaffen Gallenblase einen Stein von Walnußgröße.

Vergleicht man diese beiden Fälle miteinander, so sieht man, daß sie viel Ähnliches gemeinsam haben. Dieselbe für Gallensteine typische Vorgeschichte, nur daß dieselbe im ersten Fall noch viel prägnanter ist. Bei beiden wird man annehmen müssen, daß die Kolikanfälle nur auf Rechnung von Stein zu setzen sind. Im ersten Fall bestätigt sogar diese Annahme die Autopsie, durch die eine Erweiterung des Choledochus und Cysticus festgestellt wurde. In beiden Fällen wird der Echinokokkus später als überraschender Nebenbefund festgestellt; während er aber in dem ersten Fall absolut keine Symptome machte, aus denen er diagnostoziert werden konnte, führte er im zweiten Fall durch seinen eigentümlichen Sitz zu einer Verwechslung mit der Gallenblase

Im Anschluß hieran kann man sich nun fragen, ist das Zusammentreffen der Gallensteine mit dem Echinokokkus ein zufälliges gewesen oder hat vielleicht der Echinokokkus in irgendeiner Weise Anstoß zur Bildung der Steine gegeben?

Es ist an sich nicht undenkbar, daß jemand einen Leberechinokokkus und Gallensteine hat, ohne daß die eine Erkrankung irgend etwas mit der anderen zu tun hat. Es ist jedoch auch nicht unmöglich, daß der Echinokokkus begünstigend auf die Bildung der Gallensteine wirken kann. Ist doch die Entstehungsweise derselben heute ein nicht mehr so strittiger Punkt wie früher. Allgemein bekannt ist ja, daß 2 Haupttheorien für das Entstehen der Gallensteine aufgestellt sind. Riedel, der Vertreter der einen Anschauung, weist der Entzündung die Hauptrolle zu; die Entzündung soll aber eine aseptische sein. Demgegenüber stehen wieder andere, wie Naunyn, Langenbeck, Kehr, die die Entzündung von vornherein für eine infektiöse erklären. Beide Richtungen sind sich jedoch darüber einig, daß eine krankhafte Veränderung der Schleimhaut der Gallenblase und der Gallenwege, die zu erhöhter Produktion von Kalk und Cholesterin führt, hauptsächlich zur Bildung von Gallensteinen Veranlassung gibt. Kann nun ein Echinokokkus der Leber derartige krankhafte Veränderungen der Leber hervorrufen? Öfters jedenfalls sind diese Veränderungen der Gallenblase und der Gallenwege bei Echinokookus der Leber durch Autopsie gefunden worden. Der Echinokkokus setzt sich, nachdem er in den Magen und Darm des Menschen gelangt ist, in der Leber fest und verwandelt sich in eine Echinokokkusblase. Er wächst langsam und ruft auch deswegen nur ganz allmählich Veränderungen in der Leber hervor. Er fängt an, die kleineren Gallenwege zu komprimieren, dann die größeren, und es kommt dadurch schließlich zur Gallenstauung. Dieses Moment aber wird sowohl von den älteren wie von den jüngeren Autoren als prädisponierend für Gallensteinbildung anerkannt. Im Anschluß an die Gallenstauung, falls dieselbe nicht vorübergeht, kommt es dann zur Entzündung der Schleimhaut der Gallengänge und der Gallenblase, und es ist dann diejenige Veränderung vorhanden, die leicht zur Bildung von Gallensteinen führt und die wahrscheinlich in gewisser Beziehung durch den Echinokokkus hervorgerufen ist. Auch das langsame Wachstum des Echinokokkus spricht sehr für diese Anschauung! In allen den Fällen, bei denen Echinokokkus der Leber und Gallensteine zusammen gefunden sind, wird man wohl annehmen müssen, daß der Echinokokkus vor den Gallensteinen in der Leber vorhanden gewesen ist und so leicht also prädisponierend für die Entstehung derselben gewirkt hat.

Das beobachtete Zusammentreffen von Gallensteinen und Echinokokkus der Leber ist spärlich berichtet; nur 5 Fälle findet man außer den oben erwähnten in der Literatur.

Huber teilt mit, daß bei der Sektion einer 64jährigen Frau ein Echinokokkus der Leber und der Gallenblase gefunden wurde. Die Wand der Gallenblase war vom Echinokokkus nicht durchbrochen. In der Gallenblase befanden sich mehrere Steine. Im Leben soll bei diesem Fall nie der Echinokokkus Beschwerden gemacht haben, nur die Gallensteine traten in öfters wiederkehrenden Koliken hervor.

Auch Scheuer führt in seiner Arbeit „Cholelithiasis" einen Fall an, bei dem man neben Gallensteine einen Leber- und Milzechinokokkus fand. Leider ist hierüber nichts weiter gesagt, als daß der Fall „höchst merkwürdig" war. Von ganz besonderem Interesse ist ein Fall, den Berger aus der Kehrschen Klinik mitteilt. Es handelt sich hier um einen Leberechinokokkus, der am 22. August 1898 durch einzeitige perpleurale Inzision mit Resektion eines Stückes der achten Rippe operiert wurde. Am 15. Oktober 1899 als vorläufig völlig geheilt entlassen, erkrankt Patientin am 28. Dezember 1900 mit Schüttelfrost, Kolikschmerzen auf der rechten Bruchseite, und Erbrechen, demnächst Ikterus. Am 30. Dezember 1900 Aufbruch der alten Operationsnarbe, Gallenfistel.

Am 3. Juli 1901 erneute Operation. Durch diese wird ein Stein von Haselnußgröße aus dem Choledochus entfernt. Der Stein zeigt eine harte Schale und eine weichlich-schwärzliche, innere Schicht.

Der Beginn der zweiten Erkrankung mit Kolikschmerzen, Erbrechen, Schüttelfrösten und Ikterus verlief so typisch, daß man bei jedem anderen Patienten nur an Stein gedacht hätte. Hier aber, bei einer Kranken, die vor ungefähr Jahresfrist an Leberechinokokkus operiert war, mußte man sich die Frage stellen, welcher Art ist der Verschluß des Hepaticus oder des Choledochus? Es konnten nach der Operation Tochterblasen von Echinokokken oder Membranfetzen in die extrahepatischen Gänge gekommen sein und hier allmählich zum Verschluß geführt haben. Sehr gut denkbar war es auch, daß eine zweite Echinokokkenzyste durch Druck auf die Gallengänge den Gallenstrom unterbrach oder daß ein Echinokokkus in die Gallenwege durchgebrochen war und eine Tochterblase den Choledochus obturierte. Jedenfalls dachte man, als man zur zweiten Operation schritt, an alle diese Möglichkeiten.

Woher stammte nun aber dieser Stein? Zur Zeit der ersten Operation war er vermutlich nicht vorhanden. Jedenfalls spricht für diese Annahme, daß gemäß der Krankengeschichte die Patientin nie vorher Koliken, nie Erscheinungen gehabt hatte, die darauf deuteten, daß ein Stein den Cysticus passiere. Viel wahrscheinlicher ist es, daß der Stein erst nach der Operation sich gebildet hat. Es gelangten vielleicht Membranstückchen des Echinokokkus mit Blutgerinnsel während der Operation in den Choledochus und der Stein entstand dort durch Inkrustation. Dafür spricht auch das Aussehen des Steines: in einer harten Schale lag eine weichlich-schwärzliche Masse.

Dieser Fall ist besonders interessant in diagnostischer Beziehung. Er bildet fast das gerade Gegenstück zu den beiden ersten. Bei allen

eine ziemlich gleiche Krankengeschichte. Wiederholte Kolikanfälle, verbunden mit Schüttelfrost und Ikterus. Bei den beiden ersten werden da alle Symptome dafür sprechen, Gallensteine diagnostiziert und man findet neben diesen einen Echinokokkus der Leber, der nie Symptome gemacht hat. Bei dem letzterwähnten Fall wird, obwohl die Symptome für Gallensteinkolik typisch sind, mit Rücksicht auf die Vorgeschichte ein weiterer Echinokokkus in Frage gezogen und man findet einen Gallenstein.

Auch v. Mosetig-Moorhof beobachtete einen Fall, bei dem ein Gallenstein in der Echinokokkuszyste gefunden wurde. Dieser Patient machte anfänglich ebenfalls den Eindruck eines Gallensteinkranken. Erst später, im Verlauf von einem Jahre, trat eine fluktuierende Hervorwölbung im Epigastrium auf, die sich als ein Leberechinokokkus herausstellte, der mit den Gallenwegen kommunizierte und in dem man einen Bilirubinstein von Vogeleigröße fand.

Das seltene Zusammentreffen von Echinokokkus und Gallenstein fand auch noch Körte zufällig bei einer Operation. Neben der Inzision des Echinokokkus machte er die Zystotomie und entfernte aus der Gallenblase drei schwarzgrüne, zackige Steine. Auch hier war der Echinokokkus, da er absolut keine Symptome machte, nicht diagnostiziert, sondern nur die Gallensteine hatte man infolge der Koliken angenommen und war deswegen zur Operation geschritten.

Betrachten wir das Gemeinsame dieser oben angeführten Fälle, so treten bei fast allen die Gallensteine infolge der Koliken in den Vordergrund. Der Echinokokkus machte so gut wie gar keine Symptome, so daß er, sei es bei der Operation, sei es bei der Autopsie, einen überraschenden Nebenbefund bildete. In allen diesen Fällen, wo Gallensteine und Echinokokkus der Leber zu gleicher Zeit gefunden wurden, wird man wohl mit Recht die Kolikanfälle einzig und allein auf Rechnung der Gallensteine setzen.

II. Nun aber finden sich in der Literatur noch eine bedeutend größere Anzahl von Fällen, bei denen typische Gallensteinkoliken mit Erbrechen, Ikterus in wiederholten Abständen auftraten, und bei denen teils die deswegen gemachte Operation zwar einen Echinokokkus aber keine Gallensteine fand, oder bei denen durch spontanen Durchbruch des Echinokokkus in die Gallenwege eine Selbstheilung des Echinokokkus eintrat und die Koliken darnach nicht wiederkamen. In diesen Fällen muß also der Echinokokkus notgedrungen eine Kolik ausgelöst haben, die mit Schmerz im rechten Epigastrium und nachfolgender Gelbsucht einer Gallensteinkolik glich und manchmal zu diagnostischen Irrtümern führte. Daß ein Echinokokkus eine Kolik auslösen kann, die den durch Gallensteine erzeugten Koliken absolut

ähnlich ist, ist heutzutage allgemein anerkannt. Er wirkt dann eben als mechanische Ursache. Nimmt man an, daß eine Echinokokkuszyste wie ein Tumor den Choledochus verschließt, wie es ja oft beobachtet ist, so können Krampfanfälle in der rechten Oberbauchgegend auftreten.

Bertelsmann und Kehr erklären diese Art Koliken als krampfhafte Kontraktionen der Gallenblasenmuskulatur, die ihrerseits durch die Überdehnung des Organs infolge der Gallenstauung ausgelöst werden.

Aber noch auf andere, und zwar wahrscheinlich häufigere Art und Weise wird ein Echinokokkus leicht Kolikanfälle hervorrufen können Findet nämlich ein Durchbruch der Echinokokkuszyste innerhalb der Leber in die Gallenwege statt, so können, falls die kleinen intrahepatischen Gänge nicht getroffen werden, sondern eine Kommunikation mit einem weiteren Gallengang, dem Stamme des Hepaticus oder dem Choledochus stattfindet, die Hydatiden durch die Gallenwege in den Darm gelangen, wie ja auch in dem Fall der Greifswalder chirurgischen Klinik, und zwar unmerklich, während die Zyste langsam zusammensinkt. Zu vereinzelten Malen hat man sie zusammengeschrumpft neben Membranfetzen in den Fäzes entdeckt, ohne daß eine Spur von Kolik aufgetreten war. Dies ist jedoch das seltenere Vorkommnis. Viel häufiger wird bei diesem Vorgang durch den Echinokokkus eine Kolik ausgelöst, die absolut einer Gallensteinkolik gleicht. Die Hydatiden bleiben nämlich dann in den Gallenwegen, besonders im Choledochus vor seiner engen Einmündung in das Duodenum stecken, so daß Stauungsikterus, Acholie der Stuhlgänge, ferner eine katarrhalische oder eitrige Cholangitis in ähnlicher Weise, wie bei Gallensteinen, entsteht. Im Anschluß an diese Einklemmung der Tochterblasen erfolgen dann die Kolikanfälle. Wenn diese sich dann öfters, vielleicht im Laufe von Monaten, dadurch wiederholen, daß nach Entleerung von solchen Tochterblasen immer wieder neue passieren, so kann auf solche Weise leicht Cholelithiasis vorgetäuscht werden.

Die eine oder andere Entstehungsart der Koliken werden wir wohl immer annehmen müssen, wenn wir im weiteren Verlauf dieser Abhandlung darauf zu sprechen kommen. Gewöhnlich ergibt sich der Entstehungsmodus aus der Krankengeschichte von selbst.

a) Zunächst wollen wir drei Fälle besprechen, bei denen unter kolikartigen Schmerzen in der Lebergegend Ikterus, und Acholie der Stühle auftrat. Es wurde in diesen Fällen so vollkommene Cholelithiasis vorgetäuscht, daß man zur Operation schritt. Bei dieser fand man wohl einen Echinokokkus, aber nie einen Gallenstein.

Puppe berichtet über einen Fall, der einen 27jährigen Arbeiter betraf. Dieser erkrankte im Juli 1893 unter kolikartigen Schmerzen in der Lebergegend. Bis zum Ende des Jahres wiederholten sich die Anfälle von Zeit zu Zeit. Deswegen stellte man die Diagnose auf Cholelithiasis. Durch Operation wurde später ein Echinokokkus, aber kein Gallenstein gefunden. Ganz ähnlich verlief ein Fall, den K. Hühn und Ivanovic mitteilen. Eine geringe Abweichung in der Krankengeschichte zeigt der Fall von Löbker. Hier handelt es sich um einen Fall von subphrenischem Echinokokkus. Dieser hatte 4 Jahre vor der Operation die ersten Krankheitssymptome gemacht, die auf Echinokokkus hätten hinweisen können. Patientin litt an schwerem Ikterus mit gleichzeitig einhergehenden, anfallsweise auftretenden Koliken in der Lebergegend. Anfänglich wurden deswegen auch Gallensteine diagnostiziert, erst später änderte man die Diagnose und schritt zur Operation des subphrenischen Echinokokkus. Auch hier wurden keine Gallensteine gefunden, die die anfänglichen Koliken hätten erklären können.

Wie schon oben erwähnt, haben diese drei Fälle große Ähnlichkeit miteinander. Allen ist die Vorgeschichte gemeinsam. Bei allen drei wurden nie Gallensteine gefunden, weder bei der Operation noch im Stuhl. Auch von einem Durchbruch der Echinokokkuszyste wird nirgends etwas erwähnt. Man muß deshalb bei diesen drei Fällen annehmen, daß der Echinokokkus hier Koliken in verschiedenen Zeitabständen erzeugte, die hervorgerufen wurden durch Gallenstauung.

b) Alle übrigen Fälle, die hier noch aufgeführt werden, wo bei bestehendem Echinokokkus typische Koliken auftraten, ohne daß Gallensteine nachzuweisen waren, gehören, was die Entstehungsursache der Koliken anbelangt, wahrscheinlich zu der oben erwähnten zweiten Art.

Claytons Fall ist von nicht gewöhnlichem Interesse. Der 38jährige Patient, der in der Jugend viel mit Hunden zu tun hatte, erkrankte plötzlich mit Fieber, Frost, Durchfall, Kopfschmerzen und Lebervergrößerung. Hinterher stellte sich leichter Ikterus ein. Der Anfall ging in wenigen Tagen vorüber. Später wiederholten sich ähnliche Anfälle mit typischen Koliken in der Lebergegend und folgendem leichten Ikterus. Die Leber war im ganzen stark vergrößert. Da man nun die Diagnose Gallensteine gestellt hatte, suchte man nach diesen im Stuhl, fand aber keine Gallensteine, sondern nach jedem Anfall Echinokokkusblasen, die kleinen unversehrt, die größeren zerplatzt, außerdem Skolizes, Haken und Membranfetzen. Fünf Monate kehrten diese Anfälle alle paar Wochen wieder. Nach dieser Zeit blieb der Patient frei davon.

Ganz ähnlich ist die Beobachtung, die Althaus bei einem Patienten machte, der unter denselben Symptomen erkrankte. Auch hier hieß die Diagnose Cholelithiasis; später, 6 Wochen nach dem ersten Anfall, entleerte der Patient, ebenfalls mit dem Stuhl, zahlreiche kleine und große, zum Teil zerplatzte Hydatiden.

Ähnliche Fälle berichten noch Ferralesco, Clarke und Smith, Körte, Kétly, Ferrier, Conti, Vinos und Lewen.

Alle diese Fälle haben das gemeinsam, daß der Echinokokkus nach ziemlich lange latentem Verlauf sich in die Gallenwege öffnete, Bei allen wurde die wahre Natur des Leidens durch einen Symptomenkomplex verdeckt, der Gallensteine und Verstopfung durch dieselben vortäuschte.

Gewöhnlich wurden die Blasen, Echinokokkushaken und Skolizes, die in die Gallenwege durchgebrochen waren, durch die Koliken, die verschiedentlich wiederkehrten, in den Darm gebracht und hier dann leicht ausgeschieden. In dem Falle, den Conti mitteilte, war sogar eine unversehrte, hühnereigroße Zyste neben acht bis zehn kleinen andern in den Fäzes gefunden worden.

Nur Terrier teilt einen Fall mit, daß die Gallengänge, jedenfalls kleinere intrahepatische, durch die Echinokokkusblasen verlegt wurden, es so zu einer Gallenstauung und infektiösen Angiocholitis kam und sich Leberabszesse bildeten, die den Tod des Patienten zur Folge hatten.

Hiermit sind die Fälle, die in der Literatur über dieses Thema nur irgendmöglich aufzufinden waren, erschöpft. Die angeführten Auseinandersetzungen können und sollen keine auch nur einigermaßen abschließende Auffassung über das Wesen des Zusammentreffens von Gallensteinkolik und Echinokokkus sein, sondern beschränken sich darauf, eine Sichtung des in der Literatur vorhandenen Materials, eine Kritik der Ansichten über das Wesen der immerhin nicht häufigen Krankheitserscheinung und eine gewisse Basis für weitere Untersuchungen zu bilden.

Zum Schluß ist es mir eine angenehme Pflicht, Herrn Professor Friedrich für die Überlassung des Materials, sowie für die Anregung zu dieser Arbeit und seine fördernde Unterstützung bei ihrer Ausführung meinen ergebensten Dank auszusprechen.

Literaturverzeichnis.

Althaus, Münchner med. Wochenschr. 1900. Nr. 33.
Berger, Beiträge zur Bruchchirurgie von Kehr. 1902.
Clarke and Smith, The Lancet. 1901. Febr. 9.
Clepton, The Lancet. 1900. Sept. 15.
Conti, Zentralbl. f. innere Medizin. 1898.
Ferralesco, Fortschritte für Chirurgie. 1900.
Huber, Zentralbl. f. allgem. Pathologie. 1892.
Kehr, Beiträge zur Bruchchirurgie. 1902. S. 54.
Ketly, Fortschritte für Chirurgie. 1896.

Körte, Erfahrungen über die Operationen des Leberechinokokkus. Beiträge z. klin. Chirurgie. 1899.
Lewen, Zentralbl. f. Chirurgie. 1900.
v. Mosetig-Moorhof, Zentralbl. f. innere Medizin.
Nothnagel, Spezielle Pathologie und Therapie. 18. Bd. I.
Puppe, Freie Vereinigung der Chirurgen Berlins, 1894.
Riedel, Pentzold und Stintzing. 10. Bd. Abt. VIb.
Scheuer, Münchner med. Wochenschr. 1900. Nr. 24.
Vinos, Zentralbl. f. Chirurgie. 1902.
Virchow, Archiv.

V.

Aus der chirurg. Abteilung des Herzogl. Krankenhauses Braunschweig.
(Prof. Dr. Sprengel.)

Beiträge zur Frage der Choledocho-Duodenostomia interna.

Von

Dr. **Ohl,**
Assistenzarzt.

Es ist in letzter Zeit verschiedentlich die Frage erörtert, welcher Weg zur Entfernung festsitzender, retroduodenaler Choledochussteine am zweckmäßigsten einzuschlagen ist. Zwei Wege können zum Ziele führen. Der eine geht durch die vordere Wand des Duodenum zu dem im retroduodenalen Teil des Choledochus sitzenden Stein (die von Kocher als Choledocho-Duodenostomia interna bezeichnete Operationsmethode), der andere führt von rückwärts zum retroduodenalen Teil des Choledochus nach vorangegangener Mobilisierung des absteigenden Duodenalteiles (die retroduodenale Choledochotomie). Beide Operationsmethoden sind praktisch erst wenig erprobt, soweit ich dies aus der mir zugänglichen Literatur übersehen kann, und es wird daher bis jetzt kaum möglich sein, ein definitives Urteil über den Vorzug der einen oder andern Methode zu fällen. Möglich auch, daß beide nicht im eigentlichen Sinne miteinander konkurrieren, sondern daß jede bestimmten, bislang nicht scharf umgrenzten Indikationen entspricht. Um so mehr ist es aber erwünscht, Material zu sammeln, das zur Klärung dieser noch offenen Frage beitragen kann.

Ueber die retroduodenale Choledochotomie stehen mir klinische Beobachtungen nicht zur Verfügung. Dagegen möchte ich über vier Fälle von Choledocho-Duodenostomia interna berichten, die im Laufe von 1½ Jahren auf der hiesigen chirurgischen Abteilung von Herrn Prof. Dr. Sprengel operiert sind. Ich bringe zunächst die Krankengeschichten.

1. Fall. Frau D., 56 Jahre alt, wurde zweimal wegen ihres Gallensteinleidens operiert. Zum erstenmal am 2. März 1901. Sie litt an typischen, nicht mit Ikterus einhergehenden Gallensteinkrämpfen. Es ließ sich eine druckempfindliche Resistenz in der Gallenblasengegend feststellen. Bei der Operation (Schnitt durch den rechten M. rectus) findet man die mit Steinen gefüllte Gallenblase mit Netz und Colon transversum stark verwachsen. Die Verwachsungen werden gelöst, die Steine aus der Gallenblase entfernt. In den freigelegten Gallengängen werden keine Steine gefunden. Drainage der am Peritoneum fixierten Gallenblase. Der Wundverlauf war normal, so daß die Patientin am 17. April mit völlig verheilter Wunde entlassen werden konnte.

Fast 1 Jahr später kam dieselbe Frau abermals ins Krankenhaus mit den allerheftigsten Gallensteinkrämpfen. 1/4 Jahr nach der Entlassung hatten sich dieselben mit erneuter Heftigkeit eingestellt, waren fast alle 8 Tage aufgetreten und mit mehr oder weniger starkem Ikterus einhergegangen. Wegen der kaum zu lindernden Schmerzen wurde die Operation schon am Tage nach der Aufnahme am 19. März 1902 ausgeführt.

Eröffnung der Bauchhöhle etwas medianwärts von der alten Narbe. Die Freilegung der Gallenblase und der Gallengänge ist durch feste Verwachsungen erheblich erschwert. In der Gallenblase und in dem stark erweiterten Ductus choledochus sind keine Steine zu finden. Dagegen fühlt man hinter dem Duodenum, anscheinend in der Papilla Vateri, einen etwa kirschkerngroßen, festsitzenden Stein. Die vordere Wand des Duodenum wird an der dem Stein gegenüberliegenden Stelle durch einen etwa 1 1/2 cm langen Querschnitt eröffnet. Der Stein liegt dicht oberhalb der Papilla Vateri fest eingekeilt. Längsschnitt auf den mit den Fingern fixierten und nach vorn gedrängten Stein. Extraktion desselben. Verschluß der Eröffnungsstelle des Duodenum durch doppelte seroseröse Naht. Drainage der am Peritoneum fixierten Gallenblase. Tampon auf die Nahtstelle des Duodenum. Normaler Wundverlauf, so daß Patientin am 17. April ohne Fistel und ohne Beschwerden entlassen werden kann. Sie ist seitdem beschwerdefrei geblieben.

2. Fall. Frau M., 48 Jahre alt, wurde am 7. Juli 1902 aufgenommen. Sie litt seit Dezember 1900 an sehr heftigen und häufig auftretenden Gallensteinkrämpfen, die anfangs mit Ikterus einhergingen.

Bei der Aufnahme bestand geringer Ikterus und Druckschmerz in der Gallenblasengegend.

Bei der Operation am 9. Juli fand man die Gallenblase und den Ductus cysticus frei von Steinen. Dagegen fühlte man einen etwa kirschkerngroßen Stein im untersten Teil des Ductus choledochus und zwar, wie die Operation ergab, in der Papilla Vateri. Zunächst Eröffnung des supraduodenalen Teiles des Ductus choledochus durch Längsschnitt. Der Versuch, den Stein nach oben zu schieben und durch diese Öffnung zu entfernen, gelingt nicht. Es wird deswegen die vordere Wand des Duodenum durch einen etwa 2 cm langen Querschnitt dem Stein gegenüber eröffnet. Auch von diesem Schnitt aus kann man noch nicht zu dem weiter gelegenen Stein gelangen.

Es wird deswegen etwa von der Mitte des Querschnittes aus ein

ca. 3 cm langer Längsschnitt nach abwärts hinzugefügt. Jetzt sieht man den nach vorn gedrückten Stein durch die Schleimhautfalte der Papilla Vateri hindurchschimmern. Längsschnitt auf den Stein und Entfernung desselben. Naht des eröffneten Duodenum. Hepaticusdrainage. Tampon auf die Nahtstelle des Duodenum.

Bis zum 11. Juli normales Wundverlauf.

Am 11. Juli abends Erbrechen von schwarzen, bluthaltigen Massen. Deswegen Magenausspülung.

Am 12. Juli abends Verband völlig durchtränkt von Galle und Darm- resp. Mageninhalt. Beim Verbandwechsel kommt Luft aus der Nahtstelle des Duodenum. Es wird deswegen am 13. Juli in Narkose die Gastro-Enterostomie ausgeführt und der Pylorus durch einige faltenförmige, seroseröse Nähte verengt.

Am 14. Juli unter zunehmender Erschöpfung Exitus.

Sektion: Kleines Loch an der Nahtstelle des Duodenum. Die tamponierte Wunde weist Zeichen von Verdauung auf. Im Magen blutiger Inhalt. Keine Peritonitis.

3. Fall. Frau B., 30 Jahr, wurde am 22. Juni 1903 aufgenommen. Erster Gallensteinanfall vor 3 Jahren ohne Ikterus. Seit Mai 1903 fortwährend Gallensteinkrämpfe mit Ikterus.

Objektiv findet man Tiefstand der Leber, Gallenblase undeutlich fühlbar; hochgradiger Ikterus.

Operation 24. Juni. Gallenblase wenig verwachsen, mäßig gespannt, mit Steinen angefüllt. Punktion der Gallenblase. Entleerung einer trüben, schleimigen Flüssigkeit. Eröffnung der Gallenblase. Entfernung zahlreicher, kleiner, facettierter Steine. Der Ductus choledochus ist bis zur Daumendicke erweitert. An der tiefsten Stelle des Choledochus ist ein gut kirschkerngroßer Stein fühlbar. Inzision des Choledochus im supraduodenalen Teil. Es gelingt nicht, den Stein nach oben zu schieben und aus der Öffnung des Choledochus zu entfernen. Deswegen Eröffnung der vorderen Wand des Duodenum durch Querschnitt gerade der Lage des Steines gegenüber. Längsschnitt auf dem nach vorne gedrängten und fixierten Stein. Extraktion desselben. Seine Lage entspricht etwa der Papilla Vateri.

Genau ist letztere nicht zu erkennen. Verschluß der Öffnung in der vorderen Wand des Duodenum durch seroseröse Naht. Hepaticusdrainage. Die Öffnung in der Gallenblase wird durch einstülpende seroseröse Nähte verschlossen. Fixation eines Netzzipfels auf der Nahtstelle des Duodenum. Tampon auf denselben.

Normaler Wundverlauf. Am 12. Tag nach der Operation Entfernung des Drains aus dem Hepaticus. Am 16. Juli Aufhören der Gallensekretion. Am 11. September wurde die Patientin mit völlig vernarbter Wunde entlassen. Sie blieb ungewöhnlich lange im Krankenhaus, da sie noch wegen einer Lähmung des rechten Armes behandelt wurde, die sich im Anschluß an die Operation eingestellt hatte.

4. Fall. Frau B., 47 Jahre alt, aufgenommen am 2. Juli 1903. Seit etwa 3 Jahren typische, sich ungefähr vierteljährlich wiederholende Gallen-

steinkrämpfe ohne Ikterus. Seit 14 Tagen dauernd krampfartige Schmerzen in der Blasengegend, mit mäßigem Ikterus.

Geringer Tiefstand der Leber. Der Gallenblasengegend entsprechend eine unebene Resistenz fühlbar. Tiefstand des Magens. Magensaftbestimmung spricht gegen Karzinom.

Operation: 4. Juli.

Gallenbase entzündlich verdickt, verwachsen mit dem Magen und dem Colon transversum. Lösung der Verwachsungen. Entfernung von 4 Steinen aus der Gallenblase. Im untersten Teil des Ductus choledochus fühlt man einen anscheinend in der Papilla Vateri festsitzenden Stein. Da der Stein unverschieblich ist, wird die vordere Wand des Duodenum gerade dem Stein gegenüber durch einen Querschnitt eröffnet. Längsschnitt auf den nach vorne gedrängten Stein. Extraktion desselben. Verschluß des Duodenum durch doppelte seroseröse Naht. Fixation eines Netzzipfels auf der Duodenalnaht Verschluß der eröffneten Gallenblase durch Naht. Tampon auf letztere und auf die Stelle der Duodenalnaht.

Normaler Wundverlauf, so daß Patientin am 28. August mit fester Narbe entlassen werden konnte.

In der Literatur finde ich folgende analoge Fälle verzeichnet.

6 Fälle von McBurney. 1. Fall (International Med. Magazine 1892, Nr. III, pag. 300). Duodenotomie, Extraktion des Steines aus der Papilla Vateri. Heilung. Über die übrigen 5 Fälle hat McBurney in einem 1898 zu Neuyork gehaltenen Vortrag berichtet. McBurney hatte die Güte, eine Abschrift dieses anscheinend sonst nicht veröffentlichten Vortrages Herrn Prof. Sprengel auf dessen Anfrage hin zur Verfügung zu stellen. In allen 5 Fällen wurde die Duodenotomie mit Erfolg ausgeführt.

1. Fall von Kocher (Korrespondenzblatt für Schweizer Ärzte. 1. April 1895, S. 193). Heilung.

4 Fälle von Kehr.

1. Fall (Die chirurgische Behandlung der Gallensteinkrankheiten 1896. S. 158). Heilung.

2. Fall (Beiträge zur Bauchchirurgie 1901. S. 65). Heilung.

3. und 4. Fall (11. Jahresbericht der Kehr-Rohderschen Privatklinik 1901. S. 98). Beide geheilt. Ebenda findet sich noch ein 5. Fall von Duodenotomie. Doch wurde dieser Stein von dieser Öffnung im Duodenum aus nicht gefunden, und es mußte deswegen die retroduodenale Choledochotomie mit Inzision des Pankreas hinzugefügt werden, um den im unteren Choledochus sitzenden Stein zu entfernen. Der Patient starb an cholämischen Magenblutungen.

2 Fälle von William J. Mayo, Rochester, Minor.

In dem einen Fall wurde ein in der Papille sitzender Stein durch Duodenotomie entfernt, in dem anderen ein Karzinom der Papille. Beide geheilt.

Weitere Mitteilungen über die hier in Frage kommende Operationsmethode habe ich nicht gefunden. Es ist aber sehr leicht möglich, daß nicht alle Fälle veröffentlicht sind, sei es, daß die Operateure

die Veröffentlichung für unnötig hielten, sei es, daß unglückliche Ausgänge die Veröffentlichung nicht erwünscht machten.

Von den angeführten 17 bekannten Fällen sind demnach 16 geheilt, 1 ist gestorben. Die Todesursache ist bei diesem Falle nicht ganz klar, insofern 2 Tage nach der Operation nach anfangs glattem Verlaufe das ominöse schwarze Erbrechen einsetzte. Aber zweifellos lag gleichzeitig ein technischer Fehler vor, wie wir später erörtern wollen.

Was die Indikationsstellung zu der Choledocho-Duodenotomie anlangt, so wird man natürlich gut tun, dieselbe nach Möglichkeit einzuschränken, da es sich um einen Eingriff handelt, der doch wohl die supraduodenale Choledochotomie an Gefahren übertrifft. In Frage kommt die Choledocho-Duodenotomie bei Steinen, die im retroduodenalen und insbesondere im intraduodenalen Teil des Ductus choledochus festsitzen. Findet man bei der Operation einen derartig festsitzenden Stein, so stehen einem zur Entfernung desselben 4 Wege offen.

Man kann den obern, leichter zugänglichen Teil des Ductus choledochus spalten und versuchen, den Stein nach oben zu schieben und aus der Öffnung im Choledochus zu entfernen mit nachfolgender Choledochusnaht oder Hepatikusdrainage.

Zweitens kann man versuchen, den Stein durch die Pupille hindurch ins Duodenum hineinzudrücken ohne Eröffnung des Ductus choledochus oder des Duodenum. Dieser Versuch ist in einigen Fällen gelungen. Doch wird dies Gelingen im allgemeinen als ein glücklicher Zufall anzusehen sein. Was die nachströmende und oberhalb des Steines sich stauende Galle nicht erreicht, wird in den meisten Fällen den in der Tiefe und im Dunkeln arbeitenden Fingern auch nicht gelingen. Überdies wird man Gefahr laufen, bei dieser Methode einem Irrtum zu unterliegen. Der in der Papilla Vateri sitzende Stein kann einem wohl einmal aus den Fingern entschlüpfen, scheinbar nach dem Darm hinein. Man findet ihn nicht wieder und glaubt, die Operation erfolgreich beendet zu haben, und doch sitzt der Stein vielleicht versteckt in der Pars pancreatica des Ductus choledochus. Da wäre also doch das erstgenannte Verfahren als das sicherere zu empfehlen. Gelingt dasselbe nicht, so bleibt zur Entfernung des Steines noch die Choledocho-Duodenotomie und die retroduodenale Choledochotomie übrig.

Bei der Technik der ersteren Operationsmethode möchte ich noch einige Gesichtspunkte hervorheben, deren Wichtigkeit den mitgeteilten Krankengeschichten zu entnehmen ist.

Daß man gut tut, die vordere Wand des Duodenum durch einen Querschnitt zu eröffnen, ist schon von Kocher hervorgehoben bei

der Mitteilung seines Falles von Choledocho-Duodenostomia interna. Kocher führt als Grund hierfür an den zirkulären Verlauf der Gefäße und den guten und reichlichen Zugang zur Hinterwand des Duodenum. Diesen beiden Gründen möchte ich einen dritten Grund hinzufügen. Durch den Querschnitt wird eine nachträgliche Verengerung des Duodenum möglichst vermieden, während man durch Naht eines Längsschnittes stets eine Verengerung hervorruft, die später event. Stenose Erscheinungen zur Folge haben kann.

Trotz der angeführten Vorzüge des Querschnittes ist auch dem Längsschnitt, wie die Erfahrung zeigt, seine Berechtigung nicht abzusprechen. Mc. Burney hat in seinen Fällen das Duodenum stets durch einen Längsschnitt eröffnet und hat keine Nachteile von der Wahl dieses Schnittes gesehen. Er ist durchaus befriedigt von seiner Operationsmethode. Man darf demnach die mehr aus theoretischen Erwägungen hergeleiteten Vorzüge des Querschnittes nicht allzu hoch anschlagen, solange sie nicht durch praktische Erfahrungen begründet sind. Will man das Duodenum durch einen Querschnitt eröffnen, so ist von grosser Wichtigkeit die Wahl der Stelle, an welcher der Schnitt ausgeführt wird. Man soll zuvor den Stein zwischen 2 Fingern fixieren und seine Lage genau bestimmen. In der Höhe des Steines gerade ihm gegenüber soll man die vordere Wand des Duodenum eröffnen. Diese Vorschrift ist beinahe selbstverständlich, und wir sind auch in unserm zweiten Falle bewußt danach verfahren. Vielleicht wäre aber der Sitz des Steines im Verhältnis zur vorderen Duodenalwand noch exakter von uns festgestellt worden, wenn wir uns in dem Augenblicke die Wichtigkeit dieses Momentes vollkommen klar gemacht hätten. Sicher ist, daß wir den Stein von dem Querschnitte aus nicht finden konnten und nun in dem üblen Dilemma waren, entweder einen zweiten Querschnitt tiefer unten anzulegen oder einen Längsschnitt T-förmig dem Querschnitte anzufügen. Wir wählten den letzteren Ausweg, fanden und extrahierten den Stein, aber ein exakter Verschluß des durch Quer- und Längsschnitt eröffneten Duodenum war schwer ausführbar und hatte auch vermutlich eine Verengerung zur Folge. Die Patientin bekam an der Nahtstelle eine Duodenalfistel. Eine nachträglich zur Entlastung des Duodenums ausgeführte Gastro-Enterostomie mit Verengerung des Pylorus war ohne Erfolg. Die Patientin starb am Tage nach dieser Operation, 5 Tage nach der Choledocho-Duodenotomie. Die Todesursache war aus den oben angeführten Gründen nicht eindeutig festzustellen. Aber selbst wenn es nicht zum Exitus, sondern nur zur Bildung einer Duodenalfistel gekommen wäre, so hätte man auch das als einen in seinen

weiteren Konsequenzen schwer zu übersehenden Mißerfolg betrachten müssen.

Man könnte ja daran denken, von vornherein eine Gastro-Enterostomie mit Verschluß des Pylorus der Choledocho-Duodenotomie folgen zu lassen, um die Funktion des genähten Duodenums nach Möglichkeit auszuschalten und damit die Sicherheit der Naht zu erhöhen oder um die Gefahr einer doch nachträglich entstehenden Duodenalfistel zu vermindern. Soviel wir wissen, ist diese Idee nur in unserem zweiten Fall und auch hier nur sekundär und zwar ohne Erfolg ausgeführt worden. Der prinzipiellen Anwendung der Methode steht das Bedenken entgegen, daß sie den ohnehin schweren und nicht selten an erschöpften Kranken auszuführenden Eingriff erheblich kompliziert. Man würde also nur unter ganz besonderen Indikationen auf dieselbe zurückkommen. Auch beweist unsere Zusammenstellung, daß eine zuverlässige Naht des Duodenums der Regel nach ausführbar ist.

Berg spricht sich in seiner Arbeit über retroduodenale Choledochatomie (Zentralblatt f. Chir. 1903 Nr. 27) gegen die Choledocho-Duodenotomie aus wegen der Schwierigkeiten, die sich dem Auffinden der Papilla Vateri entgegenstellen und wegen der Gefahr, welche die Eröffnung des Duodenum mit sich bringt. Die letztere Gefahr liege in der event. Unzulänglichkeit der Verschlußnaht. Wir müssen die letztere Gefahr um so mehr zugeben, als wir derselben eine Kranke haben erliegen sehen, glauben auch, daß auf diesem Bedenken die langsame Einführung der Operation in die chirurgische Praxis beruht. Trotzdem können wir auf unserer früher geäußerten Ansicht, daß die Naht des Duodenum in der Regel zuverlässig auszuführen ist, beharren; denn in dem einen Fall, in dem die Naht nicht gehalten hat, lag doch zweifellos ein technischer Fehler dem Mißerfolg zugrunde.

Was die Auffindung der Papille anlangt, so kann dieselbe bekanntlich schon an der Leiche auf Schwierigkeiten stoßen, namentlich wenn man es in situ versucht, sie zu finden. Um aber diesen Einwurf zu würdigen, darf man nicht vergessen, daß es nicht unsere Aufgabe ist, die normale Papille, sondern den in derselben oder oberhalb steckenden Stein aufzusuchen. Ob wir dabei die Papille selber wirklich zu Gesicht bekommen und als solche erkennen können ist meines Erachtens von ganz untergeordneter Bedeutung. Hat man das Duodenum an richtiger Stelle eröffnet, so ist es leicht, die vor dem fixierten und nach vorne gedrängten Stein sich spannende Schleimhautfalte des Duodenums zu finden und zu spalten. Nach Spaltung

derselben ist der Stein leicht zu entfernen. Ob in jedem von unseren 4 Fällen durch diese Spaltung die Papille selber erweitert oder ob der Ductuscholedochus dicht oberhalb der Papille im intraduodenalen Teil eröffnet wurde, kann ich nicht mit Sicherheit entscheiden, da es eben ungemein schwer ist, die Papille als solche zu erkennen.

Mc Burney, der für die in Rede stehende Operation eine große Vorliebe hat und im Vertrauen auf die Sicherheit derselben so weit geht, sie als das Normalverfahren für die Entfernung der Choledochussteine zu empfehlen, hat in seinen Fällen allerdings stets die Papille selber gefunden, sondiert und gespalten. Abgesehen von dem fixierten Stein hat ihm hierbei eine deutliche Schwellung und Verfärbung der Schleimhaut in der Umgebung der Papille als Wegweiser gedient. Die Öffnung des Ductus choledochus selber hat er sich dadurch kenntlich gemacht, daß er einen Druck auf die untere Partie des Choledochus von hinten her ausgeübt hat und dabei ein Tröpfchen Galle aus der Papille hat hervorquellen sehen. Bei Beobachtung dieser Merkmale soll nach Mc Burney die Öffnung der Papille leicht zu finden sein.

Wir haben in unseren Fällen diese Zeichen nicht beachtet, haben auch durch exaktes Aufsuchen der Papille die Operation nicht verzögert, da wir in dem Auffinden der Papille keinen Vorteil für die Operation sahen. Die vor dem Stein sich spannende Schleimhautfalte war stets sehr dünn, so daß man den Stein beinahe durchschimmern sah. Man konnte also daraus schon mit Sicherheit schließen, daß man es mit einem im intraduodenalen Teil des Ductus choledochus sitzenden Stein zu tun hatte. Ist man zu dieser Annahme durch den Sitz des Steines berechtigt, so wird man ungestraft die Schleimhaut vor dem Stein spalten und diese Inzisionswunde des Duodenums und des Ductus choledochus sich selber überlassen können. Will man noch sicherer gehen, so mag man sich die von Mc Burney gegebenen Winke zunutze machen und nach denselben verfahren. Auf eine Vereinigung des gespaltenen Ductus choledochus mit der gespaltenen hinteren Duodenalwand durch Naht, wie Kocher dieselbe ausgeführt hat, haben wir in unseren Fällen verzichtet, ohne einen Nachteil davon zu sehen. Man darf wohl mit Sicherheit annehmen, daß man bei der Inzision auf dem dicht unter der Schleimhaut gelegenen Stein nicht die ganze Wand des Duodenum durchschneidet, also auch, nicht die freie Bauchhöhle eröffnet resp. in das retroperitonale Gewebe eindringt. Man erweitert entweder nur die schon bestehende Kommunikation zwischen Ductus choledochus und

Duodenum, wenn man die Papille selber bei dem Einschnitt trifft oder man schafft dicht oberhalb der Papille eine neue Kommunikation. Ob im ersten Fall die erweiterte, im zweiten die neu geschaffene Kommunikation auch ohne Naht dauernd bestehen bleibt, kann ich nicht beweisen, halte es aber für wahrscheinlich, da die Galle gleich aus der Inzisionswunde nach Entfernung des Steines hervorströmt und ein Wiederverkleben der Wundränder verhindern wird. Der Grund, aus dem Kocher die hintere Wand des Duodenum mit der vorderen des Choledochus durch Naht vereinigt hat, ist wohl kaum der gewesen, eine neue Verbindung zwischen Duodenum und Choledochus zu schaffen. Es wurde diese neue Verbindung doch wohl nur durch Naht gesichert, um eine Infektion der Umgebung durch Galle oder Duodenalinhalt zu verhindern. Dieser Grund für die in Frage kommende Naht ist zweifellos berechtigt, wenn man es, wie Kocher, mit einem taubeneigroßen Stein zu tun hat und wenn man demgemäß annehmen muß, daß man die Duodenalwand in ihrer ganzen Dicke und den Choledochus in seiner extraduodenal gelegenen Partie eröffnet hat. Hat man es aber wie in unseren Fällen mit kleineren Steinen zu tun, die im intraduodenalen Teil des Choledochus sitzen, so wird man sich diese Naht sparen und die Operation dadurch vereinfachen können. In solchen Fällen wird man auch den Querschnitt in der vorderen Wand des Duodenums von vorneherein wesentlich kleiner ausführen können, als Kocher es getan hat, da die Extraktion des Steines keinen großen Schnitt erfordert und die Naht in der Rückwand des Duodenums fortfällt.

Nach vorstehendem sind wir geneigt, die gegen die Choledocho-Duodenotomia vorgebrachten Einwände nicht ganz so hoch anzuschlagen, wie Berg es getan hat. Indessen geben wir doch zu, daß die ganze Frage einer erneuten Revision bedarf, nachdem durch die Arbeiten von Kocher, Lorenz und Berg die Möglichkeit der Mobilisierung des Duodenum in mehrfacher Hinsicht verheißungsvolle Beleuchtung erfahren hat.

Kocher (Zentralblatt f. Chir. 1903 Nr. 2) empfiehlt die Mobilisierung der Pars descendens, der Flexura inferior und zum gutem Teil der Pars inferior duodeni als im allgemeinen leicht auszuführende Voroperation für die Gastroduodenostomie. Er spaltet 3—4 cm vom Duodenum entfernt das zarte Parietalblatt vor der rechten Niere und senkrecht abwärts das obere Blatt des sich spannenden Mesocolon bis zu den größeren Gefäßästen. Es gelingt dann leicht das Duodenum soweit nach links zu verschieben, daß es mit dem Magen vereinigt werden kann. Eine Einschränkung erleidet dies Verfahren nur

bei ausgedehnten Verwachsungen, welche der Mobilisierung des Duodenum zu große Schwierigkeiten bereiten.

Berg hat diese Art der Mobilisierung des Duodenum an Leichen weiter studiert, um mit Hilfe derselben den retroduodenalen und papillären Teil des Choledochus freizulegen und operativen Eingriffen zugänglich zu machen. Es ist ihm dies außerordentlich leicht gelungen und er empfiehlt auf Grund seiner Versuche diese Methode der retroduodenalen Choledochotomie zur Entfernung tiefsitzender Gallensteine der Nachahmung.

Lorenz (Zentralblatt f. Chir. 1903 Nr. 21) hat ebenfalls an Leichen die Mobilisierung des Duodenum nach Kocher wiederholt ausgeführt und zwar in derselben Absicht wie Berg und ist auch zu ungefähr demselben Resultat gekommen.

Wenn man die vorstehend beschriebenen Versuche an der Leiche nachprüft, so ist man in der Tat erstaunt, wie leicht bei genauer Beobachtung der gegebenen Vorschriften die Mobilisierung des Duodenum und die übersichtliche Freilegung des Ductus choledochus gelingt, namentlich bei mageren Leichen. Bei fetten Personen wachsen die Schwierigkeiten.

Welchen Wert die Methode unter pathologischen Verhältnissen, bei alten schwartigen Adhäsionen im Gebiet der Gallenwege hat, wird die Zukunft lehren. Daß die retroduodenale Choledochotomie auch unter schwierigen Verhältnissen praktisch mit Erfolg ausführbar ist, beweist der eine Fall von Quervain (Zentralblatt f. Chir. 1903 Nr. 40).

Sollte ich nach den bisherigen Erfahrungen und im besonderen unter Berücksichtigung der mit der Choledocho-Duodenotomie gemachten zweifellos günstigen Erfahrungen die Indikationen festlegen, so würde ich etwa folgendes annehmen.

Findet sich der Stein im intraduodenalen Teil des Choledochus, so wird eine retroduodenale Choledochotomie schwierig und wenig verlockend sein. Man müßte den ganzen retroduodenalen Teil des Ductus choledochus nach Mobilisierung des Duodenum freilegen, die um den Choledochus gelegene Partie des Pankreas durchtrennen und event. auch noch einen Teil der hinteren Wand des Duodenum inzidieren. Ähnlich liegen die Verhältnisse bei einem Stein, der in der Pars pancreatica des Ductus choledochus eingeklemmt ist. Auch dann wird man bei der retroduodenalen Choledochotomie eine Verletzung des Pankreas kaum umgehen können. Geht doch nach den Untersuchungen von v. Büngner der Choledochus vor seinem Eintritt in das Duodenum in 95 Proz. der Fälle durch die Substanz des

Pankreas. Daß die Freilegung der Pars pancreatica des Ductus choledochus nicht immer ganz leicht ist, beweist der Fall von Kocher, in welchem wegen Blutung aus dem Pankreas die retroduodenale Choledochotomie aufgegeben und der Weg durch die Vorderwand des Duodenum eingeschlagen werden mußte. Es begreift sich, daß in ähnlichen Situationen die Verletzung des Pankreas und gar die Eröffnung des Duodenum an der Rückseite die allerernstlichsten Gefahren herbeiführen könnte.

Sitzt der Stein noch weiter oben in dem retroduodenalen, aber nicht vom Pankreas umgebenen Teil des Choledochus fest, so wird die retroduodenale Choledochotomie, der Choledocho-Duodenotomie vorzuziehen sein. Ich möchte glauben, daß gerade für diese Fälle die Mobilisierung und seitliche Verlagerung des Duodenum als besonders wertvoll sich erweisen wird. Sind doch derartige Fälle auch ohne dies neueste, technische Hilfsmittel bereits mehrfach mit Erfolg operiert worden. (Jeanty, Thèse de Paris 1900 p. 69—81.) Erweisen sich im Lauf der Operation die Schwierigkeiten der Freilegung des retroduodenalen Ductus choledochus als unüberwindlich, so kann man immer noch zur Eröffnung der vorderen Wand des Duodenum übergehen.

Literaturverzeichnis.

Mc. Burney, International Med. Magazine. 1892. No. 3.

Derselbe, Read before the New-York Surgical Society. May 1898.

Kocher, Ein Fall von Choledocho-Duodenostomia interna. Korrespondenzbl. f. Schweizer Ärzte. 1898.

Berg, Retroduodenale Choledochotomie zur Entfernung von eingekeilten Gallensteinen aus dem retroduodenalen und papillären Teile des Ductus communis. Zentralbl. f. Chirurgie. 1903. Nr. 27.

Lorenz, Mobilisierung des Duodenum und Eingriffe am Gallensysteme. Zentralbl. f. Chirurgie. 1903. Nr. 21.

Quervain, Zur Frage der retroduodenalen Choledochotomie. Zentralbl. f. Chirurgie. 1903. Nr. 40.

Jeanty, Quelques considerations sur le manuel opératoire de la cholédocotomie. Thèse de Paris. 1900.

Kocher, Mobilisierung des Duodenum und Gastroduodenostomie. Zentralbl. f. Chirurgie. 1903. Nr. 2.

Kehr, Bericht über 197 Gallensteinoperationen. Archiv f. klin. Chirurgie. 58. Bd.

Derselbe, Die chirurgische Behandlung der Gallensteinkrankheit. 1896.

Derselbe, Anleitung zur Erlernung der Diagnostik der einzelnen Formen der Gallensteinkrankheit. 1899.

Derselbe, Ein Rückblick auf 720 Gallensteinlaparotomien. Münchner med. Wochenschr. 1902. Nr. 41—43.

Kehr, Über den plastischen Verschluß von Defekten der Choledochuswand durch Netzstücke oder durch Serosamuskularislappen aus Magen oder Gallenblase. Archiv f. klin. Chirurgie. 67. Bd. 1902.

Kehr, Berger, Welp, Beiträge zur Bauchchirurgie unter besonderer Berücksichtigung von 84 Gallensteinlaparotomien. 1901.

Dieselben, 11. Jahresbericht der Kehr-Rohdenschen Privatklinik. 1901.

Riedel, Die Pathogenese, Diagnose und Behandlung des Gallensteinleidens. 1903.

Merk, Beiträge zur Pathologie und Chirurgie der Gallensteine. Mitteilungen aus den Grenzgebieten der Medizin und Chirurgie. 9. Bd. S. 445.

Berger, Die Hepatikusdrainage. Archiv f. klin. Chirurgie. 69. Bd.

Cachovic, Über Fisteln des Duodenum. Archiv f. klin. Chirurgie. 69. Bd. H. 3.

Mayo, A Study of Five Hundred and Thirty-four Operations uper the Gall Bladder and Bill Passagesert. Boston Medical and Surgical Journal. 1903. No. 21.

VI.

Beitrag zur Kiefertuberkulose.

Von

Oberstabsarzt **Herhold**, Altona,
Regimentsarzt im Inft.-Regt. Graf Bose.

(Mit 1 Abbildung.)

Die Osteomyelitis der Kiefer ist, wie überhaupt die Osteomyelitis der glatten Knochen, eine nicht sehr häufige Krankheit, sie kann hervorgerufen sein erstens durch eine von der Mundhöhlenschleimhaut oder von stockenden Zähnen ausgehenden Infektion und zweitens von in den Lymph- und Blutgefäßen vorhandenen Keimen. Bei der chronischen Form kann es sich auch um Tuberkulose oder Aktinomykose handeln. Da die Tuberkelbazillen in den stockenden Zähnen einen günstigen Nährboden finden, ist es auffällig, daß die Tuberkulose der Kiefer nicht häufiger vorkommt. Hoppe fand bei der Untersuchung von 31 gesunden Individuen in deren kariösen Zähnen 23 mal Tuberkelbazillen. Demnach müssen in der Mundhöhle Einflüsse vorhanden sein, welche die Tuberkelbazillen nicht zur Entwicklung kommen lassen. Am häufigsten ist die tuberkulöse Erkrankung am Orbitalrande des Oberkiefers respektive an der Vereinigungsstelle von Jochbein und Oberkiefer, eine andere Prädilektionsstelle ist der Alveolarrand der Ober- und Unterkiefer[1]). Landy[2]) hat 37 Fälle dieser Erkrankung aus der Literatur zusammengestellt.

Recht selten ist die tuberkulöse Osteomyelitis des Unterkieferkörpers; Stark teilt dieselbe in 2 Klassen: zur ersten Klasse zählt er die Fälle, in welchen die Krankheit primär an oder im Kieferkörper beginnt, zur zweiten Klasse die Fälle, in welchen sie sekundär von der tuberkulös erkrankten Mundschleimhaut oder von dem infolge kariöser Zähne tuberkulös affizierten Alveolarrande auf den Kieferkörper übergreift. Unter den innerhalb 12 Jahren in der Czerny-

1) Stark, Beiträge z. klin. Chirurgie. 7. Bd. S. 23.
2) Archiv f. klin. Chirurgie. 52. Bd.

schen Klinik ausgeführten Kieferoperationen handelt es sich nur 8 mal um Unterkiefertuberkulose [1]). Je ein Fall von Tuberkulose des Unterkiefers ist von Stubenrauch [2]) und Knopf [3]) veröffentlicht. Nach Stark wird sich an der Hand der klinischen Erscheinungen die Diagnose meistens stellen lassen, trotzdem wird man in gewissen Fällen im Zweifel sein, worum es sich handelt; besonders leicht ist eine Verwechslung mit der Osteomyelitis möglich, wenn diese langsam verläuft, zumal ja der Umstand, daß im Eiter keine Tuberkelbazillen gefunden wurden, nicht gegen Tuberkulose spricht. Auch zufällig bei Osteomyelitis am Halse angetroffene tuberkulös erkrankte Drüsen können die Deutung des Krankheitsbildes beeinflussen. Die nachfolgenden zwei Fälle mögen zur Illustration des Vorstehenden dienen.

1. Fall. Musketier T., erblich nicht belastet, hat vor seiner Einstellung Typhus überstanden und ist sonst stets gesund gewesen.

Am 24. Februar 1903 erkrankte er an Zahnschmerzen, die nach einigen Tagen vorübergingen; am 3. März 1903 schwoll die linke Backe an, und es stellte sich ab und zu Frösteln ein. Am 6. März wurde er dem Lazarett überwiesen. Hier ließ sich folgender Befund aufnehmen:

Die linke Backe ist im Bereich des Unterkiefers geschwollen, die Schwellung fühlt sich hart an, ebenfalls geschwollen ist die Schleimhaut des Unterkiefers und der linken Hälfte des weichen Gaumens. Der linke Weisheitszahn ist kariös, bei Druck auf das Zahnfleisch entleert sich neben diesem Zahne Eiter. Der Mund kann nur sehr wenig geöffnet werden. An den Brust- und Unterleibseingeweiden ist nichts Krankhaftes zu finden. Die Temperatur beträgt 39,3°.

Behandlung und weiterer Verlauf:

Extraktion des linken Weisheitszahnes und Inzision in die Schleimhaut zwischen Unterkiefer und Wange, dabei entleert sich kein Eiter. Mundspülungen mit antiseptischen Flüssigkeiten und hydropathischer Verband.

Am 10. März 1903 keine Temperaturerhöhung mehr, die Backe ist etwas abgeschwollen.

19. März. Temperaturanstieg auf 38,9°. An der hinteren Hälfte des horizontalen Unterkieferastes ist eine harte Anschwellung fühlbar. Entfernung des ersten und zweiten Molarzahnes, sowie der beiden Backenzähne, da dieselben ganz gelockert sind. Der Alveolarrand liegt frei, er ist rauh anzufühlen, die Zwischenwände in ihm geschwunden, man gelangt in eine Knochenhöhle des Unterkiefers, welche ausgekratzt und tamponiert wird.

23. April. Da das Fieber dauernd hoch bleibt und sich Drüsenschwellungen unterhalb des linken Unterkieferrandes eingestellt haben, Operation in Chloroformnarkose: Horizontaler Schnitt dicht unter-

1) Stark, Beiträge z. klin. Chirurgie. 17. Bd. S. 26.

2) Münchner med. Wochenschr. 1898. Nr. 37.

3) Ebenda. 1895. Nr. 47.

halb des Unterkieferrandes vom Kinn bis an die Kieferwinkel, hier 8 cm langer Schnitt nach abwärts am vorderen Rande des Kopfnickers. Exstirpation von drei walnußgroßen Lymphdrüsen, Unterbindung der Carotis externa. Da die ganze linke Unterkieferhälfte bis zu den Gelenkfortsätzen kariös ist, wird sie unter Schonung des Periosts nach Durchsägung am Kinn exartikuliert.

Das Innere des entfernten Unterkiefers ist mit einer braunroten Masse angefüllt, in derselben Diplokokken. In den exstirpierten Drüsen Tuberkelknötchen mit Riesenzellen. Tuberkelbazillen wurden weder im Inhalt des Unterkiefers, noch in den Lymphdrüsen nachgewiesen. In der folgenden Zeit wurde die Wundheilung durch ein Erysipel etwas in die Länge gezogen. Nachdem dasselbe abgelaufen war, blieb die Temperatur normal; Mitte April wurde eine Sauersche Schiene eingelegt, Mitte Mai 1903 war die Wunde vernarbt, und wurde der Kranke mit einer vom Herrn Zahnarzt Rohloff in Altona-Ottensen angefertigten Prothese entlassen.

b (Gold)

Die Prothese besteht aus dem eigentlichen aus Kautschuck gefertigten und mit 6 Zähnen versehenen Prothesenteil (a) und der zum Halten bestimmten und mit Sauerscher Schiene (b) verbundenen durchbrochenen Kautsckukschiene (c). Die letztere wurde auf die tadellosen Zähne der gesunden Unterkieferhälfte gedrückt und saß so völlig fest, daß die eigentliche Prothese im Munde sich nicht vorschob. Durch diese Schiene, welche von dem Patienten behufs Reinigung leicht aus dem Munde genommen und auch ebenso leicht wieder im Munde befestigt werden konnte, war das Sprechen erleichtert und deutlicher, das Kauen wurde durch die Schiene vorläufig nicht gebessert. Die Stoppany-Schröderschen Zahnschienen und Zahnprothesen [1]) waren zur Zeit der Operation noch nicht allgemein bekannt genug; daß dieselben ein erheblich besseres funktionelles Resultat ergeben haben würden, unterliegt keinem Zweifel.

Epikrise.

In dem vorliegenden Falle handelt es sich um eine Osteomyelitis des Unterkiefers, welche unter teilweisen Temperaturerhöhungen innerhalb 4 Wochen eine totale Nekrose der linken Unterkieferhälfte her-

1) Tilmann, Deutsche med. Wochenschr. 1903. Nr. 23.

vorbrachte. Die in den exstirpierten Drüsen nachgewiesenen Tuberkel legten es nahe, daran zu denken, ob diese Osteomyelitis nicht eine Mischform von Osteomyelitis und Tuberkulose gewesen sei, das heißt, ob nicht zu einer Tuberkulose des Unterkiefers sich eine Infektion hinzugesellt habe, wodurch klinisch mehr das Bild einer Osteomyelitis in den Vordergrund gebracht wurde. Gegen diese Annahme spricht der verhältnismäßig schnelle Verlauf und die später von dem Manne gemachte Angabe, daß er immer unter dem linken Ohre von frühester Kindheit an Drüsen gehabt habe. Die Tuberkulose des Unterkiefers pflegt gewöhnlich erheblich langsamer zu verlaufen und führt sie nicht sobald zur totalen Nekrose des Kieferkörpers, sie zieht sich über Monate, zuweilen über Jahre hin. Nach meiner Ansicht handelt es sich daher um eine einfache Osteomyelitis und sind die schon vor der Erkrankung vorhandenen tuberkulösen Drüsen infolge Infektion vom Kiefer her entzündlich vergrößert worden. Leider ist eine Impfung von Meerschweinchen mit dem Inhalt des exartikulierten Kiefers nicht ausgeführt worden, dieselbe hätte zur Klärung beitragen können.

2. Fall. Musketier K., litt seit Anfang des Jahres 1902 an stockenden Zähnen des rechten Oberkiefers und zeitweiligen Zahnschmerzen. Mitte Juni 1903 schwoll die ganze linke Backe an, nach Rückgang der Anschwellung blieb dicht unterhalb des rechten Auges eine Verdickung zurück. Mitte Juli 1903 ging er dem Lazarett zu und konnte hier folgender Befund festgestellt werden:

Die Gegend des rechten Jochbeins ist geschwollen, dieselbe wird hervorgerufen, durch eine Auftreibung des genannten Knochens, ohne daß die Haut über demselben gerötet oder geschwollen ist. Beide oberen Backenzähne kariös. Kein Fieber, innere Organe gesund.

19. Juli. Operation in Chloroformnarkose:

Hufeisenförmiger Lappenschnitt über dem rechten Jochbein, dessen Basis am unteren Augenlide liegt. Nachdem der Lappen nach aufwärts geklappt ist, zeigen sich die auf dem rechten Jochbein liegenden Weichteile verdickt und gelb gefärbt. Nach Abpräparieren derselben erweist sich das Jochbein an seiner Oberfläche rauh und in der Mitte erweicht. Resektion des mittleren nekrotischen Stückes (im Quadrat $1^1/_2$ cm). Die Vorderfläche des Oberkiefers unter dem Jochbein ist gesund. Extraktion der beiden oberen Backenzähne, der Alveolarrand ist kariös, zwei erbengroße Sequester werden mit dem scharfen Löffel entfernt, man gelangt darauf sofort in das Antrum Highmori. Tamponade der Höhle.

Die schwieligen gelben Massen am Jochbein werden mit Messer und Schere entfernt, der Rest des Jochbeins an seiner vorderen Fläche abgekratzt. Der Hautlappen wird wieder heruntergeklappt und an seine alte Stelle angenäht.

28. Juli 1903. Operationswunde am Jochbein per primam verheilt.

Aus dem Antrum Highmori entfernte sich in der folgenden Zeit reichlich Eiter, die Schleimhaut wird von Zeit zu Zeit mit Trichloressigsäure geätzt.

10. September 1903. Wunde am rechten Oberkiefer und Antrum Highmori geschlossen.

14. September. Geheilt entlassen.

Die mikroskopische Untersuchung, der auf dem rechten Jochbein angetroffenen gelben schwieligen Massen ergab, daß in demselben typische Tuberkel mit Riesenzellen eingelagert waren.

Epikrise.

Die tuberkulöse Erkrankung des Jochbeins war in dem geschilderten Falle das sekundäre Leiden. Primär erkrankt war unter Vermittelung der kariösen Zähne der linke Oberkiefer-Alveolarfortsatz. Die tuberkulöse Erkrankung desselben hatte sich mit Überspringen des Oberkieferkörpers auf dem Wege der Lymph- oder Blutbahnen auf das besonders für Tuberkulose prädisponierte Jochbein fortgepflanzt. Hierfür spricht das völlige Intaktbleiben des Oberkieferkörpers; auch für eine tuberkulöse Erkrankung des Antrums Highmori konnten Anhaltspunkte nicht gewonnen werden. Als Eingangspforten für die Tuberkelbazillen müssen im Fall II die kariösen Zähne und nicht etwa eine vom Zahn befreite Alveole, welche als besonders geeignet zur Brutstätte der Tuberkelbazillen bezeichnet zu werden pflegt, angesehen werden, denn es trat die Anschwellung des Jochbeins bereits vor der Extraktion der Zähne ein. Der vorstehende Fall kann als Beispiel dafür dienen, von wie großer Tragweite eine vernachlässigte Zahnpflege unter Umständen werden kann.

VII.

Aus der chirurgischen Abteilung der Magdeburger Krankenanstalt Sudenburg. (Oberarzt: Dr. Habs.)

Zur Behandlung von penetrierenden Brustwunden; ein Fall von Lungennaht.

Von

Dr. **Grunert,**

Oberarzt im Regiment Elisabeth, kommandiert zur Krankenanstalt.

Durch ein energisches, zielbewußtes, aktives Vorgehen der modernen Chirurgie ist es gelungen, viele Menschenleben, die früher bei abwartendem Verhalten unrettbar dem Verblutungstode verfallen waren, zu erhalten; ich erinnere hier besonders an die inneren abdominellen Blutungen bei Leber-, Milzwunden u. a., auch an die Herzwunden hat man sich bekanntlich mit bestem Erfolge herangewagt.

Nur ein Gebiet gilt auch heute noch mehr oder weniger als ein „noli me tangere", nämlich die doch relativ häufigen Verletzungen der Lunge durch Stich oder Schuß.

Nur selten liest man von einem operativen Vorgehen bei diesen Verletzungen, und meistens besteht der Eingriff auch nur in einer bloßen Thorakotomie, ohne daß man nach der Quelle der Lungenblutung suchte.

Neuerdings stellt König am Schlusse einer diesbezüglichen Arbeit, die sich auf Schußverletzungen bezieht, folgende These als erste auf (Berliner klinische Wochenschrift 1903, Nr. 32). „Es kann nur ausnahmsweise gestattet sein, bei schwerer Lungenverletzung mit Blutung in den Thorax bereits kurze Zeit nach der Verletzung einen chirurgischen Eingriff vorzunehmen (Verdacht von Wandungsblutung [Mamaria usw.])".

Er wartet mit einem Eingriff solange, bis sich bedrohliche Erscheinungen geltend machen, wie Atemnot, große Pulsfrequenz, Tem-

peraturerhöhung; auch will er, ohne daß solche vorliegen, am 2. oder 3. Tage nach der Verletzung operieren, um den Hämothorax zu beseitigen.

König spricht sich also im allgemeinen gegen einen sofortigen Eingriff bei Schußverletzungen aus.

Und in der Tat haben uns die Erfahrungen, besonders des Krieges, gelehrt, daß viele Lungenverletzungen ohne jeden Eingriff heilen.

Vor kurzem wurde nun in unsere Krankenanstalt ein Fall aufgenommen, der lehrt, daß man sich, wenigstens bei Stichverletzungen, in einem gut eingerichteten Krankenhause, wo man sich auf strenge Asepsis verlassen kann, doch nicht bloß auf ein abwartendes Verhalten legen soll, sondern daß es für den ganzen Heilungsverlauf, besonders für die Dauer desselben, wesentlich ist, sich sofort an die Quelle der Lungenblutung heranzumachen und sie, wenn möglich, zu stillen:

Der Arbeiter A. H. erhielt bei einer Schlägerei am 5. September 1903, 10 Uhr abends, einen Messerstich in die linke Brustseite. Zwei Stunden später kam er in unser Krankenhaus.

Status: Mittelgroßer, kräftiger Mann. Gesichtsfarbe blaß. Es besteht beträchtliche Atemnot. Patient ringt bisweilen förmlich nach Luft, dabei nimmt das Gesicht dann einen starren, maskenartigen Ausdruck an, Unterkiefer und obere Extremitäten beginnen zu zittern. Puls klein, regelmäßig, ca. 100 in der Minute. Über der Brust ein Notverband, durch den Blut hindurchgesickert ist, auch ist Patient sonst stark mit Blut besudelt.

Nach Abnahme des Verbandes sieht man im vierten linken Interkostalraum eine sich von der Mamillarlinie nach hinten erstreckende, 6 cm lange, weit klaffende, scharfrandige Schnittwunde, die in die Tiefe führt, und durch die unter lautem zischenden Geräusch bei jedem Atemzug Luft in die Pleurahöhle eindringt. Hinten, links unten besteht handbreite Dämpfung, sonst überall tympanitischer Schall.

Blutiger Auswurf und Zeichen eines Hautemphysems sind nicht vorhanden.

Die Umgebung der Wunde wurde sofort desinfiziert.

Beim Eingehen mit dem Finger in die Pleurahöhle stürzte ca. 1/2 Liter teils dunkel-, später hellroten Blutes hervor. Da die Blutung in ziemlich beträchlichem Maße anhielt, aus den äußeren Weichteilverletzungen nicht stammte, sondern sicherlich aus der Tiefe kam, die bedrohlichen Erscheinungen zunahmen, so verlängerte ich in ganz leichter Chloroformnarkose, da durch die vorhandene Wunde kein genügender Überblick gegeben war, dieselbe unter Leitung des Fingers nach vorn um 3 cm bis fast an das Perikard (dasselbe war unverletzt), ferner nach hinten um 1 cm; von letzterem Punkte aus legte ich einen bogenförmigen, 15 cm langen Schnitt an, zuerst quer über die vierte Rippe hinweg, dann parallel am unteren Rande der dritten Rippe bis an die Mammillarlinie. Dieser Lappen wurde dann als Hautmuskellappen mit der Basis nach dem Sternum zu zurückpräpariert. Von der ursprüng-

lichen Schnittwunde aus resezierte ich ein 7 cm langes Stück der vierten Rippe samt Periost.

So entstand ein genügend großer Zugang, um mit der Hand in die Pleurahöhle einzugehen.

Durch heftige Atembewegungen wurde die Lunge häufig in der großen Wunde sichtbar und zum Teil zeitweise prolabiert.

Die Pulsationen des Herzens waren deutlich zu sehen.

Die Blutung aus der Tiefe bestand in reichlichem Maße fort. Nach einigem Suchen gelang es mir, auf der Vorderfläche des Unterlappens, nahe der Basis, eine 3 cm lange, 2 cm tiefe Schnittwunde zu finden, aus welcher es stark hervorblutete.

Die Blutung durch das Ferrum candens zu stillen, war nicht möglich, im Gegenteil, es blutete dadurch nur noch heftiger. Deshalb legte ich die Wundränder mit zwei tiefgreifenden Catgutumstechungsnähten aneinander. Da ich in der Nacht bei der Dringlichkeit ohne Assistenz operierte, hatte das Legen der Nadeln einige Schwierigkeiten, weil die an sich tief kollabierte Lunge durch die Atembewegungen hin und her geschleudert wurde. In der Tiefe konnte ich deshalb nicht nähen; ich prolabierte mir das betreffende Lungenstück etwas außerhalb des Thorax, fixierte es mit der linken Hand und legte mit der rechten die erste Catgutnaht. Zwecks Knotens des Fadens ließ ich die Lunge wieder in die Tiefe zurücksinken und knüpfte die Faden, was ohne, daß sie durchschnitten, leicht gelang.

Um den zweiten Faden zu legen, wiederholte ich dasselbe Manöver.

Nach Legen der Nähte stand die Blutung sofort.

Der große Hautmuskellappen wurde dann wieder zurückgeschlagen und exakt vernäht bis auf eine Stelle, die etwa dem Bereich der ursprünglichen Verletzung entsprach, und die, um von vornherein auf eine etwa eintretende Infektion ableitend zu wirken, bis in die Pleurahöhle mit steriler Gaze tamponiert wurde.

Großer aseptischer Verband.

Der weitere Verlauf gestaltete sich folgendermaßen:

6. September. Patient hat etwas geschlafen, war aber sonst sehr unruhig. Am Morgen Atemnot in mäßigem Grade. Kein Fieber. Puls regelmäßig, 140. Starke Schweißabsonderung.

7. September. Leichter Kollaps. Puls frequent und etwas schwach. Atemnot gering.

9. September. Dyspnoe nicht mehr vorhanden. Über der ganzen Lunge deutlich tympanitischer Klang. Nirgends absolute Dämpfung, die auf einen Erguß hindeutete.

14. September. Vollkommen fieberfreier Verlauf. Patient fühlt sich vollkommen beschwerdefrei. Der Appetit, der in den ersten Tagen gering war, jetzt gut.

Erster Verbandwechsel: Entfernung des nicht mit Blut durchtränkten Tampons und des größten Teiles der Nähte, Heilung per primam. Perkussionsschall vorn hell tympanitisch; hinten abgeschwächt, Muskelschall, aber nicht absolut, mit tympanitischem Beiklang: also kein Erguß, wohl aber ist die Lunge noch kollabiert.

Zwecks Atemgymnastik zur besseren Wiederausdehnung der Lunge

ist Patient seit einigen Tagen angewiesen, Luftkissen aufzublasen, was sich sehr bewährt.

18. September. Entfernung der übrigen Nähte. Die Fistel ist bereits geschlossen.

19. September. Patient steht auf. Noch geringe Tympanie über dem Oberlappen.

26. September. Nirgends mehr Tympanie. Über dem Oberlappen voller Lungenschall, nur noch etwas abgeschwächt, ebenso das Vesikuläratmen. Herzpalpation an Stelle der resezierten Rippe deutlich sichtbar, aber ohne Beschwerden zu machen. Allgemeinbefinden sehr gut.

1. Oktober. Überall normaler Lungenbefund.

Nach 12 Tagen war der Patient also trotz seiner schweren Verletzung soweit wieder hergestellt, daß er das Bett bei vollkommen subjektivem Wohlbefinden verlassen konnte. Es war nicht zu der geringsten Temperatursteigerung gekommen, da natürlich ein Resorptionsfieber ausbleiben mußte.

Dieser schnelle günstige Verlauf ist wohl lediglich auf die sofortige direkte Blutstillung zurückzuführen.

Warum soll man es erst zu einem Hämatothorax kommen lassen wenn man, wie in unserem Falle, leicht die Möglichkeit hat, denselben zu vermeiden? Mit der Vermeidung des Hämatothorax wird man auch am besten einer Infektion der Brusthöhle entgegenarbeiten; der Bluterguß muß ja geradezu den etwa eingedrungenen Bakterien die günstigsten Bedingungen für ihre weitere Vermehrung bieten.

Ein weiterer Grund zu einem sofortigen breiten Eingriff liegt auch darin, daß man von vorneherein die Entwicklung eines tödlichen Emphysems verhindert. Dasselbe ist zwar relativ selten, es kann sich aber auch, wie einer unserer Fälle lehrt, entwickeln, wenn eine deutliche Kommunikation der äußeren Wunde mit der Pleurahöhle besteht.

Ein 24jähriger Tischler hatte sich einen Schuß in die linke Brusthöhle beigebracht.

2 cm nach außen von der linken Mamilla die runde Einschußöffnung. Nach Abnahme des Notverbandes strömt Luft unter hörbarem Geräusch in die Brusthöhle. Perkussionsschall über der ganzen Lunge tympanitisch, Atmungsgeräusch aufgehoben. Atmung oberflächlich, angestrengt, Puls mittelkräftig, regelmäßig. In der Umgebung der Einschußöffnung ist die Haut aufgetrieben, deutliches Knistern.

Da die Schußwunde deutlich mit der Pleurahöhle kommuniziert, das Allgemeinbefinden ziemlich zufriedenstellend ist, wird von einem weiteren Eingriff abgesehen.

Gegen Abend und in der Nacht nimmt die Dyspnoe etwas zu. Das Hautemphysem breitet sich schnell weiter aus, es erstreckt sich über die ganze Brust, weiter nach oben über den Hals bis an die Wangengegend. Am nächsten Morgen hatte sich der Zustand so verschlechtert, daß jetzt

irgendein Eingriff von vornherein aussichtslos erscheinen mußte. Der Tod erfolgte unter dem Bilde zunehmender Dyspnoe.

Bei der Sektion fanden sich ca. 1800 ccm Blut in der linken Brusthälfte. Der Schußkanal verlief dicht neben dem Hauptast der Lungenarterie, ohne aber denselben selbst verletzt zu haben.

Hätte man hier nicht den Patienten durch einen sofortigen Eingriff bei der Einlieferung retten können? Ich glaube ja! Der Puls war zuerst kräftig, regelmäßig, eine Verletzung eines größeren Astes der Lungenarterie, der den sofortigen Tod zur Folge haben mußte, war auszuschließen; das bestätigte auch die spätere Sektion. Der trotzdem allmählich eingetretene Bluterguß in die Brusthöhle und vor allem das schnell sich weiter verbreitende Hautemphysem führten den traurigen Ausgang herbei.

Durch eine breite Eröffnung der Brusthöhle hätte man einmal den die Atmung behindernden Erguß beseitigen können, und ferner wäre es nicht so leicht zu dem Emphysem gekommen, das die Atmung noch mehr unterdrückte.

Vielleicht wäre es auch gelungen, die Quelle der Blutung selbst zu finden und auf irgendeine Weise unschädlich zu machen.

Im allgemeinen wird natürlich die Prognose bei Schußverletzungen immer schlechter sein als bei Stichwunden, welche man durch die Naht exakter zusammenlegen kann. Gerulanos (Deutsche Zeitschrift f. Chir. 1898, Bd. 49, S. 312) ist der Ansicht, daß solche Patienten, welche unter Umständen viel Blut verloren haben, am wenigsten imstande sind, eine schwere Operation auszuhalten. Ich kann dem nicht beistimmen, da die Resektion einer, selbst mehrerer Rippen, eventuell unter Kokainanästhesie, unmöglich als ein schwerer Eingriff anzusehen ist.

Auf den Operationstisch kommt der Patient ja doch zwecks gründlicher Desinfektion, und wenn er dann unter gleichzeitiger Kochsalzinfusion noch eine Viertelstunde länger darauf bleibt, so wird ihm das auch nicht viel schaden, da der weitere Blutverlust doch nur ein minimaler ist.

Wenn er diesen weiteren Eingriff nicht übersteht, so hätte ihm das „in Ruhe lassen“ auch nichts mehr genützt. Andererseits wird das sofortige Handeln manchem Verwundeten das Leben retten, zum mindesten aber, wenn man sich auch sagen könnte, er wäre ohne Operation ebenfalls genesen, die Dauer dieser Genesung wesentlich abkürzen, wie das unser Fall lehrt.

Freilich wird wohl häufig die Sache nicht so günstig liegen, wie in unserem Falle, daß man den Herd der Blutung selbst angreifen

kann; aber schon die breite Eröffnung des Thorax wird durch Beseitigung des Ergusses und Vermeidung des Emphysems sehr segensreich wirken.

Der Verlust eines (selbst mehrerer) Stückchen Rippe kann wohl kaum eine Gegenanzeige zur Operation darstellen.

Bei völlig unkomplizierten Wunden der Pleura und Lunge ohne großen Bluterguß und ohne sonstige bedrohliche Erscheinungen verhalten auch wir uns selbstverständlich abwartend.

Aber wenn man aus einer großen Brustwunde das Blut aus der Tiefe hervorrinnen sieht, muß es doch geradezu herausfordern, die blutende Stelle aufzusuchen, um mit einem Male diese Blutung zum Stillstand zu bringen. Dadurch wird man nicht gleich in den Ruf eines Polypragmatikers zu kommen brauchen.

Die Annahme, daß die Blutung durch den sich bildenden Erguß zum Stehen kommt, scheint nicht immer richtig zu sein, wie folgender Fall zeigt:

Der Arbeiter M. R. erhielt in der Nacht vom 17. zum 18. November 1900 einen Stich in die linke Seite. Er verlor sogleich das Bewußtsein und wurde gegen 6 Uhr morgens in unsere Krankenanstalt gebracht:

Mittelgroßer, gut genährter, sehr anämischer Mann. An der linken Brustseite im sechsten Interkostalraum in der Mammillarlinie eine 2 cm lange, scharfrandige Stichwunde, aus der tropfenweise Blut sickert. Puls klein, frequent. Herzdämpfung normal. Spitzenstoß schwach fühlbar im fünften Interkostalraum. Sehr heftige Schmerzen beim Atmen. Rechts hinten geringe Abschwächung des Perkussionsschalles.

Die Wunde wurde gründlich desinfiziert und ein komprimierender Verband angelegt. Blutung steht.

In den nächsten Tagen ging alles verhältnismäßig gut.

Am 30. November aber wurde plötzlich unter Temperatursteigerung auf 39° der Puls unregelmäßig, äußerst schwach, gleichzeitig stieg die Dämpfung unter zunehmender Atemnot bis zur Spina scapulae. Es bestanden Delirien.

Es wurde nun ein 2 cm langes Stück der 7. Rippe reseziert und ca. 1 1/2 Liter dünnflüssigen Blutes entleert.

Die Erscheinungen bildeten sich nur ganz allmählich zurück. Am 27. Dezember wurde Patient auf seinen Wunsch als gebessert entlassen. Die Wunde hatte sich noch nicht völlig geschlossen; auch bestanden noch andauernd abendliche Temperatursteigerungen auf 38°.

Es ist anzunehmen, daß es in diesem Falle 12 Tage nach der Verletzung zu einer plötzlichen bedrohlichen Nachblutung gekommen ist.

Wäre man hier gleich sofort nach der Verletzung energisch vorgegangen, so hätte man jedenfalls bei der Beschaffenheit derselben, die mit dem von mir operierten Falle ziemlich ähnlich erscheint, die

blutende Stelle in der Lunge leicht nähen können, und so es vermieden, daß der Patient noch nach 12 Tagen dem Rande des Grabes sehr nahe gebracht wurde und ein langes Krankenlager durchmachen mußte.

Eine weitere Indikation zu einem sofortigen Einschreiten müssen wir auch in dem seltenen sog. Spannungs-Pneumothorax erblicken, der dadurch zustande kommt, daß die ventilartige Wunde wohl Luft in die Brusthöhle herein-, aber nicht herausdringen läßt. So wird der Brustkorb ad maximum erweitert, die benachbarten Organe werden verdrängt, und das Leben des Verletzten ist auf das äußerste gefährdet.

König hat nach seiner erwähnten Arbeit keinen derartigen Fall zu Gesicht bekommen.

Ich kann aus unserem Material ein Beispiel dafür anführen.

In der Nacht vom 14. zum 15. August 1897 erhielt der 17jährige Arbeiter G. einen Stich in die rechte Brusthöhle. Er wurde sofort zu einem Arzt gebracht, der seinerseits den Verletzten an unsere Krankenanstalt verwies.

In der Höhe des Ansatzes der 3. Rippe, dicht neben dem Brustbein, fand sich eine 3 cm lange, scharfrandige Schnittwunde, in welche bei jeder Inspiration Luft unter lautem, schlürfendem Geräusch eindrang, bei der Exstirpation legten sich die Wundränder wieder zusammen, so daß keine Luft entweichen konnte. Die rechte Brusthöhle wurde so in kurzer Zeit mit Luft vollgepumpt, die Zwischenrippenräume wurden vorgetrieben, die linke Lunge stark verdrängt und zusammengepreßt. Dabei bestand hochgradigste Atemnot und Cyanose.

Die Wunde wurde erweitert, dabei stellte sich heraus, daß der dritte Rippenknorpel etwa 2 cm von der Mittellinie schräg durchtrennt war; derselbe wurde reseziert. Die blutende A. mammaria interna wurde unterbunden. Bei jedem Hustenstoß stellte sich die Lunge ein, in derselben eine 1 cm lange, stark blutende Wunde; die Blutung ließ aber in diesem Falle sichtlich nach, bis sie schließlich ganz aufhörte; von einer Naht der kleinen Wunde wurde deshalb Abstand genommen.

Drainage der Brusthöhle. Das Drain wurde am nächsten Tage entfernt und ein Okklusivverband angelegt.

Fieberfreier, glatter Verlauf in nicht ganz 4 Wochen.

Da bei der Resektion sich nur ca. $^1/_2$ l Blut entleerte, mußte in diesem Falle lediglich der hochgradige Pneumothorax das Beängstigende der Erscheinungen hervorgerufen haben.

In der Literatur konnte ich außer den bekannten von Tuffier zusammengestellten Fällen[1]) nur noch einen Fall von Naht der Lunge bei Verletzung finden; Thiel (Zentralblatt für Chirurgie 1902, Nr. 35) legte bei einer stark blutenden Schußwunde durch die Einschußöff-

1) Méd. moderne. 1897 Nr. 66.

nung in der Lunge 2 tiefe Umstechungen mit Catgut an und nähte hierauf mit feinem Catgut die Pleura pulmonalis. Patient genas.

Zum Schluß möchte ich unsere Anschauungen über die Behandlung von penetrierenden Brustverletzungen noch einmal kurz zusammenfassen.

Wir glauben nach den reichen Erfahrungen der Kriege, daß ein großer Teil der überhaupt heilbaren Verletzungen der Lunge auch ohne Operation heilt; daß man aber noch manches sonst verlorene Menschenleben durch einen sofortigen Eingriff retten kann, daß man ferner durch einen solchen Eingriff einen wesentlichen Einfluß auf die Heilungsvorgänge ausüben, manche Spätgefahren, wie Eiterung, Nachblutung hinten anhalten kann. Der Eingriff der Rippenresektion ist im allgemeinen ein so geringer, daß er unter den geordneten Verhältnissen des Krankenhauses häufiger, als es bisher der Fall ist, vorgenommen werden müßte.

Bei den Schußverletzungen stehen wir im allgemeinen auf dem Standpunkt Königs, d. h. bei den sich langsam entwickelnden Blutungen, die im Verlauf von 24—48 Stunden zu einer allmählichen Anfüllung der Brusthöhle führen, verhalten wir uns zunächst abwartend; nach einigen Tagen werden wir eventuell die Thorakotomie zwecks Ablassens des Blutergusses machen.

Zu Fällen von Lungenschuß, wo ein größeres Gefäß getroffen ist, wird der Arzt wohl meistens zu spät hinzukommen. Wir selbst haben einen derartigen Fall noch nicht gesehen. Sollten wir aber einen Verletzten mit einer abundanten, voraussichtlich in kürzester Zeit zum Tode führenden Blutung noch rechtzeitig in unsere Behandlung bekommen, so würden wir doch wenigstens als letzten Versuch der Rettung die Thorakotomie zwecks Versuch einer Blutstillung durch Umstechung oder Tamponade wagen.

Bei Emphysem, selbst bei beginnendem, werden wir sofort die breite Eröffnung des Thorax machen, wollen wir nicht anders wieder einen solchen traurigen Ausgang erleben, wie in dem einen der oben erörterten Fälle.

Bei Stichverletzungen muß man unseres Erachtens, abgesehen von den ganz leichten Fällen, viel energischer aktiv vorgehen, als es im allgemeinen geschieht; denn hier kann es viel leichter zu dem gefährlichen Spannungspneumothorax und zum Emphysem kommen, hier auch wird es leichter zu den gefährlichen Blutungen kommen können. Das ist schon lange bekannt. Schon Beck sagt in seiner Abhandlung über die Schußwunden 1849: „Bei der Schußwunde ist übrigens die sonst so gefürchtete Blutung, wenn nicht größere Gefäße

verletzt sind, wo der Ausgang alsdann ein schnell tötender ist, nicht so stark, als bei den Hiebwunden, da der Schorf die Gefäße schließt, desgleichen fehlt meistens Emphysem, was sich sonst leicht penetrierenden Wunden zugesellt."

Schließlich werden wir bei den Stichwunden, wenn die Lunge mitverletzt ist, wohl immer mit einiger Sicherheit darauf rechnen können, die blutende Stelle zu finden, und sie durch die Naht zum Stehen zu bringen und so die Heilungsdauer wesentlich abkürzen.

Man kann hier durch ein sofortiges energisches Vorgehen nur nützen, niemals schaden.

VIII.

Aus dem Kreiskrankenhaus des Kreises Teltow zu Britz bei Berlin.
(Dirigierender Arzt: Dr. med. Riese.)

Ein Fall von Darmzysten.

Von

Dr. med. **Püschmann,**
Oberarzt.

(Mit 1 Abbildung.)

Bei der Seltenheit der zystischen Darmgeschwülste erscheint es nicht unangebracht, über einen derartigen Fall, welcher im Kreiskrankenhause zu Britz (Berlin) beobachtet wurde, zu berichten, zumal in letzter Zeit das Interesse der Ärzte wiederholt auf solche Geschwülste gelenkt worden ist, und dieselben nach Maßgabe der bisher erschienenen Arbeiten auch eine gewisse Wertschätzung seitens der Klinik der Abdominalerkrankungen beanspruchen dürften.

Am 9. Mai 1903 wurde ein sechsjähriger Knabe, R. Kl., mit allgemeiner Peritonitis in das Kreiskrankenhaus eingeliefert. Laut Angabe der Eltern war das Kind bisher immer gesund gewesen, nur litt es öfter an schwerem Stuhlgang, so daß zeitweilig mit Abführmitteln nachgeholfen werden mußte. Besondere Sensationen oder sonstige Störungen im Abdomen sollen nie bestanden haben. Am Abend vor der Einlieferung in die Anstalt erkrankte es plötzlich mit Schmerzen im Leibe, während es tagsüber noch ohne jegliche Beschwerde zur Schule gegangen war und kurz vorher noch etliche Einkäufe besorgt hatte. Bald trat Erbrechen und große Schwäche auf. Der hinzugezogene Arzt riet zur sofortigen Überführung in das Krankenhaus, doch zögerten die Eltern bis zum folgenden Morgen.

Bei der Aufnahme war der Knabe vollständig kollabiert und zyanotisch, mit kühlen Extremitäten, einem Puls von 160—180, einer Temperatur von 37,5°. Die Brustorgane boten keine Besonderheit, das Abdomen war aufgetrieben, in der Mittellinie unter dem Nabel schmerzhaft; in den abhängigen Teilen bestand Dämpfung, die sich bei Lagewechsel änderte; eine Resistenz war weder bei der Palpation von den Bauchdecken aus, noch bei der Untersuchung per rectum fühlbar. Durch Spülung gewonnener Magensaft roch nicht kotig. Die Diagnose mußte auf Perforationsperitonitis gestellt werden, ohne daß sich ein Anhalts-

punkt für die Stelle der Perforation fand. Trotz Analeptizis besserte sich des Befinden nicht, und da bei dem schweren Allgemeinzustand ein operativer Eingriff nicht ausführbar war, ging der Knabe zwei Stunden nach der Einlieferung zugrunde.

Die tags darauf vorgenommene Sektion des Unterleibes — es wurde eine vollständige Obduktion ausgeführt, doch will ich nur die in Betracht kommenden Punkte erwähnen — ergab folgenden Befund:

Bei Eröffnung der Bauchhöhle fließt eine milchkaffeeähnliche, dünne Flüssigkeit mit Kotbeimengung ab; größere Quantitäten derselben finden sich im kleinen Becken und den Hypochondrien. Das parietale und viszerale Bauchfell ist injiziert, das Netz fettarm, mit den Darmschlingen verklebt. Nach Zurückklappen des Omentum liegt unterhalb des Nabels von Jejunumschlingen bedeckt eine mannsfaustgroße Zyste. Dieselbe sitzt in einem fünfmarkstückgroßen Bezirke dicht am Darm, scheinbar dem Mesenterium auf, ist kollabiert und zeigt an der dem Dünndarm zugekehrten Fläche eine Perforation mit unebenen Rändern. Ein ähnliches Loch findet sich am Jejunum. Bei genauer Betrachtung erkennt man, daß der Stiel der Blase an der intestinalen Seite mit der Darmwand breit verwachsen war — Muskel- und Faserzüge gehen vom Darm direkt auf die Zystenwand über —, jedoch ist die Ansatzstelle in ca. 2 cm Länge quer eingerissen, und dadurch sind sowohl in der Zyste als im Darm die obenerwähnten Öffnungen entstanden.

Hebt man die Darmschlinge empor, so bemerkt man auf der hinteren Fläche des Mesenteriums eine zweite apfelgroße Zyste, die durch das Mesenterium hindurch mit der anderseitigen kommuniziert. Man sieht sofort, daß beide Tumoren zusammengehören, und es sich offenbar nur um eine einzige durch das Mesenterium zwerchsackartig zusammengeschnürte Geschwulst handelt, die sich entsprechend der freien Flächen in den Bauchraum nach beiden Seiten hin ausgedehnt hat. Demgemäß ist auch die Wandung der Zyste je nach der Entfernung vom Gekröse verschieden dick: während sie am Isthmus bis 1 mm im Durchschnitt beträgt, ist sie beiderseits am Scheitel fast papierdünn. Gefäße verbreiten sich an der Oberfläche des Tumors in unregelmäßiger Anordnung, teils vom Darm, teils vom Mesenterium aus; ein Verlauf der Mesenterialgefäße über die Zyste hinweg zum Darm besteht nicht.

Die Innenfläche ist im ganzen glatt, doch treten vielfach Faserzüge hervor, die das Aussehen von Muskelbündeln darbieten. Am Mesenterialteil finden sich vielfach kleine Ausbuchtungen und Taschen, in denen teilweise noch Flüssigkeit vorhanden ist, die bei der Formalinkonservierung zu einer gallertartigen Masse gerann. Mikroskopisch enthält letztere Leukozyten und Zelltrümmer, Färbung auf Muzin und Fibrin ist negativ. An den Wandungen der Nischen finden sich weißliche, krümelige Massen, anscheinend nekrotische Auflagerungen, deren Herkunft die später erwähnte mikroskopische Untersuchung klarstellte. Aus den großen Hohlräumen konnte leider keine Flüssigkeit zur chemischen Untersuchung gewonnen werden, da diese zum größten Teil ausgelaufen war und der Rest nicht mit Sicherheit als ursprünglicher Inhalt angesehen werden konnte, da die Höhle infolge Platzens der Zyste mit dem Peritonealraum kommunizierte, der von entzündlichem Exsudat erfüllt war.

Die Geschwulst gehört dem oberen Darmabschnitte an und liegt 25 cm peripher von der Fossa duodenojejunalis. Im Mesenterium finden sich an der Basis der Zyste mehrere vergrößerte Lymphdrüsen, die auf dem Durchschnitt markig geschwollen erscheinen und im mikroskopischen Bild chronische Entzündung und Hyperplasie zeigen.

Die weiteren Organe, sowohl im Unterleib als im übrigen Körper, ergeben keine in Betracht kommenden Veränderungen oder Anomalien.

Im mikroskopischen Bild erscheint die Geschwulst außen vom Peritoneum bekleidet, das entsprechend der Erkrankung Entzündungszustand mit Fibrinausscheidung und Wucherung von Endothelien zeigt. Nach

innen von dem subserösen Gewebe treten Züge glatter Muskulatur auf, an verschiedenen Punkten verschieden in Dicke und Anordnung: mitunter sind es nur etliche Zellschichten, besonders an den Wandungen und Ausbuchtungen der Zyste, an anderen Teilen jedoch breitere Streifen. Auch an den feinen Bündeln beobachtet man zwei sich kreuzende Muskellager, die an Längs- und Quermuskulatur erinnern und besonders am Mesenterialteil der Darmmuskulatur gleichen. An anderen Stellen jedoch sind die Schichten nicht so kontinuierlich, erscheinen mitunter von subserösem oder retikulärem Gewebe durchbrochen oder in den sich kreuzenden Zügen durch solches getrennt. Die nach innen sich anschließende Zone besteht aus retikulärem Gewebe mit Einlagerung von Endothelien und Lymphozyten. Follikelbildung ist nicht wahrzunehmen.

Von Wichtigkeit ist die nun folgende Epithellage, die jedoch nur in

wenigen Schnitten deutlich ist. In den meisten Präparaten ist nichts von ihr zu finden, denn oft wird die Grenze nach dem Hohlraum der Zyste direkt von Muskelzügen gebildet ohne jegliche Epithelbedeckung, sehr häufig auch von der retikulären Zone, deren innerste Schicht dann gequollen und von zahlreichen Lymphozyten durchsetzt erscheint. Wenn man indes aus den kleinen Ausbuchtungen am Mesenterialteil jene obenerwähnten Krümel in Kochsalzlösung zerzupft und unter dem Mikroskop betrachtet, so kann man deutlich hohe, mit einem Kutikularsaum versehene Zylinderzellen erkennen, die einschichtig einer Basalmembran aufsitzen. Dieser Befund ließ schon vermuten, daß die Stellen, an denen die Grenze nach innen von Muskulatur oder retikulärem Gewebe gebildet wird, nur ihrer Epithellage verlustig gegangen sind. So gelang es denn auch an gefärbten Schnitten den Epithelbesatz in situ nachzuweisen, bestehend aus einer einzelligen Schicht jener Zylinderzellen, zwischen denen sich auch etliche Becherzellen finden. Das darunter liegende Gewebe hebt sich teilweise in Gestalt von Zotten empor, doch sind dieselben im ganzen rudimentär, vielfach breiter und flacher, also mehr Falten entsprechend, als richtiger Zottenbildung.

Aus diesem Befunde ergibt sich, daß die Zystenwand in ihrem Aufbau der Darmwand entspricht: der zweischichtigen Muskulatur folgt nach innen zuerst retikuläres Gewebe, entsprechend der Submukosa, dann hohes Zylinderepithel mit Kutikularsaum und Becherzellen. Es handelt sich demnach um ein Enterokystom.

Diese können nach Roth (1)*), welcher zuerst eine ausführliche Arbeit über diese Gebilde veröffentlichte, verschiedenen Ursprung haben. Er unterscheidet zwei Hauptklassen. Der ersten zugehörig sind Zysten, die durch Abschnürung des normal angelegten Darmrohrs infolge fötaler Peritonitis oder Achsendrehung des Mesenteriums entstehen; das Darmrohr büßt bei derartigen Prozessen seine Kontinuität ein, so daß die Träger solcher Zysten nicht lebensfähig sind. Die zweite Klasse der Enterokystome entsteht durch regelwidrige Entwicklung des Darmrohrs; sie finden sich neben einem permeablen Darm. Roth teilt die zweite Klasse wieder in drei Unterklassen: Die Geschwülste der ersten Unterklasse entsprechen überschüssigen und zystisch erweiterten Darmstücken, welche einem rudimentären Zwilling entstammen; die der zweiten treten in Kombination mit anderweitigen, regellos gelagerten und zuweilen wuchernden Organen und Gewebsstücken auf; die der dritten, die einfachen Enterokystome, gehen aus abnormen seitlichen Anhängen des Darms, wohl am häufigsten aus dem Meckelschen Divertikel hervor.

Es ist nach dem ganzen Befunde klar, daß es sich in dem oben

*) Die in Klammern befindlichen Ziffern beziehen sich auf das am Schlusse angefügte Literaturverzeichnis.

beschriebenen Falle nicht um eine Bildung durch fötale Erkrankung handeln kann. Auch die beiden ersten Unterabteilungen der zweiten Klasse kommen nicht in Betracht: weder makroskopisch noch mikroskopisch finden sich Gewebselemente, die dem Darmtraktus fremd wären, wie dies in einem von Sänger und Klopp (2) geschilderten Fall beobachtet wurde, wo neben und in der Wand der Zysten Lebergewebe nachzuweisen war. Bei den als foetus in foetu anzusprechenden Kystomen ist sogar Gewebe aus allen drei Keimblättern vorhanden. Einen interessanten derartigen Fall, welcher der zweiten Unterklasse Roths zuzurechnen wäre, beschrieb Lexer (3) in seiner Arbeit über teratoide Geschwülste in der Bauchhöhle. Bei einem elfjährigen Mädchen fand sich, von einer früheren Operation zurückgeblieben, eine Abdominalfistel, die nach einem mit Schleimhaut ausgekleideten Hohlraum führte, der anscheinend einer aus dem Reste des Dottergangs entstandenen Zyste entsprach; doch zeigte die Operation, daß dieselbe nur ein Teil eines größeren hinter dem Magen und Darm gelegenen Tumors war, der in seinem zystischen Teil zwar auch mikroskopisch sich in nichts von einer Dottergangsblase unterschied, im übrigen aber sich als bigerminale Implantation erwies. Lexer beschäftigt sich in seiner Arbeit zugleich eingehend mit der Lage derartiger Teratome und weist ihnen auf Grund der Entwicklung des Bauchfells eine bestimmte Lokalisation zu. Da es sich nur um Einschlüsse zwischen die Platten des Mesenteriums handelt, treten diese Tumoren mit der Darmwand selbst nicht in Beziehung. Bei unserer Geschwulst hingegen kann man, wie schon bei der makroskopischen Betrachtung, auch mikroskopisch einen Austausch von Muskeln und Bindegewebe zwischen Intestinum und Zyste nachweisen: während am übrigen Darmabschnitt Ring- und Längsmuskulatur gut zu unterscheiden ist, verwischt sich an der Berührungsstelle von Darm und Tumor diese Anordnung; die Muskelfasern richten sich gleichsam auf, und einzelne Lamellen gehen samt Bindegewebszügen auf die Zystenwand über, ja stellenweise liegt Epithel oder submuköses Gewebe direkt der Längsmuskulatur des Darmes auf.

Es kann sich bei unserer Geschwulst sonach nur um ein aus dem Darmabschnitt selbst entstandenes Gebilde handeln, entsprechend der dritten Unterklasse Roths. Gfeller (4) schlägt für diese Tumoren den Namen Entodermoide vor, da sie analog den gewöhnlichen, aus dem äußeren Keimblatt hervorgehenden Dermoiden, den Ektodermoiden, aus dem Entoderm entstehen. Dieser Name wurde bereits von Beneke (5) angewandt, jedoch in einem engeren Sinne zur Unterscheidung der aus versprengten Keimen des Darmrohrs entstandenen

Zysten gegenüber den aus Resten des Ductus omphalomesentericus gebildeten. Letzteren behält er den Namen Enterokystom vor, während er erstere Endodermoide nennt. Gfeller hingegen will beide Arten als Entodermoide aufgefaßt wissen und begründet dies mit dem Hinweis auf die Ektodermoide, welche aus den Kiemenspalten entstehen, einer Anlage, die wie der Ductus omphalomesentericus gleichfalls dem Fötus in normaler Weise zukommt. Der Ductus omphalomesentericus bildet ja die naturgemäße Verbindung der Dotterblase mit dem Darmrohr; mit Schluß der Leibeshöhle bleibt nur noch ein feiner Kanal zurück, der später obliteriert und zugrunde geht, so daß Ende des zweiten Monats für gewöhnlich kein Zusammenhang mehr zwischen Nabel und Darm besteht. Die Rückbildung ist jedoch mitunter mangelhaft und man hat bekanntlich sowohl Offenbleiben des ganzen Ganges als Persistieren einzelner Teile beobachtet; aus letzteren entwickeln sich die hier in Betracht kommenden Zysten, die unter Umständen noch mit dem Darm oder Nabel in Verbindung stehen können, anderenfalls in sich geschlossene Hohlräume bilden. Sänger (4) bezeichnet diese Geschwülste als Cystides intestino-vitellinae und stell ihnen die aus anderen Teilen des Darmtraktus entstandenen als Cystides intestinae gegenüber. Man könnte demnach die Klassifizierung so treffen, daß man die eigentlichen Enterokystome Roths nach Gfeller als Entodermoide betrachtet und diese nach Sänger in Cystides intestinae und Cystides intestino-vitellinae trennt. Eine Unterscheidung zwischen diesen beiden Arten ist oft schwierig. Für die aus dem Ductus omphalomesentericus entstandenen gibt die Lage einen gewissen Anhalt, da sie an den Verlauf des betreffenden Ganges gebunden ist. Man hat denselben zwar an verschiedenen Stellen des Darms ansetzen sehen, da durch das Wachstum des Organismus der betreffende Punkt verschoben werden kann, doch findet er sich immer am unteren Teil des Ileum. Die Angaben schwanken von 3 cm bis 1 m oberhalb der Valvula Bauhini. Gewöhnlich entspringt der Gang der Konvexität des Darms, doch kommt, wie Ruge (6) gezeigt hat, auch ein Inserieren an der mesenterialen Seite des Intestinum, ja am Mesenterium selbst vor, und so hat man die aus dem Gang hervorgehenden Zysten bald der Darmwand frei aufsitzend, bald zwischen den Blättern des Mesenterium, bald in der Darmwand selbst gefunden.

Im Bau der Tumoren lassen sich zwischen beiden Unterarten keine wesentlichen Differenzen aufstellen, auch zeichnen die aus dem Ductus omphalomesentericus entstehenden sich nicht durch größere Regelmäßigkeit in ihrer Struktur aus, wie man etwa bei einem aus einem vorgebildeten Organ entstandenen Hohlraum gegenüber einer

aus versprengten Keimzellen sich entwickelten Geschwulst annehmen könnte. In unserem Falle ist nun der Sitz des Tumors im oberen Teil des Jejunum, 25 cm unterhalb der Fossa duodenojejunalis, so hoch, wie man den Ansatz des Ductus omphalomesentericus nicht beobachtet hat, so daß die Auffassung unserer Geschwulst als Cysta intestino-vitellina zweifelhaft erscheint, zumal eine Verbindung mit dem Nabel sich ebenfalls nicht feststellen läßt. Eine Zyste von ganz ähnlichem Sitz, wie ihn die unserige zeigt, beschreibt Buchwald in der Berliner klin. Wochenschr. Jahrg. 1886/87. Sie befand sich ungefähr in derselben Höhe des Jejunum und hatte sich nach Ansicht des Autors gleichfalls durch Entwicklungsstörung gebildet. Das Präparat ähnelt auch äußerlich dem unsrigen: es sind zwei etwa ebenso große Geschwülste, rechts und links vom Darm sitzend, doch kommunizieren sie nicht miteinander, sondern mit dem Darm selbst. Auf die übrige Literatur einzugehen, will ich unterlassen, da erst letzthin Gfeller (4) in der Deutschen Zeitschr. für Chirurgie und Sprengel (5) im Archiv für klinische Chirurgie ausführlichere Zusammenstellungen gegeben haben.

Um die klinische Seite unseres Falles kurz zu berühren, so ist es interessant, daß das Kind trotz des großen Tumors bis kurz vor seinem Tode keinerlei wesentliche Störung gehabt hat. Und doch muß die Zyste prall gefüllt gewesen sein, wie aus der Verdünnung der Wand in der beiderseitigen Scheitelgegend und an den Ausbuchtungen, wo die Muskulatur weniger entwickelt ist, hervorgeht. Auch die Nekrose des Epithels erklärt sich wohl durch stärkeren Druck. Aus der starken Dehnung der Wandung müssen wir auch folgern, daß der Tumor bei Lebzeiten des Kindes wesentlich größer gewesen ist als das kollabierte Präparat, welches durch die Sektion erhalten wurde. Jedoch ist das Platzen der Zyste nicht direkt durch die Spannung erfolgt, der Einriß liegt vielmehr an der Basis, am Darm und Mesenterialansatz, wo die Wandung dicker ist und an und für sich dem Druck größeren Widerstand entgegenstellt. Man muß daher annehmen, daß bei einer heftigen Bewegung des Kindes der Tumor an der verhältnismäßig schmalen Basis gezerrt wurde, daselbst einriß und die Darmwand zugleich mit verletzte. Dadurch kam der Kotaustritt und die allgemeine Peritonitis zustande, der das Kind erlag, ehe ein operatives Einschreiten Hilfe bringen konnte.

Literaturverzeichnis.

1) Roth, M., Über Mißbildungen im Bereich des Ductus omphalomesentericus. Virchows Archiv. 1881. 86. Bd.
2) Sänger-Klopp, Archiv f. Gynäkologie. 1880. 16. Bd.
3) Lexer, C., Über teratoide Geschwülste in der Bauchhöhle und deren Operation. Archiv f. klin. Chirurgie. 1900. 61. Bd. Heft 3.
4) Gfeller, L., Beitrag zur Kenntnis der angeborenen Darmzysten. Deutsche Zeitschr. f. Chirurgie. 1902. 65. Bd.
5) Sprengel, Eine angeborne Zyste der Darmwand als Ursache der Invagination. Archiv f. klin. Chirurgie. 1900. 61. Bd. Heft 4.
6) Ruge, C., Zeitschr. f. Geburtshilfe u. Gynäkologie. 1877. 1. Bd.

IX.

Aus dem pathologischen Institut der Universität Göttingen.
(Prof. Dr. Ribbert.)

Beitrag zur pathologischen Anatomie der Zysten am Pankreas.

Von

Dr. **H. Küster,**
Volontärassistent am Institut.

Von kasuistischen Mitteilungen über Zysten am Pankreas besitzen wir eine große Zahl. Oser berücksichtigte 1896 in seinem großen Werke 134 Fälle, und eine ganze Anzahl ist seither noch dazugekommen.

Die meisten von diesen Berichten aber beziehen sich auf Fälle, die in chirurgischen Kliniken behandelt wurden, und wenden ihr Interesse naturgemäß hauptsächlich der klinischen Erscheinung und der Methode der Behandlung zu.

Die pathologische Anatomie kommt dabei sehr zu kurz. Natürlich, — denn aus den etwa zur Sektion kommenden Fällen, die operiert waren, läßt sich ein klares anatomisches Bild häufig nicht mehr rekonstruieren, und die Untersuchung am Lebenden während der Operation ist selbstverständlich nur in beschränktem Maße möglich.

Andererseits sind unsere Kenntnisse von der pathologischen Anatomie und der Entstehungsweise der Zysten am Pankreas noch nicht abgeschlossen, wie man sich leicht überzeugt, wenn man die größeren Arbeiten über diese Erkrankung des Pankreas durchsieht.

Es ist daher wohl gerechtfertigt, über einen Fall zu berichten, bei dem eine große Pankreaszyste im Leben nicht erkannt und behandelt war, also als zufälliger Befund bei der Sektion unverändert angetroffen wurde.

Der Sektionsbericht lautet (im Auszuge):

T., Kaufmann, 39 Jahre alt. Kräftige Leiche, Bauchdecken nicht gespannt, keine Ödeme.

Das Netz bedeckt die Därme nur wenig, Jejunumschlingen braungelb gefärbt, das Ileum weniger. Im kleinen Becken keine Flüssigkeit, Peritoneum trocken. Im oberen Teil der Bauchhöhle ist der Pylorusabschnitt des Magens durch einen sich vordrängenden über kindskopfgroßen Tumor nach vorn getrieben, ebenso der linke Leberlappen. Das Duodenum ist nach rechts verlagert.

Der Tumor hängt mit dem Netz zusammen. Zwerchfellstand rechts 3. Rippe, links 4. Rippe.

Die Leber schneidet am Rippenbogen ab.

Im Duodenum gallig-schleimiger Brei.

Der Magen, besonders im Pylorusteil, ist durch den obenerwähnten Tumor abgeflacht und hat nur wenig Inhalt. Die Schleimhaut ist blaß, wenig injiziert, an der Cardia finden sich einige Ekchymosen.

Die Falten des Duodenums sind etwas injiziert, gallig imbibiert.

Der Ductus choledochus ist durchgängig.

Am Hilus der Leber keine Veränderungen.

Die Gallenblase ist wenig gefüllt mit braungelber Galle.

Die Leber ist groß, 27:22:10 cm. Die Oberfläche ist glatt und zeigt einen braungelben Farbenton.

Die Schnittfläche ist anämisch, sehr hell ikterisch gelb.

Die Acini sind dunkelgelb, die peripheren Teile graugelb.

Bindegewebszunahme ist makroskopisch nicht deutlich zu sehen.

Magen, Duodenum und Tumor werden im Zusammenhang herausgenommen.

Die hintere Wand des Magens und das Duodenum sind am Tumor fest fixiert. Zwischen Magen und Duodenum findet sich der Pankreaskopf in einer Länge von 8 cm. Der äußerste (rechte) Teil des Kopfes ist frei beweglich, der mittlere fest mit dem Tumor verwachsen, so daß er in denselben übergugehen scheint. Der ganze übrige Körper des Pankreas ist von dem Tumor eingenommen.

Beim Anschneiden des deutlich fluktuierenden Tumors erweist er sich als Zyste, die graugelbe Flüssigkeit und flimmernde Cholestearinkristalle enthält.

Die Wanddicke beträgt 2—3 mm, sie besteht aus faserigem Bindegewebe, ist vollkommen abgeplattet und sehr blaß.

Am hinteren, unteren Umfang findet sich eine Prominenz von der Größe 11:3—4:2 cm, die aus sehr weichem, zerreißlichem, gelblichtrübem Gewebe besteht, das mit der Wand flächenhaft zusammenhängt und nur mit Gewalt von ihr zu trennen ist. Auf dem Durchschnitt ist es teils gelb, teils schwarzgrau, wie mit schwarzem Blutpigment durchsetzt.

An der vorderen Wand findet sich noch eine kleine Erhebung, aus teils bohnengroßen, teils größeren Knoten bestehend.

Zu den benachbarten Organen steht die Zyste in keiner Beziehung.

Pathologisch-anatomische Diagnose:

Kindskopfgroße Pankreaszyste, Pankreaskopf erhalten; Parenchymatöse Veränderungen beider Nieren, Fettleber, ikterische Färbung der Leber.

An der Hand des in Alkohol konservierten Präparates läßt sich in der Beschreibung des Sektionsprotokolles noch einiges nachtragen.

Die Zyste hat fast die Größe eines Männerkopfes.

Sie wird begrenzt nach oben vom Magen, nach rechts vom Duodenum, nach unten vom Querkolon.

Von der großen Kurvatur des Magens zieht eine seröse Haut über die Vorderfläche der Zyste und von dieser auf das Mesenterium des Kolon transversum.

Die Hinterfläche des Magens und die vordere obere Zystenwand haben jede für sich einen eigenen Serosaüberzug, der erst an der großen Kurvatur sich mit dem vorderen vereinigt.

Die Verbindung des Magens mit der vorderen Zystenwand ist gegeben durch ganz lockeres, leicht abtrennbares Bindegewebe, dagegen ist das Duodenum recht fest mit der seitlichen Zystenwand verwachsen und zieht im Bogen, etwa 25 cm lang, fest angeheftet an der Wand der Zyste nach unten und links.

In diesem Bogen findet sich der Kopf des Pankreas, innig verbunden mit dem Duodenum nach rechts, mit der Zyste nach links, breitbasig in einer Fläche von etwa 15 cm Durchmesser an ihr ansetzend.

Aus dem Zellgewebe nach der Wirbelsäule zu ist die Zyste leicht freizupräparieren; auch an der Stelle, wo innen die große nekrotische Masse liegt, ist die Wand außen ganz glatt.

Das erhaltene Pankreasgewebe ist makroskopisch nicht verändert.

Der Ductus Wirsungianus ist frei und kann bis zur Zystenwand verfolgt werden. Eine Kommunikation mit dem Innern der Zyste ist nicht nachzuweisen.

Die Wand der Zyste hat fast an allen Stellen die gleiche Dicke von 2—3 mm.

Die Innenfläche ist im allgemeinen ganz glatt, nur unten hinten zieht von rechts nach links die erwähnte nekrotische Masse, die zu $^3/_4$ ihrer Länge in dem nach der Milz zu gelegenen Teil der Zystenwand fest anhaftet, zu einem Viertel aber frei beweglich ist.

Ferner finden sich an verschiedenen Stellen in die Wand eingesprengt gelbliche, zum Teil vorspringende, etwa linsengroße und kleinere Flecken.

Chirurgisch interessant sind die Beziehungen der Zyste zu den Gefäßen.

Die Aorta läuft gerade hinter der Zyste her, ohne mit ihr in näherer Verbindung zu stehen, ist aber augenscheinlich mäßig komprimiert und zwar gerade zwischen der Abgangsstelle des Tripus Halleri und der Art. mesenterica superior.

Vom Tripus Halleri aus geht eine starke Arterie, welche mir der Art. gastroduodenalis aus der Art. hepatica zu entsprechen scheint, unter dem Magen her an die rechte seitliche Wand der Zyste und läuft genau entsprechend der Ansatzstelle des erhaltenen Pankreaskopfes nach links unten zum Duodenum hin, halb in die Wand der Zyste eingebettet.

Außer dieser Arterie finden sich in näherer Beziehung zur Zystenwand keine größeren Gefäße.

Die Vena cava inferior liegt plattgedrückt unter dem seitlichen Teil der Zyste, durch lockeres Bindegewebe mit ihr verbunden.

Zur mikroskopischen Untersuchung wurden entnommen Stückchen aus dem erhaltenen Pankreasrest, sowohl aus der Gegend nach dem Darm hin, als von der Stelle, an der die Zystenwand aufsaß, ferner von der großen nekrotischen Masse und von den kleinen Einsprengungen in der Wand.

Die Stücke wurden in Zenkerscher Flüssigkeit fixiert, in Alkohol von steigender Konzentration gehärtet, in Celloidin eingebettet und mit Hämalaun, van Gieson, Orange gefärbt; ferner wurde die Eisenreaktion mit Ferrocyankalium und Salzsäure angestellt.

Sehr einfach ist der Aufbau der Zystenwand; derbe breite Bindegewebsbündel laufen, sich kaum durchflechtend, parallel nebeneinander her. Kerne sind nur wenig zu sehen.

Eine epitheliale Auskleidung ist nicht zu erkennen, ebensowenig etwa ein Überzug von Endothel.

Eine Anordnung in Schichten ist nicht deutlich.

Hier und da finden sich zwischen den Faserbündeln gelbliche, kristallinische Pigmentkörnchen, die aber keine Eisenreaktion geben.

Dort wo die Zystenwand an das erhaltene Pankreasgewebe anstößt, gehen von ihr breitere Bindegewebszüge eine Strecke weit in die Drüse hinein. Die Wand sitzt gleichsam mit Wurzeln im Pankreas fest. Hier und da sieht man in der eigentlichen Wand noch erhaltene Drüsenschläuche und auch kleine Ausführungsgänge.

Im übrigen zeigt die Drüse keine auffallenden Veränderungen. Die Drüsenschläuche sind gut ausgebildet, die Zellen gut erhalten, die Kernfärbung ist sehr deutlich.

Das interstitielle Gewebe ist nicht vermehrt.

Langerhanssche Zellhaufen sind in spärlicher Zahl vorhanden.

An einzelnen Stellen findet man die Fibrillen des Bindegewebes zwischen den größeren Drüsenläppchen durch rote Blutkörperchen auseinandergedrängt. Ich glaube, daß wir es hier mit einer erst nach dem Tode bei Herausnahme des Präparates entstandenen Veränderung zu tun haben.

Der Kopf des Pankreas zeigt keine Abweichung von dem gewöhnlichen Aussehen, weder an den Drüsenelementen noch am interstitiellen Gewebe. Langerhanssche Zellhaufen sind nur hier und dort zu finden, anscheinend ebenfalls nicht verändert.

In dem aus dem nekrotischen Stück in der Zyste entnommenen Teil ist kein einziger Kern gefärbt. Dagegen sind Bindegewebsfibrillen erhalten und zeigen eine sehr zierliche Anordnung. Überall sich durchflechtend lassen sie alveoläre Räume zwischen sich frei, in welchen gelbe, schollige Massen eingebettet sind, die manchmal noch ihre Herkunft von früheren Drüsenschläuchen deutlich erkennen lassen.

Überall findet sich gelbes und dunkles Pigment in kristallinischer Form zerstreut. Die Eisenprobe fällt negativ aus.

Die gelben Einsprengungen in der Zystenwand geben weniger klare Bilder.

Wir finden längliche Spalten zwischen den Fasern der Wand ausgefüllt von nekrotischen Massen, die in ihrer gegenseitigen Anordnung eine frühere Zusammengehörigkeit zu einer Drüse mehr ahnen als sicher sehen lassen.

Wir finden also neben einem anscheinend nicht veränderten Pankreaskopf eine Zyste ohne epitheliale Auskleidung, in welche der nekrotische Rest der Drüse eingeschlossen ist und in deren Wand ebenfalls Teile der Drüse eingesprengt zu sein scheinen.

Die grob-anatomischen Verhältnisse liegen wohl ziemlich klar.

Wir haben es zu tun mit einer retroperitoneal gelegenen zystischen Bildung, die zwischen Magen und Querkolon nach vorn drängt, mit dem Pankreaskopf eng verwachsen ist und den Rest der Drüse in sich einschließt.

Es unterliegt also keinem Zweifel, daß wir es mit einer echten Pankreaszyste im klinischen Sinne zu tun haben.

Weit schwieriger ist die Beantwortung der Frage, wie wir pathologisch-anatomisch den Fall aufzufassen haben.

Die Ansichten von der Entstehung der Zysten des Pankreas haben im Laufe der Zeit manchen Wechsel durchgemacht.

Ledentu und Friedreich kannten nur zwei Arten: die hämorrhagische und die apoplektische Pankreaszyste.

Die ersteren entstanden durch Blutung in präexistierende Retentionszysten, die zweiten bildeten sich aus primären Blutungen durch sekundäre Veränderungen, Abkapselung usw.

Tilger, Dieckhoff, Oser und Körte sind der Ansicht, daß der größte Teil der Pankreaszysten durch Retention von Drüsensekret entsteht. Die häufigste Ursache für diese ist wieder die chronische Pankreatitis, welche mit ihrer Bindegewebsneubildung die Drüsenläppchen und Acini umspinnt und die Ausführungsgänge komprimiert — und, wie Senn noch hinzugefügt haben will, den Rückfluß des Sekrets in die die Acini umgebenden Kapillaren hindert.

Schließlich kommt Lazarus auf Grund seiner Untersuchungen zu dem Schluß, daß die meisten der großen Pankreaszysten Kystome, echte Geschwülste, sind.

Das von ihm aufgestellte Schema trägt wohl allen Möglichkeiten Rechnung und mag deshalb hier angeführt werden.

Es gibt zwei Hauptgruppen von Pankreaszysten:

A) Zystenbildungen aus Drüsengängen und Drüsenbläschen.

1. Durch Proliferation: Kystoma glandulare proliferum.

2. Durch Retention: Stauungszyste im Gefolge von Pancreatitis chronica interstitialis.

3. Durch Degeneration: lobuläre Erweichungszysten im Gefolge akuter Infektionskrankheiten.

B) Zystoide: ohne epitheliale Auskleidung.

1. Durch Erweichung in Tumoren oder Fettnekroseherden.

2. Durch Antodigestion. Es bildet sich ein Hämatom, dessen Resorption durch indurative Prozesse in der Umgebung gehindert wird und das nun der Verdauung durch das Drüsensekret anheimfällt.

3. Durch Erguß von Blut und Drüsensaft in die Bursa omentalis.

Läßt sich nun unser vorliegender Fall einer dieser Abteilungen einordnen?

Lazarus kommt zu der Idee, daß einige der von ihm untersuchten Zysten echte Kystome gewesen seien, durch folgende Tatsachen.

Er fand z. B. eine Hauptzyste und verschiedene Nebenzysten und in der Wand der Hauptzyste, „gerade an dem Sitze in dem Pankreasschweif": drei Stadien der Geschwulstbildung, nämlich

1. neugebildete Drüsenschläuche,

2. Dilatation derselben zu kleinen Zystchen,

3. Konfluenz dieser kleineren Hohlräume zu größeren.

„Seine (des Kystoms) neoplastische Natur wird durch die Proliferation jungen Bindegewebes und durch das Auftreten drüsenartiger Bildungen in diesem Stroma bewiesen" (l. c. S. 259).

Von 24 untersuchten Zysten erwiesen sich nach diesen Merkmalen 21 als Kystome; eine auffallend hohe Zahl im Vergleich zu den sonst beobachteten Fällen von Kystomen des Pankreas.

Es mag sich mit diesen Bildungen verhalten wie es will, es ist hier nicht der Ort, darauf einzugehen, — jedenfalls hat der vorliegende Fall keinen Anspruch, in die Reihe der Geschwülste gestellt zu werden. Abgesehen davon, daß die Zyste keine epitheliale Auskleidung besitzt, was nicht unbedingt gegen Kystom sprechen würde, da das Epithel in großen Kystomen verloren gehen kann (Waldeyer nach Lazarus l. c.) — läßt sich nichts finden, was sich für den Geschwulstcharakter der Zyste verwenden ließe.

Wir kämen damit zu der Frage, ob eine Retentionszyste vorliegt.

Betrachten wir zunächst diejenigen Retentionszysten, welche durch Verschluß kleinerer Ausführungsgänge entstehen sollen. Vorbedingung für die Entstehung solcher Zysten ist nach der Übereinstimmung aller eine Pancreatitis interstitialis, — ausgelöst durch verschiedene Ursachen, hämatogen und sialogen.

Nun finden wir in dem erhaltenen Rest der Drüse keine Spur von Bindegewebswucherung und es ist nicht einzusehen, weshalb eine interstitielle Entzündung im Pankreas gerade Mittelstück und Schwanz sich aussuchen, den Kopf verschonen sollte.

Bei der sialogenen, vom Darm her aszendierenden Pankreatitis ist naturgemäß der Kopf am stärksten beteiligt.

Über die Lokalisation bei der hämatogenen Form, durch Syphilis oder Alkoholismus z. B., fand ich keine bestimmten Angaben; dagegen sah ich selbst bei dem Pankreas eines syphilitischen Neugeborenen eine starke Bindegewebsneubildung gerade des Mittelstückes, die fast alle Drüsenelemente vernichtet hatte, während Kopf und Schwanzteil verhältnismäßig wenig verändert waren.

Die Wahrscheinlichkeit ist nicht groß, daß die Zyste auf Grund solcher bindegewebiger Veränderungen entstanden ist.

Von Zystenbildungen durch Verschluß des Ausführungsganges kennen wir als sichere Fälle nur die von Virchow beschriebene Ranula pancreatica und Klebs' Acne pancreatica in wenigen Beobachtungen.

Daß durch Verschluß des Ductus Wirsungianus überhaupt größere Zysten entstehen können, wird von vielen Autoren bezweifelt; jedenfalls steht die eine Tatsache fest, daß plötzlicher Verschluß, wie er im Experiment z. B. gesetzt wird, niemals zu Zystenbildung führt.

Wie es dagegen mit einem chronischen, langsam zunehmenden Verschluß werden würde, darüber haben wir keine sichere Kenntnis.

Es ist aber nicht einzusehen, wie in unserem Falle der nekrotische Drüsenrest in das Innere der Zyste gelangen sollte, wenn diese durch Erweiterung des Ausführungsganges entstanden wäre. Eine Zyste, die in irgendeinem Organ entsteht, mag so groß werden wie sie will, immer wird ihr das Organ nur aufsitzen, nie in sie zu liegen kommen.

Aus der gleichen Erwägung heraus scheint es mir auch nicht angängig, anzunehmen, daß die Zystenbildung durch Degeneration im Anschluß an eine akute Infektionskrankheit entstanden sei.

Wir kämen nunmehr von den aus Drüsenelementen gebildeten echten Zysten zu den Zystoiden, die von vornherein keine epitheliale Auskleidung besitzen.

Es ist klar, daß wir es nicht zu tun haben mit einem durch Erweichung in einem Tumor entstandenen Hohlraum, auch Fettnekrose können wir als Ursache ausschließen, da bei dieser in den bisher bekannten Fällen stets die ganze Drüse, nie nur ein Teil beteiligt war [1]).

Ferner käme ein Bluterguß in die Bursa omentalis in Frage.

Stellen wir uns vor, daß durch einen Riß in dem das Pankreas überziehenden Peritoneum sich ein Gemisch von Blut und Drüsen-

1) S. auch Körtes Bemerkungen zu dem Fall von Ponfick l. c. S. 105.

saft in die Bursa omentalis ergießt, so wird sich, wenn wir annehmen, daß die Bursa omentalis sich nicht etwa, wie das tatsächlich beobachtet ist (Kraske), durch das Foramen Winslowii in die Bauchhöhle entleert, eine lokale Peritonitis entwickeln, die event. zur Abkapselung des Ergusses führt, aber notwendig auch Verwachsungen der so entstandenen Zyste mit den die Bursa omentalis begrenzenden Organen, Niere, Milz, Magen, Leber, im Gefolge hat.

Von solchen Verwachsungen finden wir nichts.

Die Zyste ist weder mit der Leber, noch mit Niere oder Milz in rgendwelcher Beziehung.

Auch die Adhäsionen an der hinteren Magenwand lassen sich für diese Auffassung nicht verwerten. Bei einer aus der Bursa entstandenen Zyste müßte die hintere Magenwand in die Zystenwand einbezogen sein, einen Teil von ihr bilden.

Die topographischen Verhältnisse des Netzbeutelraumes mit besonderer Berücksichtigung der Zysten des Pankreas werden in ausgezeichneter Weise klar und verständlich durch die vorzüglichen Abbildungen Zuckerkandls und Osers in Osers Werk, sowie die ebenso instruktiven Zeichnungen Körtes.

Ist nun unsere Zyste auch nicht hervorgegangen aus einer Blutung in die Bursa omentalis, so bleibt schließlich nach dem Schema von Lazarus nur die Entstehung durch Autodigestion eines Hämatoms, wenn wir nicht gute Gründe für eine andere Entstehungsart haben.

Es scheint mir, daß wir zu einer wenn auch nicht ganz eindeutigen und klaren, so doch immerhin annehmbaren Vorstellung kommen, wenn wir annehmen, daß es sich um einen Bluterguß oder ein Exsudat in das Pankreas, in der Gegend von Körper und Schwanz, jedenfalls nur retroperitoneal gehandelt hat.

Der Ausführungsgang muß bei dieser Gelegenheit ebenfalls unterbrochen worden sein.

Der Erguß fand schlechte Bedingungen für seine Resorption, vielleicht unter dem Einfluß des beigemengten Drüsensekretes, in der Umgebung wucherte das Bindegewebe entzündlich und kapselte ihn ab. Auch das Peritoneum, das über den Erguß sich spannte, reagierte mit Entzündung, und so kam es zu den Verwachsungen mit der hinteren Magenwand, wie wir sie fanden.

Als die Zyste größer wurde, durch Exsudation aus der entzündlich wuchernden Kapsel, — und unter dem Magen hervor in direkte Beziehungen zum Netz kam, bildeten sich auch mit diesem Verwachsungen.

Die Reste von Drüsensubstanz, die sich in der Wand der Zyste

zerstreut finden, lagen ursprünglich nahe beieinander und wurden durch das Größerwerden der Zyste auseinandergeschoben.

Der von dem Erguß umspülte linke Teil des Pankreas ging zugrunde und blieb in der Zyste liegen.

Der allmählich sich ausdehnende, mitwachsende Peritonalüberzug verhinderte, daß Verwachsungen der Zyste mit den Nachbarorganen sich bildeten, mit Ausnahme jener Stellen, welche der stärksten Vorwölbung gerade auflagen, hintere Magenwand und später Netz.

Welcher Art nun die Veranlassung war, welche den Erguß zur Folge hatte, — welcher Natur dieser Erguß war, das festzustellen, ist heute nicht mehr möglich.

Sehen wir uns in der Anamnese um, die in sehr liebenswürdiger Weise von Herrn Geh. Rat Prof. Dr. Ebstein zur Verfügung gestellt wurde, wofür ich auch an dieser Stelle meinen ergebensten Dank sage.

Wir finden da die Angabe, daß der Träger der Zyste in der Jugend einen Scharlach durchmachte, an den sich eine Otitis media anschloß.

Nichts würde dagegen sprechen, wenn wir annähmen, daß während dieses Scharlachs sich auch eine akute Pankreatitis entwickelt habe, die zur Nekrose eines Teils der Drüse führte. Um diesen nekrotischen Teil, Mittelstück und Schweif bildete sich eine reaktive Bindegewebswucherung — und der Anfang der Zyste wäre gegeben.

Kaum etwas spricht gegen diese Annahme, — aber auch nichts dafür.

Ferner könnte man denken, daß ein Trauma einen Durchriß der Drüse, Erguß von Blut und Sekret unter das Peritoneum, und im Anschluß daran die Zystenbildung veranlaßt habe. Der nach links vom Riß gelegene Teil der Drüse sezernierte anfangs weiter und trug vielleicht durch sein Sekret zur Verdauung der Hämatoms und zur Vergrößerung der Zyste durch Erhöhung der Entzündung bei, — wurde aber beim Größerwerden der Zyste durch den Druck des Inhalts nekrotisch. —

Blutungen haben jedenfalls in den in der Zyste gelegenen nekrotischen Teil stattgefunden — und doch jedenfalls zu einer Zeit, als er noch nicht nekrotisch war; das beweisen die zahlreichen dunklen Pigmentablagerungen, — trotzdem es nicht mehr gelingt, Eisen in ihnen nachzuweisen.

In der Anamnese ist von einem starken Trauma, das die Unterbauchgegend getroffen hätte, nichts erwähnt. Doch bildet das für unseren Fall keinen Grund gegen unsere Annahme, denn der Mann wurde schwer krank in die Klinik eingeliefert und starb schon am folgenden Tage an Delirium tremens, das kurz nach der Aufnahme ausbrach. Seine Angaben waren also gewiß dürftig.

Auch die traumatische Entstehung also scheint annehmbar, ist aber nicht zu beweisen, und es dürfte nicht leicht sein, die Entstehungsart noch bestimmter festzulegen.

Die ersten Anfänge liegen sicher weit, jahrelang, zurück, denn die Wand der Zyste besteht aus sehr derbem, festem Bindegewebe und in dem eingelagerten Pigment, das doch sicher hämatogen ist, ist Eisen nicht mehr nachzuweisen.

Das Wachstum muß sehr langsam vor sich gegangen sein, denn sonst hätte der Träger gewiß etwas davon gemerkt.

In der Literatur finden sich einige Fälle, die große Änlichkeit mit dem vorliegenden haben.

Dahin möchte ich vor allem den oft in der Literatur angeführten Fall von Israel rechnen, bei dem in einer großen Zyste bei einer an Diabetes verstorbenen Frau im Grunde der nekrotische Pankreasrest lag.

Die Genese dieser Zyste denkt Israel sich in ähnlicher Weise, wie wir sie glauben annehmen zu dürfen.

Ein sehr instruktive Abbildung ist der Arbeit in Virchows Archiv Band 83 beigegeben, eine Reproduktion findet sich bei Körte, l. c., Seite 104. Ebenda werden noch einige dem vorigen analoge Fälle von Middleton u. a. angegeben.

Körte sagt im Anschluß an die Besprechung dieser Fälle: „Die Möglichkeit ist nicht von der Hand zu weisen, daß manche der als ‚Pankreaszysten' geführten Fälle in der Tat in der Weise entstanden sind, daß ein Entzündungs- oder Nekroseherd im Pankreas oder ein zystisch entarteter Lobulus an der Peripherie der Drüse in die Bursa omentalis perforierte und nun in dieser durch Verklebung des Foramen Winslowii ein abgekapselter, zystischer Hohlraum entstand, welcher mit dem Pankreas noch in Verbindung war und Beimischungen von dem Sekret der Drüse enthielt."

Diesen Zysten gegenüber stellt unser Fall einen von ihnen wohl zu unterscheidenden Typus dar, den man vielleicht zweckmäßig als peripankreatische Zyste von den übrigen scheidet.

Ausschlaggebend für die Diagnose einer peripankreatischen Zyste ist das Finden eines Teiles des Pankreas in der Zyste bei erhaltener Bursa omentalis. Ich glaube nicht, daß Zysten, welche einen Teil der Drüse in sich einschließen, auf andere, als die besprochene Art entstehen können.

Bei operativem Eingehen auf eine Zyste diesre Art würde man nach der Durchtrennung des Netzes auf eine zweite, seröse Haut kommen, welche die Zystenwand vorn bekleidet, die hintere vorgetriebene Wand der Bursa omentalis. Diese topographische Besonderheit kommt natürlich nicht den peripankreatischen Zysten allein zu. —

Neben dem Fall von Israel scheint mir hierzu zu gehören der Fall von Durante, den ich allerdings nur nach Oser zitieren kann. Auch hier fand sich im Innern der Zyste der Rest des Pankreas als weicher Körper. Der Ductus Wirsungianus war durch einen Spulwurm verstopft.

An derselben Stelle findet sich erwähnt ein Fall von Triconis, bei dem aus der geöffneten Zyste sich nekrotisches Pankreasgewebe entleerte. Der Ductus Wirsungianus war durch einen Stein verstopft, der entfernt von der Mündung gelegen war.

Ich glaube, daß weder ein Konkrement, noch ein Spulwurm eine Zyste entstehen lassen können, welche Pankreasgewebe in sich einschließt.

Lazarus gibt eine Abbildung einer Pankreaszyste, die er pathologisch-anatomisch untersuchte, Salzer schon früher nach diagnostischen Gesichtspunkten beschrieb, die große Ähnlichkeit mit unserm Fall zu haben scheint.

Die topographischen Verhältnisse stimmen vollkommen überein.

Im Innern der geöffneten Zyste sieht man außer einigen Nebenzysten noch eine größere, polypöse Masse, über deren Struktur Lazarus nichts Besonderes angibt.

Dem Bilde nach könnte es recht gut ein Rest von Drüsengewebe sein. Würde Lazarus nicht bestimmt versichern, daß es sich in seinem Falle um ein echtes Kystom handele, auf Grund der vorhin angegebenen Merkmale, so würde ich glauben, einen dem unsern ganz entsprechenden Fall vor mir zu haben.

Nach dem bei der Operation erhobenen anatomischen Befunde möchte ich einen von Indemanns beschriebenen Fall den vorigen anreihen. Die topographischen Verhältnisse waren andere insofern, als Colon und Magen vor der unteren Hälfte der Zyste lagen, diese sich also nach oben entwickelt hatte, entsprechend dem zweiten Typus nach Oser (l. c. S. 258 Fig. 9). S. a. Körte Fig. S. 57. Auf dem Boden der geöffneten Zyste war eine nekrotische Masse fühlbar; die mikroskopische Untersuchung ergab keinen Anhalt, daß es sich um nekrotische Drüse gehandelt hätte. Aber was sollte es sonst sein? Der Magen war nicht verwachsen, die Bursa omentalis also erhalten.

In der Literatur der letzten Jahre ist mir ein Fall von peripankrea

tischer Zyste nicht begegnet. Die meisten Veröffentlichungen beziehen sich auf operative Dinge, unsere pathologisch-anatomischen Vorstellungen sind kaum bereichert worden. Dagegen glaube ich, daß vielleicht eine ganze Reihe der früher als Retentionszysten — besonders durch Verschluß des Ductus Wirsungianus — geführten Gebilde sich als peripankreatische Zysten herausstellen würden, wenn man sie daraufhin wieder ansehen würde.

Überblicken wir zum Schluß, was wir aus dem vorliegenden Fall lernen, so ist der Gewinn in klinisch-diagnostischer Hinsicht gleich Null, pathologisch-anatomisch können wir sagen, daß es sich um eine retroperitoneale, peripankreatische zystische Bildung unbekannter Aetiologia — entzündlicher Entstehung — gehandelt hat.

Für die chirurgische Behandlung wäre auch hier, wie in den meisten Fällen, die Einnähung der Zyste in die Bauchwunde und Eröffnung das gegebene Verfahren gewesen.

Eine Totalexstirpation hätte jedenfalls wegen der Nähe der großen Gefäße und der Dicke des Stiels große Schwierigkeiten gemacht.

Von einer bildlichen Darstellung des Zyste wurde Abstand genommen, da die makroskopischen Verhältnisse bei den von Israel und Lazarus abgebildeten Zysten so ähnlich liegen, daß eine Abbildung nur das wiederholen würde, was auch dort zu sehen ist, mit nur geringen Abweichungen, wesentlich Neues dagegen nicht zeigen würde.

Es bleibt mir noch die angenehme Pflicht, Herrn Professor Ribbert für die gütige Überlassung der Arbeit und die Unterstützung bei der Abfassung meinen ergebensten Dank zu sagen.

Literaturverzeichnis.

Die Literatur bis 1897 findet sich bei:

Oser, Die Erkrankungen des Pankreas. Wien 1898, in Nothnagel, Spezielle Pathologie und Therapie.

Körte, Die chirurgischen Krankheiten und die Verletzungen des Pankreas. Stuttgart 1898, in Deutsche Chirurgie. Lieferung 45 d.

Dort sind nicht aufgeführt:

Kraske, Ärztliche Sachverständigen-Zeitung. 1895. Nr. 17 (nach Lazarus).

Strandgaard, Fall von Pankreaszysten, Hospitalstidende R. 4. B. V. p. 1113 (nach Virchow-Hirsch, Jahresberichte. 1897. II. 234).

Es kommen hinzu:

Indemanns, Over de Pathologie en Therapie der Pancreascysten. Dissertation. Amsterdam 1897; große Literaturzusammenstellung, nichts Neues, dagegen tabellarische Übersicht über 68 operierte Pankreaszysten.

Payr, Wiener klin. Wochenschr. (Nach Virchow-Hirsch. 1898.)

Lenarčić, Punktionsflüssigkeit einer Pankreaszyste. Zentralbl. f. inn. Med. 1898. Nr. 30.

v. Brackel, Ein Fall von Pankreaszyste. Diese Zeitschr. 1898. 49. Bd. Multiloculares Kystom. Totalexstirpation.

Scoba, Über krebsige und sarkomatöse Entartung von Pankreaszysten. Dissertation. Greifswald 1902.

Zdarek, Chemische Untersuchung des Inhaltes einer Pankreaszyste. Wiener klin. Wochenschr. 1899. (Virchow-Hirsch.)

Fabricius, Über Pankreaszysten. Dissertation. Halle 1899. Nur operative Angaben.

Fitz, Multilocular Kystoma of Pancreas (Virchow-Hirsch 1900).

Greisen, Über einen Fall von Pankreaszyste. Dissert. Kiel 1900, nur chirurgisch.

Bessel-Hagen, Zur operativen Behandlung der Pankreaszysten. Archiv f. klin. Chirurgie. 1900. 62. Chirurgisch.

Franke, Beiträge zur akuten Pankreaserkrankung. Diese Zeitschrift. 1900. 54. Bd. „Peripankreatische Pseudozyste."

Délagénière, Kyste glandulaire du pancréas. (Virchow-Hirsch. 1900.)

Subbotić, Beitrag zur Kenntnis der hämorrhagischen Pankreaszysten. Diese Zeitschrift 59. Bd. 1901.

Anatomische Untersuchung zwei Tage nach der Operation, Retentionszyste, chronische Pankreatitis.

Seefisch, Mitteilung über Pankreaszysten. Diese Zeitschrift. 1901. 59. Bd. Nur chirurgisch.

Derselbe, Vereinsbeilage d. deutschen med. Wochenschr. Dasselbe. 1901, 10. Jan.

Starck, Zwei Fälle zystischer Pankreasgeschwülste. Beiträge z. klin. Chirurgie. 1901. 29. Vielkammeriges Kystom, Totalexstirpation, Heilung; — zystisches Sarkom.

Monin, Kyste du pancréas. Lyon médic. 1900. 37. (Nach Virchow-Hirsch.)

Coombs and Nash, The Lancet. 1901. 29. July. Traumat. 26 Fälle.

Lazarus, Zur Pathogenese der Pankreaszysten. Zeitschrift für Heilkunde. Chirurgische Abteilung. 1901. Experimentelle und pathologisch-anatomische Untersuchungen, Abbildungen.

X.

Aus der chirurg. Klinik in Göttingen. Direktor: Geheimrat Braun.

Beitrag zur Kenntnis der Rotzinfektion beim Menschen.

Von

Dr. **Adolf Jenckel,**
Assistenzarzt und Privatdozent.

Bei den außerordentlich strengen sanitätspolizeilichen Vorschriften und Maßnahmen zur Verhütung der Verbreitung der Rotzkrankheit beim Pferde kommen Infektionen beim Menschen in unserer Gegend nur äußerst selten vor, treten sie dennoch auf, so pflegt im allgemeinen bei den akut verlaufenden Fällen nur äußerst geringe Hoffnung für die Erhaltung des Lebens zu bestehen, da wir bislang trotz vielfacher Bemühungen noch kein Mittel besitzen, welches unfehlbar der Ausbreitung der Krankheit im menschlichen Körper Einhalt zu gebieten vermöchte. Zwar hat die Veterinärmedizin analog dem Tuberkulinpräparat das sogenannte Mallein in zahlreichen Fällen in Anwendung gebracht, einen therapeutischen Wert jedoch — darüber sind heutzutage die Ansichten einig — kann man demselben nicht beilegen, ja auch die Vorzüge in diagnostischer Beziehung scheinen nach den Untersuchungen von Schütz zweifelhaft geworden zu sein. Etwas günstiger stellt sich die Prognose bei den mehr chronisch verlaufenden Formen des Rotzes, wo unter Perioden des Stillstands und der Exazerbation sich das Leiden über Jahre hinaus ausdehnen kann, doch gehören auch hier die Mitteilungen von definitiver Heilung immerhin zu den Seltenheiten. Die besten Chancen sowohl in therapeutischer, als auch in prognostischer Beziehung bieten ohne Zweifel die leider äußerst seltenen Fälle, wo bereits im Initialstadium eine Lokalisation an solchen Stellen des Körpers eingetreten ist, die der chirurgischen Behandlung zugänglich sind, wie folgender Fall beweisen möge.

Am 12. März 1900 war in die hiesige medizinische Klinik ein 25jähriger Ökonomieverwalter aufgenommen worden, welcher 14 Tage vorher plötzlich erkrankte und 2 Tage nach seiner Aufnahme in die

Klinik an akutem Rotz ad exitum kam. Der Fall[1]) war neben den Symptomen und dem foudroyanten Verlauf auch dadurch ausgezeichnet, daß erst durch die Erkrankung dieses mit Pferden wenig in Berührung gekommenen Mannes der Grund zur genauen Untersuchung des Pferdebestandes auf dem betreffenden Gute gegeben, und dadurch die Quelle der Infektion festgestellt wurde. Bei der am 15. März im pathologischen Institut ausgeführten Sektion zeigte sich, daß nicht nur an der Nase, dem Kehlkopf, der Tonsilla und Lungen, sondern auch in der Dura mater, der Haut, den Muskeln und Periost Rotzabszesse nachgewiesen werden konnten.

Bald darauf konnte festgestellt werden, daß durch die bei der Autopsie gewonnenen Präparate eine weitere Infektion erfolgt war. Ein Wärter des pathologischen Instituts nämlich hatte an dem Tage der Sektion (15. März 1900) die Präparate wiederholt mit den Händen angefaßt, obwohl sich an dem rechten Mittelfinger mehrere mit Zinkpflastermull bedeckte Wunden befanden. 7 Tage später (22. März 1900) traten zuerst am rechten Vorderarm, der rechten Hand sowie dem noch nicht völlig verheilten Mittelfinger heftige, ziehende Schmerzen auf, nachdem bereits an den Tagen vorher geringe, zeitweise einsetzende Schmerzen bestanden hatten, die nach dem Ellbogen sowie nach der Achselhöhle hin ausstrahlten. In der Annahme, daß es sich um die früher oft aufgetretenen und nach einigen Tagen wieder verschwundenen Zeichen einer Infektion von Leichenteilen herrührend handele, machte der Mann die gewohnten Umschläge mit essigsaurer Tonerde und trug den Arm in einer Mitella. Da aber in der nächstfolgenden Nacht sehr hohes Fieber auftrat (39,8°) und Patient nebst starken Schmerzen eine große Schwäche im Körper verspürte, suchte er am andern Tage die hiesige chirurgische Poliklinik auf. An der Beugeseite des rechten Vorderarmes ließen sich einige rote Lymphstränge erkennen, die nach der Innenseite des Ellbogens in die starkgerötete und äußerst schmerzende Partie der Gegend der Kubitaldrüsen zogen. Letztere waren stark geschwollen, unter der Haut deutlich fühlbar und völlig erweicht, während eine fast brettharte entzündliche Infiltration die Begrenzung nach obenhin bildete. In der Annahme, daß es sich um eine durch Staphylo- oder Streptokokken hervorgerufene Lymphangitis resp. Lymphadenitis handele, wurde sofort an der Stelle des Abszesses inzidiert, und dicker rahmiger Eiter entleert. Die eitrig erweichte Drüsensubstanz stieß sich teils sofort, teils später mit dem in die völlig offengelassene Wunde eingelegten, mit essigsaurer Tonerde angefeuchteten Gazestreifen ab. Patient wurde dann bis zum 6. April 1900 täglich poliklinisch verbunden.

Das anfangs bestehende Fieber hatte völlig abgenommen, dagegen war der Mann selbst infolge der stark entzündlichen Erscheinungen und der Eiterung sehr elend und schwach geworden, ja nach seiner Ansicht hatte keine der bislang überstandenen, fast in jedem Jahre durch Wunden an den Fingern oder Händen erfolgten Infektionen derartig stark den Gesamtorganismus angegriffen, wie diese augenblickliche. Auch sei noch niemals in der Kubitalgegend, wo fast regelmäßig sich die Affektion zu

1) S. Zandy, Deutsche med. Wochenschr. 1900. Nr. 21. S. 336.

lokalisieren pflegte, und infolgedessen stets eine gewisse Schwellung einer Kubitaldrüse bestand, eine eitrige Einschmelzung erfolgt, die einen chirurgischen Eingriff notwendig gemacht hätte. Auf Grund dieser Angaben und unter Berücksichtigung der während der letzten Zeit obduzierten Fälle, unter welchen sich, wie bereits oben erwähnt wurde, jener Fall von akutem Rotz befand, kam man zu der Vermutung, daß auch hier unter den Erscheinungen einer schweren septischen Intoxikation eine Invasion von Malleusbazillen vorliegen möchte. Der Eiter wurde daraufhin genau untersucht, auf Kartoffeln und Agar abgeimpft, und ebenfalls nach der von Strauß angegebenen Methode ein männliches Meerschweinchen intraperitoneal infiziert. Das Ergebnis war, daß überall Reinkulturen von Malleusbazillen in den bekannten, honiggelben Kolonien gezüchtet werden konnten, und auch beim Meerschweinchen sich prompt eine Orchitis malleosa ausbildete. Patient wurde darauf am 6. April in die Klinik aufgenommen.

Die Wunde wurde anstatt des Gazestreifens mit einem dicken Gummidrain versehen, aus dem sich, wie der täglich vorgenommene Verbandwechsel bewies, stets viel Eiter nach außen hin entleert hatte. Das Allgemeinbefinden hob sich zusehends; am 9. April abends war bereits völlig normale Temperatur vorhanden, obwohl noch immer auf Kartoffeln Rotzbazillen in Reinkultur aufgingen. Allmählich verkleinerte sich die Wunde, die Eiterung ließ erheblich nach, so daß am 27. April 1900 die Drainage entfernt werden konnte. In der ganzen Umgebung der Inzision, besonders nach oben hin, bestand noch immer eine ziemlich derbe und bei Berührung schmerzende, entzündliche Infiltration, die trotz des guten Abflusses und der täglich erneuerten feuchten Verbände mit essigsaurer Tonerde nur langsam zurückging.

Bis zum 2. Mai 1900 konnte noch deutlich, wenn auch spärlicher als zuvor, Reinkulturen von Rotzbazillen gezüchtet werden, erst später fielen die Versuche negativ aus. Die Wunde schloß sich dann schnell, so daß bereits am 5. Mai 1900 die Entlassung des Patienten nach Hause erfolgen konnte. Nach dem Bizeps zu bestand allerdings noch eine, den oberen Teil der Narbe halbmondförmig umgebende, leichte Infiltration des Gewebes, auch klagte Patient bei Druck auf diese Stelle. Infolge der weiteren Schonung des Armes jedoch, welcher stets in einer Mitella während der ersten 8 Tage nach der Entlassung getragen wurde, verschwanden bald alle Erscheinungen. Jetzt, nach 4 Jahren, kann man wohl annehmen, daß die damalige Erkrankung endgültig ausgeheilt ist, und ein Wiederaufleben des Prozesses nicht erwartet werden darf.

Die Krankheit war ohne bakteriologische Untersuchung nicht zu diagnostizieren, entsprach vielmehr dem Bilde einer gewöhnlichen, durch Staphylo- resp. Streptokokken hervorgerufenen Infektion, und sicher wäre man in diesem Stadium ohne genaue Untersuchung des Eiters nicht zur Kenntnis der wahren Ursache der Erkrankung gelangt.

Das Interessante in diesem Fall ist neben dem eigenartigen, unter dem Bilde einer akuten Wundinfektion einhergehenden Verlauf mit Generalisierung im Bezirk der regionären Lymphdrüsen, das Lokalisiert-

bleiben des Herdes auf diese zirkumskripte Stelle, ohne nachträgliche Infektion des gesamten Körpers. Wie Bollinger, Sommerbrodt, Tardien, Koranyi und Kelp hervorheben, erfolgt nämlich die Verbreitung der Keime gewöhnlich auf dem Wege der Blutbahnen und nur höchst selten (Strube) kann man in den dem Invasionsherde naheliegenden Drüsen eine starke Schwellung finden. Daher erklärt sich auch der in den meisten Fällen akuter Rotzinfektion unter schwersten Allgemeinsymptomen einhergehende Verlauf, der, genau wie bei der Septikopyämie, unter multipel auftretenden Eiterherden die überall am Körper, in der Haut, den parenchymatösen Organen, der Muskulatur, den serösen Häuten usw. durch Zerfall der sich bildenden Knoten entstehen können, fast regelmäßig den letalen Ausgang bedingt. In unserem Falle dagegen blieb die Erkrankung auf die Kubitalgegend beschränkt, und durch rechtzeitige breite Spaltung konnte dem sich bildenden Eiter ein guter Abfluß nach außen geschaffen werden.

Wie es kommt, daß trotz des schwer infektiösen Zustandes, trotz der Virulenz und offenbar stark toxischen Wirkung der Bacillen, die in der bislang bei Infektionen des Patienten nie so hervortretenden Schwäche im Körper sich kundtat, das Gift sich nicht fern von dem Punkte der Invasion, besonders im Gesicht oder am Eingang der Respirationsorgane lokalisierte, sondern auf den rechten Arm allein beschränkt blieb, vermag ich nicht zu sagen. Eine einwandsfreie Erklärung dieser äußerst seltenen Tatsache dürfte sich auch kaum geben lassen, da die Bedingungen für eine Allgemeininfektion in den einzelnen Fällen durchaus verschieden sind. Aber es soll eben diese Beobachtung auch nur darauf hinweisen, daß gelegentlich ein akuter Rotz genau wie eine gewöhnliche Wundinfektion sich vollkommen lokalisieren und unter gleichen Erscheinungen zur Ausheilung gelangen kann.

In der mir zur Verfügung stehenden Literatur über Rotzerkrankung[1]) konnte ich keinen Fall finden, welcher dem meinigen als Analogon an die Seite zu stellen wäre. Meistens handelte es sich in den akuten Fällen um spät erkannte Erkrankungen, die unter den Erscheinungen multipler, septischer Herde, speziell im Respirationstraktus, ad exitum kamen, oder aber es waren subakut und chronisch verlaufende Affektionen, die durch multipel auftretende Eiterherde charakterisiert, bald innerhalb kurzer Zeit oder aber erst nach jahrelangem Verschwinden und dann wieder plötzlichem Erscheinen den

1) Betr. Literaturangabe verweise ich besonders auf die Arbeit von Strube, Archiv f. klin. Chirurgie. 1900. 61. Bd. S. 399.

Tod des betreffenden Individuums zur Folge hatten. So konnte Bollinger einen Kranken beobachten, dessen Leiden sich über elf Jahre hinzog, und auch dann, als er sich der Weiterbeobachtung entzog, noch nicht zum Abschluß gekommen war. Heilungen auch dieses chronisch verlaufenden Rotzes sind immerhin selten trotz der Publikationen von Karpinsky, Bouley, Gold, Neißer, Garstang, Buschke, Rose.

Wie bereits eingangs erwähnt wurde, sind wir bei der Allgemeininfektion auf die symptomatische Behandlung angewiesen, wenn auch Gold und Neißer durch Quecksilbereinreibungen resp. Darreichung von Jodkali gute Erfolge gesehen zu haben behaupten. Ein sicheres spezifisches Mittel existiert jedenfalls bis jetzt nicht! Anders verhält es sich mit den Erkrankungen, welche auf eine bestimmte Gegend des Körpers lokalisiert bleiben, wie aus der Beschreibung Buschkes hervorgeht; in diesem Stadium muß der Versuch gemacht werden, durch chirurgischen Eingriff eine radikale Heilung herbeizuführen. Bei dem von Buschke mitgeteilten Fall handelte es sich um chronischen, auf eine Extremität lokalisierten Rotz bei einem 73jährigen Mann, der durch radikale Exzision der Erkrankungsherde und nachträglicher Thermokauterisation anscheinend dauernd von seinem Leiden befreit werden konnte. In unserm akuten Falle konnte nicht an eine Exstirpation resp. Exzision des erkrankten Gewebes gedacht werden wegen der entzündlichen Erscheinungen in der Umgebung. Eine derartige Operation hätte durch breite Eröffnung der Saftspalten leicht zu einer Allgemeininfektion führen können; hier war vielmehr eine einfache Spaltung und Entleerung des subkutan gelegenen Abszesses mit nachfolgender Drainage angezeigt, wodurch innerhalb kurzer Zeit die radikale Ausheilung erzielt wurde.

Literaturverzeichnis.

Bollinger, Zoonosen in Ziemssens Handb. d. spez. Path. u. Therap. 3. Bd. 1876.

Bonley, Le bulletin du Nord. Zit. nach Remy: Morve chron. de l'homm. Archive de méd. expériment et d'anat. pathol. 1. Ser. 1. Sept. 1897.

Buschke, Über chronischen Rotz der menschlichen Haut, nebst Bemerkungen über die Anwendung der Malleia beim Menschen. Archiv f. Dermatologie u. Syphilis. 36. Bd. 1897. S. 323.

Garstang, A case of Equinia (Glanders) Recovery. The Lancet 1895. p. 673.

Gold, a) Ein Fall von Heilung des Rotzes mittels merkurieller Behandlung. Berliner klin. Wochenschr. 1890. Nr. 30. b) Ein zweiter Fall von Rotz geheilt mit merkurieller Behandlung. Berliner klin. Wochenschr. 1891. Nr. 40.

Karpinski, Einige Fälle von Rotz beim Menschen. St. Petersburger med. Wochenschr. Nr. 34.

Kelp, Rotzkrankheit beim Menschen. Friedreichs Blätter. 1883. S. 120.
Koranyi, Zoonosen in a) Pitha-Billroths Handbuch der spez. Chirurgie. 1. Bd. 1870, b) Nothnagels Handbuch der spez. Pathol. u. Therap. 5. Bd. 1897.
Neißer, Ernst, Ein Fall von chronischem Rotz beim Menschen. Berliner klin. Wochenschr. 1892. Nr. 14.
Rose, William, A case of chronic. Glanders. Recovery. The Lancet. 1898.
Schütz, Zur Lehre vom Rotz. Berliner Archiv f. wissensch. u. prakt. Tierheilkunde. 1898. 24. Bd.
Sommerbrodt, Ein Fall von Rotzkrankheit beim Menschen. Virchows Archiv. 31. Bd.
Strauß, Sur un moyen de diagnostic rapide de la morve. Arch. de méd. expér. 1888. No. 3. Revue vétérin. juin 1889.
Strube, Klinisches und Anatomisches über einen Fall von akutem Rotz beim Menschen. Charité-Annalen. XXII. 1897.
Derselbe, Über die Rotzkrankheit beim Menschen. Archiv f. klin. Chirurgie 1900. 61. Bd. S. 376.
Tardien, De la morve et du farcin chronique chez l'homme et chez les solipèdes Thèse de Paris. 1843.
Zandy, Ein Fall von Rotz. Deutsche med. Wochenschr. 1900. Nr. 21.

XI.

Aus der chirurgischen Universitätsklinik in Erlangen.
(Prof. Dr. Graser.)

Ein Fall von Bursitis subdeltoidea.

Als Beitrag zur Hygromfrage.

Von

Dr. **Erwin Kreuter,**
Assistenzarzt.

(Mit 3 Abbildungen.)

Die Schleimbeutel und ihre Erkrankungen haben in den letzten Jahren in der pathologischen Anatomie wie in der klinischen Chirurgie ein erhöhtes Interesse gewonnen. Während beide Disziplinen über die morphologische Bedeutung und den physiologischen Wert der Schleimbeutel einig sind, bestehen über die Histogenese, namentlich der sogenannten accessorischen Schleimbeutel noch ziemlich weitgehende Differenzen. Von den „konstanten" Schleimbeuteln ist es namentlich durch die eingehenden Untersuchungen Heinekes erwiesen, daß sie schon im Fötalleben angelegt sind und deshalb so regelmäßig vorkommen. Andererseits weiß man von den accessorischen Schleimbeuteln, daß manche von ihnen sehr häufig vorkommen, daß bestimmte Formen seltener sind, daß sie großen individuellen Schwankungen unterliegen, daß sie, wie Virchow sagt, je nach dem Bedürfnis des Individuums auftreten können.

Alle ausgebildeten Schleimbeutel, sowohl die konstanten (typischen) als die accessorischen (atypischen), können der Sitz akuter wie chronischer Entzündungen mannigfaltiger Art werden. Dabei ist es in die Augen springend, daß die sozusagen exponiertesten Schleimbeutel, wie die Bursae praepatellares und die Bursa olecrani, die unter allen die größte Erkrankungsziffer aufweisen, mit Vorliebe an akuten Entzündungen, nicht selten mit Ausgang in Eiterung, erkranken, während andere Schleimbeutel, die durch dicke Muskelmassen gedeckt sind, wie beispielsweise die Bursa subdeltoidea oder subtrochanterica, fast

ausschließlich der Sitz chronischer Entzündung, namentlich der Tuberkulose, sind. Dieser Punkt verdient mit Rücksicht auf spätere Erörterungen besonders hervorgehoben zu werden.

Chronische Reizzustände der verschiedensten Art führen in Schleimbeuteln gerne zu Flüssigkeitsansammlungen, die von geringen Mengen bis zu großen Quantitäten auftreten können, und die man, zunächst ohne Rücksicht auf die pathologisch-anatomischen Veränderungen der Schleimbeutelwand und ohne Rüchsicht auf etwa in dem flüssigen Inhalt suspendierte Teile, generell als Hygrome bezeichnet. Ein Lieblingssitz dieser Hygrome ist in der Bursa praepatellaris, wo sie als Folge chronischer, gewöhnlich mechanischer Reizzustände, zu enormer Größe anwachsen können. Gerade der Entstehungsmodus dieser zystischen Geschwülste mit ihren allgemein bekannten Exkreszenzen und Wucherungen der Sackwand hat das pathologisch-anatomische und klinische Interesse neuerdings belebt und der Kampf dreht sich um die Frage, ob Proliferation oder Degeneration. Die Entscheidung ist trotz des siegesbewußten Auftretens einzelner Vertreter beider Parteien noch keineswegs in allgemein anerkannter und befriedigender Weise gefallen, da es noch viele Punkte in der strittigen Frage gibt, die dringend der Aufklärung bedürfen.

Von diesem Gesichtspunkt aus erscheint die Mitteilung eines Falles von Hygrom der Bursa subdeltoidea gerechtfertigt, der in mehrfacher Hinsicht von dem größten Interesse ist. Bevor jedoch die Einzelheiten und Besonderheiten des Falles, sowie seine Bedeutung für die Hygromfrage im allgemeinen besprochen werden, mögen kurz die klinischen Erhebungen Platz finden.

S. G., 15 Jahre alt, Kammacherin, stammt aus gesunder Familie und hatte außer Masern bis zu ihrem 13. Lebensjahr keine Krankheit durchzumachen. Im November 1901 erkrankte sie ganz plötzlich, ohne nachweisbare Ursache unter hohem Fieber, Schwellung der linken Hüftgelenksgegend und hochgradiger Schmerzhaftigkeit derselben. Die stürmischen Erscheinungen ließen ohne irgendwelche eingreifende Behandlung des Arztes innerhalb 3—4 Wochen nach, doch lag Patientin 15 Wochen zu Bett. Während dieses Krankenlagers soll sie eine schwere „Herzentzündung“ durchgemacht haben und gleich zu Beginn der Erkrankung trat eine vorübergehende, äußerst schmerzhafte Schwellung der linken Schulter ein, die den Gebrauch des Armes vollkommen unmöglich machte, jedoch bald wieder verschwand. Nach 15 Wochen konnte Patientin wieder aufstehen und mit Krücken gehen, wobei es sich zeigte, daß das linke Bein erheblich kürzer geworden war. Um diese Zeit herum, im Frühjahr 1902, bemerkte Patientin in der linken Schultergegend eine Schwellung von der Größe eines kleinen Apfels, über deren genaueren Sitz sie keine Angaben mehr

machen kann, da sie dieselbe wegen ihrer nunmehr vollkommenen Schmerzlosigkeit kaum beachtete. Die Schwellung blieb etwa $^3/_4$ Jahre immer gleichgroß und behinderte die freie Beweglichkeit des Gelenkes in keiner Weise. Erst seit ungefähr $^1/_2$ Jahr nimmt sie langsam und angeblich seit 4—6 Wochen auffallend rasch an Größe zu. Patientin hat aber auch in letzter Zeit keinerlei Beschwerden und fühlt sich nur durch die Größe der Geschwulst behindert.

Fig. 1.

Die objektive Untersuchung ergab folgendes:

Patientin ist ein für ihr Alter ziemlich großes, wenig entwickeltes, blasses Mädchen von wenig gutem Ernährungszustand.

Die Lungen sind in normalen Grenzen gut verschieblich und bieten bis auf vereinzelte bronchitische Geräusche in den Unterlappen nichts Besonderes.

Das Herz ist nach rechts und links beträchtlich verbreitert, über der Herzspitze und der Mitte des Sternum hört man ein lautes, systolisches, blasendes Geräusch, der zweite Pulmonalton ist stark akzentuiert, der Puls ohne Besonderheit.

Im Abdomen ließen sich keine Unregelmäßigkeiten nachweisen, der Urin enthielt nichts Abnormes.

In der linken Schultergegend findet sich eine mannskopfgroße, eiförmige Geschwulst, die durch die beiden nebenstehenden Photographien recht gut illustriert wird. Die längere Achse des Eies liegt horizontal. Die Oberfläche der Geschwulst ist überall gleichmäßig gerundet, ohne Unebenheiten und Einziehungen. Die Haut ist überall abhebbar und von zahlreichen radiären, ziemlich frischen

Fig. 2.

Striae durchsetzt, im ganzen stark verdünnt und wird von mehreren stark entwickelten Hautvenen durchzogen. Die Geschwulst geht ohne scharfen Rand in die Umgebung (Brust, Oberarm) über und begrenzt sich folgendermaßen: Sie schneidet oben mit der Höhe des Akromion ab, verläuft dann 2 Querfinger breit unterhalb des Schlüsselbeins medianwärts bis zum inneren Drittel der Clavicula, biegt 3 Finger breit vom linken Sternalrand entfernt nach abwärts und verläuft in der Höhe der 4. Rippe gegen den Oberarm zurück, dessen obere Hälfte sie fast ganz einnimmt, betrifft die ganze Vorder-, Außen- und Hinterseite desselben, während sie seine gegen den Rumpf gekehrte Seite ganz frei läßt.

Die Geschwulst ist überall prall elastisch, zeigt deutliche Fluktuation, ist nirgends druckempfindlich und hat nur am Oberarm in der Nähe des Ansatzes des M. deltoideus eine etwas härtere Stelle, die zweifellos der Insertion des exzessiv gespannten Muskels angehört. Die Basis der Geschwulst läßt sich an den Rändern etwas umgreifen, auf der Unterlage ist sie kaum verschieblich; im ganzen ist sie etwas durchscheinend. In der Zyste ist weder Krepitation nachweisbar, noch lassen sich freie Körperchen durchfühlen. Eine Kommunikation mit dem Schultergelenk besteht nicht, wenigstens wird durch Druck auf dieselbe in der auch sonst normalen Axilla keine Veränderung hervorgerufen, namentlich ist der Humeruskopf in gleicher Deutlichkeit durchzufühlen.

Beim Anspannen des M. pectoralis major zeigt sich, daß die Geschwulst deutlich über ihm liegt. Der Rand derselben hebt sich dann scharf von dem darunter liegenden Muskel ab, die Geschwulst selbst wird praller gespannt. Beim Erheben des Armes bis zur Horizontalen, tritt ebenfalls stärkere Spannung ein und es treten dem Faserverlauf des M. deltoideus entsprechend deutliche Einziehungen auf, gleichzeitig tritt die Insertion des Muskels scharf hervor, so daß mit Bestimmtheit anzunehmen ist, daß die Geschwulst unter dem Deltamuskel liegt. Noch deutlicher tritt diese Lage unter dem Muskel hervor, wenn man den in der Horizontalen fixierten Arm nach abwärts drücken läßt, wobei die Einziehungen stärker werden und die pralle Konsistenz der Geschwulst zunimmt.

Der Umfang des Tumors an der Basis beträgt 58 cm, über der Konvexität mißt er nach der einen Richtung 40 cm, nach der anderen 21 cm.

Die Beweglichkeit im Schultergelenk ist vollkommen frei, alle Bewegungen sind schmerzlos ausführbar und nur die Erhebung des Armes durch die gegen die Schulter sich anstemmende Geschwulst behindert.

Die linke Schulter hängt, offenbar durch das Gewicht des Tumors, etwas herunter, die Muskulatur derselben ist ebenso wenig atrophisch wie die des Oberarms. Die Axillardrüsen sind frei, Sensibilitätsstörungen bestehen nicht.

Das linke Bein ist um 4 cm verkürzt, der Trochanter steht ebenso weit über der Roser-Nélatonschen Linie. Der Oberschenkel steht adduziert, etwas nach außen rotiert und im Hüftgelenk ziemlich stark gebeugt. Im Röntgenbild sieht man recht beträchtliche Knochenwucherungen am Trochanter major, der Schenkelkopf ist größtenteils zerstört und der Oberschenkel nach hinten oben luxiert.

Schließlich ist noch hervorzuheben, daß Patientin eine ausgesprochene Sattelnase besaß, an der auffiel, daß die Einsenkung ziemlich nahe der Nasenspitze lag, deutlich unterhalb der Nasenbeinspitze. Die in der hiesigen rhinologischen Klinik vorgenommene spezialärztliche Untersuchung ergab einen fast vollkommenen Defekt des Septum cartilagineum, borkigen Belag der Muscheln, sonst intakte Schleimhaut. Das klinische Bild der Nasenerkrankung war im ersten Augenblick dunkel, da die Art der Zerstörung gar nicht nach Lues aussah und sich anamnestisch absolut keine Anhaltspunkte für kongenitale Syphilis finden ließen. Auch für Tuberkulose sprach nichts, dagegen war die Sache sofort aufgeklärt,

als man an den Beruf der Patientin dachte, indem sie als Kammacherin viel mit Chromsäure zu tun hat, die man für die eigentümlichen Zerstörungen des Septums bei Kammachern verantwortlich macht. Von rhinologischer Seite entschied man sich mit Bestimmtheit für diese Ätiologie der Septumperforation.

Aus dem ziemlich verwickelten Krankheitsbild ist zusammenfassend hervorzuheben, daß das Mädchen vor zwei Jahren ganz akut an einer schweren Hüftgelenksentzündung erkrankte, nach deren Beginn, Symptomen, klinischem Verlauf und Ausgang es sich nur um eine akute infektiöse Osteomyelitis mit vorwiegender Lokalisation in der oberen Epiphyse des linken Femur gehandelt haben kann. Gleich in den ersten Tagen der Erkrankung trat eine schmerzhafte, offenbar metastatisch-infektiöse Affektion der linken Schulter ein und nach deren Abklingen jedenfalls eine akute infektiöse Endokarditis, die am Herzen die Erscheinungen einer kompensierten Mitralinsuffizienz hinterließ.

Für uns von besonderem Interesse und gewiß auch für den Leser in die Augen springend ist die Tatsache, daß die Geschwulst, wegen der Patient die Klinik aufsuchte, später schmerzlos an derselben Stelle auftrat, an der vier Monate vorher offenbar eine akute Entzündung gespielt hatte.

Über die Diagnose der Geschwulst konnte für den Erfahrenen kein Zweifel bestehen, da der Sitz, die Ausdehnung und die Beschaffenheit derselben, die exquisite Lage unter dem Deltoideus und die vollkommene Intaktheit des Gelenkes differentialdiagnostisch kaum etwas ernstlich in Betracht zu ziehen erlaubte und Herr Prof. Graser formulierte dieselbe sofort auf Hygrom der Bursa subdeltoidea. Die Probepunktion ergab stark getrübte, bräunlich tingierte Flüssigkeit, die mikroskopisch zahlreiche Cholestearintafeln und Fettsäurekristalle enthielt. Pigmentschollen (veränderter Blutfarbstoff) waren nicht vorhanden.

Die Operation (Prof. Graser) wurde in der Weise vorgenommen, daß in Äthernarkose ein Schnitt von der Spitze des Akromion bis zur Tuberositas deltoidea geführt wurde. Nach Durchtrennung der Haut war besonders auffallend, daß der Deltamuskel bei seiner enormen Dehnung doch eine recht beträchtliche Fasermenge besaß, so daß wenigstens von einer stärkeren Atrophie nicht die Rede sein konnte. Unter dem Muskel kam die Kapsel der Geschwulst zum Vorschein, aus der sich bei der Inzision unter starkem Druck etwa 1 Liter bräunlichgelber, glitzernder Flüssigkeit entleerte, die keine Reiskörperchen enthielt und die behufs weiterer Untersuchung steril aufgefangen wurde. Nachdem die Flüssigkeit abgelassen war, wurde der Hohlraum abgetastet, wobei sich keine Kommunikation mit dem Schultergelenk finden ließ und auch an

der Innenfläche der Wand keine größeren Unebenheiten oder Exkreszenzen nachzuweisen waren. Es folgte lediglich gründliche Abschabung der Innenfläche mit dem scharfen Löffel, nachdem mehrere Stückchen der Wand zur mikroskopischen Untersuchung exzidiert worden waren. Die Höhle wurde schließlich mit steriler Gaze austamponiert und der Heilung per secundam überlassen.

Fig. 3.

Letztere erfolgte ohne Komplikation sehr langsam, aber noch bevor Patientin wegen ihrer Hüftkontraktur entlassen werden konnte. 5½ Monate nach der Operation war noch nichts von Rezidiv zu sehen, die Schulter sah bis auf die stark gerunzelte Haut normal aus und die Beweglichkeit des Armes war wieder fast vollkommen frei (siehe Fig. 3).

Die mikroskopische Untersuchung der exzidierten Wandstückchen ergab übereinstimmend einen von der gewöhnlichen Form der Hygromwand beträchtlich abweichenden Befund. Man kann im mikroskopischen Bilde scharf zwei Schichten von einander trennen.

Die eine, peripher gelegene Schichte besteht aus geordnetem, fibrillären Bindegewebe, dessen dichte Faserung teils parallele Anordnung teils welligen Verlauf besitzt. Der Kernreichtum, sowie die Dichtigkeit der Fasern nimmt gegen die zweite, innere Schichte der Wand zu ab. Das Bindegewebslager enthält zahlreiche Blutgefäße mit wohlausgebildeter Wand, in deren Umgebung sich meist kleinere Anhäufungen von Leukozyten finden. Auch sonst finden sich im Bindegewebe, ohne Anhalt an die Gefäße, vereinzelte kleinere, entzündliche Infiltrate. Für Tuberkulose ist nicht der geringste Anhaltspunkt vorhanden, ebenso wenig für Lues. Elastische Elemente fehlen in dem bindegewebigen Teil der Wand durchaus.

Die zweite, gegen die Innenfläche zu gelegene und den Hohlraum der Zyste auskleidende Schichte besteht nicht aus Bindegewebe, hat aber im Durchschnitt dieselbe Dicke wie die äußere, bindegewebige Schichte, an einzelnen Stellen übertrifft sie dieselbe sogar an Mächtigkeit. Diese innere Schichte ist ganz scharf gegen die äußere abgegrenzt. Sie besteht aus einem lockeren, sehr zellreichen, jungen Granulationsgewebe, daß von einer Unmenge strotzend gefüllter Kapillaren durchsetzt ist, die vorwiegend einen senkrecht zur Innenwand gerichteten Verlauf haben. An der Grenzzone, die diese innere Schichte mit der äußeren, bindegewebigen verbindet, sieht man bereits mehrfach unterbrochene, aber scharf markierte Faserbündel jungen Bindegewebes die Granulationen durchziehen. Auch in dieser Schichte finden sich keine Anzeichen von Tuberkulose. In keinem der Schnitte aus den verschiedenen Kapselpartien findet sich auch nur eine Andeutung von fibrinoider Entartung des Bindegewebes.

Bevor wir in die Zergliederung und Kritik des Falles eintreten, muß als Abschluß der objektiven Untersuchung noch die chemische Analyse der Hygromflüssigkeit kurz Erwähnung finden, die von größter allgemeiner Bedeutung ist[1]).

Das Volum der untersuchten Flüssigkeit betrug 830 ccm bei einem spezifischen Gewicht von 1031 g! Die Flüssigkeit reagierte auf Lakmus deutlich alkalisch, dagegen wurde ganz schwach alkalische Phenolphtaleïnlösung entfärbt: gegen Phenolphtaleïn also sauer.

Der Gehalt der Flüssigkeit an koagulierbarem Eiweiß erwies sich als enorm groß: er betrug 9,8 Proz. Daneben waren noch andere stickstoffhaltige Substanzen mit einem Gesamtstickstoffgehalt von 0,14 Proz. vorhanden. Muzinogene und kollagene Substanzen konnten auch in Spuren nicht nachgewiesen werden. Auffallend war die Armut der Flüssigkeit an Salzen: Chlor war deutlich nachweisbar, dagegen fielen die Proben auf Schwefelsäure, Phosphorsäure, Kalk und Magnesia negativ aus.

Obwohl wir die Absicht haben, den Fall vorwiegend als Beitrag zur Hygromfrage, namentlich mit Rücksicht auf Publikationen aus der jüngsten Zeit zu verwerten, bietet er doch als detaillierte Einzelbeobachtung so viel des Interessanten und Eigenartigen, daß die Mitteilung gewiß an Wert nur gewinnen kann, wenn wir sie zunächst auch im Rahmen der bisher beschriebenen Fälle von Hygrom der Bursa subdeltoidea betrachten.

Die Erkrankung des unter dem Deltamuskel gelegenen Schleimbeutels gehört zweifellos zu den Seltenheiten. Was die anatomische Nomenklatur anlangt, so ist man übereinstimmend dahin geeinigt, die Bursa subacromialis und subdeltoidea mit Joessel als ein und

1) Herr Privatdozent Dr. Schulz hatte die Liebenswürdigkeit, dieselbe im chemisch-physiologischen Laboratorium auszuführen und mir die Daten zur Verfügung zu stellen.

dasselbe Gebilde aufzufassen und anzunehmen; daß normalerweise eine Kommunikation desselben mit dem Schultergelenk nicht besteht, sondern beide Kavitäten durch die Sehne des M. supraspinatus voneinander getrennt werden. Blauel, dessen Ausführungen dem betreffenden Kapitel der 4. Auflage des Handbuchs für prakt. Chirurgie (1903) zugrunde liegen, konnte bis zum Jahre 1898 nur 16 Fälle von Erkrankung der Bursa subdeltoidea zusammenstellen. Kaminsky (1900) verfügt schon über 24 einschlägige Beobachtungen, zu denen ich nebst unserem Fall einen weiteren von Silberborth (1900) anreihen kann, so daß sich die Gesamtkasuistik bis heute auf 26 Mitteilungen erstreckt.

Unser Fall übertrifft, was Größe der Geschwulst anlangt, alle früheren Beobachtungen. Bisher galt mit Recht der von Blauel mitgeteilte Fall aus der Tübinger chirurgischen Klinik als der größte, dessen Umfang mit einem Kindskopf verglichen wird. Da die Geschwulst unserer Patientin eine größte Zirkumferenz von 58 cm besaß, kann man sie wohl getrost als mannskopfgroß bezeichnen und ihr den Weltrekord zuerkennen. Abgesehen von der Größe scheint sie jedoch auch in der Form eine Einzelstellung einzunehmen. Blauel bezeichnet die Form des Hygrom der Bursa subdeltoidea immer als halbkugelige Hervorwölbung, wobei er sich in Übereinstimmung mit früheren Autoren (Stanley u. a.) befindet. Ein Blick auf unsere erste Photographie demonstriert die Abweichung unseres Falles von dieser Regel. Diese Erscheinung dürfte vielleicht so zu erklären sein: Bis zu einer gewissen Grenze, die durch die anatomische Lage des Schleimbeutels und den Widerstand der ihn bedeckenden Weichteile (Deltoideus, Faszie, Haut) bestimmt sein wird, mag die halbkugelige Form der Hervorwölbung charakteristisch sein. Dafür sprechen frühere Beobachtungen entschieden. Über diese Grenze aber hinaus muß ein Ausweichen nach zwei Seiten hin stattfinden und zwar nach vorn und hinten, so daß Eiform entsteht, da oben und unten Ursprung und Ansatz des Muskels mit ihrer straffen Sehnenperiostverbindung der Ausdehnung unüberwindliche Schranken entgegenstellen. Diese Grenze scheint eben in unserem Fall zum ersten Male überschritten worden zu sein, so daß die scheinbar gesetzmäßige halbkugelförmige Ausdehnung der gefüllten Bursa subdeltoidea nur bedingte Gültigkeit beanspruchen kann.

Was die Ätiologie des subdeltoidalen Hygroms betrifft, so steht Blauel auf dem Standpunkt, alle typischen Schleimbeutelhygrome seien tuberkulös und betrachtet das Vorkommen von Reiskörpern als zum Bilde des Hygroms der Bursa subdel-

toidea gehörig. Das ist sicher nicht richtig. Unter den 26 bis jetzt beschriebenen Fällen finden sich 7 Beobachtungen, wo keine Tuberkulose nachzuweisen und keine Reiskörper im Hygrominhalt vorhanden waren. Smith und Hyrtl teilen Leichenbeobachtungen mit, die nach Kaminsky hierher zu gehören scheinen. Dann beobachtete Dumreicher einen Fall von eitriger Bursitis subdeltoidea. Masserell fand Abszedierung in einem Schleimbeutel, der bereits zweimal serös gefüllt gewesen war und mit einem auf der äußeren Partie des Latissimus dorsi liegenden Schleimbeutel kommunizierte; dann beschreibt Waldenström einen vereiterten Fall, der Fieber und stärkere Allgemeinerscheinungen machte. Der jüngste Fall ist von Vidal beobachtet, wo ebenfalls Eiterung eintrat, die als metapneumonisch aufgefaßt werden mußte.

Diesen Fällen nicht tuberkulöser Erkrankung, schließt sich unserer als siebenter an, obwohl er auch hier wieder Besonderheiten hat, die ihm unbedingt eine Sonderstellung vindizieren.

Wie wir gesehen haben, sind von den 26 bisherigen Beobachtungen 19 auf Tuberkulose zurückzuführen, 6 sind nicht tuberkulöser, sondern akut eitriger Natur, unser Fall zeigte weder Tuberkulose noch die geringsten Symptome von Eiterung. Gegen Tuberkulose sprach schon die Anamnese, sprach der sonstige körperliche Befund der Patientin, dagegen sprach das vollkommene Fehlen von Reiskörpern, die als stete Begleiterscheinung der Schleimbeuteltuberkulose gefunden werden, und dagegen sprach vor allem das Ergebnis der mikroskopischen Untersuchung. Für Lues war ebenfalls kein Anhaltspunkt zu finden, besondere mechanische oder sonstige Einflüsse lagen nicht vor, fibrinoide Entartung der Schleimbeutelwand fehlte vollständig, wie sollte nun das Hygrom entstanden sein?

Unser Fall ist nur von dem Gesichtspunkt aus zu verstehen, daß die Schleimbeutel wie die Gelenke und Sehnenscheiden die Neigung zu metastatischen Entzündungen besitzen. In der Tat sind in der außerordentlich umfangreichen Literatur zahlreiche Einzelbeobachtungen mitgeteilt, wo sich die verschiedensten Infektionserreger, wie Staphylokokken, Streptokokken, Pneumokokken, ja selbst Gonokokken metastatisch in Schleimbeuteln ansiedelten. Und wie sich bei entzündlichen Reizungen der Gelenke nicht selten ein beträchtlicher Hydrops entwickelt, so ist es in ausgedehntem Maße auch von den Schleimbeuteln bekannt und namentlich von den präpatellaren eine ganz alltägliche Erfahrung, daß der Hygrombildung derselben sehr häufig eine mehrfache Entzündung vorausgegangen ist. Ohne zunächst auf die moderne Interpretierung dieser „Ent-

zündung" und ihrer Beziehung zum Hygrom eingehen zu wollen, ist es doch nach der ganzen Anamnese und dem klinischen Befund sehr naheliegend, anzunehmen, daß der erste Anstoß zur Hygrombildung in unserem Falle in jenen Tagen gegeben war, als Patientin in der stürmischsten Periode ihrer akuten Hüftgelenksosteomyelitis über Schmerzen in der linken Schulter klagte. Gewiß ist in Betracht zu ziehen, ob nicht damals das Schultergelenk selbst der Sitz der Affektion war. Allein wenn wir das Krankheitsbild im ganzen im Auge behalten und sehen, daß der primäre Krankheitsherd eine sehr ausgesprochene Defektheilung aufweist, daß die metastatische Erkrankung des Endokards ebenfalls dauernde Spuren hinterlassen hat, warum soll eine Gelenkmetastase, die noch dazu vor der Herzklappenerkrankung auftrat (wo die Virulenz der zirkulierenden Mikroorganismen vielleicht noch hochwertiger war), absolut spurlos verschwinden? Bei dieser Art der Überlegung erscheint es doch natürlicher und naheliegender die Schulterschmerzen auf die metastatisch entzündete Bursa subdeltoidea zu beziehen und somit eine einfache Grundlage für die Hygrombildung zu finden, die sonst vollkommen rätselhaft bliebe. Dabei könnte wiederum das Bedenken auftauchen, warum gerade in unserem Falle keine Abszedierung erfolgt ist. Darüber finden wir ebenfalls in dem ganzen Krankheitsverlauf eine Erklärung, der uns keine allzu destruktiv (im Sinne einer Eiterung) anzunehmenden Infektionserreger gestattet. Denn, wenn auch in der primär erkrankten Hüfte ziemlich weitgehende Veränderungen zurückblieben, so ist die Eiterung doch nicht spontan zum Durchbruch gekommen, obwohl sie operativ nicht angegriffen wurde, sondern scheint resorbiert worden zu sein. Liegt schon hierin ein Hinweis auf ihre Gutartigkeit, so wäre bei hoher Virulenz auch die Endokarditis kaum in eine gut kompensierte Mitralinsuffizienz ausgeklungen. Damit können wir auch von der Bursitis mehr einen irritativen als destruktiven Charakter annehmen.

Alles in allem betrachten wir unseren Fall als Hygrom, entstanden aus einer metastatischen Erkrankung der Bursa subdeltoidea bei primärer akuter, eitriger Osteomyelitis, dessen weitere Entwicklung wir generell in vollkommene Analogie setzen zu den gewöhnlichen Hygromen, wie sie beispielsweise in den präpatellaren Schleimbeuteln so häufig vorkommen.

Was die Symptome anlangt, bietet unser Fall nichts Neues, so daß auch die übrigens ausreichend bekannten Hilfsmittel einer sicheren Diagnose keine Bereicherung erfahren.

In der Therapie sind alle neueren Autoren darin einig, daß die totale Exstirpation der Sackwand als die einzig rationelle Methode anzusehen sei. Sie hatten es eben ausschließlich mit tuberkulösen Erkrankungen zu tun, bei denen gründlichste Entfernung des ganzen Herdes immer der oberste Grundsatz sein muß. Da in unserem Fall keine Tuberkulose vorlag und bei der enormen Ausdehnung des Hygroms die Ausschälung des Sackes ebenso schwierig wie langwierig geworden wäre, war es doch mehr im Interesse der anämischen und herzleidenden Patientin gelegen, die einfachste und kurzdauerndste Methode zu wählen, zumal bei dem Charakter der Erkrankung eine Rezidivgefahr nicht sehr zu fürchten sein dürfte.

Mindestens ebenso interessant wie als Einzelfall erscheint nun unsere Beobachtung auch im Lichte der modernen Hygromtheorie, soweit sie auf der Lehre von der fibrinoiden Entartung des Bindegewebes beruht.

Unter Fibrinoid versteht man seit Neumann eine Substanz, die als Degenerationsprodukt des Bindegewebes aufzufassen ist und die vor allem durch ihr färberisches Verhalten ausgezeichnet ist indem sie sich mit van Gieson gelb statt rot färbt. Neumann studierte den Vorgang hauptsächlich an serösen Häuten, womit er den Kampf um Exsudatfibrin und Bindegewebsfibrin neu entfachte. Nach ihm wurde die Sache von verschiedener Seite in großem Maßstab aufgenommen und namentlich auf Sehnenscheiden und Schleimbeutel ausgedehnt. Unter den zahlreichen Autoren seien nur Goldschmidt, Garré, Schuchardt, Ricker hervorgehoben, von denen jeder eine Lanze für die fibrinoide Degeneration brach, die man heute allgemein als ein Übergangsstadium des fibrillären Bindegewebes in den flüssigen Zustand auffaßt.

Es besteht ganz und gar nicht die Absicht, an dieser Lehre Kritik üben zu wollen, allein die Ergebnisse unserer Beobachtung drängen gebieterisch dazu, gegen die extremen Prediger der fibrinoiden Degeneration Stellung zu nehmen. In dieser Richtung ist die Publikation Langemaks über die Entstehung der Hygrome bezeichnend. Langemak nennt zunächst die Schleimbeutel, die nicht mit Gelenken kommunizieren, „Gleitbeutel". Gleitbeutel sind nach unserer Ansicht alle Schleimbeutel und wir können absolut keinen Gewinn darin sehen, daß neben den wenigen Gelenkschleimbeuteln die außerordentlich zahlreichen Schleimbeutel schlechtweg nunmehr den begrifflich so un-

charakteristischen Taufnamen „Gleitbeutel" bekommen sollen, zumal die Motivierung für diese Benennung auf unrichtigen Voraussetzungen beruht. „Gleitbeutel" sind keine Säcke, heißt es, weil ihnen die dritte Dimension fehlt, sie sind nur Spalten. Dann ist also seit neuerer Zeit eine Spalte eine Fläche oder haben kleine Räume nur mehr zwei Dimensionen. Weiterhin fehlt den Gleitbeuteln ein Epithel „in dem strengen Sinn", wie es in Gelenkschleimbeuteln vorkommen soll. Dieses Epithel im strengen Sinn schildert Langemak als „zu rein zelliger, faserfreier Auskleidung umgewandelte Bindegewebszellen." Wir werden nicht vereinzelt dastehen, wenn wir das überhaupt für kein Epithel halten und wenn Langemak weiter sagt, in Gleitbeuteln können epithelähnliche Stellen vorgetäuscht werden durch enge Lagerung der Zellen, dann muß er sich vor allem gestehen, daß er bei den Gelenkschleimbeuteln dieser Täuschung schon unterlegen ist. Ferner schließt Langemak aus folgender Prämisse: Das Bindegewebe der Gleitbeutel und der Orte überhaupt, an denen sich Hygrome entwickeln, besteht aus usw. Hygrome können sich nun überall entwickeln, wo sich Schleimhaut entwickeln und da diese „dem Bedürfnis des Individuums" folgen, ist man nur mit vorgefaßter Meinung imstande, das Bindegewebe dieser Orte zu präzisieren. Dies nur nebenbei. — Langemak zieht seine Schlüsse auf Grund der mikroskopischen Untersuchung von 8 Hygromen. Davon fand er einmal gar kein Fibrinoid, zweimal war es nur spärlich oder in geringer Menge vorhanden. Nach Langemak ist es dann entweder an anderen Stellen doch vorhanden und ihm nur entgangen oder das Hygrom ist „reif", der Verflüssigungsprozeß ist zum Stillstand gekommen. Jedenfalls glaubt Langemak nachgewiesen zu haben, daß die Hygromflüssigkeit „allein" verflüssigtes Kollagen ist, das vorher im Übermaß aufgetreten war. Dabei ist ihm ein exakt durchgeführter Nachweis nirgends gelungen und diese Theorie der Entstehung der Hygromfähigkeit in so allgemeiner Fassung durchaus kombiniert und hypothetisch. Eine wirklich gute Idee darin ist die, daß sich aus der chemischen Analyse der Hygromflüssigkeit Schlüsse ziehen lassen müßten. Die Behauptung Langemaks aber, daß chemische Untersuchungen über den Inhalt von Hygromen bisher fehlen, ist unrichtig. Obwohl ich genauer nur die 26 Fälle von Hygrom der Bursa subdeltoidea kenne, fand ich gerade von einem Fall eine recht eingehende chemische Analyse von Daremberg und Cazeneuve. Sie hatten 100 g Flüssigkeit zur Verfügung mit einem spezifischen Gewicht von 1059 und einem offenbar sehr großen Eiweißgehalt, denn das Filtrat gab mit Essigsäure und in der Hitze

massige Niederschläge. Um eine Eiweiß-Muzinmischung handelte es sich nicht, denn sonst hätte man nach der Koagulierung durch Erwärmen mit Essigsäure einen Niederschlag bekommen müssen, eine Reaktion, die nicht eintrat.

Langemak fand ebenfalls kein Muzin, dagegen 1,4 Prozent Eiweiß. Warum das bis zur Verflüssigung degenerierte Bindegewebe auch keine Spur seiner chemischen Bestandteile, weder des Muzins noch des Kollagens hinterläßt, warum dagegen gewöhnliches coagulierbares Eiweiß auftritt, in das die leimgebenden Substanzen doch nicht so ohne weiteres übergehen können, ist eine Frage, die man sich vergeblich vorlegt. Mit der Behauptung Langemaks, daß das Kollagen ein ungelöstes Albumoid, in den gelösten Zustand übergeht, ist natürlich nichts bewiesen und Tatsache ist, daß die chemische Untersuchung, ganz entschieden gegen diese Behauptung spricht. Noch viel eklatanter ist dies bei unserer Beobachtung der Fall, wo wir ebenfalls bei vollständigem Fehlen von muzinogenen und kollagenen Substanzen den enorm großen Gehalt von 9,8 Prozent koagulierbarem Eiweiß fanden. Diese chemische Zusammensetzung steht in vollkommener Übereinstimmung mit dem anatomischen Bau der Schleimbeutelwand: nirgends fibrinoide Entartung, sondern die ganze Innenfläche ausgekleidet mit einem ungemein gefäßreichen Granulationsgewebe. Größere Blutungen in den Hohlräumen haben sicher nicht stattgefunden, da wir keine Reste veränderten Blutfarbstoffes finden konnten, dagegen zweifeln wir keinen Moment, daß die Hygromflüssigkeit in unserem Falle aus dem Blute stammt und zwar aus den Gefäßen der Granulationschichte. Aus dem Vorhandensein von so reichlichem Granulationsgewebe müssen wir wohl schließen, daß in der Wand des Schleimbeutels eine Entzündung spielte, die fortwährend zur Exsudation in den Hohlraum führte, denn anders wie als Exsudat läßt sich eine derartig eiweißreiche Körperflüssigkeit kaum auffassen. Namentlich der geringe Salzgehalt derselben scheint auch dafür zu sprechen, daß eine Resorption gewisser Teile des Exsudates wieder stattgefunden hat, während andere, aus bestimmten Gründen nicht resorptionsfähige Stoffe dadurch eine gewisse Konzentration erreichten. Damit fände der enorme Gehalt an koagulierbarem Eiweiß eine ungezwungene Erklärung und wäre die Ausscheidung der Fettsäuren und des Cholestearins in Kristallform verständlich. Für letzteres können wir nur die Entstehung aus dem Blute annehmen, in dem es in normaler Weise vorkommt, da es unter pathologischen Verhältnissen namentlich da zu finden ist, wo Eiweißsubstanzen unter

Bildung von Fett zerfallen, also in fettig zerfallenem Gewebe und in Exsudaten (Ziegler).

Die chemische Untersuchung von Hygromflüssigkeit erscheint jedenfalls als zuverlässiges Mittel, darüber zu entscheiden, ob die Flüssigkeit dem Bindegewebe oder dem Blute entstammt. Wenn auch das Bindegewebe des Erwachsenen relativ arm an Muzin ist, so müßte es doch auch im verflüssigten Zustand, namentlich bei so großen Quantitäten, wie sie uns zur Verfügung standen, deutlich nachweisbar sein und auch die leimgebenden Substanzen können im „flüssigen" Bindegewebe nicht ganz fehlen.

Wenn wir einerseits weit davon entfernt sind, die Bedeutung der fibrinoiden Entartung bei den Schleimbeutelhygromen bezweifeln oder gar in Abrede stellen zu wollen, so glauben wir doch nicht, daß ihre Rolle darin liegt, zu einer Verflüssigung des Bindegewebes in dem Sinne zu führen, daß die ganze Hygromflüssigkeit als ihr Ergebnis aufzufassen ist, ferner daß es Hygrome gibt, deren Inhalt überhaupt kein verflüssigtes Bindegewebe beherbergt, und daß schließlich, namentlich bei sehr flüssigkeitsreichen Hygromen, Transsudation und Exsudation aus Blut und Lymphe die Hauptquelle der Flüssigkeit sind. Neuere Untersuchungen, die ebenfalls auf dem Boden der fibrinoiden Degeneration stehen, ohne aber die Kritik darüber verloren zu haben, entscheiden sich auch mehr und mehr für eine Mittelstellung in der Hygromfrage. So ist namentlich Kretzschmar in seiner Arbeit über die Reiskörperchenbildung in Schleimbeuteln weit davon entfernt, behaupten zu wollen, alles fibrinartige Material sei degenerativen Ursprungs, sondern vielmehr der Meinung, daß auch Exsudatfibrin vorhanden ist. Er neigt zur Annahme hin, daß eine aus dem Blut oder der Lymphe stammende Substanz das Bindegewebe infiltriere, die Saftspalten erfülle und das Bindegewebe umhülle, wobei letzteres durch Aufnahme der Substanz Quellung und Homogenisierung erfahre. Dabei macht er namentlich auch auf den Umstand aufmerksam, daß ein Hineinpressen von flüssigen Exsudaten bezw. Transsudaten in das Bindegewebe der Bursawand durch mechanische Momente sehr wohl denkbar ist.

Daß alle diese Anschauungen eine Entzündungsfähigkeit der Schleimbeutelwand voraussetzen, ist selbstverständlich. Dieser Punkt bedürfte auch keiner Betonung, wenn nicht Langemak in den Konsequenzen seiner extremen Anschauung so weit gekommen wäre, zu erklären, daß eine primäre oder sekundäre Infektion eines gewöhnlichen Schleimbeutels oder Hygroms unmöglich sei, da die bindegewebige Wand gefäßlos und somit nicht entzündungsfähig wäre.

Was man bis jetzt davon beobachtet habe, wären Prozesse in der Umgebung des Hygroms gewesen, die dasselbe sekundär in Mitleidenschaft gezogen hätten. Langemak erklärt damit nicht nur die hundertfältigen Beobachtungen an chronisch erkrankten Schleimbeuteln für falsch, sondern auch die tausendfältigen Vorkommnisse aus der alltäglichen Praxis mit den akut entzündeten oder vereiterten Schleimbeuteln vor der Kniescheibe für unrichtig. Letzteres seien Phlegmonen der Umgebung oder nur Fluxionen. Es ist nur sehr merkwürdig, daß gerade diese Phlegmonen so prompt auf eine Kälteapplikation zurückgehen und meist so wenig Tendenz zum Fortschreiten haben, was doch sonst zum Begriff der Phlegmone gehört. Gerade das spricht doch dafür, daß diese Eiterungen nicht diffus, sondern abgekapselt und in präformierte Hohlräume eingeschlossen sind mit häufig recht verdickter Wand und nach unserer, wohl allgemein verbreiteter und bis jetzt gültiger Auffassung ist eben die Beteiligung der Umgebung sekundär. Und gar in solchen Fällen von einer „Fluxion" und von „Anfällen arterieller Hyperämie" zu sprechen, wo die klassischen Symptome der Entzündung mit hohem Fieber, Lymphangoitis und Drüsenschwellung einhergehen, ist selbst angesichts der schönsten Theorie ein Unterfangen, das sich selbst richtet [1]).

Wir schließen unsere Ausführungen mit dem Wunsche, daß sie den Anstoß geben mögen zu einer kritischeren Betrachtung der so gern herangezogenen Lehre von der fibrinoiden Entartung des Bindegewebes, namentlich unter Hinweis auf die Aussichten, die sich bei einer mehr chemischen Behandlung der Frage bieten. Eine einigermaßen zuverlässige qualitative und quantitative Analyse wird uns in der Erkenntnis dieses Kapitels vielleicht mehr fördern, als manche färbetechnisch brilliante Serie, der eben doch immer die Mängel des Kunstproduktes anhaften.

Meinem sehr verehrten Lehrer und Chef, Herrn Professor Graser, danke ich bestens für die Überlassung des Materials und die Durchsicht der Arbeit.

1) Ich habe den überflüssigen Versuch gemacht, den Beweis der akuten fieberhaften Entzündung eines Schleimbeutels zu erbringen und einen Fall von Bursitis praepatellaris mit Eisblase bis zum Verschwinden der enizündlichen Erscheinungen behandelt. Hierauf wurde der Schleimbeutel aseptisch herauspräpariert. Der Hohlraum war mit einem dicken blutig-eitrigen Exsudat gefüllt, aus dem Staphylococcus aureus aufgingen. Die Umgebung des Schleimbeutels war lediglich etwas ödematös, die Wunde heilte per primam.

Literatur.

1) Bergmann, Bruns, Mikulicz, Handb. d. prakt. Chirurgie. 2. Aufl. 4. Bd.
2) Blauel, C., Über das Reiskörperchenhygrom der Bursa subdeltoidea. Beitr. z. klin. Chirurgie. 22. Bd. 1898.
3) Daremberg, M. G., et P. Cazeneuve, Analyse chimique du liquide d'un hygroma de la bourse séreuse sous-deltoïdienne. Gaz. méd. de Paris. 1874.
4) Dumreicher, Allgem. Wiener med. Zeitschr. 1857.
5) Garré, C., Die primäre tuberkulöse Sehnenscheidenentzündung. Beitr. z. klin. Chirurgie. 7. Bd. 1891.
6) Goldmann, E. E., Über die Bildungsweise der Reiskörperchen in tuberkulös erkrankten Gelenken, Schleimbeuteln und Sehnenscheiden. Beitr. z. klin. Chirurgie. 15. Bd. 1896.
7) Heineke, W., Die Anatomie und Pathologie der Schleimbeutel und Sehnenscheiden. Erlangen 1868.
8) Hyrtl, Lehrbuch der topographischen Anatomie. Wien 1865.
9) Joessel, G., Topographisch-chirurgische Anatomie. Bonn 1884.
10) Kaminsky, E., Über das Reiskörperchenhygrom der Bursa subdeltoidea. Inaug.-Diss. Freiburg i. Br. 1900.
11) Kretschmar, H., Über Reiskörperchenbildung in Schleimbeuteln. Inaug.-Diss. Würzburg 1902.
12) Landois, L., Lehrbuch der Physiologie. Wien 1885.
13) Langemak, O., Die Entstehung der Hygrome. Archiv f. klin. Chirurgie. 70. Bd. 1903.
14) Masserell, Das Hygrom der Bursa subdeltoidea. Inaug.-Diss. Gießen 1864.
15) Neumann, E., Zur Kenntnis der fibrinoiden Degeneration des Bindegewebes. Virchows Archiv. 144. Bd. 1896.
16) Ricker, G., Die Verflüssigung der Bindegewebsfasern. Virchows Archiv. 163. Bd. 1900.
17) Schuchardt, K., Die Entstehung der subkutanen Hygrome. Virchows Archiv. 121. Bd. 1890.
18) Silberborth, W., Über Reiskörperhygrom der Bursa subdeltoidea. Inaug.-Diss. Greifswald 1900.
19) Smith, G., Zit. v. Gurlt, Gelenkkrankheiten. Berlin 1853.
20) Vidal, Gazette hébdom. Paris 1896.
21) Virchow, R., Die krankhaften Geschwülste. Berlin 1863.
22) Ziegler, E., Lehrb. d. pathol. Anatomie. 8. Aufl. Jena 1895.

XII.

Aus der chirurgischen Klinik zu Marburg (Geh. Küster.)

Die Luxatio femoris infracotyloidea.

Von

Dr. **Walther Wendel,**
Privatdozent und Assistenzarzt der Klinik.

(Mit 3 Abbildungen.)

Die sogenannten vertikalen Luxationen des Hüftgelenkes, die Luxatio supra- und infracotyloidea, sind als sehr selten bekannt. Die Kasuistik beider Verletzungen zusammen zählt in der Weltliteratur nur einige Dutzende von Fällen. Aber während unsere Kenntnisse über die Luxatio supracotyloidea ziemlich sichere und vollständige sind, vor allem seit Blasius (1)[1]), welcher im Jahre 1874 28 Fälle zusammenstellte und die Verletzung monographisch behandelte, sind die Angaben über die vertikale Verrenkung nach unten recht widerspruchsvoll. Schon hinsichtlich der relativen Häufigkeit differieren die Autoren, zumal da die ersten Beobachtungen und Beschreibungen aus einer Zeit stammen, in der die Ansichten über die relative Häufigkeit auch der nicht so selten zur Beobachtung gelangenden übrigen Formen der Hüftgelenksverrenkung widersprechend, z. T. direkt unrichtig waren. Zwei Jahrtausende lang bestand die Ansicht des Hippokrates (2) zu Recht: „Femoris articulus ubi coxendice excidit, quatuor in partes promovetur, in interiorem quidem saepissime, deinde in exteriorem, interdum vero in posteriorem et anteriorem, sed raro". Nach ihm ist also die Luxation nach innen, d. h. die Obturatoria, die häufigste. Daß sich ihm Celsus (3) völlig anschließt, indem er sagt: „Femur in omnes quatuor partes promovetur, saepissime in interiorem", kann nicht wundernehmen. Aber noch am Anfang des vorigen Jahrhunderts bestand dieselbe Ansicht,

1) Die in Klammern befindlichen Ziffern beziehen sich auf das am Schlusse angefügte Literaturverzeichnis.

denn B. Bell (4) erklärte, daß er nie eine andere Verrenkung des Schenkels, als die in das eirunde Loch gesehen habe und daß alle Wundärzte diese Verrenkung für die häufigste hielten. Boyer (5) hält noch die Luxatio obturatoria für ebenso häufig, als die Iliaca. Erst Astley Cooper (6) erklärt die Iliaca für die häufigste, es folgen dann nach ihm die Ischiadica, die Obturatoria, die Pubica. Ebenso sprachen sich Lawrence (7), Charles Bell (8), Syme (9) und vor allem Malgaigne (10) wenigstens hinsichtlich der vorwiegenden Häufigkeit der hinteren Luxationen aus, während sie die von Cooper aufgestellte Reihenfolge im übrigen zum Teil modifizieren.

Ebenso wie für die relative Häufigkeit der verschiedenen Formen der Hüftgelenksverrenkung war die Ansicht des Hippokrates auch maßgebend für die Richtung, in welcher die Verrenkung erfolgte. Bekannt waren nur die Verrenkungen nach innen, nach außen, nach vorn, nach hinten.

Der erste, welcher überhaupt die Hüftgelenksverrenkung senkrecht nach unten erwähnt, war J. L. Petit (11). Er hielt es aber für unmöglich, daß der Schenkelkopf als konvexer Körper auf der nach vorn konvexen Fläche des absteigenden Sitzbeinastes unterhalb der Gelenkpfanne stehen bleiben könne, obwohl er annahm, daß die Verrenkungen nach vorn unten und hinten unten so zustande kommen, daß der Kopf zunächst auf das Sitzbein tritt, aber dann in das Foramen obturatorium bezw. die Incisura ischiadica abrutscht. Er erkannte also nur die alten Kardinalformen an.

Paletta (12) stellte zuerst neben den vier Kardinalformen noch Luxationes intermediae auf. Er versteht darunter Übergangs- oder Zwischenformen, welche nicht in das alte Schema passen. Luxationen senkrecht nach unten waren ihm aber nicht bekannt.

Die Zwischenformen Palettas wurden auch bald durch Autopsie nachgewiesen, unter anderen namentlich durch Bransby Cooper (13), doch fehlen auch hier Beobachtungen von Luxationen gerade nach abwärts.

Im Gegensatz zu Petit erklärte es B. Bell (4) für möglich, daß sich das Femur direkt nach unten luxieren könne. Léveillé (14) gibt an, daß bei der Luxatio infracotyloidea die Kapsel hinten zerrissen sei, der Schenkelkopf auf dem Tuber ischii stehe und dort durch die Spannung des unteren Kapselanteiles, welcher nicht zerrissen sei, und der an die Trochanteren ansetzenden Muskeln fixiert würde. Doch stützt sich diese Ansicht nicht auf eigene Beobachtungen, sondern auf theoretische Deduktionen.

Nélaton (15) bespricht in seiner chirurgischen Pathologie auch

Luxationen des Femur senkrecht nach unten und stützt sich dabei auf 3 Beobachtungen von Bidard (16), Robert (17) und Desprez. Doch können diese Beobachtungen einer strengen Kritik nicht standhalten. Wie Bouisson (18), zum Teil nach brieflichen Berichten der Beobachter, nachweist, und wie wir bei der Nachprüfung anerkennen müssen, handelte es sich um Verrenkungen nach hinten und unten. Auch Malgaigne (10) führt diese Fälle als Luxations ischiatiques auf.

Von der Luxatio infracotyloidea liegen indessen schon vom Anfange des vorigen Jahrhunderts zweifellose Beobachtungen vor. Sie sind aber naturgemäß ganz vereinzelt und zerstreut und entgingen der allgemeinen Aufmerksamkeit.

Der erste Autor, welcher drei Fälle, die wir im folgenden mitbesprechen werden, verwertete, war Johann Nepomuk Rust (19). Er lehrt, daß der Schenkelkopf primär stets nach unten aus der Pfanne tritt und hier zwischen Pfannenrand und Sitzbeinhöcker steht und daß erst aus dieser primären Stellung durch Einwirkung der luxierenden Gewalt oder durch Kontraktion der einen oder anderen Muskelgruppe eine der 4 bekannten Kardinalformen entstehe, die er also sämtlich als sekundäre auffaßt. Er begründet diese Ansicht damit, daß der Pfannenrand unten am niedrigsten ist, daß die Richtung der Pfanne nach abwärts geneigt sei, daß die Gelenkkapsel unten am dünnsten und nachgiebigsten ist, weil sie hier weder durch Bänder verstärkt noch durch Muskeln unterstützt wird. In seltenen Fällen soll der Schenkelkopf in seiner primären Luxationsstellung stehen bleiben, und das sind eben die Fälle von Luxatio infracotyloidea.

Diese Ansicht ist zweifellos nicht richtig. Zwar muß zugegeben werden, daß aus der Verrenkung gerade nach unten sekundär die Luxatio obturatoria oder ischiadica entstehen kann, nicht aber die anderen. Ferner kommt nicht der Bau der Pfanne und die Festigkeit der Kapsel für die Deviation des Schenkelkopfes in erster Linie in Frage, sondern die luxierende Gewalt und das Lig. Bertini. Endlich liegt die von Rust als schwächste Stelle direkt benannte Incisura acetabuli gar nicht in der Richtung des absteigenden Sitzbeinastes, sondern in der des Foramen obturatorium. Aber wenn auch die Gruppierung der von Rust angeführten Fälle von L. infracotyloidea nicht richtig ist, so hat er doch das Verdienst, zuerst drei richtig diagnostizierte Fälle angeführt zu haben.

Um die Mitte des vorigen Jahrhunderts brachte dann in seiner großen Zusammenstellung Malgaigne (10) eine weitere Reihe von Fällen, doch sind zwei der Fälle, welche Rust anführte, nicht dabei, offenbar, weil er Rusts Werk nicht kannte. Unter dem Einflusse

der Statistik von Malgaigne scheint sich eine Überschätzung der relativen Häufigkeit eingestellt zu haben, denn v. Pitha (20) erklärt die Luxatio infracotyloidea für häufiger, als die supracotyloidea und Blasius (1) sagt am Anfang seiner Arbeit über die traumatische Luxatio femoris supracotyloidea: „Alle Schriftsteller über traumatische Schenkelluxationen betrachten die in der Überschrift genannte Art, wenn sie dieselbe überhaupt erwähnen, als die seltenste von allen; ich kann dies nicht für richtig halten, sondern muß nach meiner Kenntnis der speziellen Beobachtungen annehmen, daß die Luxatio infracotyloidea die seltenste ist, wenn man auch alle die von Malgaigne angeführten Fälle als solche will gelten lassen". Schon Roser (21) spricht den Verdacht aus, daß es sich bei einem Teile der als Infracotyloidea gedeuteten Fälle um eine Obturatoria gehandelt habe, und daß eine gewisse Verwirrung hierin herrschte, geht schon daraus hervor, daß ein im Jahre 1799 von Bonn (22) veröffentlichter Fall von Wutzer (23) für eine Luxatio obturatoria gehalten wurde, während Lossen (24) ihn als den ältesten Fall von L. infracotyloidea anführt. Diese Verwirrung ist erklärlich zunächst durch ein Mißverständnis, indem die Bezeichnung: „Verrenkung unterwärts oder nach unten (en bas)" nach dem Vorgange von A. Cooper auf die Luxatio obturatoria bezogen wurde, während der Autor eine Luxatio subcotyloidea seu infracotyloidea meinte. Diese Verwirrung, welche in der unzweckmäßigen Benennung begründet war, wird von Malgaigne [1]) treffend geschildert. Er führt an, daß die von Hippokrates aufgestellte, von A. Paré wieder aufgenommene Bezeichnung der Kardinalformen nach außen, innen, vorn, hinten unlogisch sei, da bei vollständigen Luxationen der Schenkelkopf stets sich der Medianlinie nähere, also stets eine Abweichung nach innen — medial der neueren Terminologie — eintrete. Es könnten also vollständige Luxationen nach hinten ebensogut als die anderen als Verrenkungen nach innen bezeichnet werden. J. L. Petit (11) modifizierte die hippokratische Einteilung und nannte die Richtungen: oben und innen, unten und innen, oben und außen, unten und außen; wodurch sie nicht verständlicher wurden. Bertrandi verwarf sodann aus dem oben angeführten Grunde überhaupt die Bezeichnung innen und außen und setzte statt dessen vorn und hinten. A. Cooper endlich machte die Verwirrung vollständig, indem er die Richtung als nach oben, nach unten, nach hinten und oben nach vorn und oben bezeichnete.

1) A. a. O. S. 747 u. 748.

Abgesehen von diesen Schwierigkeiten, welche Mißverständnisse geradezu herausforderten, war es besonders erschwerend für die Anerkennung der Luxatio infracotyloidea als einer selbstständigen Verrenkungsform, daß die Angaben über den Entstehungsmechanismus, den Symptomenkomplex, die Kopfstellung bei Luxatio infracotyloidea sehr wechselnd sind. Bald soll eine Hyperextension, bald eine Hyperflexion Ursache sein, das Bein bald flektiert, bald extendiert, bald mehr, bald weniger abduziert stehen. der Schenkelkopf soll über die vordere oder die hintere Sitzbeinfläche nach abwärts gleiten, er soll bald unterhalb der Pfanne unmittelbar an deren Rande stehen bleiben, bald sich mit seiner oberen Konvexität gegen das Tuber ischii anstemmen, also erheblich tiefer stehen. Kurz, während die L. supracotyloidea seit ihrer Behandlung durch Blasius eine sicher bekannte Verletzung mit konstanten Symptomen ist, ist eine solche Klärung hinsichtlich der L. infracotyloidea noch nicht erreicht. Dies ist um so leichter erklärlich, als unzweideutige Autopsien bisher völlig fehlen und die Stellung des Kopfes wegen der Dicke und prallen Spannung der darüber liegenden Muskeln nach fast einstimmiger Angabe der Autoren sich vollkommen der Palpation entzieht. Leichenexperimente sind angestellt, aber sie können die Lücke naturgemäß nicht völlig ausfüllen; doch sind von dem Röntgenverfahren wohl nähere Aufschlüsse zu erwarten. Die Beobachtung eines interessanten Falles, bei dem der Entstehungsmechanismus genau zu eruieren war, welcher eingehend untersucht werden konnte, von dem auch ein Aktinogramm hergestellt werden konnte, war für mich die Veranlassung, mich etwas genauer mit der Frage zu beschäftigen. Herrn Geh. Rat Küster bin ich für die Überlassung des Falles zu besonderem Danke verpflichtet.

Terminologie.

Um dem Leser ein objektives Urteil zu ermöglichen, ist es nötig, die einzelnen Mitteilungen, welche sich in der Literatur als hierhergehörig bezeichnet finden, möglichst in ihrer Originalbeschreibung zusammenzustellen [1]).

Bei dieser Zusammenstellung ergibt sich eine Reihe von verschiedenen Bezeichnungen. Bonn (22) beschreibt seinen Fall als „unterwärtsgehende“ Verrenkung. Wir sahen schon oben, daß Wutzer aus dieser Benennung schloß, daß man es mit einer Luxatio obtura-

1) In der folgenden kasuistischen Zusammenstellung ist die Beschreibung, soweit sie dem Originale wörtlich entnommen ist, in Anführungszeichen gesetzt.

toria zu tun habe, offenbar unter dem Einfluß Rosers[1]), welcher die Luxation gerade nach unten direkt bestreitet und die Beobachtung Bonns für eine echte Luxatio obturatoria erklärt. Jedenfalls ist aber sicher, daß Bonn selbst seinen Fall als etwas Besonderes aufgefaßt wissen will, da er eine Luxatio obturatoria sowohl, als auch eine ischiadica durch Differentialdiagnose ausschließt. Daß er mit seiner Beobachtung einen neuen Typus der Oberschenkelverrenkungen aufstellen will, geht aber auch aus seiner Benennung deutlich hervor, wenn man bedenkt, daß zur Zeit der Mitteilung (1799) die hippokratische Lehre von den vier Kardinalformen völlig zu Recht bestand und daß wie man auch die 4 Richtungen benannt haben mag, jedenfalls die Benennung „unten" nicht gebräuchlich war für die Luxatio obturatoria. Erst A. Cooper ist es gewesen, welcher die Bezeichnung „Verrenkung nach unten" für die jetzt als Luxatio obturatoria bezeichnete Verrenkungsform einführte.

Die Richtigkeit dieser Auffassung geht zweifellos aus der von Vidal (25) und Roux (26) synonym gebrauchten Bezeichnung „Luxation sous-cotyloïdienne ou en bas" hervor. Beide Autoren kannten Bonns Mitteilung nicht, deren überhaupt die ganze französische Literatur keine Erwähnung tut. Malgaigne adoptierte die Benennung „Luxation sous-cotyloïdienne". v. Pitha gebraucht nebeneinander die Bezeichnungen „Luxatio infracotyloidea, ischio-tuberica und vertikale Luxation nach unten". Hieraus geht hervor, daß er als hierher gehörig nicht nur die Stellung des verrenkten Schenkelkopfes unmittelbar am unteren Rande der Pfanne, sondern auch eine tiefere, bis auf das Tuber ischii rechnet. Dagegen macht Bigelow (27) einen Unterschied zwischen „Verrenkungen senkrecht nach unten" auf den unteren Pfannenrand und „Verrenkungen schräg nach außen und unten bis zum Tuber ischii". Da der Schenkelkopf, sobald er die Pfanne nach unten verläßt und nicht sekundär nach vorn in das Foramen obturatorium oder nach hinten in die Incisura ischiadica abweicht, auf dem Sitzbeinkörper stehen bleiben muß, so hat Gerdy (28) für diese Form der Verrenkung die Bezeichnung „Luxation ischiatique" gebraucht, während er die jetzt als Luxatio ischiadica bezeichnete Verrenkung als Luxation sacro-ischiatique beschreibt. Diese vieldeutige Nomenklatur legt mir die Pflicht auf, näher zu präzisieren, welche der beschriebenen Fälle ich meiner Kasuistik einverleibt, welche ihr fern gehalten habe. Die Neigung fast sämtlicher französischer Autoren, die zu der Frage Stellung genommen haben — und sie stellen die relativ größte Zahl dar — geht zweifellos dahin, von den vier alten

1) l. c. S. 54.

Kardinalformen der Verrenkung schräg nach vorn (oben und unten) und nach hinten (oben und unten) eine fünfte Gruppe abzugrenzen, bei denen der Schenkelkopf auf dem absteigenden Sitzbeinaste stehen bleibt, d. h. also entweder senkrecht unterhalb der Pfanne, oder aber soweit nach unten und vorn oder unten und hinten, als es die Breite des Sitzbeines erlaubt, ohne daß man eine Luxatio obturatoria oder ischiadica annehmen müßte. Ich verweise diesbezüglich besonders auf Bouisson (18). (Fall 8.) Roser dagegen will diese ganze Gruppe teils der Luxatio obturatoria, teils der Luxatio ischiadica zugezählt wissen und betrachtet sie als unwesentliche Variationen. Die späteren deutschen Autoren zählen aber ohne Ausnahme die Luxatio infracotyloidea als besondere Form auf, meist ohne ihren Standpunkt genauer zu präzisieren, da sie über eigene Fälle fast ausnahmslos nicht verfügen. Daß aber der französische Einfluß sich geltend gemacht hat, beweist neben anderen besonders das Lehrbuch von Albert (29), welches fast genau den Standpunkt von Bouisson teilt und unter dem Kennwort Luxatio in fracotyloidea „Zwischenformen zwischen der streng direkten unteren Luxation und der Obturatoria einerseits, der hinteren andererseits" erwähnt. Doch ist das Material, auf welches Albert sich stützt, nicht einwandsfrei. Er erwähnt als hierher gehörig die Fälle von Parker (30), Pope (31) und Amblard (32). Wenn man aber diese im Original nachliest, so findet man, daß bei Parker der Gelenkkopf hinter dem Skrotum zu fühlen war, das Femur rechtwinklig abduziert und ein wenig innenrotiert stand. Genau dieselbe Stellung ist in dem Falle von Pope angegeben, nur ist nichts über die Rotationsstellung gesagt. Amblard endlich bezeichnet seinen Fall selbst als Luxation sur la branche ascendante de l'ischion. Hier fand sich rechtwinklige Abduktion und leichte Außenrotation. Malgaigne hat deshalb diese drei Fälle zu den „Luxations périnéales" gezählt und Bigelow führt sie gleichfalls als „Luxationen auf das Perineum" an. Meiner Ansicht nach hat es sich höchstwahrscheinlich um unregelmäßige Luxationen gehandelt. Sie müssen der starken Abduktion wegen als Modifikationen der Luxatio obturatoria angesehen werden und können keinesfalls als vertikale Luxationen nach unten gelten. Eine ähnliche Willkür beim Zitieren von Fällen aus der Literatur findet man häufig.

Aus diesem Grunde sind also alle diejenigen Fälle aufgezählt worden, welche von ihren Beobachtern selbst mit mehr oder minder eingehender Begründung als hierhergehörig angesehen und einerseits zu der Luxatio obturatoria, andererseits zu der Luxatio ischiadica in Gegensatz gestellt sind. Dagegen haben diese Autoren

zum Teil Fälle aus der Literatur herangezogen, welche sie zur Unterstützung ihrer Ansicht verwendeten, trotzdem dieselben von ihren Beobachtern anders aufgefaßt sind. Es würde zu weit führen, dieselben einzeln namhaft zu machen. Man findet Fälle, die wir heute zweifellos als Luxatio ischiadica oder obturatoria ansehen würden, welche zum Teil auch unter diesem Namen beschrieben oder von späteren angesehenen Autoren (Malgaigne, Bigelow usw.) zitiert sind, in willkürlicher Weise, bloß wegen der „Ähnlichkeit" mit eigenen Fällen, herausgerissen und als Luxatio infracotyloidea bezeichnet. Alle diese sind nicht in die Kasuistik aufgenommen worden.

Kasuistik.

Fall 1. Mann. Linksseitig. Beobachter: Professor A. Bonn (22), Amsterdam, 2. Juli 1799.

„Ein junger, wohlgebauter, stark fleischiger, 21 Jahre alter Fremder wollte mit vieler Heftigkeit über einen Graben springen, aber er konnte den jenseitigen Boden nicht erreichen, sondern blieb mit dem linken Fuß im Schlamme stecken und suchte durch anstrengende, aufwärts ziehende Bewegungen des rechten Beines sich aus demselben herauszuheben.

In dieser Lage und Anstrengung wurde der Oberleib stark vorwärts gebogen und durch das Übergewicht des ganzen Körpers mehr nach der linken Seite gedrückt, so daß die ganze Schwerkraft auf das linke Hüftbein wirkte und so den Schenkelbeinkopf nötigte, aus seiner Pfanne zu weichen und sich unterwärts zu verrenken.

Der Kranke wurde mit dem Arm aus dem Schlamme gezogen, nach Hause gebracht und der erfahrene Wundarzt, Herr Hussem, zur augenblicklichen Hilfe gerufen.

Dieser suchte nach dem gewöhnlichen Kunstgesetz die Einrichtung zu bewirken, aber umsonst; hierauf ließ er ihm reichlich zur Ader, schlug um das Gelenk eine mit kaltem Wasser und Branntwein durchnäßte Kompresse, und um alle vielleicht folgenden Zufälle zu verhüten, ein breit gefaltetes Schließband um die Hüfte.

Da ich am folgenden Tage zu Rate gezogen wurde, fand ich den Kranken auf dem Rücken im Bette liegen, so daß das linke Knie mit dem Bauche, die Ferse aber, gegen das Schenkelbein aufgezogen, mit diesem einen geraden Winkel machte, der stumpfwinklig ausgestreckte Fuß aber sich auf das Bett stützte; und dies war die einzige, gemächliche, schmerzenlose Lage des Kranken.

Wenn der Fuß mit einer unterstützenden Hand aufgehoben wurde, so verursachte dies eine empfindliche Spannung in der Kniekehle. Ebenso machte der geringste Druck auf das Knie eine schmerzhafte Empfindung der Kniescheibe und der ganzen Oberfläche des Schenkels.

Der Schenkel war länger, denn das Knie und die Kniescheibe standen beinahe 3 Finger breit niedriger als das nächste rechte Knie, während die Schenkelmuskeln der vorderen, äußeren, inneren und hinteren Seite, wie alle eben, stark gespannt waren und keine Bewegung gestatteten.

Knie und Fuß standen, in Rücksicht des ganzen Körpers, in gerader Linie; die Zehen waren vorwärts und nicht einwärts oder auswärts gedreht. Die größere Gesäßfalte fand der Wundarzt bereits bei der ersten Untersuchung länger.

Die Weiche war nach der Hüftseite mehr eingefallen als gewöhnlich, jedoch stark gespannt, aber demungeachtet konnte ich weder auf der eirunden Öffnung, noch in der Gegend des oberen Randes des Schambeins ein Schwellen noch ein Hervorragen des verrenkten Schenkelbeinkopfes bemerken.

An der äußeren Seite der Hüfte und des Schenkels war anstatt des gewöhnlichen Hervorragens des großen Rollhügels, der jetzt niedriger stand, eine merklich breite Delle am Schenkel."

Die Einrenkung wurde auf Bonns Vorschlag nach einer ganz neuen Methode vorgenommen, da die alte nicht zum Ziele geführt hatte und die Höhe des Zimmers nicht erlaubte, einen Flaschenzug zu befestigen. Sie geschah, während der Kranke auf einem Stuhle saß. Ein Gegenzug nach hinten wurde um das Becken gelegt; der Zug an dem spitzwinklig gebeugten Oberschenkel — der Kranke mußte den Oberkörper im Sitzen nach vornüber beugen — wurde mittelst einer oberhalb des Knies angebrachten Schlinge ausgeführt. Ferner wurde für den zweiten Akt der Einrenkung ein Tuch um den obersten Teil des Oberschenkels mit Zugrichtung nach außen gelegt, während das Knie dann gleichzeitig dem gesunden Beine genähert werden sollte. Der erste Akt bestand also in Distraktion bei spitzwinklig gebeugtem Femur, der zweite in Adduktion des Femur bei gleichzeitigem Zuge des Schenkelkopfes nach außen. Die Reposition gelang beim ersten Versuche ohne Schmerzen unter Schnappen. Am 7. Tage durfte der Patient auf einem Stuhle sitzen und Bewegungsübungen machen, am 12. Tage fing er an einem Gehbänkchen an zu gehen, ging nach 25 Tagen ins Freie und wurde völlig wiederhergestellt.

Der Verfasser entwickelt im folgenden durchaus klar und zutreffend, daß es sich um eine Verrenkung gerade nach unten handeln müsse. Er schildert den Entstehungsmechanismus sehr anschaulich. Nach dem Sprunge fuhr der Oberkörper nach vorn, es entstand also eine starke Flexion des Hüftgelenks, und da das linke Bein im Schlamm fixiert wurde, drängte der Schenkelkopf nach hinten gegen den unteren Kapselteil, sprengte ihn und die Pfanne wurde nach vorn über den Schenkelkopf geschoben. Der Schenkelkopf stand dann also zwischen dem unteren Pfannenrande und dem Sitzbeinknorren. Die Mittelstellung des luxierten Gliedes, das Fehlen einer Rotation, Ab- und Adduktion, ließen ein Ausweichen des Kopfes nach vorn auf das Foramen obturatorium oder nach hinten auf die Incisura ischiadica ausschließen.

Eine Abbildung, welche der Arbeit beigegeben ist und welche Figur 1 in getreuer Kopie wiedergibt, zeigt zweifellos eine Luxatio infracotyloidea.

Fall 2. Weib. Rechtsseitig.

Beobachter: Dr. Joh. Gottl. Bernstein. (33.) Jena. 1804. Eigene Übersetzung (aus dem Lateinischen).

„Eine etwa 28 Jahre alte Magd, namens Neubauer, im ganzen gesund, aber von schlaffer Konstitution, war am 2. Oktober 1804 in Lamsdorf bei Jena in der Scheune der Dorfschenke von dem hoch aufgestapelten Getreide in die Tenne herabgestürzt, so daß das Gesicht und andere Körperteile auf der rechten Körperseite verletzt waren. Ein hinzugerufener Wundarzt untersuchte die Verletzungen gleich in der Scheune und vermutete außer anderen Verletzungen eine Verrenkung des rechten Oberschenkels. Als aber das Mädchen bald darauf in die Hinterstube des nahen Hauses gebracht und völlig entkleidet war, ging der Arzt nach einer zweiten, und wie er selbst glaubte, genaueren Untersuchung von seiner vorher gefaßten Ansicht ab und sprach sich dahin aus, daß, wenn wirklich eine Verrenkung vorhanden gewesen war, die Einrenkung beim Transport des Mädchens von selbst eingetreten sei. Deshalb begnügte er sich damit, zumal da das Mädchen bald zu sich gekommen war, ihre sichtbaren Wunden und Quetschungen zu behandeln und wandte alle dazu nötigen Mittel an, bis das Mädchen am Nachmittag des 9. Oktober die Hilfe des klinischen medizinisch-chirurgischen Institutes erbat, welches damals noch unter seinem Gründer Loder, jetzt unter seinen Nachfolgern, in Jena in Blüte stand. Und zwar tat sie dies hauptsächlich aus dem Grunde, weil sie zu arm war, um sich die nötigen Heilmittel auf eigene Kosten länger zu beschaffen.

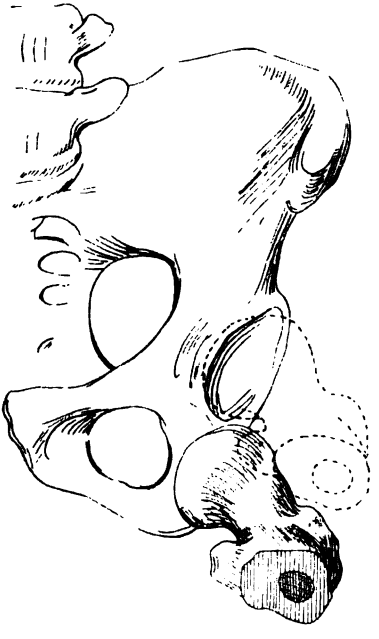

Fig 1.

In der Anstalt war der damalige Kandidat, jetzige Doktor der Heilkunst, Ebert anwesend. Dieser berichtete nach der Untersuchung am folgenden Tage in dem medizinisch-chirurgischen Kollegium über den Fall und bat mich, die Kranke zu besuchen, denn ihm scheine eine genaue und eingehende Untersuchung des rechten Beines nötig und man dürfe sich nicht bei der Ansicht des Wundarztes, daß eine Verrenkung nicht da sei, beruhigen, was sich auch bald als richtig herausstellte.

Ich suchte also die Kranke auf und fand sie mit leicht erhöhtem Oberkörper auf dem Rücken liegen, die Beine in horizontaler Lage (situ plano) ausgestreckt, doch ragte das rechte Knie hervor und die Zehen des entsprechenden Fußes waren nach vorn gerichtet und nach keiner Seite hin abgelenkt. Obwohl diese Anzeichen zu der Annahme, daß keine Verrenkung da sei, verleiten konnten, untersuchte ich doch genauer. Das Mädchen gab an, daß sie in dieser Lage keine Schmerzen hätte. Aber die Schmerzen kamen im rechten Oberschenkel und der Kniekehle wieder, sobald ich die Glieder des verletzten Beines zu bewegen versuchte, und zwar besonders in der Leistengegend an der Hüfte, welche besonders geschwollen war. Zu diesen zweifellosen Anzeichen einer Oberschenkelverrenkung kam noch hinzu, daß das rechte Knie um drei ganze Zoll tiefer stand als das linke, die Ferse aber zwei Zoll vorstand, da sie durch eine Spannung in der Kniebeuge etwas zurückgezogen wurde.

Um aber ganz klar zu sehen, hoben wir das Mädchen mit gut gestützten Füßen aus dem Bette und ließen sie auf den Füßen stehen. Sie stützte sich mit dem Oberkörper sofort auf das linke Bein, denn das verlängerte rechte Bein war ihr im Wege und die Schmerzen im Oberschenkel wurden stärker, sobald sie mit den Zehen des rechten Fußes den Boden berührte. Die rechte Hinterbacke war abgeplattet und verbreitert und die große Gesäßfalte war stärker ausgeprägt als auf der gesunden Seite. Der Trochanter major stand unterhalb hervor und wo sein Vorsprung gewöhnlich zu finden ist, wurde eine Einsenkung sichtbar.

Die Muskelspannung am ganzen Oberschenkel war nicht übermäßig, in der Kniekehle sogar nur gering und nicht sehr schmerzhaft. Die Beugung des Unterschenkels, welche vorher, wie gesagt, stärker war, war jetzt unbedeutend. Der Grund davon ist in dem Zeitraum von acht Tagen zu suchen, welcher seit der Verletzung vergangen war. Denn die an sich schon etwas schlaffen Muskeln hatten sich an die abnorme Dehnung gewöhnt. In der Gegend des Foramen ovale und etwas höher auf dem Schambein selbst war weder ein Vorsprung noch der Schenkelkopf zu entdecken. Doch fühlte ich bei der Untersuchung mit den Fingern etwas unterhalb nach dem Rücken zu unter dem Sitzbeinknorren einen harten Vorsprung, in welchem ich den Schenkelkopf zu erkennen glaubte, was bei der frischen Verrenkung infolge der stärkeren Spannung der kräftigeren Muskeln nicht möglich gewesen wäre.

Unter diesen Umständen — da das Bein nur unter großen Schmerzen bewegt und die auffallende Verlängerung des rechten Beines nicht bestritten werden konnte — war die Luxation selbst zweifellos, und doch schien sie mit keiner der gewöhnlichen Formen übereinzustimmen, da der Fuß gerade nach vorn stand und die Zehen weder nach innen noch nach außen gerichtet waren. Sofort fiel mir der von dem berühmten Bonn beschriebene Fall ein, wo in ähnlicher Weise der Schenkelkopf über den unteren knorpeligen Pfannenrand nach abwärts getreten war und dort fixiert stand, so daß der Kopf zwischen der Spina inferior, der Incisura ischiadica und dem Sitzbeinknorren an der Sehne des Obturator externus, der Schenkelhals und der Trochanter major vor und unterhalb des Sitzbeinknorrens unter dem Glutaeus maximus verborgen standen.

Obwohl nun die sonst beobachteten Symptome in unserem Falle nicht genau die gleichen waren — es fehlten die starke Muskelspannung, die stärkere Beugung des Unterschenkels, das Anziehen der Ferse an den Oberschenkel, die stumpfwinklige Fußhaltung, die Spannung in der Kniekehle und endlich die Schmerzhaftigkeit bei Druck auf die Kniescheibe — so geht doch aus meiner Schilderung hinreichend hervor, daß jene Symptome nicht völlig gefehlt haben, sondern nur in geringerem Grade ausgeprägt waren."

Wie schon oben angeführt, glaubt Bernstein die geringere Deutlichkeit der Symptome darauf beziehen zu müssen, daß er keine ganz frische Verrenkung mehr vor sich hatte. Die Reposition wurde nach Bonns Vorschlag im Sitzen ausgeführt. Der erste Versuch, rein manuell, genau wie von Bonn angegeben, die Reposition zu erreichen, war völlig resultatlos. Deshalb wurde der zweite Versuch mit der Schneiderschen Extensionsmaschine[1]) gemacht. Dieser gelang nicht, weil die Gegenextension dem Zuge der Maschine nicht entsprechend war und die Patientin vom Stuhle gezogen wurde. Der dritte Versuch endlich mit hinreichender Gegenextension gelang ganz leicht unter lautem Geräusch. Das Bein soll anfangs noch 1½ Zoll länger gewesen sein, doch bekam es später bald seine normale Länge wieder. Die Patientin wurde vollkommen wiederhergestellt.

Fall 3. Mann. Rechtsseitig.

Beobachter: Ollivier (34). Angers. 20. Februar 1819. (Eigene Übersetzung.)

„René Bausoreil, ein 72jähriger Holzhauer, war mit Baumfällen beschäftigt, als er durch den unerwarteten Sturz eines ziemlich hohen Baumes niedergeworfen wurde. Ein großer Seitenast traf ihn heftig gegen den inneren und unteren Teil des rechten Oberschenkels, welcher dadurch plötzlich und gewaltsam abduziert wurde. Der Verletzte wurde 6 Stunden nach dem Unfalle in das Hospital von Angers gebracht. Man hatte ihn für den Transport auf einen Stuhl gesetzt, und in dieser Lage stand der rechte Oberschenkel vom linken abgespreizt und leicht gegen das Becken gebeugt. Der Patient hielt mit beiden Händen den Unterschenkel gegen den Oberschenkel gebeugt und gab außerordentliche Schmerzen in dem ganzen Gliede an. Auf ein Bett gelegt bot der Patient folgende Symptome dar:

1. Der gegen das Becken leicht gebeugte Oberschenkel ist ein wenig nach innen rotiert und abduziert. Der flektierte Unterschenkel steht ebenso wie der Fuß in forcierter Außenrotation. Bei dieser Haltung des Gliedes ist die Richtung des Oberschenkels schräg von innen nach außen, so daß eine parallel zur Körperachse durch die Spina ilium ant. sup.

1) Vgl. Loders Journal für die Chirurgie usw. 3. Bd. S. 464. Tab. 9. Fig. 1. Jena 1797—1802.

gezogene und nach unten verlängerte Linie den Condylus internus femoris schneidet.

2. Eine Verlängerung ist nicht nachweisbar, denn bei gleicher Beugung des linken Oberschenkels stehen beide Knie in gleicher Höhe. Der einzige Unterschied zwischen ihnen ist, daß das rechte innenrotiert und abduziert ist.

3. Der Sartorius bildet einen weichen und ziemlich beträchtlichen Vorsprung von seinem Ursprung bis zu seiner Kreuzung mit dem nicht kontrahierten Rectus femoris. Der Tensor fasciae latae bildet gleichfalls einen weichen Tumor am äußeren [1]) oberen Schenkelanteil, unter dem Darmbeinstachel. Der äußere Teil des Quadriceps femoris ist sehr gespannt und fühlt sich hart an. Die Adduktoren, der Grazilis, Semimembranosus und Bizeps bilden an der inneren und hinteren Schenkelfläche einen deutlichen Vorsprung, ohne die Zeichen der Kontraktion zu zeigen.

4. Die Leistenfalte ist tiefer als auf der anderen Seite, aber man merkt dort keine Einsenkung, wie sie die Ortsveränderung des Femurkopfes veranlassen würde. Die genaueste Untersuchung kann auch keine Vorwölbung daselbst entdecken. An der lateralen Seite des vom Tensor fasciae latae gebildeten Vorsprunges ist eine ziemlich bedeutende Vertiefung vorhanden; sie liegt zwischen Darmbeinstachel und großem Rollhügel, welcher tiefer und nach hinten verschoben steht.

5. Das Gesäß ist gerundet, voller als das der entgegengesetzten Seite, besonders wenn man den Kranken mit flektierten Oberschenkeln vom Fußende aus betrachtet. Es bildet mit dem Oberschenkel keine Falte. Obgleich man nirgends den Schenkelkopf fühlt, kann man annehmen, daß er dem Vorsprung in dem unteren Teile der Vertiefung entspricht.

6. Die Extension des Oberschenkels ist nicht möglich. Man kann den Unterschenkel strecken, doch ist die gebeugte Stellung dem Patienten weniger lästig, da er dann den Oberschenkel leichter beugen kann, eine Stellung, welche er in der Rückenlage stets beibehält. Adduktionen lassen sich, wenn auch unter Schmerzen, ziemlich leicht, aber nur in geringem Umfange, ausführen. Auch die Abduktion läßt sich verstärken und einige leichte Rotationen sind möglich. Der Schmerz macht sich besonders in der Leistenbeuge fühlbar."

Die Reposition gelang leicht unter lautem Schnappen durch Distraktion in der Richtung, in welcher der Schenkel fixiert war. Der Patient wurde am 1. Mai 1819 völlig geheilt entlassen.

Ollivier stellte einen Leichenversuch an. Er durchschnitt die Gelenkkapsel in ihrem unteren und inneren Anteile und konnte durch heftige Abduktion und Innenrotation eine Verrenkung mit genau den gleichen Symptomen erzeugen. Der Schenkelkopf fand sich direkt unter der Pfanne, auf dem Ausschnitt für die Sehne des Obturator

1) Interne des Originals ist offenbar ein Druckfehler, wie der Zusatz: au dessous de l'épine iliaque und der Sinn beweist.

externus und stützte sich zugleich auf den oberen Teil des Sitzbeinknorrens. Die Beugung des Schenkels und die Spannung der vorderen Muskeln verhinderten, den luxierten Kopf von der Leistenbeuge aus zu fühlen, ebenso auf der hinteren Seite die dicken Glutäalmuskeln. Ollivier führt an, daß eine Verlängerung in Wirklichkeit vorhanden ist, aber sich wegen der schiefen Richtung des Femur und der Unmöglichkeit, ihn dem anderen zu nähern, der Wahrnehmung entzieht. Er stellt die Verrenkung „directement en bas" als eine neue und zwar fünfte Verrenkungsform des Hüftgelenks auf und betont ihre Unterschiede besonders von der L. obturatoria.

Fall 4. Mann. Doppelseitig.
Beobachter: Sinogowitz (35). Danzig. Am 20. April 1830.

„Ein Schiffsarbeiter stand beim Beladen eines Schiffes mit fichtenen Bohlen mit ausgespreizten Beinen, faßte eine Bohle und schob sie sich zwischen den Füßen durch, um sie so auf die schnellste und bequemste Weise in ihre gehörige Lage zu bringen, als das noch im Wasser befindliche Ende der Bohle durch einen Wellenschlag plötzlich in die Tiefe stauchte und er durch das noch zwischen den Beinen befindliche Ende derselben, auf diesem reitend, mit großer Gewalt aufwärts, sechs Fuß hoch, gegen einen Querbalken der Schiffsdecke geschleudert wurde, die ihn in der Lumbalgegend traf, während sich die Bohle noch zwischen den Oberschenkeln befand. Die Hüften und ihre Umgebung waren auf der vorderen Seite so verunstaltet, daß Verfasser, um sich über die Beschaffenheit der Verletzung genauer zu unterrichten, den Verletzten vorsichtig auf den Bauch legen, die Arme ausstrecken und beiden unteren Gliedmaßen eine möglichst ähnliche und dem Kranken erträgliche Lagerung geben ließ und dann folgende Bemerkungen machen konnte: Die Gegend der unteren Lendenwirbel war tief eingedrückt, so daß man in diese quer über dem Heiligenbeine und den Hüften befindliche Vertiefung, wenn man sie ausfüllen wollte, beide Fäuste aneinander legen konnte. Die Hüften erschienen mit den Trochanteren wie plattgedrückt und ungewöhnlich breit, mindestens zwei Zoll breiter, als es nach den Gliederverhältnissen dieses sonst wohlgebildeten Mannes sich erwarten ließ. Die Oberschenkel lagen mehr auseinandergespreizt, die Knie waren mäßig flektiert, die Füße standen weder nach außen, noch entschieden nach innen; — aus dem Vergleiche der Entfernung der Trochanteren von dem Hüftbeinkamme, woselbst die Muskellagen gespannt erschienen, ergab sich mit Bestimmtheit, daß beide Trochanteren mindestens zwei Zoll tiefer als im natürlichen Verhältnisse von dem Hüftbeinkamme abstanden, Erscheinungen, wie solche A. Cooper (36) bei der Luxation des Oberschenkels nach dem eirunden Loche beschreibt. Aus der auffallenden Länge des Abstandes beider Trochanteren voneinander, bei gleichzeitiger Verlängerung der verrenkten Glieder, glaubte Verfasser mit höchster Wahrscheinlichkeit einen Stand beider Gelenkköpfe zur Gelenkhöhle annehmen zu dürfen, wie er weder bei der Verrenkung des Oberschenkels

gegen das eirunde Loch hin, noch bei der gegen die Incisura ischiadica hin stattfindet und sein ferneres Verhalten wurde durch die Vorstellung geleitet, daß beide Gelenkköpfe aus dem Acetabulo gewichen waren und sich unter dem unteren Rande des Acetabuli befinden mußten, also im Stande der erst entstehenden Verrenkung des Oberschenkels aus der Gelenkpfanne verblieben waren."

Die Reposition wurde in Rückenlage (natürlich ohne Narkose) vorgenommen. Zwei Männer fixierten das Becken, ein dritter zog an der luxierten Extremität, der Operateur stand zwischen den Schenkeln, unterstützte die Distraktion durch ein um seinen Nacken geführtes, am Knie angreifendes Tuch und leitete die Bewegungen, indem er gleichzeitig mit einem Fuße das Becken fixierte. Er überzeugte sich, daß das einzige Hindernis für die Reposition der untere Pfannenrand bildete, an den sich der luxierte Schenkelkopf fest anstemmte. Er beschloß daher, das Hindernis durch Abduktion zu umgehen und führte in der Tat ohne weiteres die Reposition beider Beine nacheinander aus, indem er zunächst abduzieren, sodann unter Traktionen flektieren ließ. Nach 5 Tagen konnte der Verletzte die ersten Bewegungen mit den Oberschenkeln ausführen und bekam später die völlige Beweglichkeit wieder.

Die auffallende Vertiefung in der Gegend der Lendenwirbelsäule ist zweifellos als durch eine hochgradige Lendenlordose entstanden zu denken. Da beide Oberschenkel luxiert und folglich fixiert waren, so mußte eine stärkere Flexionsstellung notwendigerweise eine entsprechende Lordose der Wirbelsäule zur Folge haben, wenn der Patient auf den Bauch gelegt wurde. Es ist also aus der Lordose zu folgern, daß die Flexion der Oberschenkel erheblich größer war, als es dem Beobachter erschien. Ferner ist interessant, daß Sinogowitz seinen Fall für eine primäre Verrenkung im Sinne Rusts hielt, wie aus dem Schlußsatze seiner Schilderung hervorgeht. Da der Fall erst 1836 veröffentlicht wurde, ist es möglich, daß Verfasser das Werk Rusts kannte.

Fall 5. Mann.

Beobachter: Keate (37) 1832.[1])

Ein Herr hatte beim Reiten das Unglück, in einen Graben zu fallen, und dabei fiel sein Pferd dergestalt auf ihn, daß seine Beine weit auseinandergespreizt wurden. Das verletzte Glied war 3½ Zoll kürzer als das gesunde, stark flektiert, so bedeutend abduziert, wie es Keate sonst nie gesehen hatte, und auswärts gerollt.

Der Gelenkkopf stand dicht beim Tuber ischii und war frei beweglich, wie man durch die Palpation bei passiven Bewegungen fest-

1) Original nicht zugänglich. Zitiert nach Malgaigne und Bigelow.

stellen konnte. Der Trochanter major war gleichsam eingedrückt, so daß die Weichteile einen mit seiner Peripherie vorspringenden Kreis bildeten. Bei der Reposition brachte ein erster Zug in der Richtung des Gliedes den Schenkelkopf in das Foramen ovale, ein zweiter näherte ihn der Pfanne noch weiter. Schließlich brachte Keate den Kopf in die Pfanne, indem er mit Hilfe eines Tuches den obersten Teil des Oberschenkels nach außen zog.

Fall 6. Mann. Linksseitig.

Beobachter: Edwyn Gurney (38), Camborne. 15. Januar 1845 Bezeichnet als Schenkelluxation nach unten. (Eigene Übersetzung.)

„Ein 45jähriger, untersetzter aber muskulöser Bergmann fiel am 7. Januar 1848, als er damit beschäftigt war, 1½ Zoll breite Fichtenbohlen zu verladen, nach rückwärts und im Fallen fielen zwei Bohlen quer über den oberen Teil seiner Hüften. Beim Aufstehen bemerkte er, daß er sich das linke Hüftgelenk verletzt hatte. Er konnte, wenn auch mit beträchtlichen Schmerzen, gehen. Er wurde mit einem Schienenwagen bis auf 200 Ellen von seinem Hause gefahren und ging die übrige Strecke. Die Bergwerksärzte hielten es zunächst für eine Luxatio obturatoria. Da aber die gewöhnlichen Symptome derselben fehlten und der Patient imstande war zu gehen, so schlossen sie später eine Luxation aus. Als ich am 15. Januar vorbeikam, wurde ich hinzugerufen und sprach mich nach der Untersuchung für eine Luxation aus. Ich fand, daß der Patient umhergehen konnte, aber hinkend und mit Schmerzen. Ich glaube, er war zwei Tage vorher zu dem 1 Meile entfernten Bergwerk gegangen. Das verletzte Glied war über 1 Zoll länger als das andere; der Fuß stand leicht nach außen gedreht und konnte leicht nach innen oder außen rotiert werden, letzteres mehr, als der andere Fuß. Eine beträchtliche Schwellung fand sich in der Gegend des Gesäßes und ein starker Bluterguß oberhalb des Trochanter major. Beim Sitzen ragte das linke Knie weit vor; die Beugung des Oberschenkels gegen das Becken über die beim Sitzen vorhandene Stellung hinaus, verursachte heftigen Schmerz und ließ sich nicht völlig ausführen, während das andere Knie leicht bis an den Mund herangebracht werden konnte. Beim Stehen auf dem verletzten Beine konnte die andere Ferse nicht den Boden berühren, sondern blieb mehr als 1 Zoll weit entfernt und beim Stehen auf dem gesunden Beine war das verletzte im Knie gebeugt. Der Trochanter major stand über 1 Zoll weiter von der Crista ilium ab und ragte sowohl nach vorn als lateralwärts weiter vor als auf der gesunden Seite. Ich glaubte den Schenkelkopf beim Eindrücken hinter dem Trochanter und etwas höher als dieser fühlen zu können, wobei heftige Schmerzen entstanden. S. Cooper (39) beschreibt in seinem „Dictionary“ eine primäre Hüftgelenksverrenkung nach unten und hinten auf die Verbindung von Darm- und Sitzbein. Er gibt an, daß diese ebenso selten, als die Verrenkung nach oben und hinten ist, daß sie mit Kopfstellung nach vorn, Außenrotation und Verkürzung des Gliedes verbunden ist. Aber bei unserer Luxation war im Sitzen und bei genäherten Knieen das verletzte Bein beträchtlich länger, als das andere. Folglich muß der Schenkelkopf unmittelbar unter dem Acetabulum ge-

standen haben und bei Beugung des Oberschenkels nach vorn und nicht nach hinten gerichtet gewesen sein.

Ich ließ die Ärzte rufen, sagte ihnen meine Ansicht und wir untersuchten den Patienten zusammen. Aber sie zweifelten noch immer an einer Luxation, gaben aber zu, daß das Gelenk nicht in Ordnung sei. Ich sprach den Wunsch aus, einen anderen Chirurgen hinzuzuziehen, wenn sie eine Luxation bezweifelten, und fügte hinzu, sie würden finden, daß der Schenkel, wenn er gehörig extendiert würde, kürzer geworden sei. Sie waren mit der Extension einverstanden, welche einige Minuten lang mit drei Repositionsversuchen ausgeführt wurde. Beim dritten Versuch rief der Patient, er könne und wolle es nicht länger aushalten, denn er sei sicher, daß alles in Ordnung wäre. Man ließ ihn aufstehen, aber ich fürchtete, die Einrenkung wäre nicht gelungen, da kein Schnappen erfolgt war. Ich fand, daß der Oberschenkel in größerer Ausdehnung gebeugt werden konnte und daß der Patient ganz vorzüglich mit dem verletzten Beine Stufen gehen konnte, was er vorher nicht hatte tun können. Als ich ihn am nächsten Morgen sah, bemerkte er, es sei alles in Richtigkeit. Ich brachte ihn aufs Bett und fand beide Beine von gleicher Länge. Die Ärzte sind, glaube ich, noch immer zweifelhaft, ob es eine Verrenkung war, aber ich bin es nicht. Der Patient gibt an, daß der Schenkel beim zweiten Versuche reponiert wurde."

Derselbe Autor führt noch einen weiteren Fall an, welcher sich in der Literatur[1]) vielfach als Luxatio infracotyloidea bezeichnet findet. Gurney selber erklärt ihn aber ausdrücklich als eine Luxation nach unten und hinten. Er gibt an, daß er den Schenkelkopf hinten und unten vom Acetabulum gefühlt habe. Allerdings soll der Schenkel verlängert gewesen sein, ferner soll die Rotation völlig frei gewesen sein, was einer Luxatio ischiadica nicht entsprechen würde. Aber da zur Zeit der Untersuchung schon 11 Tage seit der Verrenkung vergangen waren, so ist damit vielleicht die freie Beweglichkeit zu erklären. Der Patient konnte gehen, aber nicht sitzen, da er den verletzten Schenkel nicht so weit beugen konnte. Jedenfalls ist die Beschreibung so wenig genau — Angaben über den Mechanismus der Verletzung fehlen völlig —, daß keine Berechtigung vorliegt, diesen Fall, entgegen der Ansicht des Autors, für eine Verrenkung gerade nach unten zu erklären und zwar um so weniger, da das charakteristische Symptome, welches Gurney im ersten Falle zur Annahme einer Luxation nach unten veranlaßt hat, hier fehlt. Im ersten Falle ragte beim Sitzen des Patienten mit parallel gestellten Oberschenkeln das Knie des verletzten Beines weiter nach vorn als das andere. Der Autor schließt daraus, daß der Schenkelkopf nicht hinter dem Acetabulum gestanden haben kann. Die Frage, ob es sich nicht um eine

1) So bei Malgaigne und Bigelow.

Luxatio obturatoria gehandelt hat, wird von Gurney nicht berührt. Vielleicht hat das Fehlen einer Abduktionsstellung ihn diese Verrenkung von vorneherein ausschließen lassen. Die Zweifel, welche die Kollegen an der Richtigkeit der Diagnose Gurneys hegten, erscheinen mir nicht unberechtigt.

Fall 7. Mann. Linksseitig.

Beobachter: Roux (26), Cherbourg 1848. (Eigene Übersetzung.)

„Robin, ein 30jähriger Schmied im Hafen von Cherbourg, war von einer kleinen Mauer in ein 1 m tiefes und breites Loch gefallen; sein linkes Bein blieb auf dem Rande, während der Körper und das rechte Bein auf den Boden zu liegen kamen. Die Spreizung der Schenkel war ziemlich bedeutend. Der Patient hörte und fühlte ein Krachen und konnte sich nicht wieder erheben; Passanten kamen ihm zu Hilfe und brachten ihn nach Hause. Am folgenden Tage, den 27. Mai 1848, bemerkte Robin, daß sein linkes Bein länger als das rechte war; er hatte neben der Unmöglichkeit zu gehen, Schmerzen in der Hüftgelenksgegend. An den folgenden Tagen hat der Verletzte, wie er angibt, Fieber und selbst Delirien gehabt und die lebhaften Schmerzen sollen erst nach 14 Tagen nachgelassen haben. Er hatte eine Knochenflickerin konsultiert (une ossière), welche ihm versichert hatte, daß nichts gebrochen oder verrenkt sei. Da aber das Glied nichts von seiner abnormen Länge verlor und das Gehen nur an Krücken möglich war, beschloß der Patient endlich, sich am 28. Juni, dem 33. Tage nach dem Unfalle, in das Seemannskrankenhaus aufnehmen zu lassen. Sein Zustand war folgender: Das linke Bein ist um 6 cm länger als das rechte. Es ist leicht gebeugt, so daß es auf einer ebenen Unterlage nicht aufliegen kann. Seine fast normale Richtung zeigt nur eine kleine Abweichung nach auswärts. Die Beugung des Schenkels gegen das Becken, Ab- und Adduktion sind unvollkommen, können aber in ziemlich weitem Umfange ausgeführt werden. Die Adduktion läßt sich eben bis zur Kreuzung des kranken Beines mit dem gesunden treiben. Streckung nach hinten ist unmöglich. Wenn der Kranke steht, ist das Becken links gesenkt, der Schenkel bildet mit dem Rumpfe einen deutlich nachweisbaren Winkel; das Bein steht leicht gebeugt, der Schenkel ist oben deformiert, der Trochanter major steht von der Spina ilium ant. sup. 6 cm weiter entfernt, als der der anderen Seite; er ist in der Tiefe der Weichteile und in dem Muskelinterstitium, in dem er liegt, schwer zu fühlen. Bei der Schenkelbeugung fühlt man den Schenkelkopf dunkel über dem Sitzbein und etwas einwärts von ihm. Das Glied läßt sich nicht in eine horizontale Lage bringen. Die Umgebung des Hüftgelenkes ist wenig empfindlich. Die Adduktoren sind ziemlich stark gespannt.

Da die Würdigung der Unfallsursache und der Symptome, welche der Kranke darbot, eine Luxation des Femur nach unten oder subcotyloidea hatte annehmen lassen, schritt ich zur Einrenkung."

Diese Einrenkung wurde zunächst im „Ätherismus" durch einfache Traktionen versucht, welche acht Gehilfen ausübten, indem der

Gegenzug in beiden Achselhöhlen und der rechten Schenkelbeuge angriff. Der Versuch war erfolglos. Er wurde zwei Tage später wiederholt. Der Gegenzug war wie das erstemal eingerichtet, nur kam noch ein seitlicher um das Becken hinzu, da seitliche Exkursionen geplant waren. Die Extension übten sechs Gehilfen mit einem einfachen Flaschenzuge aus. Mit langsamer und gleichmäßiger Traktion wurde das Bein nach außen gebracht und dann plötzlich nach innen geworfen, wobei der Operateur manuell den Schenkelkopf nach oben und außen zu bringen suchte. Auch jetzt wurde nichts erreicht, als den Schenkel vom Becken abzuziehen. Schließlich wurde der Schenkel nur von einem Gehilfen in starker Flexion angezogen gehalten und dann vom Operateur in Adduktion und Innenrotation gebracht, worauf die Reposition ohne Geräusch zustande kam. Zunächst war das verrenkte Bein noch ein Zentimeter länger als das andere, bei freier Beweglichkeit. Diese Differenz schwand in wenigen Tagen. 10 Tage nach der Einrenkung fing der Patient an Krücken zu gehen an und bekam später die volle Gebrauchsfähigkeit wieder.

Dieser Fall wird in Malgaignes Revue médico-chirurgicale einer kritischen Besprechung unterzogen, in welcher Bedenken gegen die Auffassung von Roux ausgesprochen werden und eine Luxatio obturatoria bezw. ischiopubica angenommen wird. Allerdings kann sich der Autor gewisser Zweifel an dieser Auffassung nicht erwehren, da die Möglichkeit der Adduktion bis zur Kreuzung mit dem gesunden Beine der Annahme einer Verrenkung nach vorn und unten widerspricht. Er hält deshab den Fall von Roux, den er für den ersten seiner Art ansieht, für dunkel. Gleichzeitig äußert er Bedenken, daß die Verlängerung wirklich 6 cm betragen haben soll, und rügt, daß über die Methode der Messung nichts angegeben ist. Diese Bedenken müssen um so gerechtfertigter erscheinen, wenn, wie Malgaigne mitteilt, selbst ein so bedeutender Chirurg wie A. Cooper die Länge des Beines vergleichsweise an der Stellung der beiden inneren Knöchel zu messen pflegte, ohne die Stellung des Beckens dabei zu berücksichtigen.

Fall 8. Mann. Linksseitig. Beobachter: Bouisson (11). 28. Juli 1853 in Cette. Eigene Übersetzung.

„Ein 16jähriger Maurer, welcher einen 20 kg schweren Stein auf dem Kopfe trug, war aus 7 m Höhe von einem Gerüst abgestürzt und im Fallen an einem Querbalken mit dem linken Beine angehakt. Er trug außer einer Gehirnerschütterung eine Luxation des linken Oberschenkels davon, welche der hinzugezogene Arzt trotz zweimaliger, mit großer Gewalt angestellter Repositionsversuche nicht hatte reponieren

können. Deswegen wurde 5 Tage nach dem Unfalle Bouisson aus Montpellier zugezogen. Er fand folgende Symptome:

Die Hüfte ist in der Höhe des großen Rollhügels deformiert; in dem Winkel, den der leicht abduzierte Oberschenkel mit dem Rumpf bildet, war eine ziemlich ausgesprochene Einsenkung vorhanden, aber man fühlte den Trochanter, welcher viel tiefer als gewöhnlich stand. Der mediale obere Abschnitt des Oberschenkels zeigte keinen abnormen Vorsprung. Unten und hinten, in der Höhe des Sitzbeinknorrens, war ein rundlicher Vorsprung vorhanden, den man durch die Weichteile unbestimmt fühlen konnte und welcher bei passiven, offenbar dem Schenkelkopfe mitgeteilten Bewegungen des Gliedes seine Stellung änderte. Die Gesäßfalte war nach hinten zu verstrichen und in dieser Richtung und etwas nach innen, erkannte man eine dem verrenkten Gelenkkopfe entsprechende Erhabenheit. Eine mäßige diffuse Schwellung war in der Hüftgegend zu konstatieren und machte die Untersuchung dieser Gegend sehr schmerzhaft.

Die Stellung des Gliedes war eine halbe Beugung und sehr leichte Abduktion. Man konnte letztere künstlich verstärken, ohne viel Schmerzen zu machen, aber die Herstellung des Parallelismus der Beine war nur durch starken Zug möglich und mit lebhaften Schmerzen verbunden. Fuß und Knie zeigten nur eine geringe Neigung zur Außenrotation. Das verrenkte Glied maß in der durch die Verletzung aufgezwungenen Stellung 5 cm mehr, als das andere in ähnliche Stellung gebrachte. Aber, wenn man beide Beine ausstreckte, um den Parallelismus besser herzustellen, erschien das linke Bein noch länger als vorher, ohne daß die Beckensenkung dazu beitrug. Die Muskeln waren sehr stark gespannt und zeichneten sich unter der Haut als sehr weit vorspringende Stränge ab, besonders der Rectus internus (?), die Adduktoren, der Bizeps und Semitendinosus. Der Unterschenkel war leicht gebeugt."

Die Reposition wurde zuerst durch gewaltsame Extension der Extremität versucht, welche 4 Gehilfen im Sinne der Extension, ebensoviele im Sinne der Kontraextension auszuführen hatten, zunächst ohne Narkose, dann mit Narkose. Der Schenkelkopf blieb völlig unbeweglich. Alsdann wurde die einfache forcierte Beugung versucht, gleichfalls ohne Erfolg. Schließlich wurde die Beugung mit der Distraktion der Gelenkenden und manueller Redression des Schenkelkopfes vereinigt und führte jetzt zum Ziele. Der Patient wurde wieder völlig arbeitsfähig.

Bouisson ist der Ansicht, daß es auf dem Sitzbein nicht nur Verrenkungen nach unten in der Vertikallinie gebe, wie er es für seinen Fall angibt, sondern daß die Breite des Sitzbeines, welche beim Erwachsenen 4 cm beträgt, Übergänge nach der L. obturatoria wie nach der ischiadica gestatten. Er hält die Beobachtung von Roux für eine solche, wo der Schenkelkopf mehr auf der vorderen Sitzbeinfläche stand, umgekehrt die von Nélaton angeführten Fälle für solche, wo der Kopf mehr auf der hinteren Fläche stand. Da das

Sitzbein konvex ist, so brauche der kugelige Schenkelkopf, da er kein passendes Lager finde, nicht immer in der Vertikallinie auf dem Sitzbein stehen zu bleiben, sondern könne mehr nach vorn oder hinten treten, ohne das Sitzbein zu verlassen. Dieser Labilität widerspricht, wie Bouisson selbst zugibt, die starre Fixation, welche man bei den Repositionsversuchen antraf. Er sucht die letztere durch die Art des Kapselrisses zu erklären.

Fall 9. Mann. Linksseitig. Beobachter: London-Hospital, Dr. Luke (40), 1857. Eigene Übersetzung.

„Eine Gelegenheit, eine seltene Form von Oberschenkelverrenkung zu untersuchen, ergab sich kürzlich im London-Hospital. Ein mäßig kräftiger, 50jähriger Mann wurde in Mr. Lukes Behandlung aufgenommen, nachdem er in einem Trockendock gefallen war. Eine linksseitige Oberschenkelverrenkung wurde leicht festgestellt, aber die Symptome waren eigenartig, insofern als das Glied um einen Zoll verlängert war, ohne irgendeine Drehung nach innen oder außen. Aber der Schenkelkopf konnte leicht gefühlt werden, und zwar wurde angenommen, daß er in der Incisura ischiadica stände. Die Einrenkung wurde etwa eine Stunde nach dem Unfalle durch „Manipulations"-Bewegungen leicht bewerkstelligt. Der Mann starb später infolge von Rippenbrüchen. Bei der Autopsie verrenkte der Hauschirurg den Knochen wieder. Dies war leicht, und es war klar, daß die ursprüngliche Form der Verrenkung wiederhergestellt war, da der Knochen nicht in eine andere Stellung gebracht werden konnte. Der Schenkelkopf fand sich weder in der Incisura ischiadica noch in dem Foramen obturatorium, sondern mitten zwischen beiden, unmittelbar unter dem unteren Pfannenrande. Der Gemellus inferior und Quadratus femoris waren zerrissen, das Ligamentum teres völlig abgetrennt und der Riß war im unteren Teile des Kapselbandes gelegen. Diese unregelmäßigen Formen von Oberschenkelverrenkung scheinen, nach den neuesten Erfahrungen des Metropolitan-Hospitals zu urteilen, sehr selten zu sein."

Dieser Fall bildet die einzige vorhandene Autopsie. Leider wird deren Wert dadurch beeinträchtigt, daß die Verrenkung als Ischiadica diagnostiziert und reponiert worden war und erst die Reluxation an der Leiche ergab eine L. infracotyloidea.

Fall 10. Mann. Linksseitig. Beobachter: Letenneur (41). Nantes 1859.

„Am 30. Juli 1859 gegen 5 Uhr abends war der 18jährige Zimmermann S. damit beschäftigt, das Balkenwerk des Hotel des Beaux-Arts zu richten, als das Gerüst, auf welchem er stand, nachgab und er von der Höhe des Gebäudes, 18—20 m, in die Tiefe stürzte. Beim Falle schlug die linke Körperseite auf einen Bretterhaufen, welcher eine schiefe Ebene bildete. Sofort ins Spital gebracht, zeigte der junge Mann einen Zustand

äußerster Prostration: Das Gesicht war bleich, ängstlich; der Puls klein, leicht zu unterdrücken; die Atmung kurz und erschwert, er hustete etwas blutigen Auswurf aus.

Der Bauch war besonders im Hypogastrium schmerzhaft, es trat Urindrang ein und er entleerte etwa 300 ccm stark mit Blut vermischten Urin. Der Patient beklagte sich besonders über die linke Hüfte und beim ersten Blick konnte man ohne Schwierigkeiten eine Oberschenkelluxation nach innen erkennen. Die Hämaturie konnte einen Beckenbruch befürchten lassen, aber unsere diesbezügliche Untersuchung war völlig negativ. Folgendes sind unsere Beobachtungen über diese Luxation:

Rückenlage mit leichter Krümmung des Körpers an der verletzten Seite; der linke Oberschenkel ist abduziert und außenrotiert. Als der Kranke auf sein Bett gelegt wurde, bemerkte der wachthabende Arzt, daß der Schenkel mit der Körperachse einen rechten Winkel bildete. Aber eine Stunde später, als ich zum Kranken kam, hatte sich das Knie gesenkt und der Schenkel bildete mit der Körperachse einen Winkel von etwa 45°.

Das Knie ruhte mit seiner Außenfläche auf einem Kissen. Der Unterschenkel war zum Oberschenkel um einen Rechten gebeugt. Unterhalb der Crista ilei, an der Stelle des Trochanter major, war eine beträchtliche Einsenkung vorhanden, in deren Tiefe man den Trochanter mehr ahnte als fühlte. Die Achse des Gliedes war nach dem Damm zu gerichtet. Die übermäßig gespannten Adduktoren überdeckten den Schenkelkopf, welchen man sehr genau nach vorn und in der Höhe des Sitzbeinhöckers fühlte, folglich unterhalb des Foramen ovale. Bewegungen des Schenkels teilen sich dem Schenkelkopfe mit, der übrigens in seiner Stellung stark fixiert ist.

Aktive Schenkelbewegungen sind dem Kranken nicht möglich. Flexion und Extension des Kniegelenkes, Flexion und forcierte Abduktion im Hüftgelenk lassen sich passiv ausführen, verursachen aber einen lebhaften Schmerz. Adduktion, Innenrotation und Extension des Oberschenkels sind völlig aufgehoben. Nachdem das rechte Bein in eine möglichst gleiche Stellung wie das luxierte gebracht war, wurde, vom Tuber ischii zum Condylus internus femoris gemessen, eine Verlängerung auf der luxierten Seite um 5 cm festgestellt.

Die Repositionsmanöver bestanden bei fixiertem Becken in Traktionen an dem stark gebeugten und abduzierten Oberschenkel. Sobald man den Kopf nachgeben fühlte, wurde Adduktion und Innenrotation bei gleichzeitiger Streckung angeschlossen. Da Verfasser wegen des Allgemeinzustandes kein Chloroform anzuwenden wagte, blieben die Einrenkungsversuche am 30. und 31. Juli resultatlos. Nur wurde am ersten Tage die Luxation in eine obturatoria umgewandelt, doch stellte sich von selbst die ursprüngliche Verrenkung wieder her. Der Patient wurde dann 3 Tage lang durch Bäder und permanente Extension vorbereitet. Am 3. August gelang dann in Narkose die Einrenkung durch die gleichen Manöver, welche die beiden ersten Male angewendet waren.

Letenneur schlägt vor, die Luxatio subcotyloidea in eine vordere und hintere Abart zu teilen. Er zählt die Beobachtung von Keate, welche der seinigen außerordentlich gleicht, und die von Roux zu den vorderen, während er die Fälle von Bouisson, Ollivier, Gurney zu den hinteren zählt. Bei der vorderen Abart soll der luxierte Schenkelkopf „auf der vorderen Fläche des Sitzbeines" stehen, umgekehrt bei der hinteren. Letenneur sucht dieser recht unklaren Einteilung zu Liebe sogar Fälle von Verrenkung, welche sonst als L. obturatoria (ischio-pubienne) bezw. ischiadica zitiert sind, seinen Luxations sous-cotyloidiennes antérieures bezw. postérieures zuzuzählen. Er reklamiert für sich eine Beobachtung von Muston (42), welche Malgaigne als L. ischio-pubienne zitiert, und die Fälle von Robert und Bidard, welche sich bei Malgaigne als L. ischiatiques verzeichnet finden.

Von den Ausführungen Letenneurs sagt Streubel[1]):

„Wenn es schon merkwürdig ist, die Lux. sous-cotyloidienne nicht nach der Stellung des Gelenkkopfes zur Pfanne, sondern nach der Stellung desselben zum Sitzbeinhöcker zu beschreiben, so wird durch die neue Benennung, die Verfasser vorschlägt, der fernere Zweifel darüber, welche Varietät im gegebenen Falle vorliegt, nicht gehoben. Noch schlimmer aber ist es, daß auf den Luxationsmechanismus, der den Hauptpunkt der Betrachtung bilden muß, gar keine Rücksicht genommen ist."

Ich möchte mich dem vollkommen anschließen; denn wenn der Gelenkkopf wirklich senkrecht nach unten die Pfanne verläßt, so ist eine Modifikation nach vorn oder hinten nicht denkbar. Wenn aber die Deviation nicht senkrecht nach unten, sondern nach unten und vorn oder unten und hinten stattfindet, so haben wir es eben entweder mit reinen Luxationes obturatoriae bezw. ischiadicae zu tun, oder wenigstens mit Modifikationen, welche ihnen nahe stehen. Es kann nicht darauf ankommen, alle Fälle, welche nicht ganz in das geläufige Schema für diese beiden Kardinalformen passen, mit einer gewissen Gewaltsamkeit in der Gruppe der L. infracotyloidea unterzubringen, wie es Letenneur tut. Geht er doch sogar so weit, in seine L. sous-cotyloidienne nicht nur Grenzfälle unterzubringen, sondern sogar reine Fälle von vorderer oder hinterer Luxation. Wenn es wirklich keine reinen Fälle von Verrenkung senkrecht nach unten gäbe, sondern nur solche, welche nach Letenneur die Bezeichnung antérieures oder postérieures verdienten, so müßte man sie zweifellos unter die ihnen nahestehenden alten Kardinalformen unterbringen,

1) Referent des Artikels in Schmidts Jahrbücher der Medizin. 1861. 110. Bd. S. 198.

aber keine neue Gruppe aufstellen, die nur dadurch gekennzeichnet wäre, daß die ihr angehörigen Fälle nicht ganz in das übliche Schema passen, miteinander aber mehr differieren, als mit den entsprechenden Kardinalformen. Denn es ist nicht zu bestreiten, daß die L. souscotyloidienne postérieure Letenneurs der Luxatio ischiadica in dem ganzen Symptomenkomplex sehr viel ähnlicher ist, als der L. souscotyloidienne antérieure.

Fall 11. Beobachter: v. Pitha (20). 1864.

Robuster Fünfziger, von einer einstürzenden Mauer verschüttet. Die Luxation geschah durch Überstreckung, Zurückwerfen des Stammes über das festgestellte Bein. Dem Autor ist es wahrscheinlich, daß einmal die große Gewalt und dann die streng mediale Richtung derselben — der Rumpf wurde gerade von vorn nach hinten umgeknickt — den Kapselriß gerade nach unten und das senkrechte tiefe Herabsteigen des Schenkelkopfes bedingte. Er bezeichnet die Luxation als charakterisiert durch senkrechte Streckung, gespannte, starre, mediale Haltung der verlängerten Extremität und den besonderen Umstand, daß der Gelenkkopf nirgends aufzufinden ist, indem derselbe gerade nach unten abgewichen und mit seiner oberen Konvexität gegen das Tuber ischii gestemmt, ringsum von dicken Muskeln vollständig maskiert wird, und die große Spannung der letzteren das Durchtasten des Knochens verhindert. Die Adduktoren des Oberschenkels, der Ileopsoas, die Knieflexoren, das Lig. Bertini sind stark gespannt und halten die Extremität in der rigiden Stellung. Der Kranke ist nicht der geringsten Bewegung fähig und auch passive Bewegungen sind in keiner Richtung möglich. v. Pitha hält die Luxatio infracotyloidea für nicht so selten als die Supracotyloidea.

Fall 12. Mann. Rechtsseitig. Beobachter: Chappelain (43), Marseille 1873. Eigene Übersetzung.

„Am 22. Oktober 1873 kam ins Krankenhaus ein 35jähriger Schienenleger der Eisenbahngesellschaft Paris-Lyon-Mittelmeer. Er hatte am Morgen während seines Dienstes einen Fall getan. Beim Überschreiten des Geleises blieb sein rechter Fuß in einer Schienenkreuzung stecken, er versuchte ihn zu befreien, indem er sich auf das linke Bein stützte, verlor aber das Gleichgewicht und fiel, indem er seinem Körper eine heftige Drehung um den rechten Oberschenkel gab. Er konnte sich nicht wieder erheben und wurde sofort ins Hospital gebracht.

Der Patient, in Rückenlage, bietet unserer Beobachtung folgende Symptome:

Die untere Extremität muß in leichter Abduktion gehalten werden, so daß die Achse des Oberschenkels, in der Verlängerung nach dem Bauche, den Nabel schneidet.

Der Oberschenkel scheint ein wenig nach außen rotiert zu stehen, aber sehr wenig, so daß Unterschenkel und Fuß ihre normale Stellung haben und weder innen, noch außen rotiert sind. Der Fuß stützt sich, wie gewöhnlich, mit der Ferse auf das Bett. Der Unterschenkel ist

leicht gebeugt, das Glied bildet also mit der Bettfläche ein Dreieck, denn es stützt sich nur mit seinen Endpunkten, dem Sitzbein und der Ferse, auf. An Stelle des Vorsprungs, den der Trochanter major bildet, findet sich eine sehr auffallende Vertiefung, in deren Tiefe man den Knochenvorsprung fühlt. Die Gesäßfalte ist völlig verstrichen und nach unten verschoben.

Der Femurkopf ist schwer zu finden, doch kann man ihn bei Rotationen, wenn auch sehr tief, auf dem oberen Teile des Sitzbeinknorrens unterhalb der Gelenkpfanne nachweisen. Die Messung ergibt von der Spina ilium ant. sup. bis zum Epicondylus lateralis rechts 42 cm, links 47 cm. Der Abstand der Spina vom großen Trochanter ist auf der verrenkten Seite 12 cm, auf der gesunden 13 cm.

Der Patient kann selbst einige Flexionsbewegungen ausführen, die Extension ist mehr eingeschränkt, Ab- und Adduktion unmöglich."

Nachdem ein Versuch durch Zirkumduktion nach innen und außen den Schenkelkopf zu reponieren, mißglückt war, gelang die Einrenkung mit Beugung und Rotationsbewegungen in Narkose leicht.

Hinsichtlich des Entstehungsmechanismus äußert sich der Verfasser, daß in seinem Falle eine forcierte Beugung und eine Drehung des Rumpfes um das fixierte Glied die Verrenkung zustande gebracht habe. Er gibt zu, daß dies nicht leicht verständlich ist, und daß die Annahme einer Beugung des Schenkels in gerader Stellung (Mittelstellung) für die Erklärung einer Luxatio infracotyloidea plausibler sei. Doch hält er diesen letzteren Mechanismus für nicht möglich, weil bei der Beugung des Schenkels in Mittelstellung (hinsichtlich der Rotation und Spreizung) der Rumpf die Bewegung unterbricht, ehe es zu Bänder- und Kapselrissen gekommen sein kann.

Er spricht sich daher für folgenden Mechanismus aus, der die Luxatio infracotyloidea erklären soll: Es entstände zunächst durch forcierte Flexion und Adduktion eine Luxatio ischiadica mit Kapselriß unten und hinten. Bliebe die Richtung der luxierenden Gewalt dieselbe, wie beim Beginne der Verrenkung, was meistens der Fall sein wird, so bliebe auch der Schenkel in der flektierten und adduzierten Stellung der Luxatio ischiadica. Wenn aber an die luxierende Gewalt, die also nach ihrer Richtung eine Luxatio ischiadica herbeiführt, sich unmittelbar eine andere anschließt, welche dem sich verrenkenden Schenkel die normale Stellung wiederzugeben sucht — wie im vorliegenden Falle die Bemühung des Patienten, im Augenblick des Falles durch Rumpfdrehung den Fall zu vermeiden — so schlüpft der nach hinten und unten luxierte Schenkelkopf nicht in die Pfanne zurück, sondern bleibt unterhalb der Pfanne und stellt sich in Mittelstellung auf das Sitzbein. Der Verfasser stützt sich hierbei auf eine Mittei-

lung Malgaignes[1]), welcher eine von Lenoir und ihm selbst beobachtete sekundäre Luxation nach unten erwähnt, die bei den Repositionsversuchen aus einer ischiadischen Luxation entstanden war. Dementsprechend nimmt Chappelain an, daß der Kapselriß bei Luxatio infracotyloidea ebenso wie bei der Ischiadica hinten und unten gelegen ist und daß wegen dieses Sitzes der Schenkelkopf bei seiner Wanderung aus der Incisura ischiadica nach vorn auf dem Sitzbein unterhalb der Pfanne festgehalten wird und nicht weiter bis in das Foramen obturatorium rutschen kann.

Als Symptome der Luxatio infracotyloidea gibt er an:

1) Konstant eine „halbe" Schenkelflexion.

2) Eine leichte Abduktion.

3) Der große Trochanter ist nach unten verschoben und an seiner Stelle liegt hinter einem vom Tensor fasciae latae gebildeten Wulste eine Einsenkung.

4) Die Schenkelbeuge ist vertieft.

5) Die Adduktoren bilden einen Wulst, der aber weich ist: Sie sind nicht gespannt, sondern schlaff, und der Wulst „scheint von einem Überfluß von Muskelmasse an der medialen Schenkelfäche herzurühren".

6) Die Gesäßfalte ist verstrichen.

7) Der Schenkelkopf ist gar nicht, oder sehr dunkel zu fühlen.

Was endlich die Verlängerung anbelangt, so hat dieser Autor, je nachdem er seine Messung machte, bald eine Verlängerung, bald eine Verkürzung herausbekommen. Er hat jedenfalls den Trochanter der Spina ilium ant. sup. genähert gefunden, macht aber auch hier auf die Schwierigkeiten aufmerksam, welche durch Abduktion und Rotation entstehen und hält diese Messung nicht für objektiv. Um eine objektive Messung der Länge zu erzielen, schlägt er vor, hinten von der Crista ilium über die Gesäßfalte bis zur Kniekehle zu messen.

Ch. gibt endlich eine Differentialdiagnose der Luxatio infracotyloidea gegenüber den 4 Kardinalformen oder vielmehr, da er eine Verwechslung mit den beiden oberen Verrenkungen nicht für möglich hält, nur gegen die beiden unteren. Von der Ischiadica sei die Infracotyloidea durch die Abduktion und die fehlende Innenrotation geschieden, aber schwerer sei sie von der Obturatoria zu trennen. Bei beiden finde sich Abduktion und Außenrotation und „die Unterschiede seien mehr Nuancen als radikale Anzeichen". Bei der Luxatio obturatoria sei die Abduktion und Außenrotation stärker, weil die

1) A. a. O. S. 811.

Sehne des Ileo-psoas stärker gespannt sei, der Kopf stände mehr nach innen, sei leichter zu fühlen.

Fall 13. Mann. Rechtsseitig. Beobachter: v. Friedländer (44) Wien, Juli 1898.

Der Patient zog sich die Verletzung durch Sturz von einem Baume zu, und zwar entstand sie durch forcierte Beugung. Die Untersuchung ergab eine fast rechtwinklige Flexion des rechten Femur, sehr geringe Abduktion, keine Rotation. Die ganze Extremität ist medial und parallel zu ihrer Achse verschoben, die Trochantergegend hochgradig abgeplattet. Der Schenkelkopf ist durch Palpation nicht an normaler Stelle aufzufinden. Sein Standpunkt ist in der straff gespannten Muskulatur des Gelenkes, welches starr fixiert ist, nicht aufzufinden. Die kranke Extremität ist gegen die gesunde um 2 cm verlängert. Das Aktinogramm zeigte, daß der Schenkelkopf unterhalb der Pfanne auf dem absteigenden Sitzbeinaste stand. Über die Art der Reposition ist nichts bemerkt, nur angegeben, daß eine auf physiologischen Grundsätzen aufgebaute Repositionsmethode fehle.

Fall 14. Mann. Rechtsseitig. Beobachter: Karl Ewald (45). Wien, 1898.

Kräftiger, 40jähriger Mann. Über den Entstehungsmechanismus war nichts Sicheres zu erfahren. Das rechte Hüftgelenk steht stark gebeugt, der Oberschenkel parallel dem anderen, in keinem Sinne rotiert. Diese Stellung war von der Entstehung der Luxation, welche mehr als eine Woche vorher stattgefunden hatte, unverändert die gleiche geblieben. Einrenkungsversuche waren nicht vorher gemacht worden. Die pathologische Stellung war durch die stark gespannten, mächtigen Muskeln nahezu vollständig fixiert; nur eine Fortsetzung der Beugung war im geringen Grade möglich. Die Palpation von Kopf und Pfanne ergab wegen der starken Muskelspannung nur sehr unsichere Resultate, die Femurachse wich aber deutlich gegen den unteren Pfannenrand und ein wenig nach innen von demselben ab. Das Aktinogramm ergab eine Stellung des Kopfes unterhalb des unteren Pfannenrandes. Als zur Vornahme der Reposition die Narkose eingeleitet war, sank mit der Erschlaffung der Muskulatur das im Hüft- und Kniegelenk gebeugte Bein allmählich nach außen und blieb in der Stellung einer Luxatio obturatoria stehen, welche nun auch durch Palpation nachweisbar war. Die Einrichtung nach der für diese gegebenen Regel gelang nicht. Das Bein wurde deshalb wieder in die ursprüngliche Stellung gebracht und durch kräftige Traktion und Streckung die Einrichtung versucht. Dabei entstand eine Luxatio ischiadica. Auch diese ließ sich nicht reponieren, es gelang aber leicht, die ursprüngliche Stellung wieder herzustellen. Endlich erfolgte die Einrichtung ganz leicht ohne jeden weiteren Zug an dem verrenkten Beine bei bloßer passiver Streckung desselben.

Der Rat mancher Chirurgen, die Luxatio infracotyloidea zwecks Reposition in eine vordere oder hintere überzuführen und von hier aus einzurichten, scheint also nur bei sehr weitem Kapselrisse zum Erfolge

zu führen. Bemerkenswert ist die sorgfältige und dauernde Fixation des Schenkelkopfes unter der Pfanne. Wie die Narkose bewies, waren in diesem Falle an der Fixation bloß die Muskeln beteiligt.

Fall 15. Mann. Rechtsseitig. Eigene Beobachtung.

Heinrich B., 33 Jahre alt, Rohrleger aus Wehrda bei Marburg, war in einer tiefen Grube mit dem Legen von Gasrohren beschäftigt. Er stand dabei über einem Gasrohr mit gespreizten Beinen tief gebeugt, so daß er mit dem Gesäß die eine Wand der Grube berührte, als sich über und hinter ihm Erdmassen lösten, welche ihm auf den Rücken fielen und diesen auf den Boden der Grube drückten. Er verspürte einen heftigen Schmerz in der rechten Beckenseite und konnte das rechte Bein im Hüftgelenk nicht mehr bewegen. Er wurde sofort — am Morgen des 24. Juli 1902 — in die chirurgische Klinik überführt und im klinischen Unterricht vorgestellt.

Bei der Einlieferung lag er mit stark gebeugtem Hüftgelenk und aufgestelltem Unterschenkel auf der Unterlage und zwar war der Oberschenkel in einer Beugestellung von etwas über 45°, ganz leichter Abduktion und mittlerer Rotationsstellung federnd fixiert. Passive Bewegungsversuche sehr schmerzhaft. Bewegungen im Kniegelenk völlig frei. Die an der vorderen und medialen Fläche vom Becken über das Hüftgelenk ziehenden Muskeln sind stark gespannt. Namentlich die von der Spina ilium ant. sup. und inf. entspringenden Muskeln springen stark hervor und bilden einen prall gespannten Wulst. Lateral von diesem Muskelwulste, zwischen ihm und dem Trochanter major liegt eine tiefe Grube, in welche man mit der Hand längs der Vorderfläche des Schenkelhalses etwas eindringen kann. Der rechte Oberschenkel erscheint etwas verlängert. Wenn man beide Beine in gleiche Lage bringt — flektierter Oberschenkel, senkrecht aufgestellter Unterschenkel — so steht die rechte Patella höher als die linke. Die Entfernung der Spina ilium ant. sup. vom oberen Patellarrande beträgt, mit dem Tasterzirkel gemessen, rechts 48 cm, links 46½ cm. Bewegungen im rechten Hüftgelenke sind nur sehr beschränkt und nur passiv möglich. Dabei bewegt sich der Trochanter major mit. Derselbe ist nicht verbreitert, eine eingekeilte Schenkelhalsfraktur ist also auszuschließen. Stellt man den Verletzten auf, so erscheint die Abduktionsstellung sehr viel ausgesprochener, weil er die entsprechende Beckenseite senkt.

Blutige Suffusion der Haut ist vor und oberhalb des Trochanter major vorhanden. Am Rücken finden sich Kontusionen, welche durch die stürzenden Erdmassen hervorgerufen sind, und zwar von der rechten Beckenseite bis zur Schultergegend leichte Hautabschürfungen und kleine subkutane Blutergüsse.

Die Diagnose mußte demnach auf eine Luxatio infracotyloidea gestellt werden, wie auch das Aktinogramm bestätigte (Fig. 2). Es ergab sich, daß der Schenkelkopf direkt unterhalb der Pfanne auf dem absteigenden Sitzbeinaste ruhte. Das Femur ist im Bilde deutlich abduziert, doch entspricht der auf der Platte fixierte Grad von Abduktion nicht der wirklichen Stellung, da die Röntgenlampe über der Mitte des Körpers stand, und folglich den Schatten des flektierten Oberschenkels nach

außen projizieren mußte. Das Femur ist also verzeichnet und zwar ist auf der Platte der Winkel zwischen Schenkelhals und Schaft zu groß, wodurch eine stärkere Abduktionsstellung vorgetäuscht wird. In Wirklichkeit standen beide Oberschenkel parallel und wenn man beide Beine in die gleiche Stellung brachte, Knie an Knie, so stand die linke Beckenhälfte nur unwesentlich höher als die rechte.

Die Einrenkung wurde sofort in Chloroformnarkose vorgenommen. Der Verletzte wurde auf eine am Fußboden liegende Matratze gelagert. Zweimal wurde vergeblich versucht, durch stärkere Flexion, Abduktion und Außenrotation die Reposition zu erzielen. Das drittemal wurde bei starker Distraktion der Gelenkenden der Oberschenkel stark gebeugt,

Fig. 2.

dann adduziert und nach innen rotiert. Bei der dann folgenden Streckung schnappte der Femurkopf in die Pfanne ein. Am 11. Tage nach der Reposition verließ Patient das Bett. Gehen war zunächst mit Schwierigkeiten verknüpft, doch lernte Patient bald unter Massage, medikomechanischen Bewegungsübungen gehen. Am längsten blieben Störungen in der Beugefähigkeit zurück, noch nach einigen Wochen waren sämtliche Bewegungen im rechten Hüftgelenk schmerzhaft. Patient verließ 20 Tage nach der Reposition die Klinik, wurde aber noch zwei Monate ambulant mediko-mechanisch weiter behandelt. Dauernde Störungen der Funktionen hat er nicht zurückbehalten.

Diese fünfzehn Fälle bilden ein Material, welches in allen wesentlichen Punkten, dem Entstehungsmechanismus, den Symptomen, der eingeschlagenen Therapie, außerordentlich verschiedenartig ist. Es ist deshalb nicht leicht, alle diese Fälle unter einen gemeinsamen Gesichtspunkt zu bringen, denn was sie gemeinsam haben, sind nicht sowohl positive Beziehungen, als vielmehr der negative Umstand, daß sie zu den bekannten Verrenkungen nach vorn und unten, der Luxatio obturatoria, und nach hinten unten, der Luxatio ischiadica der gebräuchlichen Nomenklatur, in einem mehr oder minder ausgesprochenen Gegensatze stehen. Sie zeigen zunächst einmal in den Symptomen Unterschiede gegen die beiden eben genannten typischen Verrenkungen, welche bei einigen nicht sehr groß sind, aber doch den einzelnen Beobachtern die Überzeugung aufgezwungen haben, daß es sich in diesen Fällen um etwas Besonderes handele. Malgaigne stützte sich, als er den Typus der Luxation sous-cotyloidienne aufzustellen versuchte, nur auf fünf Fälle, darunter die unter Fall 6 erwähnte zweite Beobachtung Gurneys, welche zweifellos nicht dazu gehört. Die Einteilung, welche Malgaigne überhaupt seinem Werke über die Luxationen zugrunde legte, ist die nach den Symptomen. Diese Einteilung, welche bei den typischen Verrenkungen zur Aufstellung gut präzisierter Gruppen führen konnte, mußte für die Luxation sous-cotyloidienne eben wegen der Unbeständigkeit der Symptome besonders bei dem kleinen Materiale versagen. In der Tat hat gerade dieses Kapitel seitens mancher, besonders deutscher Autoren, nichts weniger als Zustimmung gefunden.

Sehr scharf spricht sich namentlich Roser (l. c.) gegen Malgaigne aus, dessen „Traité des luxations" er unphysiologisch und unpraktisch nennt. Er will den Hauptnachdruck auf den Entstehungsmechanismus gelegt wissen und deswegen entsprechend dem Grundsatze: A potiori fit denominatio nach ihm auch die Benennung der einzelnen Formen der Verrenkung eintreten lassen, ohne Rücksicht auf die Symptome, welche die Verrenkung zur Zeit der Untersuchung macht. Er führt dies an den Hüftgelenksverrenkungen näher aus. Für die Verrenkung ist, wie er scharf betont, nicht die Muskulatur, sondern Kapsel und Bandapparat von ausschlaggebender Bedeutung. Dementsprechend sei die Art und Lage des Kapselrisses und der sonstigen Läsionen des Bandapparates von bestimmender Wichtigkeit für die Art der vorliegenden Luxation. Die Stellung des Kopfes bleibe selten so, wie sie dem Entstehungsmechanismus zunächst entspricht, sondern werde sekundär verändert. Aus diesem Grunde sei die Stellung des luxierten Gliedes weniger wichtig und nicht so hoch einzuschätzen,

daß dadurch neue Formen der Verrenkung begründet werden könnten. Er führt aus, daß aus der primären Verrenkung des Oberschenkels nach unten sekundär eine Luxatio ischiadica durch Adduktion und Innenrotation oder eine Luxatio obturatoria durch Abduktion und Außenrotation entstehe. Die Fälle, welche Malgaigne als Luxations sous-cotyloidiennes aufführt, erkennt er nicht an, sondern rechnet sie den Luxationes ischiadicae bezw. obturatoriae zu.

Dieser Vorwurf Rosers, so berechtigt er in seiner persönlichen Spitze gegen Malgaigne sein mag, geht in der Sache entschieden zu weit. Der Entstehungsmechanismus ist im einzelnen Falle meist nicht hinlänglich sicher festzustellen, um darauf Diagnose und Therapie gründen zu können. Die anatomischen Veränderungen sind bei seltenen Verletzungen, bei denen Autopsien fehlen, nicht objektiv festzustellen. Das Leichenexperiment genügt bei weitem nicht, um hier ergänzend einzutreten, denn bei der Verrenkung tritt, um von den Besonderheiten der lebenden Gewebe ganz zu schweigen, die Kapselsprengung als Folge der Gewalteinwirkung auf, beim Leichenexperiment wird die Kapsel zerschnitten und dann die luxierende Gewalt ausgeübt. Die mechanischen Verhältnisse sind also durchaus nicht gleichartig. Die Symptome werden also immer für Diagnose und Therapie maßgebend bleiben, allerdings soll eine wissenschaftliche Diagnose bestrebt sein, aus den Symptomen eine Vorstellung der ätiologischen und anatomischen Verhältnisse zu gewinnen. Wenn daher in der Tat es nur ein geringfügiger Symptomunterschied wäre, welcher die senkrechten Luxationen nach unten vor den schrägen auszeichnete, so wäre Rosers Ablehnung gerechtfertigt. Es wird unsere Aufgabe sein, zu zeigen, daß auch andere wesentliche Unterschiede bestehen, wenn wir die Verrenkung senkrecht nach unten als besondere Form aufrecht erhalten wollen.

Der besseren Übersicht wegen sind S. 184 und 185 zunächst unsere 15 Fälle tabellarisch zusammengestellt worden.

Daß unter den Verrenkungen nur eine ein Weib betraf, braucht nur eben erwähnt zu werden. Was das Lebensalter anbetrifft, so finden wir eine ziemlich gleichmäßige Verteilung der Fälle vom 16. bis zum 50. Lebensjahre. Vereinzelt steht das Alter von 72 Jahren in Olliviers Beobachtung. Auch in den Altersverhältnissen ist also nichts Auffallendes zu konstatieren.

Entstehungsmechanismus.

Seitdem wir die Bedeutung des Kapsel- und Bandapparates für die Mechanik der Verrenkungen kennen, unterscheidet man regel-

Nr.	Beobachter und Beobachtungszeit	Geschlecht, Alter, Körperseite	Entstehungsmechanismus	Symptome	Kopfstellung	Reposition
1	Bonn, 1 Tag post trauma.	Mann, 21 J., links.	Sprung über einen Graben. Steckenbleiben mit dem linken Fuße im Sumpfe.	In Rückenlage Flexion von Ober- und Unterschenkel, so daß der plantarflektierte Fuß sich auf das Bett stützt. Verlängerung um 3 Querfinger. Keine Rotation, Achse des Schenkels parallel der Körperachse. Starke Muskelspannung.	Kopf nicht zu fühlen. Foramen obturat. und Schambein frei.	Im Sitzen. Distraktion bei spitzw. gebeugtem Femur. Adduktion des Knies bei gleichzeitigem Zug des Kopfes nach außen.
2	Bernstein, 8 Tage p. t.	Weib, 28 J., rechts.	Fall vom Heuboden auf die rechte Seite.	Geringe Flexion. Verlängerung um 2 Zoll. Mäßige Muskelspannung. Sonst wie 1.	Wie sub 1, doch wird der Kopf undeutlich unter dem Sitzbeinknorren gefühlt.	Im Sitzen, wie sub 1, gelingt beim 3. Versuche.
3	Ollivier, 6 Stunden p. t	Mann, 72 J., rechts.	Gewaltsame Abduktion durch einen stürzenden Baum.	Leichte Flexion, geringe Abduktion und Innenrotation. Keine Verlängerung. Extension unmöglich, geringe Ab- und Adduktion und Innenrotation möglich.	Nicht zu palpieren.	Distraktion in der Richtung des Schenkels, leicht, beim 1. Versuche.
4	Sinogowitz, am Tage des Trauma.	Mann, — doppelseit.	Von einem Balken rittlings mit gebeugtem Rücken gegen die Decke geschleudert.	Bauchlage: Starke Lendenwirbellordose, dabei mäßige Flexion und Abduktion der Schenkel, keine Rotation. Verlängerung 2 Zoll.	Nicht zu palpieren.	Distraktion und Abduktion bei rechtwinklig flektiertem Femur.
5	Keate.	Mann. — —	Starke Abdukt. durch Sturz in einen Graben.	Starke Flexion u. Abduktion, Außenrotation. Verkürzung 3½ Zoll.	Nicht angegeben.	Zug in der Richtung des Schenkels. Zunächst Herstellung einer L. obturator., dann Reposition.
6	Gurney, 8 Tage p. t.	Mann, 45 J., links.	Fall nach rückwärts, Verschüttung durch Fichtenbohlen.	Kann hinkend und mit Schmerzen gehen. Leichte Flexion, leichte Außenrotation. Beträchtliche Verlängerung. Beim Sitzen ragt das Knie weit vor.	Undeutlich zu fühlen, unterhalb der Pfanne.	Distrakt. Beim 3. Versuche positiv.
7	Roux, 33 Tage p. t.	Mann, 30 J., links.	Starke Abdukt. durch Fall in ein Loch.	Leichte Flexion und Abduktion. Verlängerung 6 cm. Starke Spannung der Adduktoren.	Dunkel zu fühlen, vor und etwas einwärts vom Sitzbein.	Flaschenzugdistraktion in Abduktion und dann plötzliche Adduktion negativ. Flexion, Adduktion, Innenrotation po-

		links.	linken Beine während des Fallens.	Sehr starke Muskelspannung.	gefühlt.	
9	Luke, am Tage des Trauma.	Mann, 50 J., links.	Sturz im Trockendock.	Über Flexion nichts angegeben, keine Rotation. Verlängerung 1 Zoll.	Durch Sektion Kopf unter dem unteren Pfannenrande nachgewiesen.	Durch „Manipulation".
10	Letenneur, unmittelbar p. t.	Mann, 18 J., links.	Sturz aus 18—20 m Höhe auf eine schiefe Ebene.	Rechtwinklige Beugung, Abduktion, Außenrotation. Verlängerung 5 cm.	Unterhalb des Foramen ovale.	Traktion bei starker Flexion und Außenrotation, dann Adduktion, Innenrotation, Extension.
11	v. Pitha. —	Mann, 50 J., —	Überstreckung des Rumpfes. Verschüttung durch eine Mauer. Umknicken des Rumpfes von vorn nach hinten.	Senkrechte Streckung, starre mediale Haltung der verlängerten Extremität Starke Muskelspannung. Absolute Fixation.	Nicht zu fühlen.	Nichts angegeben.
12	Chappelain, sofort p t.	Mann, 35 J., rechts.	Fall und Rotation um den festgeklemmten Fuß bei maximaler Flexion.	Halbe Beugung, leichte Abduktion, minimale Außenrotation. Verlängerung 5 cm.	Unterhalb d. Pfanne undeutlich.	Beugung u. Rotationsbewegungen.
13	v. Friedländer. —	Mann, — rechts.	Sturz vom Baume mit forcierter Beugung.	Fast rechtwinklige Flexion, geringe Abduktion, keine Rotation. Verlängerung 2 cm.	Nicht zu fühlen, Aktinogramm: Unterhalb der Pfanne.	Methode nicht angegeben. Reposition gelang.
14	Ewald, über 1 Woche p. t.	Mann, 40 J., rechts.	Unbekannt.	Starke Beugung, mediale Stellung, keine Rotation. Starke Muskelspannung.	Wie sub 13.	Passive Streckung.
15	Eigener Fall, sofort p. t.	Mann, 33 J., rechts.	Starke Flexion durch Niederbeug. des Rumpfes über die fixierten Beine. Verschüttung durch Erdmassen.	Starke Beugung, leichte Abduktion, keine Rotation. Federnde Fixation. Verlängerung $1^1/_2$ cm. Starke Muskelspannung.	Wie sub 13.	Flexion, Abduktion, Außenrotation, negativ. Distraktion, Adduktion, Innenrotat., dann Streckung positiv.

mäßige und unregelmäßige Verrenkungen. Bei den regelmäßigen wird der sich luxierende Gelenkteil nicht allein von der luxierenden Gewalt, sondern auch von den Widerständen des knöchernen und ligamentösen Gelenkanteiles beeinflußt, bei den unregelmäßigen ist die luxierende Gewalt so groß, daß jeder Widerstand gebrochen wird. Für das Hüftgelenk ist von Bigelow (27) die Bedeutung des Ligamentum ileo-femorale s. Bertini in bezug auf den Verrenkungsmechanismus begründet worden.

Er hat nachgewiesen, daß dieses starke Band nur selten bei Luxationen im Hüftgelenk völlig zerrissen wird und daß durch dasselbe bei den Verrenkungen die typische Lage und Stellung des Gelenkkopfes und des Femur selbst bedingt werde. Wenn es völlig oder doch teilweise zerrissen ist, fehlen diese typischen Verhältnisse mehr oder minder. Bigelow unterscheidet daher je nach der Beteiligung des Lig. Bertini an der Zerreißung des Band- und Kapselapparates regelmäßige und unregelmäßige Luxationen des Hüftgelenkes. Wir werden also einerseits der Art und Richtung der luxierenden Gewalt, andererseits den Verletzungen des Bandapparates unsere Aufmerksamkeit schenken müssen, wenn wir die mechanischen Bedingungen der Verrenkung studieren wollen.

Was in unseren Fällen die luxierende Gewalt betrifft, so finden wir in 14 Fällen Angaben darüber. In 4 von diesen Fällen (2, 6, 9, 10) ist ein Sturz als Ursache angegeben, ohne daß speziellere Angaben über die Einwirkung desselben auf das Gelenk bezw. das Femur gemacht wären. Doch handelt es sich nach der Schilderung um große Gewalten, da der Sturz aus größerer Höhe stattfand oder durch Verschüttung (Fall 6) kompliziert wurde. Jedenfalls sind aus diesen Angaben keine Rückschlüsse auf den Verrenkungsmechanismus zu machen. Man kann aber erwarten, daß es sich vielleicht um unregelmäßige Luxationen mit ausgedehnten Zerreißungen handelt.

In 3 weiteren Fällen (3, 5, 7) wird eine gewaltsame Abduktion als Ursache angeben. Aus der Beschreibung des Mechanismus ist es nicht zu erklären, warum der Schenkelkopf unterhalb der Pfanne stehen bleiben sollte und nicht in das Foramen obturatorium getreten ist. Ollivier (Fall 3) hat ein Leichenexperiment angestellt. Er durchschnitt die Kapsel unten und innen und konnte durch heftige Abduktion und Innenrotation eine Verrenkung erzeugen, bei welcher der Schenkelkopf direkt unterhalb der Pfanne stand und sich auf den oberen Teil des Sitzbeinknorrens aufstemmte. Dieser Mechanismus ist insoweit verständlich, daß durch die Innenrotation des stark abduzierten Schenkels der Kopf über den unteren Pfannenrand hinweg-

gehebelt werden kann und nun zunächst auf dem absteigenden Sitzbeinaste aufruht, auf dem Ausschnitt für den Obturator externus. In dieser Stellung sieht die Linea intertrochanterica posterior gerade nach oben und nicht nur das Lig. Bertini, sondern auch sämtliche am Femur inserierenden Muskeln sind stark gespannt. Das Lig. Bertini ist um den Schenkelhals geradezu herumgewickelt, die Insertionen sämtlicher Muskeln von ihrem Ursprung weiter entfernt, als in der normalen Schenkelstellung. Die Spannung der Weichteile müßte also am Lebenden den Schenkelkopf sofort in das Foramen obturatorium hineinziehen. Wenn dies in Olliviers Falle nicht geschah, so muß eine ausgedehnte Weichteilszerreißung angenommen werden und damit eine unregelmäßige Luxation. Dies zeigt schon die seltsame Kombination von Flexion, Abduktion und Innenrotation.

Ebensowenig sind die Fälle Keate (5) und Roux (7) geeignet den Mechanismus deutlich zu machen. Bei Keate handelte es sich um einen Sturz mit dem Pferde, wobei das Pferd auf den Reiter fiel, also einen im einzelnen nicht zu verfolgenden Mechanismus. Roux endlich sah seinen Patienten erst 33 Tage nach der Verletzung, so daß hier gar nicht ersichtlich ist, welche Kräfte primär, welche sekundär auf das Gelenk gewirkt haben, um so weniger, da der Verletzte Gehversuche gemacht hatte.

Einen eigenartigen Standpunkt hinsichtlich des Entstehungsmechanismus der Luxatio infracotyloidea nimmt v. Pitha ein. Er spricht sich bei der Schilderung der fraglichen Verletzung [1]) für eine Entstehung durch Überstreckung des Beines bezw. gewaltsame Beugung des Rumpfes von vorn nach hinten bei festgestelltem Beine aus. Dementsprechend gibt er als Symptom auch die Stellung des verrenkten Schenkels in senkrechter Stellung an. In einem späteren Abschnitte [2]), bei der Besprechung der Therapie, äußert er sich aber folgendermaßen: „Bei der Luxatio infracotyloidea dagegen wird es darauf ankommen, ob der Gelenkkopf von vorn oder von hinten her, d. h. an der vorderen oder hinteren Fläche des absteigenden Astes des Sitzbeines herabgestiegen ist, d. h. ob die Luxation durch Hyperextension des Gelenkes (Zurückwerfen des Rumpfes) oder durch Hyperflexion und Einwärtsrollung entstanden ist, ein Umstand, der sich nur aus den anamnestischen Daten, wenn diese genau bekannt sind, entnehmen läßt. Im ersten Falle muß der Schenkelkopf durch Hyperextension vorwärts, im letzteren durch Flexion nach rückwärts gebracht und sodann über den Pfannenrand hinaufgeschoben werden".

1) A. a. O. S. 163. § 140.
2) A. a. O. S. 169. § 146.

Diese Vorstellung von einem Hinabtreten des Schenkelkopfes über die Vorderfläche oder die Hinterfläche des Sitzbeins entspricht vollkommen der Ansicht von Letenneur (Fall 10). Wir werden uns später damit noch zu beschäftigen haben. Jedenfalls ist der Mechanismus nicht verständlich. Ich kann mir wenigstens nicht vorstellen, wie durch Hyperextension des Schenkels die Kapsel unten zerrissen werden soll und wie der Schenkelkopf über die hintere Fläche des Sitzbeins senkrecht nach unten treten kann.

Die übrigen 6 Fälle lassen als wesentliches Moment bei dem Zustandekommen der Luxation eine starke Flexion erkennen. Wie man sich leicht überzeugen kann, tritt bei maximaler Flexion des Oberschenkels derjenige Teil der Gelenkfläche des Kopfes, welcher bei Streckstellung nach hinten gerichtet ist, über den unteren Pfannenrand weit nach unten und vorn hervor und wird den unteren Kapselanteil stark spannen. Aber die Beugung läßt sich, da sie durch die Berührung der vorderen Oberschenkelfläche mit dem Rumpfe unterbrochen wird, nicht so weit treiben, daß dadurch der Kopf über den unteren Pfannenrand hinweggehebelt werden kann. Es fehlt das Hypomochlion, da eine Knochenhemmung nicht eintritt, das Lig. Bertini völlig entspannt wird. Ein Riß von Kapsel und Bändern kann also durch bloße Flexion nicht stattfinden. Dies war auch für Chappelain (Fall 12) der Grund, daß er als notwendig für das Zustandekommen der Luxation eine Kombination von Flexion und Rotation ansah. Er glaubte, daß in seinem Falle zunächst eine Luxatio ischiadica im Entstehen begriffen war, daß aber der Patient durch eine kräftige Rotation die normale Gelenkstellung erzwingen wollte. Hierdurch wurde der mit Flexion, Adduktion und Innenrotation das Gelenk verlassende Kopf in die mittlere Rotationsstellung gebracht, er kehrte aber nicht in das Gelenk zurück, sondern blieb unterhalb der Pfanne stehen. Ähnlich, wie Malgaigne und andere bei der Reposition einer Luxatio ischiadica eine Infracotyloidea erzeugten, soll also hier der Patient gewissermaßen durch einen mißglückten Repositionsversuch im Augenblicke der Verletzung, eine Luxatio infracotyloidea aus der entstehenden Ischiadica hergestellt haben.

Dieser komplizierte Mechanismus paßt nicht auf die anderen Fälle von Beugungsluxation und ist auch für das Verständnis keineswegs nötig. Denn wenn das Femur maximal gebeugt steht, der Kopf gegen die untere Kapselfläche andrängt, so ist nur eine Gewalt nötig, welche vom Knie aus zentripetal in der Längsrichtung des Femur einwirkt, die Kapsel sprengt und den Kopf über den unteren Pfannenrand auf den absteigenden Sitzbeinast treibt. Dasselbe er-

reicht natürlich eine Gewalt, welche bei fixiertem Schenkel das Becken in entgegengesetzter Richtung bewegt. Dieser Mechanismus ist in der Tat bei den Fällen 1, 4, 13, 15 vorhanden. Bei Fall 1 war es ein Sprung über einen Graben, wobei das linke Bein am jenseitigen Grabenrande im Sumpfe stecken blieb, also fixiert wurde, während der Rumpf durch sein Beharrungsvermögen in der Sprungrichtung eine Gewalt ausüben mußte, welche den Femurkopf auf das Sitzbein zu verschieben suchte. Der gleiche Mechanismus ist in Fall 15 vorhanden. Hier stand der Verletzte in einer engen Grube mit stark gebeugtem Oberkörper. Durch nachstürzende und den Rücken treffende Erdmassen wurde das Hüftgelenk ad maximum gebeugt und zugleich der Rumpf auf den Boden gedrückt, während die Beine fixiert waren. Bei Fall 13 wurde eine Verschiebung von Becken und Femur in dem gleichen Sinne durch Fall vom Baum bei gebeugtem Schenkel veranlaßt. Eigenartig ist der Mechanismus in Fall 4. Hier war der Verletzte damit beschäftigt, Fichtenbohlen zwischen seinen gespreizten Beinen hindurchzuschieben, als er von der aufkippenden Bohle rittlings in die Höhe geschleudert wurde. Diese Bewegung wurde durch Anschlagen des gebeugten Rückens gegen die Decke plötzlich unterbrochen, während die Oberschenkel kraft ihres Beharrungsvermögens in dem oben bezeichneten Sinne sich verschoben.

Ähnlich ist wahrscheinlich der Mechanismus bei Fall 8 gewesen. Hier wurde der Sturz durch Anhaken des einen Beines kompliziert, wodurch auf den Schenkel eine dem stürzenden Oberkörper entgegenwirkende Kraft ausgeübt werden mußte, so daß also auch hier das Becken gegen den Schenkel im gleichen Sinne, wie oben, verschoben wurde, wie sich aus den Symptomen folgern läßt.

Sehen wir zu, wie durch eine derartig einwirkende Gewalt die elastischen Kräfte der für die Gelenksfunktion wesentlichen Teile in Anspruch genommen werden. Der untere Pfannenrand ist kaum imstande, einen wesentlichen Widerstand zu leisten. Er ist sehr viel niedriger und flacher, als der obere, fast überhängende. Er steht ferner bei maximaler Schenkelbewegung nur mit einer kleinen Calotte des Schenkelkopfes in Berührung. Der größte Teil der Konvexität des letzteren drängt gegen die Kapsel an. Infolge der Flachheit des unteren Pfannenrandes bildet seine überknorpelte Fläche mit der Längsrichtung des Femur einen spitzen Winkel. Diese Verhältnisse sind also für das Hinübergleiten des Kopfes sehr günstig. Widerstand leistet im wesentlichen die Gelenkkapsel selbst und das Lig. teres. Beide werden beim Eintritt der Luxation zerrissen werden. Das Lig. Bertini wird bei der Flexion entspannt, da seine Ansatz-

linie, die Linea intertrochanterica, sich dem Ursprunge an der Spina ilium ant. inf. nähert. Erst wenn der Schenkelkopf über den unteren Pfannenrand nach abwärts tritt, entfernen sich wieder Ursprung und Ansatz voneinander und je mehr sich der Schenkelkopf dem Tuber ischii nähert, um so stärker wird die Spannung des Bandes.

Wie Bigelow betont und wie mir Nachprüfungen an der Leiche bestätigt haben, kann bei erhaltenem Lig. Bertini der Schenkelkopf bis in die Nähe des Tuber ischii nach abwärts treten, aber nur, wenn die maximale Flexion erhalten bleibt. Doch ist es nach meinen Versuchen auch bei maximaler Schenkelbeugung nicht möglich, ohne Zerreißung des Lig. Bertini den Kopf so weit zu luxieren, daß sich seine obere Konvexität gegen das Tuber ischii anstemmt. Es wird von der Größe und Einwirkungsdauer der luxierenden Gewalt abhängen, wie weit der Schenkelkopf nach unten getrieben, bezw. ob das Lig. Bertini zerrissen wird oder nicht. Jedenfalls muß man schließen, daß in den Fällen, wo wirklich der Schenkelkopf sich mit seiner oberen Konvexität gegen den Sitzbeinhöcker angestemmt hat, wie einige Autoren glauben oder für möglich halten, stets das Lig. Bertini zerrissen war, also eine unregelmäßige Luxation vorlag.

Wurde die luxierende Gewalt erschöpft, ohne das Lig. Bertini zerrissen zu haben, so wird sich einerseits der Oberschenkelkopf so weit als möglich der Pfanne nähern, andererseits das Femur so weit als möglich strecken. Der Schenkelkopf folgt dabei dem Zuge des Lig. Bertini und der durch die Luxation nach unten gedehnten Muskeln, der Schenkel aber folgt bei der Streckung seiner Schwere und dem Zuge der in der Flexionsstellung stark gedehnten Extensoren. Die Annäherung des Kopfes an die Pfanne ist bis zur Berührung mit dem unteren Pfannenrande möglich. Die vollkommene Streckung des Schenkels aber wird durch das Lig. Bertini gehindert. Sie kann bei intaktem Bande nicht weiter als bis zu einer Flexionsstellung von höchstens 45° an der Leiche getrieben werden. Da hierbei aber das Band schon gedehnt wird, wird die Beugung meist größer sein. Dies wird im einzelnen von der Größe der Dehnung des Bandes bei der Verletzung abhängen. Hieraus ist zu folgern, daß auch bei größtmöglicher Annäherung des luxierten Kopfes an die Pfanne und intaktem Ligament stets eine erhebliche Beugestellung vorhanden sein muß, und daß in denjenigen Fällen, bei denen dies nicht der Fall war, das Lig. Bertini gleichfalls zerrissen sein muß.

Es bleibt zu erwähnen, wie an der Leiche die Verrenkungen mittelst des oben angenommenen Mechanismus sich gestalteten. Bei

stark flektiertem Oberschenkel wurde ein Querschnitt durch die Haut in Höhe der etwas nach oben verzogenen Gesäßfalte gemacht. Sodann liegt der M. obturator externus vor. An seinem oberen Rande, zwischen ihm und dem M. gemellus inf., kann man sich stumpf leicht bis zur Kapsel vorarbeiten und diese mit einem spitzen Messer nahe ihrem unteren Ansatzrande an das Supercilium acetabuli durchstechen und einschneiden. Eine Durchschneidung des Lig. teres ist nicht nötig und würde nicht ohne sonstige Verletzungen möglich sein.

Es gelingt nun, wenn man das Femur in Mittelstellung hält oder ein wenig abduziert, sehr leicht durch einen Zug oder Druck am Knie, der in der Richtung des Femur zentripetal einwirkt, die infracotyläre Luxation herbeizuführen. Der Kopf steht dann fest an den unteren Pfannenrand gelehnt und zwar nicht besonders sicher, aber fester als man an der Leiche erwarten sollte. Es gelingt natürlich leicht durch Rotation und Abduktion bezw. Adduktion ihn in das Foramen obturatorium oder die Incisura ischiadica abgleiten zu lassen. Wenn man das luxierte Femur aber, besonders in ganz leichter Abduktionsstellung, gewaltsam zu strecken sucht, so gleitet der Kopf nicht leicht ab, wenn man einen nur kleinen Kapseleinschnitt gemacht hat.

Dieser Mechanismus ist natürlich nicht der einzig mögliche. Es gelingt auch, bei maximaler Abduktion die Luxation nach unten zu erzielen, wenn man in entsprechender Weise durch Druck auf die nach oben gerichtete Oberschenkelfläche das Femur gegen das Becken nach unten verschiebt. Nur bleibt der Schenkel nicht leicht in dieser Stellung. Seine Richtung weist direkt auf das Foramen obturatorium; sämtliche Weichteile, Muskeln und Bänder, welche in dieser Stellung gedehnt sind, suchen den Schenkelkopf in das Foramen hineinzuziehen; es ist kein Knochenvorsprung vorhanden, der dieses Abgleiten verhindern könnte. Der ersterwähnte Mechanismus bei medialer Schenkelstellung ist also nicht der einzige, welcher den Schenkelkopf senkrecht nach unten treibt, aber er ist meiner Ansicht nach allein imstande, das Stehenbleiben in der Stellung unter der Pfanne verständlich zu machen.

Symptome.

Was den Symptomenkomplex anbelangt, so fällt als fast regelmäßiger Befund eine mehr oder minder ausgesprochene Flexion und eine Verlängerung auf. Die einzige Ausnahme hinsichtlich der Flexion ist der Fall v. Pithas (Nr. 11), während Ollivier (Nr. 3) keine Verlängerung, Keate (Nr. 5) sogar eine beträchtliche Verkürzung fand.

Wenn wir uns zunächst einmal mit der Länge des luxierten

Gliedes beschäftigen, so muß vorausgeschickt werden, daß eine absolut zuverlässige und objektive Messung sehr schwierig ist und man ist berechtigt, den älteren Messungen besonders ein großes Mißtrauen entgegenzubringen. Wie Malgaigne (46) wenigstens angibt, pflegte man die Länge eines Gliedes durch Vergleich seiner Knöchelhöhe mit der des anderen zu bestimmen, ohne der Beckenstellung dabei Rechnung zu tragen. Die Schwierigkeit einer objektiven Messung bei der Luxatio infracotyloidea wird nun besonders durch die Flexionsstellung des Gliedes bedingt. Man mißt gewöhnlich die Länge der unteren Extremität, indem man in möglichst gestreckter Stellung den Abstand des Kniegelenksspaltes oder eines Malleolus oder der Sohlenfläche des Fußes von der Spina ilium ant. sup. bestimmt. Bei gestrecktem Beine bildet die Verbindungslinie der Spina a. s. mit dem Schenkelkopfe einen fast gestreckten Winkel mit der Längsachse des Femur. Je mehr der Oberschenkel aber gebeugt wird, um so mehr rückt die Spina aus seiner Achse heraus und um so weniger ist sie geeignet, als Meßpunkt für die wahre oder scheinbare Femurlänge zu dienen. Hierzu kommt noch, daß bei der Luxatio infracotyloidea die Messungen auf beiden Seiten unter wesentlich anderen Stellungsverhältnissen des Femur zum Becken, speziell zu der Verbindungslinie von Spina mit dem Acetabulum stattfinden muß. Dies ist aus beistehender Skizze leicht verständlich. Wenn S die Lage der Spina il. a. s. bedeutet, AB der rechtwinklig gebeugte gesunde, A′ B′ der in entsprechender Stellung gedachte luxierte Schenkel ist, so wird man am gesunden Beine die Strecke SB, am luxierten die Strecke SB′ messen. Es ist klar, daß die Entfernung B′ von S größer als die von B und S sein muß, aber sie kann unmöglich 5—6 cm betragen, selbst wenn der luxierte Schenkel sehr tief auf das Sitzbein hinabgetreten und folglich die Entfernung von A und A′ noch größer sein sollte. Denn die Entfernung des Tuber ischii vom unteren Pfannenrande beträgt am Skelett des Erwachsenen knapp 5 cm. Wenn der Schenkel gestreckt stände, würde man bei einer Luxatio infracotyloidea die Strecke SA′ + A′ B′ messen und hätte dann eine Verlängerung von 5—6 cm zu erwarten. In der Beugestellung des Schenkels wird aber in den erhaltenen Zahlen bei der Messung nicht die ganze Entfernung des Schenkelkopfes von der Pfanne enthalten sein, sondern nur ein kleiner Bruchteil, entsprechend der Differenz von SB und SB′.

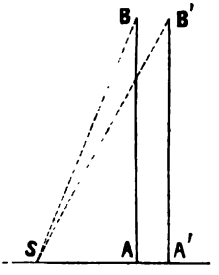

Fig. 3.

Ich habe in dem Falle 15 mit dem Tasterzirkel, welcher wirklich die Luftlinie zu bestimmen gestattet, nur eine Verlängerung von 1,5 cm feststellen können und finde eine Bestätigung in dem Falle 13, der dem unseren außerordentlich gleicht, und bei dem eine Verlängerung von 2 cm gefunden wurde.

Was die Flexionsstellung des luxierten Schenkels betrifft, so ist über ihre Abhängigkeit von dem Lig. Bertini schon oben gesprochen. Jedenfalls ist die Flexion von den verschiedenen Beobachtern als ein sehr wesentliches Symptom angesehen worden, das sie vor allem eine Luxatio obturatoria selbst in den Fällen hat ausschließen lassen, in denen die übrigen Symptome für eine solche Luxation sprechen konnten. Besonders die Fälle 5 und 10 haben eine große Ähnlichkeit in ihren Symptomen mit der Luxatio obturatoria, nur war eben eine ziemlich beträchtliche Beugung dabei vorhanden. Ist aber diese Beugung ein so wesentliches Symptom, daß man daraufhin allein eine Luxatio obturatoria ausschließen kann?

Die Flexion ist, wie oben ausgeführt, um so größer, je tiefer der luxierte Femurkopf steht; sie ist deshalb bei der Luxatio ischiadica größer als bei der iliaca. Bei den präkotyloiden Luxationen kommt dies nicht zur Erscheinung, weil eben die maximale Abduktion, welche sich bei der Luxatio obturatoria findet, sich ebenso gut aus der Beuge- wie aus der Streckstellung des Schenkels erreichen läßt, d. h. also, daß von den Zugwirkungen, welche das Lig. Bertini auf den sich luxierenden Schenkelkopf je nach der Richtung der Luxation ausübt, bei der Luxatio obturatoria diejenige Komponente, welche eine Flexion herbeiführen würde, noch nicht in Anspruch genommen ist. Sie wird aber in Anspruch genommen, sobald der Schenkelkopf nicht auf das Foramen obturatorium austritt, sondern noch tiefer unterhalb desselben, auf den absteigenden Sitzbeinast. Diese Stellung hatte der Schenkelkopf in der Beobachtung von Letenneur (Nr. 10). Ich glaube daher, daß man diese Fälle, bei denen also der Schenkelkopf nach vorn und unten, nur etwas weiter nach unten verschoben ist als gewöhnlich, als unwesentliche Modifikationen der Luxatio obturatoria ansehen muß und halte also Rosers Auffassung für diese Fälle für durchaus berechtigt.

Obgleich also die Flexionsstellung allein kein ausschlaggebendes Symptom sein kann, so ist sie doch ein außerordentlich wichtiges Symptom, denn es zeigt sich so ausgesprochen, wie bei der Luxatio infracotyloidea, bei keiner anderen typischen Verrenkungsform, und wenn es sich zeigt, so muß man einen ungewöhnlich tiefen Standpunkt des luxierten Schenkelkopfes annehmen. Charakteristisch

für die Luxation senkrecht nach unten ist die Kombination der ausgesprochenen Flexion mit fast völlig medialer Stellung des Femur. Wir sind wohl berechtigt, die Fälle 13—15 als die best beglaubigten anzusehen, da die Diagnose durch das Röntgenbild gesichert ist und die Untersuchung mit moderner Präzision stattfand. Sie gleichen sich untereinander vollkommen. Bei ihnen sämtlich war der Oberschenkel so stark gebeugt, daß der Unterschenkel bei maximal gebeugtem Knie senkrecht aufstand, allerdings nicht so stark, als es Bigelow beschreibt und abbildet und nach ihm viele neuere Handbücher. Eine Rotation war nicht vorhanden, der Oberschenkel stand streng medial oder doch nur ganz leicht abduziert. Diese geringe Abduktion ist leicht verständlich, wenn man bedenkt, daß die Fläche des Sitzbeins unmittelbar unterhalb der Pfanne nicht in einer streng frontalen Ebene liegt, sondern ein wenig schräg von medial und vorn nach lateral und hinten verläuft. Eine auf dieser Fläche errichtete Vertikale würde also nicht streng sagittale, sondern leicht abduzierte Richtung haben. Neben einer mäßigen Verlängerung war ferner starke Muskelspannung vorhanden.

Wenn wir diesen Symptomenkomplex als typisch für die regelmäßige Luxatio infracotyloidea ansehen, so ergibt sich, daß auch eine größere Reihe der älteren Beobachtungen (Nr. 1, 4, 8, 12) als zweifellos hierher gehörig angesehen werden müssen und es ist eine wichtige Unterstützung für die Richtigkeit unserer Auffassung, daß auch in diesen Fällen der Entstehungsmechanismus diese Form der Luxation verständlich erscheinen läßt und den im vorigen theoretisch aufgestellten Anforderungen entspricht. Die Stellung des senkrecht nach unten luxierten Femurkopfes ist zwar am Lebenden wegen der stärkeren Elastizität der durch die Verlängerung gedehnten Weichteile nicht so labil, als an der Leiche, doch würden diese Weichteile nicht imstande sein, das sekundäre Abgleiten des nach unten luxierten Kopfes nach vorn in das Foramen obturatorium oder nach hinten in die Incisura ischiadica zu verhindern, wenn nicht die luxierende Gewalt lediglich in der medialen Flexionsstellung einwirkte, welche später bei dem luxierten Gliede beobachtet wird.

Es bliebe dabei zu erklären, warum nicht immer aus der primären Verrenkung senkrecht nach unten eine sekundäre nach unten und vorn oder unten und hinten wird. Denn unwillkürliche Bewegungen welche der Verletzte im Augenblicke der Verletzung mit seinem luxierten Femur macht oder sekundäre Bewegungen infolge der Schwere des flektierten Schenkels oder beim Transport, endlich die

Repositionsmanöver sind doch zweifellos geeignet, das Abgleiten des Femurkopfes auf dem absteigenden Sitzbeinaste nach vorn oder hinten herbeizuführen, selbst wenn die Richtung und Art der luxierenden Gewalt selbst den Austritt des Kopfes gerade nach unten veranlaßt hat. Meiner Ansicht nach tritt wahrscheinlich diese sekundäre Verschiebung entsprechend den an anderen Gelenken, speziell dem Schultergelenk sicher gemachten Erfahrungen durchaus nicht selten ein und die Ansicht, welche Joh. Nep. Rust (19) schon im Jahre 1834 ausspricht, trifft sicher für einen Teil der Fälle zu. Rust teilt, wie erwähnt, alle Verrenkungen nach unten[1]) in primäre, bei denen der Schenkelkopf zwischen unterem Pfannenrande und Sitzbeinhöcker steht, und sekundäre, bei welchen er erst von hier aus in das Foramen obturatorium oder die Incisura ischiadica hineintritt. Er begründet diese Ansicht mit der Schwäche des unteren Kapselanteiles und dem Bau der Gelenkpfanne. Er führt die Fälle von Bonn, Bernstein und Ollivier als primäre Verrenkungen an. Wir wissen heute, daß die Verrenkungen im Hüftgelenke meist durch Hebelung unter Beteiligung des Lig. Bertini zustande kommen und daß keineswegs die Luxatio obturatoria und ischiadica aus der Infracotyloidea entstehen muß. Aber da von verschiedenen Autoren bei den Versuchen, eine Luxatio infracotyloidea zu reponieren, eine obturatoria oder ischiadica erzeugt worden ist, so muß man die Möglichkeit zugeben, daß auch spontan durch sekundäre Bewegungen dieselbe Umwandlung eintritt. Der Femurkopf steht auf dem Sitzbeinaste gewissermaßen im labilen Gleichgewicht. Einen knöchernen Halt kann er nur durch Anstemmen an den unteren Pfannenrand gewinnen und seine Stellung kann nur dadurch erhalten werden, daß die Spannung der Weichteile den Kopf fest gegen den unteren Pfannenrand andrückt und sein Abgleiten verhindert. Zunächst ist anzunehmen, daß die Kapsel, welche vor der Zerreißung stark gedehnt wurde, nur eben durch einen kleinen Riß den Kopf hat hindurchtreten lassen und daß sie dann den Hals eng umspannt hält. In zweiter Linie kommt aber auch die Muskulatur in Frage und zwar weniger durch ihre aktive Kontraktion als durch ihre passive Dehnung. Denn da das Glied verlängert ist, muß die Muskulatur, welche das Hüftgelenk umgibt, gedehnt und ihre elastischen Kräfte in Anspruch genommen sein. Die starke Muskelspannung finden wir denn auch fast regelmäßig erwähnt. Wie wichtig für die Erhaltung der Luxatio infracotyloidea die Muskelspannung ist, geht am besten aus der Beobachtung von Ewald (Nr. 14) hervor. Hier hatte die Luxation schon über eine Woche bestanden und war aktino-

1) Nur auf diese kommt es hier an.

graphisch sichergestellt. Die sehr hochgradig gespannte Muskulatur erschlaffte bei der Narkose und hierbei stellte sich von selbst durch Umfallen der flektierten Extremität nach außen die Luxatio obturatoria her. Dasselbe läßt sich an der Leiche leicht nachahmen.

Wir können hieraus schließen, daß die Fixation des Schenkelkopfes in seiner Stellung um so unsicherer ist, je stärker die Muskulatur zerrissen ist.

Die starke Spannung der Muskulatur verhindert nach allgemeiner Angabe eine deutliche Palpation des luxierten Schenkelkopfes. Deshalb sind die Angaben, welche sich lediglich auf einen Palpationsbefund stützen konnten, widersprechend. In den drei jüngst beobachteten Fällen hat das Aktinogramm übereinstimmend den Schenkelkopf direkt unterhalb der Pfanne auf dem absteigenden Sitzbeinaste nachgewiesen (vergl. Fig. 2) und wir müssen diese Stellung für die typische halten.

Die Aufstellung dieses bestimmten Typus hinsichtlich des Entstehungsmechanismus, der Symptome, der Kopfstellung nötigt uns, zu denjenigen Fällen der Kasuistik Stellung zu nehmen, welche nicht diesen Typus aufweisen. In Betracht kommen die Fälle Nr. 2, 3, 5, 6, 7, 9, 10, 11. Vier von diesen Fällen, Nr. 2, 3, 6, 7, weichen von dem als typisch angenommenen Symptomenkomplex nur unbedeutend in bezug auf die mediale Schenkelstellung ab, sie sind aber erheblich weniger stark flektiert, als wir nach den Leichenversuchen bei intaktem Lig. Bertini fordern müssen. Wir wissen allerdings nicht, ob die Angaben über die Schenkelbeugung objektiv sind, ob nicht etwa eine sitzende Stellung oder eine Lendenwirbellordose vorhanden war, welche den geringen Grad von Flexion vorgetäuscht hat. Bernstein gibt z. B. an, daß seine Patientin bei der Untersuchung mit erhöhtem Oberkörper im Bette gelegen habe. Olliviers Patient wurde sitzend auf einem Stuhle ins Spital gebracht. Beim Sitzen soll der verrenkte Schenkel noch gegen das Becken gebeugt gewesen sein, trotzdem wurde auch im Bett eine nur geringe Beugung festgestellt. Kurz, ich kann mich des Eindruckes nicht erwehren, daß auch die Angaben über die Flexionsstellung nicht ganz objektiv sind. Wenn dies zutrifft, so würde noch der eine oder andere dieser Fälle den regelmäßigen Verrenkungen senkrecht nach unten zuzuzählen sein. Sonst müßte man eine Zerreißung des Lig. Bertini und damit eine unregelmäßige Luxation annehmen. Doch ist es nicht wahrscheinlich, daß in einem so hohen Prozentsatz des kleinen Materials die anerkannt seltene Zerreißung des Lig. Bertini vorliegen soll. Dagegen hat es sich in dem Falle v. Pithas (Nr. 11) sicher um eine unregelmäßige Luxation gehandelt, wie aus den früheren Ausführungen folgt.

Was den Fall von Luke (Nr. 9) anbelangt, so ist seine Beschreibung ganz unzureichend. Wir erfahren über den Entstehungsmechanismus gar nichts, über die Symptome fast nichts. Der Beobachter hat den Fall bei der ersten Untersuchung für eine L. ischiadica gehalten, mit allerdings nicht ganz typischen Symptomen. Inwieweit er dazu berechtigt war, können wir nicht nachprüfen. Die Reposition wurde wie bei der ischiadischen Verrenkung vorgenommen und der Fall würde nie für eine L. infracotyloidea in Anspruch genommen worden sein, wenn der Patient nicht gestorben wäre und die nach seinem Tode vorgenommene Reluxation eine Stellung des Gelenkkopfes unter der Pfanne ergeben hätte. Wenn dies auch bei der ersten Verrenkung der Fall gewesen sein mag, so ist doch die Beobachtung zu wenig präzise, um irgendwie sichere Folgerungen zu ziehen.

Es blieben dann noch zwei Fälle (Nr. 5 und 10), welche nach ihrer Entstehung und den Symptomen der L. obturatoria bezw. perinealis sehr nahe stehen. Dies geht, abgesehen von den Symptomen, vor allem der starken Abduktion, schon daraus hervor, daß bei der Reposition durch Zug in der Richtung des Femur (also Flexion und Abduktion) eine L. obturatoria hergestellt wurde.

Man kann bei diesen Fällen zweifelhaft sein, ob man sie überhaupt als hierhergehörig anerkennen soll, jedenfalls können sie höchstens als Übergangsformen gelten. Daß solche Übergangsformen vorkommen, d. h., daß der Schenkelkopf nicht immer senkrecht nach unten auf die Mitte der vorderen Fläche des absteigenden Sitzbeinastes tritt, sondern um so viel nach vorn oder hinten abweicht, als es die Breite des Sitzbeins gestattet, folgt aus den geringen Abweichungen namentlich in bezug auf die Rotation, welche die einzelnen Fälle aufweisen. Da die Breite der vorderen Sitzbeinfläche etwa 3 cm beträgt, handelt es sich hierbei nur um geringe Variationen.

Reposition.

Zur Einrichtung der Verrenkung sind die verschiedenartigsten Manöver angegeben worden, und es ist nicht leicht, allein aus der Kasuistik allgemeingültige Prinzipien abzuleiten. Jedenfalls ist die Reposition in allen 14 Fällen, welche darüber Notizen enthalten, gelungen, allerdings bisweilen erst nach verschiedenen vergeblichen Versuchen. Die älteren Fälle haben die früher üblichen mit großem Kraftaufwande ausgeführten Repositionsmanöver über sich ergehen lassen müssen. Von ihnen darf man also nicht über die Kraftleistung, sondern nur über die Kraftrichtung lernen. Denn mit v. Dumreicher (47) müssen wir verlangen, daß die Reposition weniger

Kraft als die Verrenkung erfordert, da der sich verrenkende Gelenkteil erst den Kapselriß verursachen muß, den man bei der Einrenkung schon vorfindet. Gellé (48) hat die Bedeutung des Kapselrisses für die Reposition besonders betont. Hinsichtlich der L. infracotyloidea kommt er zu keinem typischen Ergebnisse. Wir wissen, daß auch bei den schrägen unteren Verrenkungen der Kapselriß senkrecht unten liegen kann, nur ist er dann stets größer, als bei der L. infracotyloidea. Da bei dieser Verrenkung naturgemäß der unter der Pfanne stehende Gelenkkopf dem Riß im unteren Kapselteile immer gegenüber steht, kann die Bedeutung des Risses für die Reposition nicht so wichtig sein, als bei anderen Verrenkungen mit starker sekundärer Deviation des Kopfes.

Wir finden in den Lehrbüchern bisweilen den Rat gegeben, zwecks Reposition die L. infracotyloidea in eine obturatoria oder ischiadica überzuführen und dann nach den bekannten Methoden die Einrenkung vorzunehmen. Kocher (49) gibt an, daß die Reposition meist durch einfachen Zug in der gegebenen Richtung ohne Schwierigkeiten erreicht worden sei. Er fährt fort: „In anderen Fällen mußte die Verrenkung erst in eine der gewöhnlichen Formen, z. B. in eine obturatoria umgewandelt werden, um dann die Reduktion zu bewerkstelligen."

Diese Darstellung ist nicht ganz zutreffend. Was zunächst die Überführung in die L. ischiadica anbetrifft, so ist sie niemals zum Zwecke der Einrichtung vorgenommen worden. Der Irrtum entspringt einer Bemerkung Malgaignes, daß er und Lenoir bei dem Versuche, eine L. ischiadica zu reponieren, eine infracotyloidea erzeugt habe; also das Umgekehrte ist eingetreten. Allerdings folgert er daraus, daß eine Überführung der infracotyloidea in die ischiadica die Reposition erleichtern könne. Doch ist in keinem Falle der Kasuistik eine derartige Methode angewandt, so daß es sich also um einen rein theoretischen Vorschlag handelt. Nur Ewald stellte unabsichtlich die L. ischiadica bei seinen Repositionsversuchen her, konnte aber von dieser aus die Einrichtung nicht bewerkstelligen.

Die Überführung der L. infracotyloidea in die Obturatoria finden wir bei Fall 5 und 10. Aber wir haben schon gesehen, daß diese Fälle nicht zu den typischen gehören. Bei beiden wurde auch nicht in typischer Weise nach Herstellung der L. obturatoria diese eingerenkt. Vielmehr stellte bei Keate ein Zug an dem Femur in der gegebenen Richtung die Obturatoria her, bei weiterem Zuge in derselben Richtung näherte sich der Schenkelkopf der Pfanne noch

weiter, wie wörtlich angegeben ist, um endlich in die Pfanne zurückzukehren. Hiernach hat der Schenkelkopf bei seinem Wege von der Luxationsstellung in die Pfanne auch einmal im Foramen obturatorium gestanden. Ich würde daraus schließen, daß er anfangs auf dem aufsteigenden Sitzbeinaste, also unterhalb des Foramen obturatorium, gestanden hat. Denn nur so kann das Eintreten in das eirunde Loch als eine Annäherung an die Pfanne aufgefaßt werden.

Noch anders war es bei Letenneur, welcher ausdrücklich angibt, daß der Schenkelkopf „unterhalb des Foramen ovale" gestanden habe. Hier stellte ein mehrmaliger Repositionsversuch die L. obturatoria her, doch gelang von ihr aus die Reposition nicht. Die Versuche wurden aufgegeben und jetzt kehrte der Schenkelkopf in seine frühere Stellung zurück! Erst nach mehrtägiger Vorbereitung mit Bädern und Extension gelang dann die Reposition. Ebensowenig ist es endlich Ewald gelungen, aus der L. obturatoria die Reposition zu erreichen. Also muß gerade das Studium der tatsächlichen Erfahrungen bei der Reposition der L. infracotyloidea davor warnen, die Reposition aus einer anderen Stellung, als der bestehenden, vorzunehmen, und wenn unbeabsichtigt der Schenkelkopf bei den Einrenkungsversuchen nach vorn oder hinten abgleitet, so soll man stets die ursprüngliche Stellung wieder herstellen.

Abgesehen davon, daß der Vorschlag der Umwandlung in eine der häufigeren Luxationsformen sich nicht praktisch bewährt hat, entspricht er auch dem Wesen der Verrenkung nicht. Der Kapselriß der typischen L. infracotyloidea muß, wie wir oben gesehen haben und wie alle Autoren angeben, eng sein. Eine Entfernung des Kopfes aus der ursprünglichen Lage muß ihn also intakten Teilen der Kapsel gegenüberstellen. Sagt doch auch Kocher (l. c.), daß bei engem Kapselriß jede Drehung schädlich werden kann. Man muß also auch hier nach dem Grundsatze verfahren, daß der luxierte Knochen auf demselben Wege ins Gelenk zurückkehren soll, auf welchem er es verlassen hat. Die Enge und Lage des Kapselrisses wird es also erfordern, daß der Schenkelkopf aus seiner Stellung unterhalb der Gelenkpfanne direkt in dieselbe zurückgebracht wird.

Die theoretische Erwägung muß es als möglich erscheinen lassen, durch Zug an dem maximal gebeugten Schenkel den Femurkopf nach oben in die Pfanne zu ziehen. Es wäre das genau der umgekehrte Entstehungsmechanismus. Diese Methode finden wir denn auch in der Tat mit Erfolg angewandt und zwar in den beiden ältesten Fällen. Bonn und nach ihm Bernstein nahmen die Reposition vor, während der Patient mit vornübergebeugtem Oberkörper

auf einem Stuhle saß. Das Becken wurde durch einen geeigneten Gegenzug fixiert und dann der Schenkelkopf in das Gelenk gezogen. Gleichzeitige Adduktionsbewegungen mochten dabei den Femurkopf flott machen. Diese originelle Methode, welcher das Verfahren von Sinogowitz (Fall 4) nahesteht, wurde später nicht wiederholt, vielmehr fanden die Traktionen in der Richtung des Femur, also bei sehr viel geringerer Beugestellung, als bei Bonn, statt, und die gleichzeitigen Rotationen, Ab- und Adduktionen und die Bildung künstlicher Hypomochlien durch entsprechend angelegte Bindenzüge deuten das Bestreben an, den Schenkelkopf durch Hebelung zu reponieren. So lange man die Bedeutung des Ligamentum Bertini für die Hebelung sowohl bei der Entstehung als auch der Reposition der Oberschenkelluxationen nicht kannte, mußte man naturgemäß künstliche Hypomochlien schaffen und die mangelnde Einsicht in den Gelenkmechanismus wurde durch rohe Gewalt bei der Einrenkung ersetzt. Von all den verschiedenen, durch Binden oder Tücher auf das verrenkte Glied ausgeübten Zugwirkungen und den direkt angewandten manuellen Redressionsversuchen haben sich bis auf unsere Zeit nur diejenigen zum Teil erhalten, welche eine direkte Einwirkung auf den in den Weichteilen tief versteckten Schenkelkopf zu gewinnen suchen. Besonders plausibel scheint der von älteren Autoren durch ein um den obersten Schenkelteil gelegtes Tuch ausgeübte Zug. Wenn dieser Zug nach außen oder noch besser nach außen und oben gerichtet ist, so kann er entsprechend der obenerwähnten leicht nach außen gehenden Richtung der Sitzbeinfläche nicht nur den Schenkelkopf etwas lüften, sondern ihn zugleich auch der Pfanne nähern. Da dieser Zug wiederholt als erfolgreich bezeichnet ist, so würde er sich auch vielleicht heute noch empfehlen, weniger weil er ein Hypomochlion für die Zurückhebelung bilden soll, als weil er als eine Komponente zusammen mit den in der Richtung des Schenkels ausgeführten Traktionen als zweite Komponente nach der Lehre von dem Parallelogramm der Kräfte eine für die Reposition günstige Resultante zu erzielen geeignet erscheint.

Wir verzichten in moderner Zeit meist auf künstliche Hypomochlien bei den Hebelmethoden und benutzen das natürliche Hypomochlion, welches durch den Ansatz des Lig. Bertini an die Linea intertrochanterica ant. gebildet wird. Am reinsten ist diese Hebelung in Ewalds Fall ausgesprochen. Hier war erst die L. obturatoria, dann die ischiadica hergestellt worden und dadurch der Schenkelkopf erheblich gelockert, wohl auch der Kapselriß etwas erweitert. Da aber die Reposition nicht gelang, wurde die Luxatio infracotyloidea

wieder hergestellt und jetzt gelang es durch einfache Extension, d. h. Streckung, die Reposition herbeizuführen. Bei dieser Streckung muß das Lig. Bertini, wie oben ausgeführt, gespannt werden. Hierdurch wird der Ansatz dieses Bandes zum Unterstützungspunkte, Schenkelhals und -Kopf zum kurzen, Schenkelschaft zum langen Hebelsarme. Hinderlich für die Reposition ist dann aber, daß der Schenkelkopf, je mehr man in die Streckstellung übergeht, sich um so fester gegen den unteren Pfannenrand anpreßt. Dem kann man aber durch Distraktion [1]) entgegenwirken und also durch Streckung des Schenkels und Distraktion in der medialen Stellung, in welcher der Kopf dem Kapselrisse gegenüberstehen muß, die Reposition herbeiführen. Seitliche Bewegungen des Schenkels und Rotationen können sich daneben als sehr nützlich erweisen, um den Schenkelkopf flott zu machen, das heißt die Kapselumschlingung zu lockern, den Kapselriß zu erweitern, die Muskulatur aus ihrer starren Spannung durch Überdehnung zu lösen. Wir finden wiederholt angegeben, daß nach Mobilisierung des Schenkelkopfes teils durch Abduktion und Außenrotation, teils durch Adduktion und Innenrotation die Reposition durch Streckung bei gleichzeitiger Distraktion der Gelenkenden gelang. Ich habe beide Mechanismen, sowohl den direkten Zug in maximaler Beugestellung, als auch die Streckung mit Distraktion an der Leiche mit Erfolg ausgeführt. Mir erscheint es einleuchtend, daß, wenn man den Schenkel als zweiarmigen Hebel betrachtet, dessen Hypomochlion fixiert bleibt, durch Adduktion, d. h. Annäherung des Knies an die Medianlinie und darüber hinaus der Schenkelkopf als entgegengesetzter Endpunkt von der Medianlinie entfernt wird. Da aber der Schenkelkopf senkrecht unter der Pfanne steht, wird er nicht durch eine Entfernung von dieser sagittalen Ebene, sondern in dieser Ebene am leichtesten in die Pfanne zurückkehren. Die Reposition in dem Falle Ewald halte ich deshalb für vorbildlich, weil die zunächst vorgenommene Abduktion und Außenrotation, dann die Adduktion und Innenrotation an sich nicht zum Ziele führten, sondern die Umwandlung in die L. obturatoria und ischiadica zustande brachten, aus denen die Reposition sich nicht bewerkstelligen ließ. Diese Bewegungen hatten also nichts weiter

1) Da man unter Extension einmal den Zug in der Richtung des Gliedes, dann aber auch die Streckbewegung versteht, durch welche das Glied am Schlusse der Repositionsmanöver in seine normale Lage gebracht wird, so habe ich in meiner Arbeit, um Mißverständnisse zu vermeiden, den Zug am Gliede, welcher den Zweck hat, die gegeneinander fixierten Knochen voneinander zu entfernen, als Distraktion bezeichnet, während die Streckung als Extension bezeichnet wurde.

vermocht, als eine Mobilisierung des Schenkelkopfes herbeizuführen. Nachdem dies geschehen war, genügte die einfache Streckung des distrahierten Schenkels in der sagittalen Ebene und in medialer Stellung, um die Reposition zu erreichen. Diese letzte Bewegung ist also wirklich die reponierende gewesen, die ersten Bewegungen waren Hilfsbewegungen.

In unserem Falle wurde fast genau der gleiche Mechanismus wie bei Ewald angewandt, ohne daß uns damals Ewalds Fall bekannt war. Nur wurde von vornherein durch einen entsprechenden Zug an der luxierten Extremität vermieden, daß der Schenkelkopf nach vorn oder hinten abglitt. Dies dürfte sich auch für die Zukunft empfehlen; denn wenn mit der Herstellung einer Luxatio obturatoria oder ischiadica auch nichts verloren ist, so ist doch auch für die Reposition damit nichts gewonnen. Durch Abduktion und Außenrotation wird der Schenkelkopf auf dem Sitzbeine dem vorderen, das Foramen obturatorium begrenzenden Rande dieses Knochens genähert, durch Adduktion und Innenrotation dem hinteren, die Incisura ischiadica begrenzenden Rande. Durch diese beiden Bewegungen wird also nach beiden Richtungen hin der Schenkelkopf mobilisiert, der Kapselriß etwas gedehnt oder erweitert, die den entsprechenden Bewegungen konträr wirkenden gespannten Muskeln überdehnt und verlängert. Jetzt kann durch Distraktion und Streckung, wenn man will, unter Zuhilfenahme eines am obersten Schenkelanteile nach oben und außen ansetzenden Zuges, die Reposition vollendet werden. Um den Mechanismus, den ich mir dabei wirksam denke, zu erläutern, möchte ich an die Riedelsche Methode der Reposition erinnern, welche er für die Luxatio humeri subcoracoidea angegeben hat (50). Er bewirkt hier bekanntlich die Reposition dadurch, daß er den luxierten Arm in seiner Längsrichtung schräg nach der gesunden Beckenseite hin durch einen kräftigen, raschen Zug anzieht. Er benutzt dabei die Elastizität eines vom Akromion zur Mitte des Humerus hinziehenden sehnigen Streifen, zu dessen beiden Seiten sich die Fasern des M. deltoideus inserieren. Nach Ausschaltung der Muskulatur durch die Narkose hängt der Humerus gewissermaßen an diesem Streifen. Durch den plötzlichen Ruck bei der Reposition sucht sich der Humerus diesem Streifen parallel zu stellen und folglich wird der Kopf lateralwärts in die Pfanne gedrängt.

Beim Hüftgelenk ist ein solches vertikal verlaufendes Band im Ligamentum Bertini vorhanden, während das am Schultergelenk entsprechende Ligamentum coraco-humerale horizontal verläuft. Ferner steht der Schenkel bei der L. infracotyloidea schon diesem Bande

parallel. Es kommt also hier nicht darauf an, eine Richtungsänderung für die Reposition zu erzwingen. In unserem Falle soll vielmehr dieses Band gespannt werden, um durch seine Elastizität den luxierten Schenkel in die Pfanne zurückzuziehen. Der plötzliche, ruckweise Zug läßt sich am Beine nicht so ausführen, wie am Arme. Dafür kann man aber durch Streckung des Schenkels mit einem langen Hebelarme und folglich mit großer Kraft das genannte Band dehnen und spannen. Beim Lüften des Femurkopfes von seiner an den unteren Pfannenrand hierbei angepreßten Stellung wird nun das zurückschnellende Ligament die Reposition erreichen können. Wir haben es also auch hier mit einer Hebelmethode zu tun, welche nur dadurch eigenartig ist, daß schon von vornherein der Parallelismus zwischen Ligamentum ileo-femorale und Femur besteht, welcher sonst erst erreicht werden muß.

Da in unserem Falle durch diesen Mechanismus die Reposition vor der klinischen Zuhörerschaft spielend gelang und da man, rückwärts schließend, ihn mit den theoretischen Deduktionen gut in Einklang bringen kann, so stehe ich nicht an, ihn auch für die Zukunft zu empfehlen.

Wenn oben gesagt war, daß wir uns in moderner Zeit fast ausschließlich derjenigen Repositionsmethoden bedienen, welche durch Hebelung, oder nach Kocher durch Rotation, unter Benutzung des durch das Lig. Bertini gebildeten Hypomochlion zum Ziele zu kommen suchen; so gründet sich diese Tatsache eben auf der Erkenntnis, daß dieses starke Band meistens erhalten ist. In unserer Kasuistik haben wir aber nicht wenige unregelmäßige Verrenkungen angetroffen, welche durch das Fehlen der charakteristischen Stellung leicht kenntlich sind. Hat man es mit einem solchen Falle zu tun, so ist natürlich die oben entwickelte, auf Intaktsein des Ligamentum ileo-femorale begründete Methode nicht ausführbar. In solchen Fälllen wird man von künstlichen Hypomochlien und manueller Redression neben Traktionen in gebeugter Stellung mit Vorteil Gebrauch machen oder aber auch auf Bonns Vorschrift zurückgreifen können, welche eine Unversehrtheit des Bandes nicht verlangt, d. h. also den Zug an dem maximal gebeugten Schenkel, welcher den luxierten Gelenkkopf direkt in das Gelenk zurückzieht. Daß auch hierbei Rotationsbewegungen von Nutzen sind, ist selbstverständlich. Sie dienen dann eben nicht der Anspannung des Lig. ileo-femorale, sondern dem Flottmachen des Gelenkkopfes. Die bei den unregelmäßigen Verrenkungen stets vorhandene größere Weite des Kapselrisses wird die Reposition dabei sehr erleichtern.

Analogie der Luxatio infracotyloidea femoris und der Luxatio infraglenoidalis humeri.

Kocher (49) hat bekanntlich mit Erfolg versucht, durch Vergleichung der selteneren Hüftgelenks- mit den häufigeren Schulterverrenkungen das Verständnis dieser Verletzungen und ihrer Repositionsmethoden zu fördern. Er hat diese Analogie im einzelnen und zwar auch für die Luxatio femoris infracotyloidea und humeri infraglenoidalis durchgeführt. In den neueren Handbüchern [1]) finden wir allerdings zum Teil die Luxatio humeri axillaris den präglenoidalen Luxationen zugezählt. Doch schildert Kocher [2]) die Stellung des Humeruskopfes folgendermaßen: „Der Kopf steht auf der nach unten gerichteten Fläche des Schulterblattes, welche dadurch entsteht, daß der laterale Rand des letzteren etwa in einer Breite von 2 cm nach hinten umgebogen ist. Diese Fläche, von den Anatomen meist kurz abgefertigt, ist vollkommen breit genug, um dem Kopf eine genügende Unterlage zu gewähren." Diese Beschreibung ist fast wörtlich in das Handbuch der praktischen Chirurgie übernommen. Demnach erscheint es nicht recht verständlich, warum man die Luxatio humeri axillaris oder infraglenoidalis den vorderen Luxationen zurechnen will. Kocher jedenfalls betont scharf den Unterschied der infraglenoidalen Luxationen des Humerus von den präglenoidalen, sowohl hinsichtlich der anatomischen Verhältnisse als auch besonders der von ihm darauf streng aufgebauten Therapie. Allerdings geht die Luxatio axillaris sekundär bisweilen in die subcoracoidea über. Aber wir haben gesehen, daß auch die Luxatio infracotyloidea femoris in die obturatoria übergehen kann, ohne daß man sie deshalb den präkotyloiden Luxationen zuzählte.

Die beiden hier in Frage kommenden, einander nach der anatomischen Kopfstellung entsprechenden Verrenkungsformen des Schulter- und Hüftgelenkes unterscheiden sich wesentlich voneinander in der Stellung und Richtung des luxierten Gliedes, da die Abduktionsstellung des Humerus größer, die Flexionsstellung sehr viel geringer ist, als die des Femur. Der Unterschied ist durch den verschiedenen Bau des Gelenkes begründet, wie Kocher näher ausführt, Hierzu kommt aber noch, meiner Ansicht nach, als wesentliches Moment, die verschiedene Richtung der entsprechenden wesent-

1) So bei Hoffa, Lehrbuch der Frakturen und Luxationen, Würzburg 1896 und Handbuch der praktischen Chirurgie von v. Bergmann, v. Bruns und v. Mikulicz. Stuttgart 1903

2) l. c. S. 624 u. 625.

lichen Verstärkungsbänder, des Ligamentum coraco-humerale und ileo-femorale. Während das letztere direkt oberhalb der Hüftgelenkspfanne entspringt, liegt der Ursprung des ersteren, die Basis des Processus coracoideus, vorn und medial vom oberen Rande der Pfanne. Das Ligamentum ileo-femorale verläuft also, zum mindesten mit seinem medialen Schenkel, vertikal, das Lig. coraco-humerale fast horizontal. Die Spannung dieses Bandes ist es vor allem, welche also beim Hinabtreten des Oberarmkopfes unter den unteren Pfannenrand die Abduktionsstellung bedingen muß. Bei der entsprechenden Verrenkung des Oberschenkels ist die Zugrichtung des Lig. ileo-femorale eine viel mehr vertikale. Hierzu kommt dann noch, daß infolge der starken Flexionsstellung die Spannung des Lig. ileo-femorale sehr viel geringer in Anspruch genommen ist, als entsprechend am Schultergelenk.

Was die seltene Abart der Luxatio axillaris, die Erecta betrifft, so ist ihre Ähnlichkeit mit der Lig. infracotyloidea femoris sehr viel größer. Schon der Entstehungsmechanismus ist ähnlich oder kann es wenigstens sein, indem der maximal flektierte, d. h. elevierte Oberarm an der Skapula vorbei senkrecht nach unten verschoben wird, ähnlich, wie wir es bei einer Reihe der unteren Hüftgelenksverrenkungen konstatieren konnten. Auch in bezug auf die Stellung des luxierten Gliedes besteht eine Ähnlichkeit, nur daß die Flexion des Oberarms sehr viel beträchtlicher ist, als am Schenkel. Sie wird aber aktiv von dem Verletzten erhalten, indem er den luxierten Arm auf den Kopf oder mit dem anderen Arme stützt. Übrigens ist bei der Vergleichung der Stellung, welche bei der Luxatio erecta nicht immer eine mediale, sondern oft eine mehr abduzierte ist, zu bedenken, daß nicht jede Luxatio erecta zugleich eine infraglenoidalis ist, wie Kocher mit Recht betont. Dies vorausgeschickt, bestehen auch hinsichtlich der medialen Stellung des luxierten Gliedes Analogien.

Die Vergleichung läßt sich bis auf die Therapie ausführen. Denn die Reposition der Luxatio erecta nach Middeldorpf (51) enthält als wesentliches Manöver die Traktion an dem elevierten Arme, ist also der von Bonn geübten Reposition der Lux. femoris infracotyloidea durch Zug am maximal gebeugten Femur sehr ähnlich.

Es ist wohl gerechtfertigt, an dieser Stelle zu erwähnen, daß auch Hofmeister (52) und Roloff (53) die Reposition der Schulterluxationen durch einen Zug, der den luxierten Kopf direkt in das Gelenk zieht, gelehrt haben, ganz zu schweigen von den alten Distraktionsmethoden, welche mit großer Gewalt ausgeführt wurden. Diese Methoden sind zwar nicht auf die Reposition der Lux. axillaris von ihren Autoren beschränkt, aber doch auch für sie empfohlen worden.

Sie unterscheiden sich rein mechanisch im wesentlichen von der Kocherschen Methode für die Reposition der Luxatio axillaris nur dadurch, daß die von Kocher als Schlußakt empfohlene Auswärtsrotation nicht ausgeführt wird. Kocher sagt, daß seine Methode der Reposition der L. axillaris humeri sich genau an die der L. obturatoria anschließt. Wenn man die Außenrotation nicht ausführt, so ist andererseits die Ähnlichkeit mit Bonns Methode sehr deutlich.

Zusammenstellung.

Aus der Arbeit ergeben sich folgende Schlußsätze:

1. Die Luxatio femoris infracotyloidea entsteht in den typischen Fällen meist dadurch, daß bei maximaler Schenkelbeugung der Femurkopf am Becken vorbei nach unten auf den absteigenden Sitzbeinast verschoben wird.

2. Der Schenkelkopf stemmt sich mit seiner oberen Konvexität an den unteren Pfannenrand.

3. Die typischen Symptome sind eine hochgradige Beugung bei streng medialer oder ganz leicht abduzierter Oberschenkelstellung, eine geringe, aber deutlich nachweisbare Verlängerung, eine starke Spannung sämtlicher das Gelenk umgebender Muskeln, Unmöglichkeit den Kopf zu palpieren, was bei allen anderen Formen mehr oder minder deutlich möglich ist.

4. Die Reposition der regelmäßigen Verrenkung geschieht nach vorausgegangener durch Rotationsbewegungen bewirkter Lockerung des Kopfes durch Traktion am Femur und Streckung desselben. Wegen der Muskelspannung ist tiefe Narkose nötig.

6. Obgleich die Luxation sehr selten ist, weist sie bei Intaktsein des Lig. ileo-femorale in allen wesentlichen Punkten so typische Verhältnisse auf, daß sie als eine selbständige Form der Hüftgelenksverrenkungen angesehen werden muß, nicht als eine Abart der Lux. obturatoria oder ischiadica gelten darf (Roser).

Am Schlusse meiner Ausführungen möchte ich nicht unterlassen zu erklären, daß ich mir wohl bewußt bin, daß die Objektivität der Schlußfolgerungen durch das kleine Material, auf welches sie sich stützen, beeinträchtigt werden muß. Da aber in mehr als 100 Jahren die Kasuistik nicht reichhaltiger geworden ist, ist nicht zu erwarten, daß in absehbarer Zeit eine sehr wesentlich größere Zahl von Beobachtungen vorliegen wird. Ich hielt deshalb eine Zusammenstellung des bisher vorliegenden Materiales als Basis für spätere Beobachtungen und Erweiterungen der Kenntnis dieser seltenen Verletzungen für angezeigt.

Literaturverzeichnis.

1. Blasius, Über die traumatische Luxatio femoris supracotyloidea. Arch. f. klin. Chirurgie, 1874. Bd. 16. S. 207ff.
2. Hippokrates, De articulis. Sect. VI. 26. Edit. Foesii. Francofurti 1620. pag. 818.
3. Celsus, De medicina libri VIII. Cap. XX.
4. B. Bell, Lehrbegriff der Wundarzneikunst. Aus dem Englischen. 4. Teil. Leipzig 1807. S. 424.
5. Boyer, Abhandlung über die chirurgischen Krankheiten. Aus dem Französischen von Textor. Würzburg 1819. Bd. IV. S. 262.
6. Astley Cooper, Surgical Essays. Part. I. 3. Edition. London 1818 p. 27.
7. Lawrenze, Vorlesungen über Chirurgie. Deutsch von Fr. Behrend. Leipzig 1834. 2. Teil. S. 376.
8. Ch. Bell, Grundlehren der Chirurgie. Übersetzt von Mörer. Berlin 1838. Bd. I. S. 180.
9. Syme, Monthly Journal. Edinbourgh 1845, April. S. 252.
10. Malgaigne, Traité des fractures et des luxations. Paris 1850—1855. Deutsch von Burger. Stuttgart 1850—1856. Band II.
11. J. L. Petit, Traité des maladies des os. T. I. pag. 220.
12. Paletta, Exercitationes pathologicae. Mediolani 1820.
13. Bransby Cooper, Surgical Essays. London 1843.
14. Léveillé, Nouvelle doctrine chirurgicale. Tome II, pag. 121 (zitiert n. Bouisson.
15. Nélaton, Eléments de pathologie chirurgicale. Tome II. pag. 434 (zitiert nach Bonisson.
16. Bidard, Arch. générale de médecine 1823. Tome III. pag. 539.
17. Robert, Gazette médicale de Paris. 17. mars 1835.
18. Bouisson, Réflexions sur les luxations du fémur directement en bas, à propos d'une nouvelle observation de ce genre. Gazette médicale de Paris, Tome 8. 1853 pag. 664.
19. Rust, Theoretisch-praktisches Handbuch der Chirurgie. Berlin u. Wien 1834. Bd. 11. p. 457ff.
20. v. Pitha, Handbuch der allgemeinen und speziellen Chirurgie von Pitha u. Billroth. IV. Abt. 2. S. 163. Stuttgart 1862.
21. Roser, Zur Revision der Verrenkungslehre. Archiv f. physiolog. Heilkunde 1857. Stuttgart. Bd. 1. S. 42.
22. Bonn, Beobachtung einer unterwärts gehenden Verrenkung des linken Schenkelbeins. Aus dem Holländischen von C. Krause. Amsterdam 1800.
23. Wutzer, Über seltenere Formen der Schenkelverrenkung. Archiv f. klin. Chirurgie. Bd. VI. 1865, pag. 655.
24. Lossen, Verletzungen der unteren Extremitäten. Deutsche Chirurgie. Liefg. 65. Stuttgart 1880.
25. Vidal, Traité de pathologie externe et de médecine opératoire. 3. édit. Tome II. pag. 576.
26. Roux, Luxation sous-cotyloidienne du fémur. Réduction après 35 jours, dans l'éthérisme. Revue médico-chirurgicale de Paris (Malgaigne). Tome V. 1849, pag. 364.
27. Bigelow, Mechanismus der Luxationen und Frakturen im Hüftgelenk. Deutsch von Pochhammer. Berlin 1873.
28. Gerdy, Arch. générales de médecine, 2. seric. VI. p. 174.

29. Albert, Lehrbuch der speziellen Chirurgie. 5. Auflage. Wien und Leipzig 1898. Bd. II. S. 475 u. 476.
30. Parker, New-York Journ. of medic. März 1852. S. 188.
31. Pope, Ebenda, S. 198.
32. Amblard, Histoire d'une luxation sur la branche ascendante de l'ischion etc. Paris 1821.
33. Bernstein, Epistola ad Bonnium sistens observationem luxationis femoris. Halis 1809.
34. Ollivier, Nouvelles espèces de luxation du fémur. Archive de médecine 1823. Tome III. pag. 545.
35. Sinogowitz, Gleichzeitige Verrenkung beider Oberschenkel. Frorieps Notizen aus dem Gebiete der Natur- und Heilkunde. Weimar, März 1836. Nr. 1044. S. 159.
36. A. Cooper, Vorlesungen über die Grundsätze und Ausübung der Chirurgie. Herausgegeben von Tyrrel (a. d. Engl.). Weimar 1821. Bd. III. S. 287.
37. Keate, London med. Gaz. 1832. Vol. X. p. 19.
38. Gurney, Dislocation of the thigh downwards. The lancet 1845. Vol. I. pag. 412.
39. Samuel Cooper, A Dictionary of practical surgery. London 1818. 3. Auflage.
40. Luke, Unusual dislocation of the femur. Hospital notes. Medical Times and Gazette. London, 2. Januar 1858, pag. 12.
41. Letenneur, Luxation sous-cotyloidienne antérieur. Réduction. Gaz. des hôpitaux. 1860. Nr. 84. pag. 335.
42. Muston, Revue médico-chirurgicale. Tome VI.
43. Chappelain, De la luxation sous-cotyloidienne du fémur. Gazette des hôpitaux. Paris 1874. Nr. 95—98, pag. 755 ff.
44. v. Friedländer, Demonstration eines Falles von Luxatio infracotyloidea mit Röntgenbild in der K. K. Gesellschaft der Ärzte in Wien. Offiz. Protokoll in der Wien. klin. Wochenschr. 1898, Nr. 43.
45. Ewald, Diskussion zu der vorigen Demonstration. Ebenda.
46. Malgaigne, Chirurgische Anatomie uud experimentelle Chirurgie. Deutsch von Reiß und Liehmann, Prag 1842. Bd. II.
47. v. Dumreicher, Studien und Erfahrungen über die Verrenkungen im Hüftgelenke. Zeitschrift der Gesellschaft der Ärzte zu Wien, 1851. Bd. II. pag. 788 ff.
48. Gellé, Étude du rôle de la déchirure capsulaire dans la réduction des luxations récentes de la hanche. Arch. géner. de médicine 1861. Avril. pag. 443.
49. Kocher, Die Analogien von Schulter- und Hüftgelenksluxationen und ihrer Repositionsmethoden. Volkmanns Sammlung klin. Vorträge, Nr. 83, 1875.
50. Riedel, Über blutige und unblutige Reposition der Luxatio anterior humeri. Heilkunde. Oktober 1899.
51. Middeldorpf, Luxatio humeri erecta. Wiener allg. Zeitung 1859, Nr. 3.
52. Hofmeister, Eine neue Repositionsmethode der Schulterluxation. Bruns. Beiträge z. klin. Chirurgie, Bd. 30.
53. Roloff, Über manuelle Reposition von Luxationen ohne Narkose. Zentralblatt f. Chirurgie 1902, Nr. 16.

XIII.

Aus dem Allgemeinen Krankenhause Hamburg-St. Georg.
Chirurgischer Oberarzt: Dr. Wiesinger.

Die Allgemeininfektion bei chirurgischen Infektionskrankheiten.

Von

Dr. **Bertelsmann,**
Sekundärarzt (jetzt: Leitender Arzt am Diakonissenhause in Kassel).

(Mit 1 Abbildung.)

In einem auf dem Chirurgenkongresse (1902) gehaltenen Vortrage[1]) habe ich zu Eingang erwähnt, daß ich seit längerer Zeit damit beschäftigt sei, in allen Fällen chirurgischer Infektion das Blut systematisch auf Bakteriengehalt zu untersuchen, um hierdurch einen Überblick über das Gesamtmaterial eines großen Krankenhauses in Rücksicht auf die Infektionen der Blutwege zu bekommen.

Bekanntlich hat Kühnau[2]) im Jahre 1897 eine eingehende und umfangreiche Prüfung darüber angestellt, was die bakteriologische Blutuntersuchung im Dienste der klinischen Diagnostik zu leisten vermöge.

Kühnau beweist zunächst in sehr einleuchtender Weise, daß die Untersuchung eines Bluttropfens, den man durch Fingerkuppenstich erhält, keineswegs einwandsfreie Resultate liefern. Aus dem Fingerstichblut wurden fast stets Verunreinigungen, der Staphylococcus albus, in großen Mengen gezüchtet. Er kommt dann zu dem Schluß, daß nur die Blutuntersuchung einwandsfreie Resultate ergebe, bei der das Blut durch Punktion der freigelegten Vene erhalten wurde. Kühnau punktierte die durch Hautschnitt freigelegte Vene mittelst einer mittelweiten Kanüle und fing das Blut (10—20 ccm) direkt in 50 cmm steriler Bouillon auf. Unter beständigem Schütteln brachte er die Mischung ins Laboratorium,

1) Bertelsmann, Über bakteriologische Blutuntersuchungen mit besonderer Berücksichtigung des Beginns der Allgemeininfektion.

2) Kühnau, Über die Resultate und die Leistungsfähigkeit der bakteriologischen Blutuntersuchung im Dienste der klinischen Diagnostik, Zeitschrift für Hygiene und Infektionskrankheiten. 25. Bd. S. 492.

wo mit derselben 20 Agarplatten hergestellt wurden. Er bekam auf diese Weise brauchbare Resultate insofern, als nur Luftkokken und Sarzine dann und wann als Verunreinigungen auftraten. Dagegen waren die positiven Resultate recht gering. Unter 41 Typhusfällen gelang es ihm 12 mal die Erreger im lebenden Blute nachzuweisen.

Bei 21 untersuchten Fällen von Septikämie oder Pyämie wurden 3 mal die betreffenden Bakterien im Blute nachgewiesen, in einem vierten Falle war das Ergebnis zweifelhaft.

In 7 Fällen „lokalisierter purulenter Prozesse mit septischer Allgemeininfektion" wurde überhaupt kein positives Ergebnis erzielt; das gleiche trifft zu für „8 Fälle lokalisierter purulenter Prozesse mit septischen Metastasen und event. septischer Allgemeininfektion", ebenso für „4 Fälle lokalisierter Phlegmonen mit Allgemeininfektion".

Die übrigen Befunde über Phthisis pulmonum und croupöse Pneumonie usw. übergehe ich als nicht zu meinem Thema gehörig.

Vor Kühnau war schon Kraus[1]) zu ähnlichen Resultaten gelangt. Kraus übt auch nur die Venenpunktion, und hält die Untersuchung des Fingerstichblutes für sehr irreführend, er hatte unter 104 Fällen untersuchter Infektionskrankheiten nur 12 mal ein positives Resultat.

Neuerdings hat nun Janowsky[2]) die Ansicht ausgesprochen, daß die Ergebnisse der bakteriologischen Blutanalyse von recht problematischem Wert seien.

Er schreibt: „Wie bekannt, lag jenen Fällen, wo die Blutanalyse positiv ausfiel, ein technischer Fehler zugrunde, welcher darin bestand, daß das Blut dem Finger entnommen wurde. Als dann das Blut der Vena basilica oder mediana entnommen wurde und an 2 bis 3 ccm auf mehrere Agareprouvetten verteilt wurden, da überzeugte man sich, daß der Nachweis von Bakterien verhältnismäßig selten gelingt.

Janowsky befaßt sich, wie er selbst angibt, seit mehr als zehn Jahren mit der genauen Untersuchung des Blutes nach den modernen Methoden der klinischen Blutanalyse. Man muß also auf sein Zeugnis ein gewisses Gewicht legen.

Demgegenüber hatten in unserem Krankenhause Prof. Lenhartz und Dr. Schottmüller bedeutend bessere Resultate, mit einer der Sittmannschen nachgebildeten Methode, die ebenfalls das Blut der Vene entnimmt und die weiter unten beschrieben werden soll.

In der Festschrift für Leyden hat Prof. Lenhartz bereits unter Mitteilung seiner Befunde darauf hingewiesen, „daß die bakteriologische Blutuntersuchung von größter Bedeutung ist und bei der Diagnose schwerer akuter Krankheiten insbesondere bei septischen Prozessen, eine weit größere Anwendung verdient, wie ihr bisher zuteil geworden ist."

Den gleichen Zweck wie die Lenhartzsche Arbeit verfolgte in

---

1) Kraus, Wiener klin. Wochenschr. 1895. Nr. 26 u. Zeitschr. f. Heilkunde. 17. Bd. Heft 2 u. 3.

2) Janowsky, Zentralbl. f. allg. Pathologie u. pathol. Anatomie. 12. Bd. 1901. Nr. 20. S. 829.

bezug auf die chirurgischen Infektionskrankheiten mein oben erwähnter Vortrag auf dem Chirurgenkongreß (1902).

In diesem Vortrage habe ich unsere damaligen Gesamtbefunde veröffentlicht. Es handelt sich bei den dort beschriebenen Fällen nicht um die Resultate einer systematischen Untersuchung, da sowohl die Ergebnisse der ersten Jahre, in denen nur bei dem dringenden Verdacht einer Allgemeininfektion untersucht wurde, mit aufgezählt worden sind, als auch die erste Hälfte der Untersuchungsreihe, welche ich jetzt den Fachgenossen unterbreiten will und welche für ungefähr ein Jahr das gesamte Infektionsmaterial des Krankenhauses umfaßt. Aus dem damals in Berlin beigebrachten Material geht ebenso wie aus dem Lenhartzschen hervor, daß die Blutuntersuchung einen wichtigen und notwendigen Teil der klinischen Untersuchung, ganz abgesehen von dem wissenschaftlichen Interessanten der Befunde, bildet.

Stellt man sich auf diesen Standpunkt, dann erwächst für die Klinik der chirurgischen Infektionen eine weitere Aufgabe. Ein Teil unserer heutigen Anschauungen beruht auf Untersuchungen, die mit Methoden angestellt sind, welche man jetzt mit Recht für unzuverlässig hält. Ist nun dem so, so ist es wohl keine müßige Arbeit, auf Grund einer einwandsfreien Methode neue Beobachtungen anstellen, um die alten Anschauungen zu stützen und vielleicht zu neuen vorzudringen.

Zu diesem Zwecke wurden von uns in dem letzten Jahre 260 Blutuntersuchungen bei 230 Patienten unternommen, wobei so gut als möglich alle Infektionen untersucht wurden, ohne Rücksicht, ob eine Allgemeininfektion wahrscheinlich war oder nicht.

Wir betrachten hiermit unsere Untersuchungen noch nicht für abgeschlossen, möchte sie aber doch jetzt schon veröffentlichen, da uns viel daran liegt, durch hoffentlich erfolgende Nachprüfungen unserer Befunde in unserem Vorhaben unterstützt zu werden.

Ich will nun zuerst das von uns angewandte Verfahren besprechen. Zuerst die Entnahme des Blutes: Dieselbe geschieht mittelst der Luerschen Glasspritze durch Punktion einer aufgestauten Vene in der Regel ohne vorherige Freilegung derselben.

Ebenso verfuhr bereits im Jahre 1883 Garré[1]), wie aus seiner berühmt gewordenen Arbeit ersichtlich ist. Nur entnahm Garré

1) Garré, Fortschritte der Medizin. 1885. 3. Bd. Nr. 6. Zur Ätiologie akut eitriger Entzündungen.

das Blut mit einer Pravazschen Spritze. Ihm schloß sich 1889 A. Sänger an, der das Blut aus der Vene mit der Kurschmannschen Spritze entnahm [1]).

A. Sänger bemerkt auch schon sehr richtig, daß der Mißerfolg mancher Blutentnahmen auf der Verwendung zu kleiner Mengen Blutes beruhe.

Canon entnahm bei seinen späteren Arbeiten das Blut ebenfalls durch Venenpunktion, im Jahre 1894 aber auch Buschke [2]), welcher das Blut schon mit Agar mischte und Platten goß und dessen interessante und einwandsfreie Beobachtungen ziemlich selten zitiert werden. Gewiß wird in diesen Jahren von 1883—1894 mancher andere Forscher die Venenpunktion angewandt haben. Doch war Garré der erste, soweit ich aus der Literatur ersehen kann. Die von Kühnau empfohlene Freilegung der Vene vor der Punktion unterlassen wir in den meisten Fällen. Einmal haben die Lenhartzschen und Schottmüllerschen Untersuchungen, namentlich bei den Typhusfällen, wo Eitererreger ja in der Regel nicht in Frage kommen, gezeigt, daß eine Verunreinigung mit Hautkokken bei unserem Verfahren nicht zu fürchten ist.

Dasselbe zeigt meine Zusammenstellung in der zitierten früheren Arbeit. Es gaben nämlich ganze Kategorien von Fällen, wie die akute Lymphangitis, die Peritonitis intestinalen Ursprungs, in einer großen Reihe von Untersuchungen immer das gleiche Resultat, nämlich fast stets sterile und so einwandsfreie Platten, daß dieselben vielbegehrte Nährböden für anderweitige Untersuchungen sind. Es kommen eben nur dann und wann als solche stets leicht erkennbare Luftverunreinigungen vor, die entweder auf der Oberfläche der Agarplatte oder seltener auf dem Boden der Petrischale sitzen. Gerade in dieser leichten Erkennbarkeit eventueller Verunreinigungen ist aber das Plattenverfahren wie überall so auch hier den Bouillonkulturen überlegen.

Zum Überfluß habe ich auch eine Reihe von Fällen mit Freilegung der Vene untersucht und die gleichen Resultate wie bei der perkutanen Punktion erhalten.

Die Anwendung der Luerschen Glasspritze hat den Vorteil, daß die letztere leicht zu sterilisieren und sehr handlich ist, der größte Vorteil besteht jedoch darin, daß während der Entnahme das

1) A. Sänger, Über einen Fall von Endokarditis ulcerosa in einem kongenital mißbildetem Herzen mit Bemerkungen über Endokarditis. Deutsche med. Wochenschr. 1889. Nr. 8.

2) Buschke, Die Tonsillen als Eingangspforte für eitererregende Mikroorganismen. Deutsche Zeitschr. f. Chirurgie. 38. Bd. S. 441. 1894.

Einfallen von Luftkeimen vermieden werden kann, was nur schwer möglich ist, wenn man das Blut mit gebogener Kanüle im Kolben, oder direkt in den Nährboden, z. B. in Bouillon hinein, auffängt.

Man sehe sich von diesem Gesichtspunkte aus die Resultate von De Fine Licht an (Nord. med. Archiv. 1889 No. 3).

De Fine Licht fand bei seinen 98 Untersuchungen, die er mit Kühnaus Methode vornahm, nur daß er die Bouillonblutmischung direkt, ohne Platten zu gießen, in den Brutofen stellte, nach unseren Erfahrungen zuviel Stapylokokken. So z. B. bei 3 Fällen von Skarlatina, bei 3 Fällen von Phlegmonen, bei den letzteren fand sich im Eiter eine Reinkultur von Streptokokken!

Im Jahre 1894 gab nun Sittmann[1]) ein Verfahren an, welches sich dadurch von den früher geübten Methoden unterschied, daß größere Mengen Blut (5 ccm), mittelst Venenpunktion entnommen wurden und dadurch, daß das so gewonnene Blut direkt mit Gelatine oder Agar vermischt wurde.

Dies Verfahren, das, wie gesagt, auch Buschke anwendete, hat den Vorteil, daß man bei Entnahme größerer Blutmengen natürlich eher ein positives Resultat erwarten kann. Gießt man sofort Platten, so bekommt man hierdurch ein ungefähres Urteil über die Menge der im Blute enthaltenen Keime; was beim Auffangen des Blutes in Bouillon nicht möglich ist. Allerdings ist hierbei eine Fehlerquelle vorhanden, auf welche Baumgarten aufmerksam gemacht hat. Ein einzelner Streptokokkus wird das Aufkeimen einer Kolonie in der Platte veranlassen, eine zusammenhängende lange Streptokkenkette wird ebenfalls nur eine Kolonie hervorzubringen imstande sein. Ein weiterer Vorteil besteht darin, daß Luftkeime, welche auf der Oberfläche der Platte nicht absolut zu vermeiden sind, mit größter Leichtigkeit erkannt werden können. Wenn nicht größere Mengen von Kolonien aus der Plattensubstanz selbst aufgingen, haben wir auf der Oberfläche der Platte liegende Keime stets für die Beurteilung ausgeschieden. Canon[2]) meint nun, daß das Plattenverfahren einigermaßen geschwächte Keime nicht zur Entwicklung kommen ließe und glaubt es deshalb verwerfen zu müssen. Ich kann ihm darin beistimmen, daß, wenn z. B. Staphylokokkenkolonien zugleich in der Platte und an ihrer Oberfläche liegen, die oberflächlichen Kolonien sich schneller und stärker entwickeln, als die tiefliegenden. Es ist deshalb auch die Möglichkeit nicht ausgeschlossen, daß in der Tiefe

1) Sittmann, Bakteriologische Blutuntersuchungen. Deutsches Archiv für klin. Medizin. 53. Bd. S. 323.

2) Canon, Bakteriologische Blutbefunde bei „Blutvergiftung und Amputation". Grenzgebiete. 10. Bd. 3. u. 4. Heft. 1902. S. 413.

liegende Keime einmal nicht zur Entwicklung gelangen, die, wenn sie an der Oberfläche gelegen hätten, vielleicht noch Kolonien gebildet hätten. Dieser Nachteil wird aber nach unseren Erfahrungen um ein mehrfaches aufgewogen durch die bedeutende Förderung, die die Bakterien dadurch erfahren, daß das Blut sofort und innig mit dem körperwarmen verflüssigten Agar vermischt wird. Da wo uns durch frühzeitige Gerinnung des Blutes die Mischung nicht recht gelang, traten an den so entstehenden Blutklumpen sehr selten Kolonien auf, während sie sich in der Umgebung gut entwickelten, wenn es sich z. B. um Staphylokokken handelte; den Streptokokken gegenüber scheint die bakterizide Wirkung des Blutes außerhalb des Körpers gering zu sein.

In gänzlich anderer Weise steht allerdings Neufeld[1]) der auch von ihm anerkannten Tatsache der bakteriziden Kraft des Blutes gegenüber. Neufeld verteidigt Petruschkys Methode, welche bekanntlich darin besteht, daß das Blut mittelst steriler Schröpfköpfe dem Patienten abgesogen wird. Er meint, daß man mit dieser Methode einwandsfreie Resultate erziele, da das in den Schröpfköpfen sich ansammelnde Blut die zufällig mit hineingelangten Keime abtöte, während diejenigen Keime, welche das Blut schon vorher beherbergte, lebensfähig blieben. Neufeld verwirft die sofortige Vermischung des Blutes mit dem Nährboden, weil hierdurch die wertvolle bakterizide Kraft desselben vernichtet würde.

Meiner Erfahrung nach gelangen gewöhnliche Verunreinigungen im unverdünnten Blut in der Tat schwer zur Entwicklung. Ich glaube aber, daß auch die im Blute kreisenden Keime stark durch die bakterizide Kraft des Blutes beeinträchtigt werden. Es ist doch keineswegs erwiesen, im Gegenteil ziemlich unwahrscheinlich, daß innerhalb des Körpers, auch bei schwerer Allgemeininfektion, die Bakterien im Blute selbst günstige Lebensbedingungen finden. Die Ansicht der meisten Autoren geht wohl dahin, daß eine Vermehrung der Keime im Blute selbst beim Menschen erst in der Agone stattfindet. (Siehe hierüber auch von Bergmann, Berliner klinische Wochenschrift, 1901, Nr. 46. Sitzungsbericht der Berliner med. Gesellschaft.).

Hiervon mag es seltene Ausnahmen geben. Jedenfalls würde aber Petruschkys Methode nicht geeignet sein, z. B. bei einem Urin-

1) Neufeld, Über die Züchtung der Typhusbazillen aus Roseolaflecken nebst Bemerkungen über die Technik bakteriologischer Blutuntersuchungen. Zeitschr. f. Hygiene. 30. Bd. S. 509.

schüttelfrost, bei welchem manchmal, wie Dr. Mau und ich[1]) nachweisen konnten, ein sehr zahlreicher Bakterienschwarm im Blute kreist, welcher innerhalb 24 Stunden wieder spurlos verschwindet, d. h. vom Blute eliminiert wird, ein befriedigendes Resultat zu ergeben. Überhaupt dürfte zu Beginn einer jeden Allgemeininfektion die bakterizide Kraft des Blutes den Eindringlingen, die man nachweisen will, gegenüber wenigstens ebenso stark sein, wie zufällig in das entnommene Blut hineingelangten Keimen gegenüber. Wo bliebe, wenn es anders wäre, die Immunitätslehre?

Wir halten also die unseres Wissens zuerst von Sittmann geübte Mischung des Blutes mit einem durch Erwärmen verflüssigten, später erstarrenden Nährboden für einen entschiedenen Fortschritt und glauben, daß die von Sittmann erzielten günstigen Resultate mit auf Blutverdünnung zurückzuführen sind.

In der von Bergmannschen Klinik scheinen Lexer und andere die Verimpfung des entnommenen Blutes auf weiße Mäuse zu bevorzugen. Diese Methode hat bei positivem Ausfall den Vorteil, daß auch der schärfsten Kritik der Befund als einwandsfrei erscheinen wird. Bei der Abschwächung der im Blute kreisenden Keime und bei der Differenz, welche zwischen Tierpathogenität und Menschenpathogenität besteht, wird das Verfahren aber wahrscheinlich manchmal negative Resultate geben, wo in der Tat Keime im untersuchten Blut vorhanden waren. Gesetzt, wir finden mit unserer Methode bei Entnahme von 10 ccm 10 Streptokokkenkolonien, dann käme bei der Verimpfung eines Kubikzentimeters auf die weiße Maus ein einziger Streptokokkus. Ob dieser die Maus krank machen wird, erscheint doch zweifelhaft. Beiläufig erwähnen will ich noch, daß es für die Entwicklung vielleicht schon geschwächter Keime gewiß auch recht günstig ist, wenn das Blut mit dem körperwarmen (39—40° Celsius) Glyzerinagar vermischt wird, um wie wir es machen, noch warm in den Brutofen gebracht zu werden.

Auf verschiedene Untersuchungsmethoden beruhen wahrscheinlich die so absolut widersprechenden Resultate der verschiedenen Forscher Ich halte es nicht für ausgeschlossen, daß Kühnau, welcher das in Bouillon (l. c.) aufgefangene Blut unter beständigem Schütteln transportierte und im bakteriologischen Institut mit Agar usw. weiter vermischte, den Bakterien, welche es beherbergte, durch den zweimaligen Wechsel des Nährmediums und das Schütteln keine besonders günstige

1) Bertelsmann und Mau, Das Eindringen von Bakterien in die Blutbahn als eine Ursache des Urethralfiebers. Münchner med. Wochenschr. 1903 Nr. 13.

Bedingungen lieferte. Den besten Beweis für die von uns angewandte Methode bilden wohl die mit ihr erhobenen 84 positiven Befunde Schottmüllers bei 101 Typhusfällen, ein Resultat, welches noch von keiner bisher veröffentlichten Methode übertroffen worden ist.

Gerade der Typhus bildet aber einen vorzüglichen Prüfstein einer bakteriologischen Blutuntersuchungsmethode, da dem Befunde von Typhusbazillen gegenüber der Verdacht, daß es sich um Verunreinigungen mit Hautbakterien handele, wie erwähnt, so leicht nicht erhoben werden dürfte. Ein anderer Grund der verschiedenen Resultate, auf den auch Canon schon aufmerksam macht, ist zweifellos das verschiedene Untersuchungsmaterial. Wer z. B. eine Peritonitis für eine Krankheit mit vorwiegender Allgemeininfektion hält und positive Blutbefunde erwartet, wird eine Reihe von Enttäuschungen erleben.

Auch mit unserer Methode hatten Lenhartz und Schottmüller bei Typhus und bei Pneumonie sehr viel häufiger positive Befunde, als bei den Erkrankungen, die man als septische in erster Linie zu bezeichnen pflegt, bei der ulzerösen Endokarditis, bei der Puerperalsepsis usw. Unter 156 solcher Fälle fanden sich 77 in denen die Erreger während des Lebens im Blute nachgewiesen wurden, gegenüber 84 Proz. positiver Resultate bei Typhus. Der Typhus ist also im höheren Grade mit Bakteriämie verbunden, wie die genannten Krankheiten. Von diesen mögen manche Fälle auch eher den Namen Phlegmone des Beckenbindegewebes, abgekapselte eitrige Thrombose der Venae spermaticae usw. verdienen, als den der Sepsis. Bekommt nun ein Untersucher, dem nur ein verhältnismäßig geringes Material zur Verfügung steht, 20 Fälle von Puerperalinfektion, die für ihn das Prototyp der „septischen" Erkrankung ist, in die Hände und findet er, was nach dem gesagten wohl möglich, in einer Reihe von Fällen keine Erreger im Blute, so wird er leicht geneigt sein, die Blutuntersuchung über Bord zu werfen. In Wirklichkeit ist er aber der Tatsache näher getreten, daß diese in bezug auf die Blutinfektion bis jetzt für gleichartig gehaltenen Erkrankungen doch unter sich große Verschiedenheiten darbieten, welche wohl verdienen, mit Hilfe der bakteriologischen Blutanalyse untersucht zu werden, Verschiedenheiten, die vielleicht noch einmal berufen sind, uns Fingerzeige für die Therapie zu geben, wenn auch die Vorschläge Prochowniks keinen Anklang gefunden haben. Bei der Neigung der heutigen Zeit, alles statistisch zusammenzufassen und zu verwerten, ist vielleicht gut zu

1) Schottmüller, Zur Pathogenese des Typhus abdominalis. Münchner med. Wochenschr. Nr. 38. 1902.

erwähnen, daß das von mir in dem erwähnten Vortrage[1]) veröffentlichte Material keineswegs nach statistischen Prinzipien zusammengestellt war. Die dort veröffentlichten 100 Fälle umfassen die verschiedensten Erkrankungen; es sollte nur an einer Reihe von Einzeluntersuchungen auf den Wert der Blutanalyse hingewiesen werden.

Ich komme nun zur näheren

Beschreibung der Technik.

Wenn ich hierbei manchen etwas zu weitschweifig vorkommen sollte, so wird mir der, welcher selbst anfangen will, die Untersuchungen zu machen, vielleicht dankbar sein.

Wir benutzen wie gesagt:

1. Die Luersche Glasspritze, welche 25 ccm Flüssigkeit faßt. Dieselbe ist armiert mit einem weiten Ansatzrohr, dessen abgeschrägte scharfe Spitze man am besten nach jedem Gebrauch schleifen läßt.

2. Acht Petrischalen, dieselben stehen in einem Drahtkorb und sind vor dem Gebrauch und nach der Beschickung mit einem Bindfaden, der sie alle umschnürt, zusammengebunden. Es geschieht dies, um das Eindringen von Luftkeimen zu vermeiden.

3. Ein Wasserbad mit Spiritusbrenner, welches in einem Einsatz Raum für 8 je 10 ccm Glyzerinagar enthaltende Röhrchen enthält.

4. Ein offenes Standgefäß, unten mit Watte belegt und mit Thermometer versehen, — wir benutzen ein weibliches Uringlas —, welches Wasser von 40—42° C. enthält, in das die verflüssigten Glyzerinagarröhren hineingesetzt werden. Die Luersche Glasspritze wird in ihre einzelnen Teile zerlegt, jeder einzelne in einem unten mit Watte gefülltem, oben mit Watte verschlossenem Glaskolben untergebracht und im Trockensterilisator sterilisiert. Wir lassen 20 Minuten lang 160° C. einwirken. Ebenso verfahren wir mit den Petrischalen. Wir benutzen nur innerhalb der letzten 24 Stunden frisch sterilisierte Schalen, welche zum Gebrauch dem Trockenofen direkt entnommen werden.

Will man nun Blut untersuchen, so entnimmt man zuerst dem Zylinder die Luersche Spritze, die mit dem offenen Ende nach oben in dem Kolben steht, aus demselben. Beim Herausnehmen des Zylinders faßt man nur die Außenseite an. Der Stempel der Spritze steht mit dem Griff nach oben im Kolben und wird an diesem herausgenommen. Die metallene Ansatzkanüle steht mit der Spitze nach unten, beim Herausnehmen greift man nur die seitlichen Wände an. Der Ansatzteil der Spritze und der Kanüle wird durch die Spiritusflamme gezogen, sodann die Kanüle auf die Spritze gesetzt und in ganzer Länge nochmals durch die Flamme gezogen.

Die Ellenbogenbeuge ist nunmehr mit Alkohol und Äther gereinigt worden, man kann auch noch Sublimat dazu nehmen. Die Aufstauung der Vena mediana läßt man am besten von einem Assistenten durch Druck mit der Hand bewirken. Es muß derartig gedrückt werden, daß der Radialpuls noch erhalten bleibt. So erhält man die beste Venen-

1) Langenbecks Archiv. 67. Bd. Heft 4.

stauung. Man sticht sodann durch die Haut in die Vene ein und entnimmt zum mindesten 10 ccm Blut. Will das Blut nicht gut fließen, so wirkt manchmal ein Effleuragestrich am Unterarm sehr günstig.

Anmerkung: Einer Fußnote Canons in seiner letzten Arbeit gegenüber (Canon, Grenzgebiete Bd. 10, S. 419), möchte ich bemerken, daß wir selbstverständlich Blutmengen von 10 ccm und darüber nicht entnehmen würden, wenn wir eine Schädigung des Patienten hierdurch jemals gesehen hätten oder auch nur für möglich hielten. Wir können uns hierbei auf Erfahrungen stützen, deren Zahl über Tausend hinausgeht.

Die Agarröhren sind unterdessen in dem Wasserbade verflüssigt worden, man läßt das Wasser am besten eine Zeitlang kochen, einmal um schnelles Wiedergerinnen des Agar zu vermeiden, zweitens der sicheren Sterilität wegen. Die erwärmten Röhren werden in das Standgefäß gebracht. Da die Röhren heißer als 40° C. aus dem Wasserbade kommen, muß man dem Wasser im Standgefäß in der Regel nachträglich etwas kaltes Wasser zusetzen. Auch empfiehlt es sich, die Röhrchen einige Zeit vor dem Gebrauch aus dem Wasserbade in das Standgefäß zu stellen, damit sie die Temperatur des Wassers im Standgefäß annehmen. Man versieht nun die Agarröhrchen mit Blut unter den üblichen Kautelen. Die Blut-Agarröhrchen werden dann von einem Assistenten zwischen den Händen hin und her gerollt, um Blut und Agar innig zu vermischen, nach der Vermischung kommt das Röhrchen wieder in das Standgefäß, wo es verbleibt, bis alle Röhren mit Blut versorgt sind. Sodann beginnt der Untersucher die Röhrchen in Platten auszugießen, während der Assistent durch sanftes Rollen die Mischung weiter vervollständigt. Ich nehme den Wattestopfen ab und drehe das schräg gehaltene Röhrchen 4 mal um sich selbst in der Flamme, um alle an seinem Rande eventuell anhaftenden Keime abzutöten. Sodann wird das Röhrchen ganz schräg gehalten und nun 16 mal um sich selbst rotiert. Man muß nämlich einige Zeit warten mit dem Ausgießen, weil der Rand des Röhrchens vom Abglühen her noch so heiß ist, daß, wie wir nachgewiesen haben, die Keime im Blut abgetötet werden, wenn man sofort ausgießt. Diese Zeit des Wartens wird praktisch durch sanftes Rotieren ausgefüllt, um die Mischung aufrecht zu erhalten. Nach 16 Umdrehungen ist das Röhrchen erfahrungsgemäß genügend erkaltet. Es ist empfehlenswert, das Erzeugen von Luftströmen, namentlich durch Frauenkleider, tunlichst zu vermeiden, wenn man den Luftstaphylokokken entgehen will.

Die so gegossenen Platten werden in den Drahtkorb gesetzt, wieder mit Bindfaden umschnürt und am besten noch warm in den Brutofen gebracht. Die gebrauchten Glyzerin-Agarröhrchen pflegen wir mit in den Brutschrank zu setzen, nachdem sie lege artis verstopft sind. Beim Auszählen der Keime müssen natürlich die in ihnen auf dem nicht ausgegossenen Rest der Mischung wachsenden Keime mitgezählt werden.

Anmerkung: „Neuerdings hat K. Baur[1]) ein Verfahren angegeben, bei welchem die bakteriziden Eigenschaften des Blutes durch Zusatz von Traubenzucker in 1 proz. Lösung im Verhältnis von 2:1 paralysiert werden sollen. Diese Mischung wird zur Anreicherung auf einen Tag

1) Zentralbl. f. Chirurgie. 1902. Nr. 10.

in den Brutofen gestellt und dann auf Agarplatten ausgesät. Baur will auf diese Weise die Zahl der bei der menschlichen Sepsis im Blut vorhandenen Bakterien feststellen. Wie dies bei dem von ihm geübten Anreicherungsverfahren möglich ist, geht aus dem kurzen Referat nicht hervor.

Die weiter unten stehende Gesamtübersicht unserer Fälle beginnt mit den Phlegmonen, unter welchen Begriff ich die subkutanen und ostalen Panaritien, die mehr lymphangitischen Formen, die subkutane Streptokokkenphlegmone mit starker Ödementwicklung, die Sehnenscheidenphlegmonen, die intramuskulären und auch die thrombophlebitischen Prozesse an den Extremitäten, wenn diese Teilerscheinungen einer anderen Phlegmone waren, zusammenfasse.

Gerade über Phlegmonen ist in neuester Zeit. im Anschluß an eine Arbeit Dörflers über Blutvergiftung und Amputation, ziemlich viel geschrieben worden. Dörfler hatte eine Amputation bei schwerer Phlegmone als aussichtslos hingestellt, da ja doch die Bakterien schon in den Kreislauf eingedrungen seien, die Amputation als solche also nichts mehr nützen könne.

Diese Anschauung beruht im Grunde auf der Annahme, daß bei septischen Prozessen das Blut einen Nährboden für die Bakterien bilde, wenn überhaupt welche in das Blut hineingelangen. Wie auch ich in meinen beiden vorher erwähnten Arbeiten und früher schon in einem am 5. März 1901 gehaltenen und zufällig in derselben Nummer der Münchener medizinischen Wochenschrift, in welcher die Dörflersche Arbeit erschien, publiziertem Vortrage[1]) ausgesprochen habe, kommt dem Blut eher die gegenteilige Eigenschaft zu. Schon damals erwähnte ich, daß wir bei schweren Phlegmonen und Osteomyelitis dahingehende Beobachtungen gemacht hätten, natürlich ohne damit etwas Neues sagen zu wollen. Es handelte sich damals um eine Parallele zwischen den bakteriziden Eigenschaften des Blutes und denen des Liquor cerebrospinalis.

Dörfler wurden denn auch v. Wolff, v. Bergmann, Brauser, eine Reihe von Beobachtungen entgegengehalten, die sowohl die theoretische Grundlage seiner Anschauung als falsch erwiesen, als auch für die praktischen Erfolge der Amputation bei Blutvergiftung Beweise erbrachten. Der theoretische Irrtum wird allerdings als kein so erheblicher erscheinen, wenn man bedenkt, daß noch nicht vor allzulanger Zeit eine Klassifizierung der septischen Erkrankungen darauf aufgebaut werden sollte, ob die Keime sich im Blute vermehren

1) Bertelsmann, Über einen geheilten Fall von otogener Meningitis. Münchner med. Wochenschr. 1901.

oder nicht (Canon). Hielt doch selbst von Kahlden in seinem auf der letzten Naturforscherversammlung gehaltenen Referatvortrage diese Unterscheidung aufrecht, während im allgemeinen die Keimvermehrung im menschlichen Blute selbst wohl jetzt nur dann angenommen wird, wenn eine ganz besonders maligne Infektion vorliegt, oder wenn schon die Agone eingetreten ist.

Die vorerwähnten Arbeiten beschränkten sich ihrem Zwecke gemäß hauptsächlich auf solche Fälle, besonders schwerer Natur, in denen trotz nachgewiesener Blutinfektion durch Amputation die Rettung des Patienten gelang, oder auf die Mitteilung und Erwähnung von anderweitigen besonders schweren Eiterungen mit positivem Blutbefund, welche in Heilung ausgingen.

Über Blutbefunde bei gewöhnlichen, wenn ich mich so ausdrücken darf „normalen Panaritien" gibt es nur sehr wenige Mitteilungen in der Literatur. Diese sind zudem noch älteren Datums.

So fand v. Eiselsberg bei einem wegen Panaritium ostale hoch fiebernden Patienten in Blutstropfen, welche er vom Vorderarm der anderen Seite entnahm, im Blutpräparate Kokken, welche sich bei der Züchtung als weiße Staphylokokken erwiesen. Ein weiterer Fall stammt von Huber[1]). Derselbe inzidierte bei einem Dienstmädchen ein seit zwei Tagen bestehendes Panaritium. Die Eiterung saß wohl unter der Haut, denn von einem Ergriffensein der Sehnenscheide oder des Knochens ist nichts gesagt. Es bestand kein Bubo axillaris, keine Lymphangitis. Anamnese und die übrigen Symptome waren derartig, daß man an einen ambulant durchgemachten Scharlach denken konnte. Der Allgemeinzustand war ein auffallend schwerer.

Nach Einstich in eine gesunde Fingerkuppe legte Huber Kulturen an und züchtete den Staphylococcus albus. Derselbe Kokkus wurde auch aus dem Eiter des Panaritiums gezüchtet. Am Tage nach der Inzision war das Mädchen fieberfrei, am zweiten Tage nach der Inzision arbeitete sie wieder.

Andere Untersucher erhielten viele negative Resultate. So Canon der bei dreißig untersuchten Phlegmonen keinen positiven Befund zu verzeichnen hatte, bei 3 tödlich verlaufenden und einem heilenden, sogenannten „Amputationsfalle" Eitererreger im Blute fand, Kühnau und andere. Jedoch hatte Canon schon 1893 aus seinen sonstigen Untersuchungen den Schluß gezogen, daß es für die Indikationen der Phlegmonenbehandlung sehr wertvoll sein würde, die Forschungen nach dieser Richtung fortzusetzen. In seiner letzten Arbeit[2]) betont er es, daß eine festgestellte Zunahme der pathogenen Keime für die Amputation in die Wagschale fällt.

Ich hatte schon vor dem Erscheinen der Dörflerschen Arbeit begonnen zu untersuchen 1. bei welchen chirurgischen Infektions-

1) Huber, Korrespondenzblatt für Schweizer Ärzte. 1892. S. 433.

2) Grenzgebiete.

krankheiten ein positiver Blutbefund zu erwarten ist, 2. welche Bedeutung diesem Blutbefund und der Zahl der Keime zuzuschreiben ist, und 3. welche Anhaltspunkte für die Therapie man aus der bakteriologischen Untersuchung des Blutes gewinnen kann. Diese Untersuchungen wurden über 1 Jahr hin so durchgeführt, daß, wie gesagt, nach Möglichkeit alle Infektionen untersucht wurden.

Ein Teil meiner 220 Fälle waren innere Erkrankungen, wie sich manchmal im weiteren Verlauf des Falles herausstellte (Tuberkulose, Pneumonie, Meningitis, akuter Gelenkrheumatismus), in anderen wenigen Fällen schien uns unsere Untersuchung nicht genügend einwandsfrei; diese wenigen Fälle wurden ebenfalls, als zur Publikation ungeeignet, beiseite gelegt, so daß sich die folgenden Ausführungen nur noch auf 154 Fälle beziehen.

Es kann nicht im Interesse der Sache liegen, daß ich alle 154 Fälle hier einzeln ausführlich anführe und beschreibe. Ich habe mir erlaubt, die Fälle nur summarisch anzuführen, bei denen durch den negativen Ausfall der Untersuchung lediglich bekanntes oder sonst genugsam Erwiesenes erhärtet wird und lasse zunächst eine Gesamtübersicht der Resultate folgen.

Der folgenden Tabelle ist vorauszuschicken, daß in derselben die Resultate früherer Untersuchungen nicht mit aufgenommen sind. Dagegen finden sich in den der Tabelle folgenden näheren Ausführungen Resultate und Fälle früherer Zeit hie und da mit zugezogen. Auch einige Fälle, die nach Abschluß dieser Gesamtübersicht zur Beobachtung kamen, sind der Arbeit mit beigegeben. Wo der Sitz des primären Herdes es ermöglichte, ist die Identität der in demselben sich befindenden Erreger mit den im Blut gefundenen überall festgestellt worden. Die Ausnahmen sind in den Krankengeschichten besonders hervorgehoben.

Krankheit	Zahl der untersuchten Fälle	Blutbefund		Geheilt	Gestorben	
		Positiv	Negativ			
Lymphangitis u. Lymphadenitis zum Teil anschließend an subkut. und ostale Panaritien	25	In 3 Fällen von Lymphangitis abscedens.	In 22 Fällen, worunter sich nur 2 m. Vereiterung d. infiziert. Lymphgefäße befanden.	24	1	mit positivem Blutbefund ante mortem.
Eitrige Sehnenscheidenentzündung	10	In 4 Fällen nicht eröffneter Streptokokkeninfektionen.	In 6 Fällen von Streptokokkeninfektionen, v. denen aber 3 schon aufgeschnitten waren.	10		
Übertrag:	35	7	28	34	1	

Krankheit	Zahl der untersuchten Fälle.	Blutbefund		Geheilt	Gestorben
		Positiv	Negativ		
Übertrag:	35	7	28	34	1
Eitrige Sehnenscheidenentzündung mit Komplikationen	4	In allen 4 Fällen.	—	1	3 mit positivem Blutbefund ante mortem.
Diffuse subkutane Phlegmonen	9	In 3 Fällen, bei welchen umfangreiche Nekrose u. eitrige Einschmelzung d. Unterhautzellgewebes aufgetreten war.	In 6 Fällen, in welchen diese Nekrose und eitrige Einschmelzung gar nicht oder nur geringgradig auftrat.	8	1 mit positivem Blutbefund ante mortem.
Subkutane Phlegmone kompliziert m. Venenthromb. u. Endokardit.	1	1	—	1	—
Mundbodenphlegmonen	3	1	2	2	1 mit positivem Blutbefund ante mortem.
Thoraxphlegmonen	3	1	2	3	—
Periproktische Abszesse	3	0	3	3	0
Mastitis	5	0	5	5	0
Gesichts- und Nackenkarbunkel	7	2 Lippenfurunkel.	5	5	2 mit positivem Blutbefund ante mortem.
Milzbrandpustel a. Halse	1	1	0	1	—
Erysipele	8	1 kompliziert mit Schultergelenksvereiterung, 1 mit eitriger Einschmelzung d. Unterhautzellgeweb.	6	6	1 mit negativem Blutbefund, erhoben bei pulslosem Patienten. 1 mit positivem Blutbefund ante mortem.
Infizierte Venenthrombose an den Unterschenkeln	9	0 Die als Komplikationen v. Phlegmonen auftretenden sind hier nicht mitgerechnet.	9	9	0
Eitrige Sinus- und Jugularisthrombosen	3	1	2 s. u. in der näheren Besprechung.	1	1 mit positivem Blutbefund ante mortem. 1 mit negativem, Exitus an Meningitis.
Urethralfieber	4	2	2	2	1 an der Infektion gestorben. 1 nach überwundener Infektion accidentell.
Urininfiltration	1	0	1	0	1 negativer Blutbefund in der Agone und post mortem.
Eitrige Entzündungen d. Gelenke	7	4	3 mehr chronische Fälle.	7	0
Osteomyelitis acuta	8	8	0	3	5, wovon 3 völlig moribund aufkamen. Blutbefund bei allen ante mortem positiv.
Osteomyelitis chronica et subacuta	3	0	3	3	0
Übertrag:	114	37	77	94	20

Krankheit	Zahl der untersuchten Fälle.	Blutbefund		Geheilt	Gestorben
		Positiv	Negativ		
Übertrag:	114	37	77	94	20
Eitrige Ostitis u. Osteomyelitis nach Trauma	8	3	5	7	1 Blutbefund ante mortem positiv.
Akute Drüsenabszesse am Halse	6	0	6	6	0
Angina	5	1 Angina kompliziert mit Endokarditis.	4	5	0
Meningitis (post Trauma?)	1	1	0	0	1 Blutbefund ante mortem positiv.
Lungenverletzung bei Rippenfrakturen . . .	1	1	0	1	0
Puerperalsepsis	2	2	0	1	1 Blutbefund ante mortem positiv.
Peritonitis bei Puerperalsepsis	1	1	0	0	1 Blutbefund ante mortem positiv.
Peritonitis bei Beckenphlegmone	1	1	0	0	1 Blutbefund ante mortem positiv.
Peritonitis vom Darm ausgehend, nach Perityphlitis, Darmperforation usw.	14	0	14	0	14 Blutbefund ante mortem stets und häufig bei der Sektion negativ.
Peritonitis operata intestinalen Ursprungs . .	1	1 untersucht am Tage n. d. Operation, bei welcher alle Beläge entfernt waren.	0	1	0
Summa:	154	48	106	115	39

Bei der vorstehenden Gesamtübersicht scheint mir ersichtlich zu sein, daß bei der gewöhnlichen subkutanen Phlegmone beim ostalen Panaritium sowie bei der gewöhnlichen Lymphangitis und einer Reihe Sehnenscheidenpanaritien mit unseren jetzigen Methoden keine Bakterien im Blute nachweisbar sind.

Im folgenden möchte ich nun einige Fälle von besonders schwerer Infektion der Lymphbahnen etwas ausführlicher geben, weil mir aus ihnen besonders deutlich hervorzugehen scheint, daß von den Lymphbahnen der Extremitäten so leicht keine nachweisbare bakterielle Allgemeininfektion stattfindet; der eine dieser Fälle ist bereits in meiner früheren Arbeit in Langenbecks Archiv erwähnt.

Ich beginne mit diesem:

1. M., 32 Jahre, aufgen. 4. August 1901. Lymphadenitis axillaris. Pat. arbeitet in einem Import-Fruchtgeschäft, hat sich vor 8 Tagen an der linken Hand leicht verletzt; seit 3 Tagen bestehen Schmerzen in

der Achselhöhle. Jetzt liegt der Mann völlig apathisch im Bett, nur bei Berührung seiner linken Achsel fährt er empor. Die leise Palpation der unter der linken Achsel als hühnereigroßer Tumor fühlbaren Drüsen macht enorme Schmerzen. In der Umgebung der Achselhöhle Ödem; im linken Arm und an der linken Hand nichts Abnormes. Kopfschmerzen, braune trockene Zunge, Erbrechen, Temp. 40,8°. Nur der Puls ist verhältnismäßig kräftig, 80 Schläge in der Minute.

Verdacht auf Pesterkrankung; deshalb Exstirpation des Bubo, um der Diagnose näher zu kommen. Wir fanden ein Paket stark geschwollener, nicht erweichter Drüsen, innerhalb welcher sich Hämorrhagien befanden. Die bakteriologische Untersuchung dieser Drüsen, welche exakt vorgenommen wurde, ergab, daß es sich um eine Streptokokkeninfektion handelte, außer Streptokokken fand sich noch ein Stäbchen, das sich aber nicht als tierpathogen erwies. Pat. fieberte 4 Wochen lang, wobei außer einer Schwellung der Supraklavikulardrüsen nichts Pathologisches an ihm zu finden war.

Die dreimalige Blutentnahme (am 1., 3. und 13. Tage des Aufenthaltes im Krankenhause) ergab negative Resultate.

Von längeren Pausen normaler Temperatur unterbrochen stieg das Fieber dann und wann wieder an bis auf 39,8°, nach Monaten bildete sich noch ein der Thoraxwand anliegender Abszeß, nach dessen Eröffnung der Mann genas.

2. K., 42jähriger Arbeiter, aufgen. 23. Juli 1902. Schwere Lymphangitis am linken Arm. — Dem Pat. ist am 25. Juni 1902 ein tuberkulöser Metacarpus entfernt worden. Der Eiter war schon durchgebrochen, es war bereits Mischinfektion eingetreten; die Umgebung entzündlich gerötet. Die Wunde deshalb nicht genäht. Nach anfänglicher Fiebersteigerung schien der Fall einen normalen Verlauf zu nehmen. Am 20. Tage nach der Operation, als die Wundhöhle gut granulierte, Schmerzen in der operierten linken Hand. Lymphangitis am ganzen Arm. Achseltemp. 40,7°. Diffuse Rötung auch an der Hand, am Daumen entstand eine Eiterblase, welche Streptokokken enthielt. Es bestand auch Schwellung der regionären Drüsen; Allgemeinbefinden schlecht; Erbrechen. Fieber remittierend; am 10. Fiebertage noch Achseltemp. 40° erreicht, am 16. Tage nach dem Beginn der Infektion fieberfrei. Es wurden (am 3. und 6. Tage) zwei Blutentnahmen gemacht, jedesmal 20 ccm, ohne daß eine Spur der Krankheitserreger im Blute gefunden worden wäre.

3. Sch., 34 Jahre, Oberwärter, aufgen. 15. Mai 1902. Lymphangitis des rechten Armes. Pat. hat sich am 11. Mai mittags beim Zunähen einer septischen Leiche in den rechten Daumen gestochen. Am nächsten Tage Frösteln, Schwellung und Schmerzen im Daumenballen. Schon am Abend des zweiten Tages Benommenheit, die jedoch zeitweise wieder weicht; große Abgeschlagenheit, Kopfweh. Temp. 40,2°. — Am 15. Mai Aufnahme. Außer den beschriebenen Allgemeinsymptomen am Daumen eine verheilte Stichstelle; am Daumenballen, der etwas geschwollen war, eine entzündliche Rötung, in einzelnen Flecken verteilt. Das gleiche Bild am Unterarm, an diesem ziehen außerdem bleistiftdicke, lymphangitische Stränge bis zur Achselhöhle. Achseldrüsen etwas geschwollen. — Die Einstichstelle wird gespalten, wobei nur bis in das

etwas homogen, wie geronnen aussehende Fettgewebe eingeschnitten wird Zwei oberflächliche Inzisionen am Daumenballen entleeren etwas seröse Flüssigkeit. Aus der Gegend des Fingerstichs wird abgeimpft; es werden Staphylokokken gezüchtet.

Fieber blieb 9 Tage hoch, doch ist vom 3. Tage an bereits ein Abfall zu bemerken. Vom 22. Mai war Pat. fieberfrei. Ungestörte Rekonvaleszens. Der ganze Fall machte den Eindruck einer sehr schweren Leicheninfektion, und wir waren zu Anfang geneigt, die Prognose infaust zu stellen. Eine am 15. Mai bei 40,2° gemachte Blutentnahme ergab, daß das Blut frei von nachweisbaren Keimen war.

Tritt nun Vereiterung der lymphangitischen Stränge ein, so verläuft die Erkrankung manchmal anders. Es ist ja auch von vielen bereits betont worden, daß ein derartiges Ereignis von übler Vorbedeutung ist. Schon in meinem Vortrag auf dem Chirurgenkongreß 1902 habe ich zwei Lymphangitisfälle erwähnt, bei denen Vereiterung eintrat, und bei denen man die Erreger im Blute nachweisen konnte. Den einen derselben, sowie zwei weitere möchte ich hier etwas ausführlicher publizieren.

4. H., Hausarbeiter, aufgen. 3. April 1902. Lymphangitis brachii mit eitriger Einschmelzung.

Pat., 68 Jahre alt, etwas dekrepide, hat sich eine leichte Wunde zugezogen, die er nicht beachtete und die sich bald entzündete. Es bestand ein Sehnenscheidenpanaritium am Zeigefinger der rechten Hand, eine über den ganzen Arm ausgebreitete Lymphangitis mit Schwellung der Achseldrüsen. Das Panaritium wurde eröffnet, die Lymphangitis ging zurück, der Patient war fieberfrei. Am 7. Tage nach der Inzision erfolgte ein Fieberanstieg von 37,4° auf 39,5°. Es fand sich, daß die Stränge, die am Tage vorher abgeblaßt ausgesehen hatten und abgeschwollen waren, teils vereitert, teils frisch entzündet waren. Es hatten sich sogenannte Reihenabszesse gebildet.

Der Eiter, welcher Streptokokken enthielt, wurde durch zahlreiche Inzisionen entleert. Die letzte Inzision endigte in der Achselhöhle, wo ein kleiner Achseldrüsenabszeß bestand. Auf der Höhe der Temperatursteigerung wurde eine Blutentnahme gemacht, es wuchs eine einzige Streptokokkenkolonie. Die Wunden zeigten schlechte Heilungstendenz, bis ich dem Manne Jodkali gab. Heilung mit steifem Finger.

5. M., 36 Jahre, aufgen. den 7. Mai 1902. Lymphangitis profunda nekroticans. Mitte April, also vor 3 Wochen, hat sich der Pat. den linken Mittelfinger gestoßen, er soll etwas geblutet haben. Keine sonstigen Verletzungen. — Am 3. Mai stechende Schmerzen im linken Oberarm, er bemerkte eine gerötete, sehr empfindliche Stelle an der Innenseite desselben. Bei der Aufnahme erwies sich die Beuge- und Innenseite des linken Oberarmes als phlegmonös geschwollen, an der linken Hand ist keine Wunde und kein Zeichen einer früheren Wunde zu sehen. Der Unterarm ist überhaupt normal. Bronchitische Geräusche. Frequenter, kleiner Puls, beschleunigte Atmung, leichte Benommenheit, Achseltemp. 40°. Drüsen palpabel, schmerzhaft.

Eine Inzision im Verlauf der großen Gefäße legt in der Haut, im Unterhautzellgewebe und nach Durchtrennung der Faszie längs der Gefäße selbst überall trübseröse, noch nicht eitrige Flüssigkeit frei, wie man sie bei solchen Streptokokkeninfektionen ja häufig findet. Die Temperatur fiel nach dieser Inzision zuerst ab, schon am folgenden Tage stießen sich nekrotische Fetzen überall aus der Wunde ab. Am Tage nach der Inzision stieg das Fieber wieder auf 40,1°, die Infiltration war noch weiter nach oben vorgerückt. Erneute Spaltung. Eine an diesem Tage vorgenommene Blutuntersuchung ergab negatives Resultat. Am folgenden Tage war die Abstoßung nekrotisch gewordenen Gewebes weiter gegangen, die entzündlichen Erscheinungen hatten aber abgenommen, die Infiltration war völlig geschwunden. Trotzdem bleibt das Allgemeinbefinden schlecht, Atmung und Puls frequent, das Fieber über 40°. Bronchitische Geräusche, kein Lungenherd nachweisbar. — 11. Mai. Links hinten unten über den Lungen gedämpfter Schall, bronchiales Atemgeräusch. Der Puls wird schlechter, Kampfer. Die Wunde sieht unverändert aus. — 13. Mai. Eine gestern vorgenommene Blutuntersuchung ergibt, daß 1054 Kolonien Streptokokken wachsen. Der Patient ist heute ganz benommen. Wir nahmen allgemeine septische Erkrankung der Blutbahnen mit Bildung von Lungenherden an. An der Inzisionswunde hatten sich die nekrotischen Massen abgestoßen, es hatten sich sogar ganz gute Granulationen gebildet. Nur war der Unterarm nachträglich geschwollen, was wir aber jetzt nicht weiter beachteten. Unter solchen Umständen wurde die Amputation verworfen, zumal sich in den folgenden 2 Tagen noch mehr Lungenerscheinungen einstellten. — Am 16. Mai erfolgte der Exitus letalis.

Die Sektion ergab außer den vermuteten Lungenherden den Bestand einer eitrigen Thrombose der Vena brachialis. Im Eiter der Vene und in der verdickten Venenwand Streptokokken. Im Leichenblut unzählige Streptokokken.

Epikrise: Ist die Genese dieses Falles auch nicht ganz sicher, so möchte ich doch annehmen, daß es sich hier um eine tiefe Lymphangitis im Anschluß an die Fingerverletzung vor drei Wochen gehandelt hat. Lokalisation und Befund sprechen für die Annahme. Eine primäre Veneninfektion ist nicht wahrscheinlich, da für die Entstehung eines so seltenen Ereignisses an der Vena brachialis kein Anhalt ist. Da bei der Krankenhausaufnahme der Mann schon 4 Tage krank war, hätte man bei Thrombose der Vena brachialis wahrscheinlich auch Ödeme am Unterarm gesehen. Daß die Infektion aber in der Richtung der großen Gefäße verlief, spricht sehr für tiefe Lymphangitis. Ich stelle mir vor, daß die Nekrosen durch die Schwere der Infektion veranlaßt wurden, da es sich um einen kräftigen, 36jährigen Mann handelte. In der Abstoßungsperiode solcher nekrotischen Massen scheinen Infektionen der Venen des Bezirks die von zerfallenden Thromben der in den nekrotischen Partien verlaufenden kleinen Venen ausgehen, wenigstens nach meinen Erfahrungen nicht selten zu sein.

Am Sektionstisch sagten wir uns, daß möglicherweise bei Exstirpation der erkrankten Vene der Fall einen besseren Ausgang genommen haben würde. Es ist interessant an diesem Falle, zu sehen, wie trotz schwerster

Infektion das Blut zu Anfang steril bleibt. Erst nachdem die Nekrose und Abstoßung begonnen hat, tritt Allgemeininfektion ein.

Für die primäre Erkrankung der Lymphbahnen mußten wir uns im vorliegenden Falle mit einem Wahrscheinlichkeitsbeweise begnügen; ein Nachweis ist im folgenden Fall geführt.

6. B., aufgen. 14. Dezember 1901. Lymphangitis des linken Beines mit eitriger Einschmelzung der Stränge. — Am 13. November 1901 hat sich Pat. das linke Schienbein gestoßen; da sich die Wunde entzündete, wurde sie schon am folgenden Tage vom Bahnarzt in Behandlung genommen. Nach dreiwöchentlicher Behandlung der ziemlich unbedeutenden Wunde konnte B. nach Hause reisen; es bestand noch eine erbsengroße offene Stelle am linken Unterschenkel. Der Pat. konnte aber ohne Schmerzen umhergehen. — 3 Wochen vor der Krankenhausaufnahme bekam er aber Fieber, Schmerzen, Schwellung und Rötung am linken Unterschenkel. Der Arzt konstatierte Lymphgefäßentzündung. In der Folge machte der Arzt dreimal kleine Einschnitte, aus welchen sich etwas Eiter entleerte.

Es fand sich bei der Aufnahme das linke Bein entzündlich geschwollen. Von den Knöcheln hinauf bis zum Lig. Poupartii findet man im Verlauf der Lymphgefäße, sowohl auf der Innen- wie auf der Außenseite eine Reihe von Abszedierungen, zwischen denen sich noch gerötete lymphangitische Stränge befinden. Außerdem noch einige schon fast vernarbte Inzisionswunden. Pat. sieht äußerst elend aus, ist blaß und apatisch, hat stets über hundert Pulse. Im Urin Spuren von Albumen. Achseltemp. 40°. Die streptokokkenhaltigen Abszesse werden durch multiple Inzisionen entleert. Eine sofort, am 4. Dezember, gemachte Blutentnahme ergab die Anwesenheit von Streptokokken im Blute, ebenso eine Blutentnahme am 10. Dez. 1901 (14 resp. 22 Kolonien). — 18. Dezember. Fieber noch nicht abgefallen. Von einer Inzisionswunde am Unterschenkel ausgehend hat sich ein Erysipel entwickelt. Allgemeinbefinden schlecht. Injektion von 10 ccm eines Serums, welches von einer geheilten menschlichen Streptokokkensepsis gewonnen ist. — 27. Dezember. Erysipel abgeheilt. Immer noch remittierendes Fieber. Am Unterschenkel links im oberen Drittel zwei weitere Abszesse, welche inzidiert werden. — 28. Dezember. Blutentnahme. 10 ccm (bleibt steril). — 31. Dezember. Seit gestern ist Pat. fieberfrei. Allgemeinbefinden, Appetit gut. — 10. Januar. Seit 4 Tagen allmählicher Temperaturanstieg; in der linken Leistenbeuge ein neuer Abszeß, welcher sich auch retroperitoneal in die Tiefe erstreckt. — 13. Januar. Nach der Inzision fiel das Fieber zunächst ab, dann bildete sich von der Inzisionswunde aus ein Erysipel, welches schnell nach unten über das Knie hinaus fortschritt. — 17. Januar. Das Erysipel beginnt abzublassen. Temp. immer noch hoch. Schmerz und Erguß im linken Knie. Die Probepunktion ergibt eine leichtgetrübte Flüssigkeit, welche mikroskopisch Leukozyten und Streptokokken enthält. Spülung des Knies mit Borwasser, Injektion mit Jodoformglyzerin. — 25. Januar. Heute fieberfrei. — Am 22. Januar gemachte Blutentnahme ergab sterile Platten. Erguß im Kniegelenk verschwunden.

Langsame Rekonvaleszens (Angina, Bronchitis, pleuritisches Exsudat usw.). — Am 15. Aug. 1902 wurde er entlassen. Die Narben am linken Bein alle fest verheilt, die Ödeme geschwunden. Das linke Knie

kann nur bis zum rechten Winkel gebeugt werden. Von anderweitigen Lokalisationen der Streptokokken im Körper ist weder bei der Entlassung noch früher etwas zu bemerken gewesen.

Bei einem vierten Fall vereiterter Lymphangitis am Oberarm fanden wir Staphylococcus aureus. An sich bietet dieser Fall nichts Bemerkenswertes, er ist nur dadurch interessant, daß hier eine Staphylococcus aureus-Infektion des Blutes in Heilung ausging, was außerbei Osteomyelitis nicht so häufig zu sein scheint.

Ich komme nun zu den Blutbefunden bei Sehnenscheidenphlegmonen. Hier waren es ausschließlich Streptokokken, welche nach unseren Erfahrungen von der infizierten Sehnenscheide aus in das Blut vorzudringen vermochten. Die Zahl derartiger bisher untersuchter Streptokokken- und Staphylokokkeninfektionen ist noch zu gering, um Schlüsse ziehen zu können. Wahrscheinlich ist es jedoch, daß ein nicht geringer Prozentsatz der durch Streptokokken verursachten Sehnenscheidenphlegmonen unter Infektion des Blutes einhergeht.

Schon vor dem Beginn unserer systematischen Untersuchungen beobachteten wir einige Fälle von Streptokokkensehnenscheidenphlegmonen, bei welchen das Blut mit Streptokokken infiziert war und welche mit Heilung endigten.

In meiner letzten Untersuchungsreihe figurieren 10 Fälle mit 4 positiven Befunden, bei den negativen Fällen handelte es sich aber zum Teil um bereits inzidierte oder von vornherein offene Sehnenscheideninfektionen.

Zunächst einige weitere derartige Beobachtungen aus neuerer Zeit

7. L., Hausfrau, aufgen. den 8. Dezember 1902. Sehnenscheidenphlegmone des rechten Zeigefingers. — Die 43jährige Patientin hat sich am 3. Dezember in den rechten Zeigefinger gestochen; 12 Stunden später Anschwellung des Fingers. Der Arzt ordnete Umschläge an und machte am 6. Dezember eine Inzision. — Kräftige Frau, erscheint schwer krank. Zunge und Zahnfleisch mit Belag bedeckt.

An der Volarseite der Kuppe des rechten Zeigefingers eine kleine Schnittwunde, aus welcher Eiter hervorquillt. Längs der Beugesehne Schwellung, Rötung und Schmerzhaftigkeit, auch der Handrücken ist ödematös geschwollen, lymphangitische Stränge bis zur Achsel hinauf. Achseltemp. 40,4°. Puls 118. Die Inzision ergab Streptokokkeninfektion der Beugesehne. Aus der am Aufnahmetage angelegten Blutkultur wuchsen 139 Kolonien Streptokokken; eine am 11. Dezember 1901 angelegte Kultur ergab noch 4 Streptokokkenkolonien. — Am 15. Dezember bildete sich noch ein metastatischer Abszeß im Musculus tibialis anticus unter hohem Fieberanstieg, nach dessen Inzision die Patientin genas.

8. K., Hausfrau, aufgen. 19. Februar 1902. Sehnenscheidenphlegmone des rechten Mittelfingers. Patientin hat sich beim Aufwaschen an-

geblich eine Fingerentzündung zugezogen. Seit 8 Tagen in ärztlicher Behandlung, einmal ohne Erfolg inzidiert.

Am Mittelfinger der rechten Hand Schwellung, Schmerz, blaurote Verfärbung, an der Fingerkuppe ein kaum die Epidermis durchtrennender Schnitt. Handteller geschwollen. Die Sehnenscheide erweist sich hier bei der Inzision als prall mit Streptokokkeneiter erfüllt. — Aus der am Tage der Aufnahme angelegten Blutkultur wuchsen 9 Kolonien Streptokokken. Heilung. Weiterer Verlauf ohne Belang.

9. H., Anatomiewärter, aufgen. 29. Mai 1902. Sehnenscheidenphlegmone des rechten Daumens. Pat. ist in der Tabelle wegen einer anderen Erkrankung unter den negativen Blutbefunden bereits angeführt. Damals, am 10. Januar 1902, hatte er sich beim Zunähen einer Leiche in den rechten Zeigefinger gestochen. — Er hat sich nun am 28. Mai 1902 wiederum beim Zunähen einer Leiche mit der Nadel in die Fingerbeere des rechten Daumens gestochen. Daumen ziemlich geschwollen, zeigt kleine Stichverletzung; der Stichkanal wird exzidiert, was bei der früheren Stichverletzung von Erfolg begleitet war. Temp. anfangs 40,1° Achsel, fiel auch diesmal zuerst bis auf 36,8° ab, stieg jedoch am 3. Tage unter schwerer Beeinträchtigung des Allgemeinbefindens auf 39,8°. Deutliche Lymphangitis. Schwellung und Schmerzhaftigkeit im Verlauf der Beugesehnenscheide des rechten Daumens. Es besteht noch eine zweite Stichverletzung, die zuerst übersehen war und die bis dicht an die Sehnenscheide ging. Die Beugesehnenscheide ist mit Eiter erfüllt (Streptokokken-Reinkultur). Sie wird auch jenseits des Ligament. carpi volare am Unterarm noch eröffnet. Ein Stück des Ligaments wird stehen gelassen; der unter demselben befindliche, nicht eröffnete Teil der Sehnenscheide wird mit Jodoformglyzerin angefüllt.

Während eine am ersten Tage des Krankenhausaufenthaltes gemachte Blutentnahme steril blieb, ergab die am Tage der Sehnenscheideninzision angelegte Blutkultur 7 Streptokokkenkolonien. Eine Blutentnahme am 2. Mai war wiederum steril. — Vom 5. Mai an war H. fieberfrei, es erfolgte glatte Heilung mit Steifigkeit des Daumens.

Dieser Fall erscheint deshalb interessant, als offenbar die primäre Infektion an sich das Eindringen nachweisbarer Keime ins Blut nicht veranlaßt hatte. Erst als die Sehnenscheide klinisch als infiziert erkennbar war, drangen von ihr aus die Keime ins Blut, um nach Eröffnung der Sehnenscheide wieder zu verschwinden.

10. W., aufgen. 25. Mai 1901. Sehnenscheidenphlegmone des vierten Fingers. — Am 20. Mai hat sich der Pat. den 4. Finger linker Hand gequetscht. Von seinem Kassenarzte Krankenhausaufnahme angeordnet. Der Pat. macht einen ziemlich schweren Eindruck. Achseltemp. 40,2°. Der 4. Finger ist stark geschwollen, ebenso die Volarfläche der Hand; Gegend der Sehnenscheide schmerzhaft bis zum Handteller. Inzision, Vereiterung der Sehnenscheide. Im Eiter Streptokokken und Staphylococcus aureus. Die am Tage der Aufnahme und der Inzision angelegte Blutkultur ergibt 7 Streptokokkenkolonien. Allmählicher Fieberabfall; vom 29. Mai an normale Temperaturen. Heilung mit Verlust des vierten Fingers, welcher später, da er versteift war, amputiert wurde.

Etwas komplizierter liegt folgender, ebenfalls in Heilung übergehender Fall.

11. B., Hausfrau, aufgen. am 28. Juli 1902. Sehnenscheidenphlegmone des rechten Daumens, Vereiterung des Handgelenks. Pat. hat seit zehn Tagen Schmerzen im rechten Daumen ohne bekannte Veranlassung. Der rechte Daumen ist gerötet und geschwollen. Die Rötung geht bis auf den Handteller und den Unterarm; an der Daumenkuppe befindet sich eine nekrotische Stelle von Haselnußgröße, hier ist eine Inzision gemacht worden, aus welcher beim Drücken etwas Eiter hervorquillt. Temp. 38,2°. Die Pat. ist imbezill.

Inzision am Daumen im Bereich der Rötung; die Sehnenscheide sieht etwas verdächtig aus, sie wird aber noch nicht geöffnet. Aus dem Eiter, der wie oben gesagt, bereits eröffneten Wunde wächst Staphylokokkus aureus. Die angelegte Blutkultur bleibt steril. — 29. Juli. Es zeigt sich, daß die Sehnenscheide doch infiziert ist. Inzision auf der Volarseite des Daumens im Verlauf der vereiterten Sehnenscheide des Flexor pollicis longus bis zum Handgelenk. Die Sehne ist teilweise aufgefasert und sieht matt aus. Auch auf der Dorsalseite des Daumens wird inzidiert. — 1. August. Nach der Inzision die Temp. abgefallen, gestern ist sie wieder gestiegen; heute 38,9° Achsel. Oberhalb des Handgelenks an der Volarseite des rechten Unterarms teigige Schwellung und Rötung. Es wird eine 10 cm lange Inzision auf der Beugeseite des rechten Unterarms im Bereich der Rötung und Schwellung gemacht: Es entleert sich aus dem intermuskulären Spaltraume trüb-seröse Flüssigkeit. Ferner wird die Inzision auf der Volarseite des Daumens noch etwas weiter in das Lig. carpi volare hinein verlängert. — 5. August. Trotz der letzten ausgiebigen Inzision ist die Phlegmone noch weiter gegangen, sie hat das Unterhautzellgewebe des ganzen Handtellers ergriffen, außerdem die Sehnenscheide des kleinen Fingers. Weitere Spaltungen. — 14. August. Nach mehreren fieberfreien Tagen plötzlich wieder hohes Fieber. Das Handgelenk scheint nunmehr auch ergriffen zu sein, was durch die Inzision bestätigt wird. Aus dem Eiter des Handgelenks wachsen Streptokokken in Reinkultur. Aus einer an diesem Tage gemachten Blutentnahme 10 Kolonien Streptokokken in Reinkultur. — 19. August Blutentnahme steril geblieben. Die Pat. fiebert nunmehr allmählich ab.

In diesem Falle wäre bei weiterem positiven Blutbefunde und was, wie wir sehen werden, ganz und gar die Hauptsache ist, bei einer weiteren Verschlimmerung des lokalen Befundes, eine Amputation der Hand in Frage gekommen. Der Entschluß hierzu würde durch den Zustand der Hand sehr erleichtert worden sein, da wenig Aussicht auf Gebrauchsfähigkeit der Hand bestand.

Das eigentümliche Verhältnis, daß zuerst Staphylokokken in der Wunde, nachher Streptokokken im Handgelenk gefunden wurden, läßt sich wohl so erklären, daß Staphylokokken von einer Sekundärinfektion stammten, die sich an die außerhalb gemachte Inzision angeschlossen hatte, während das eigentliche Grundleiden die Streptokokken-Sehnenscheidenphlegmone war, welche ja am ersten Tage nicht eröffnet wurde.

Der folgende Fall nahm einen so rapid ungünstigen Verlauf, wie ich ihn bisher nicht beobachtet habe.

12. Marie G., aufgen. am 30. November 1902. Sehnenscheidenphlegmone des linken Zeigefingers. Pat. ist am 27. November 1902 von ihrem kranken Kinde (Scharlach), in den linken Zeigefinger gebissen worden. Der Finger schwoll stark an. Die Pat. wurde schon inzidiert, ohne Erfolg.

Bei der Aufnahme macht sie einen schwerkranken Eindruck; im Urin reichlich Albumen, über beiden Lungen hört man reichliches Rasseln, Giemen und Pfeifen. Links vorn unten pleuritisches Reiben. Seit 17 Jahren ist der rechte Arm aus unbekannter Ursache sehr schwach und welk, die muskuläre Kraft ist hier stark herabgesetzt. Die Frau ist leicht benommen. Achseltemp. 40,2°. Am verletzten Finger sieht man eine Längsinzision, das Gewebe ist schmutzig verfärbt, zum Teil nekrotisch, Beugesehnengegend druckempfindlich. Die Inzision der Sehnenscheide ergibt dünnflüssigen Eiter. (Der bakteriologische Befund ist hier verloren gegangen.) — 2. Dezember. Die Fingerkuppe ist brandig geworden. Die Lungenerscheinungen haben noch zugenommen, jedoch hört man überall feinblasiges Rasseln. Eine Blutentnahme ergibt auf 20 ccm Blut ca. 100 Streptokokken. — 4. Dezember. Exitus letalis. Die Sektion erfolgte gerichtlich.

In dem folgenden Falle gingen Schwere des Allgemeinzustandes und bakteriologischer Blutbefund einander nicht parallel.

13. H., aufgen. den 6. Juni 1902. Progrediente Sehnenscheidenphlegmone des rechten Daumens. — Am 2. Juni hat sich Pat. einen Holzsplitter in den rechten Daumen gestochen. Obwohl er den Splitter gleich herauszog, traten doch am 4. Juni Schwellung und Schmerzen im Daumen auf. Eine kleine Inzision hatte keinen Erfolg. Der Pat. wurde dem Krankenhause überwiesen. Der 56jährige Mann ist sehr fett. An der Beugeseite des rechten Daumens sieht man am oberen Glied eine ca. 2 cm lange Inzisionswunde, aus der auf Druck trübe Flüssigkeit herausquillt. Sämtliche Finger, die Hand und die Beugeseite des Unterarmes sind ödematös geschwollen. Große allgemeine Abgeschlagenheit. Temp. 39,2°. Die vereiterte Sehnenscheide des rechten Daumens wird sofort bis zum Handgelenk freigelegt, durch Erweiterung der schon vorhandenen Inzisionswunde. Das subkutane Gewebe ist in der Umgebung mit Eiterherdchen durchsetzt.

Aus der am Tage der Aufnahme und der Inzision gemachten Blutentnahme sind (es waren diesmal nur 2 ccm Blut entnommen) 4 Kolonien Streptokokken gewachsen. — 7. Juni. Phlegmone unter dem Lig. carpi volare auf den Unterarm vorgeschritten; ausgiebige Spaltung, Präparation der Muskeln; außerdem erweisen sich in der Folge alle Sehnenscheiden der Beugeseite vereitert, sie werden unter völliger Durchtrennung des Lig. carpi volare eröffnet. Aus dem Eiter, welcher sich zwischen den Muskelinterstitien befand, wuchsen Streptokokken in Reinkultur. Am ersten Tage war nicht abgeimpft worden, da die Wunde bereits inzidiert war. — Eine am 7. Juni gemachte Blutentnahme ergibt über 200 Kolonien Streptokokken. — 12. Juni. Immer noch hohes Fieber. Es müssen auch auf der Streckseite Inzisionen gemacht werden. Ich will

hier gleich einflechten, daß mir, nachdem mir der Verlauf des ganzen Falles vor Augen liegt, klar ist, daß wir am 12. Juni die Amputation oberhalb des Ellenbogens hätten sollen. Die Gründe hierfür wären gewesen: Wertlosigkeit des abzusetzenden Gliedes, Bedrohung des Lebens durch die Extremität, welche ja nur noch aus eiternden oder nekrotischen Massen bestand. Die großen Streptokokkenmengen im Blute wären ebenfalls mit in Anrechnung gekommen.

Auch nach diesen Inzisionen blieb die Temp. noch hoch, es fand sich aber eine Erklärung dafür in einem Erysipel, welches vom 14. Juni an sich am Nasenrücken etablierte und bald auf die Wangen übergriff. Dieses wurde um so mehr zur Erklärung herangezogen, als der Zustand der Extremität ein besserer zu schien. Es war nichts von einem Fortschreiten oder neuen Entzündungsherden zu bemerken. — 18. Juni. Das Erysipel hat sich noch weiter im Gesicht ausgebreitet. — 19. Juni. Eine gestern gemachte Blutentnahme hat das Resultat, daß in 20 ccm 5 Kolonien Streptokokken wachsen, also eine wesentliche Abnahme gegenüber dem Befund am 12. — 20. Juni. Erysipel etwas blasser, der Mann geht aber heute unter zunehmender Herzschwäche zugrunde. Die Sektion ergab, daß außer trüber Schwellung von Leber und Nieren, Trübung des Herzfleisches, Schwellung der Milz, noch lobuläre Pneumonien bestanden.

Im nicht eröffneten rechten Handgelenk befand sich Eiter, dieser Befund war der klinischen Beobachtung entgangen, da jede entzündliche oder schmerzhafte Reaktion in der halb zerstörten Extremität fehlte. Wenn es auch zweifelhaft erscheinen mag, ob der Mann mit seinem Erysipel und der Allgemeininfektion überhaupt noch fertig geworden wäre, so hätte er doch vielleicht günstigere Chancen gehabt, wenn wir am 12. statt der Inzisionen, die nicht mehr angreifende Amputation gemacht hätten.

Es möge noch darauf hingewiesen werden, daß mit der Verschlechterung des Zustandes die Mengen der gefundenen Streptokokken nicht parallel gingen.

Der zuletzt erwähnte Fall gehört, wie der Fall 11, schon nicht mehr zu der Reihe Sehnenscheidenpanaritien; man könnte ihn mit dem gleichen Recht unter den weiter unten zu beschreibenden Gelenkeiterungen anführen.

Die beiden folgenden Fälle haben das Gemeinsame, daß es sich hier um diffuse subkutane Streptokokkenphlegmonen handelt. Ich habe in der Tabelle bereits einige derartige Fälle angeführt, bei denen trotz schwerer diffuser, subkutaner Phlegmone ein positiver Blutbefund nicht erhoben werden konnte.

Die Fälle, welche ich jetzt genauer beschreiben will und in denen es gelang, die Erreger im Blute nachzuweisen, unterscheiden sich von den oben erwähnten dadurch, daß das diffuse Streptokokkenödem einer Vereiterung und Nekrotisierung Platz gemacht hatte.

Dieser Prozeß der eitrigen Einschmelzung, der nekrotischen Abstoßung scheint dem Eindringen von patho-

genen Keimen in den Körper entschieden günstig zu sein. Es soll damit nicht gesagt werden, daß bei schweren diffusen Phlegmonen nicht auch ohne Nekrose und Eiterung nachweisbare Allgemeininfektion erfolgen kann; ich meine nur, daß wir einen solchen Fall noch nicht beobachtet haben.

14. Joh. G., 70 Jahre alt, aufgen. am 7. September 1901. Diffuse subkutane Phlegmone des linken Arms, eitrige Einschmelzung des Unterhautzellgewebes. — Am 4. September brachte sich Pat. eine kleine Schürfwunde an der Rückseite des linken Daumens bei; im Anschluß daran Entzündung des Oberarms. Kräftiger Mann. Temp. 38,6°. Puls: 132, mittelkräftig, regelmäßig. Auf der Rückseite des linken Daumens eine kleine Hautabschürfung von 5-Pfennigstückgröße; dieselbe ist mit einem schmutzig-eitrigen Schorfe bedeckt. An der Innenseite des linken Ober- und Unterarmes, besonders der Ellenbeuge, weithinreichende Rötung und Schwellung. In Narkose Reinigung des Daumengeschwüres, lange Inzisionen an der Innenseite des Ellbogens. Das Unterhautzellgewebe ist zum Teil ödematös infiltriert, zum Teil mit kirschkerngroßen Eiterherden durchsät. Die Haut muß weithin abpräpariert werden. Trockener Verband. Schienenfixation. Bakteriologisch: Streptokokken. — 9. September. Hohe Temp., Pat. ist teilweise unklar. Blutentnahme. In 10 ccm zwei Kolonien Streptokokken. — 10. September. Temp. 40,2°. Phlegmone hat sich über den Unterarm und Außenseite des Oberarms weiter ausgebreitet. Hier werden zwei lange Inzisionen gemacht. Gewebe ödematös, stellenweise schon kleine Abszesse. — 11. September. Temp. gefallen, entzündliche Erscheinungen zurückgegangen. — 16. September. Eine erneute Blutentnahme bleibt steril. Die Wunden granulieren gut, nur mäßige eitrige Sekretion. — 19. September. Pat. fängt an aufzustehen. — Am Unterarm gesunde Granulationen. — 16. November geheilt entlassen.

15. Christian S., 66 Jahre alt, aufgen. am 12. Juni 1902. Diffuse subkutane Phlegmone am Arm mit Nekrosenbildung. — Pat. ist am 9. Juni von einem Hunde gebissen. Der Pat. ist unklar. Auf dem linken Handrücken zwei oberflächliche Exkoriationen bezw. Hautwunden, welche durch den Hundebiß verursacht sein sollen. Linke Hand und linker Unterarm auf der Streckseite kolossal phlegmonös geschwollen, entzündlich gerötet, schmerzhaft. Temp. hoch. Achseldrüsen nicht schmerzhaft und nicht auffallend geschwollen. In Narkose ca. 20 cm lange Inzision auf der Streckseite der linken Hand und des linken Unterarmes, seitlich dieser Inzision, sämtlich bis ins Unterhautzellgewebe, aus dem sich trüb-seröse Flüssigkeit (Streptokokkenbrühe!) entleert. Tamponade, Verband, Suspensionsschiene. Temp. 40°. Urin enthält Eiweiß. Blutentnahme bleibt steril. — 13. Juni. Temp. abends wieder hoch. Wunde sezerniert noch sehr reichlich. Phlegmonöse Schwellung beginnt von den Einschnitten aus auf die Beugeseite überzugehen. — 14. Juni. Morgens Temp. 37,3°. Phlegmonöse Schwellung ist nicht weiter gegangen. Abends wieder hohe Temp. — 15. Juni. Temp. 39,2° morgens. Phlegmonöse Schwellung hat sich am Ellenbogen etwas ausgebreitet. Temp. 40,6° abends. Pat. fängt an zu delirieren, sieht Leute in der Ecke stehen, Tiere, will fortgesetzt

aus dem Bett. Ausgedehnte nekrotisierende Prozesse an den Inzisionsstellen. — 16. Juni. Pat. liegt im komatösen Zustand da. Die Phlegmone hat sich in der Nacht stark ausgebreitet auf der Beugeseite des Unterarms und der des Oberarms bis zur Achselhöhle hin. Die Schwellung wird überall durch lange Inzisionen gespalten, wobei sich trüb-seröse Flüssigkeit entleert. Entzündung sitzt nur subkutan. Aus der Flüssigkeit auf Kulturen Streptokokken. Blutentnahme. 6 ccm. 101 Kolonien Streptokokken. Pat. bleibt komatös und geht unter Erscheinungen der Herzschwäche zugrunde. Die Sektion ergab noch eine schlaffe Pneumonie.

Eine von mir post mortem vorgenommene Revision der Extremität ergibt, daß sich in dem in großer Ausdehnung nekrotischem Gewebe unter der Haut eine Menge Venen befinden, welche teils selbst nekrotisch sind, teils mit eitrigen, teils mit festen Pfröpfen erfüllt sind.

Es erscheint bemerkenswert, daß ein positiver Blutbefund vor der Nekrotisierung nicht eintrat, der später erhobene kann allerdings auch mit dem Fortschreiten der Phlegmone in Zusammenhang gebracht werden.

Der folgende Fall zeigt, daß man noch bei den schwersten Infektionen noch nicht zu verzweifeln braucht, auch hier kann das Messer, wenn es entschlossen zur rechten Zeit angewandt wird, noch schöne Erfolge erzielen.

16. M. C. S. M., 58 Jahre alt, Arbeiterin, aufgen. am 21. September 1902. Phlegmone cruris sin. diffusa. Pat. ziemlich benommen, hat seit einiger Zeit eine Schwellung am linken Fuße bemerkt. Schlechter Ernährungszustand. Pat. sieht senil aus und ist dekrepide. Temp. 39,5°. Linkes Bein sehr geschwollen, äußerst schmerzhaft bei der leisesten Berührung. Die Schwellung geht um die Knöchel herum und reicht nach oben bis über das Knie. Auch die Hinterseite des Beines ist stark ödematös geschwollen. Bewegungen im Fußgelenk sind aktiv wie passiv ausführbar und auffallend wenig schmerzhaft. In Narkose drei ausgiebige Inzisionen über die ganze Länge des erkrankten Unterschenkels. Unter der Haut dicker Eiter, welcher im Ausstrich sowie kulturell Reinkulturen von Streptokokken enthält. Die Inzisionen erstrecken sich bis in die Gegend der Patella. Dünnflüssiger Eiter ist nirgends zu finden. Blutentnahme. Tamponade, feuchter Verband. — 23. September. In Sanguine 290 Kolonien Streptokokken in 15 ccm. Im Urin Streptokokken. — 25. September. Entzündliche Rötung über dem Oberschenkel. Feuchter Verband um die ganze Extremität.

Volkmannsche Schiene. Hochlagerung. — 30. September. Temp. fortgesetzt hoch, bis 40°. Heute morgen Schüttelfrost. An der Herzspitze blasendes, systolisches Geräusch; über beiden Lungen diffus verteilte, dichte, feuchte Rasselgeräusche. Phlegmone am linken Unterschenkel reinigt sich noch nicht ordentlich. — 1. Oktober. 20 ccm Blut zur Blutkultur verwendet, in der gewöhnlichen Weise. — 3. Oktober. Blutkultur blieb steril. — 15. Oktober. Temp. noch hoch, aber von remittierendem Typus, mitunter Schüttelfröste. Die Inzisionswunden am linken Unterschenkel reinigen sich nicht, sind schmierig belegt, sondern teilweise jauchiges Sekret und nekrotische Gewebsfetzen aus tiefen Taschen und Buchten ab. Heute in Narkose: Gründliche Auskratzung und

breite Tamponade der Wunden. Es zeigt sich, daß die Tibia an ihrem unteren Ende an der Außen- und Vorderfläche rauh und des Periostes beraubt ist; außerdem spricht Schwellung und Druckempfindlichkeit des linken Fußgelenkes für Eiter in demselben. — 25. Oktober. Während die Inzisionswunden an dem Unterschenkel sich gereinigt haben und der Unterschenkel im ganzen abgeschwollen ist, ist das Fußgelenk noch stark geschwollen und schmerzhaft; bei Bewegungen quillt aus einer Perforationsöffnung, an der Dorsalseite des Gelenkes, Eiter. Pat. fiebert noch hoch. Mit Einwilligung der Pat. wird, da bei dem kachektischen Zustand der Pat. eine Ausheilung des vereiterten Fußgelenkes nicht zu erwarten ist, heute der linke Unterschenkel im mittleren Drittel amputiert. Tamponade; Situationsnähte. — 29. Oktober. Fiebert nach Verbandwechsel: Amputationsstumpf noch etwas geschwollen und schmerzhaft. — 5. November. Wie sich jetzt zeigt, rührt das weitere Fieber von einem großen Abszeß her, welcher sich in der linken Glutäalgegend gebildet hat. Derselbe wird in Narkose durch zwei große Inzisionen eröffnet, wobei sich gut 1 Liter stinkenden Eiters entleert. Muskulatur des Beckens in großer Ausdehnung brandig geworden. Tamponade. Trockener Verband. — 12. November. Immer noch Fieber vorhanden. In den Wunden große Fetzen nekrotischen Gewebes. Auch am Amputationsstumpf eine Verhaltung, welche eröffnet wird. — 20. November. Temperatur meist normal. Wunden schlaff; die am Gefäß haben sich immer noch nicht gereinigt. Pat. ist öfters, namentlich des Nachts unklar. — 8. Dezember. Wunden endlich sauber, doch sind Granulationen schlaff. — 20. Dezember. Am Amputationsstumpf eine langsame Epithelisierung. Die beiden Wunden am Gefäß, welche weit klaffen, füllen sich allmählich mit Granulationen. Von Überhäutung ist noch nichts zu sehen. — 1. Januar 1903. Seit gestern plötzlich hohes Fieber mit starken Allgemeinbeschwerden. Wunden nicht entzündlich. Außer sehr starkem Durchfall mit Leibschmerzen objektiv nichts nachzuweisen. — 3. Januar. Fieber unverändert, auch Durchfall trotz Opium usw. nur wenig besser geworden. — 5. Januar. Fieber hat jetzt einen remittierenden Charakter, fällt aber ab. — 9. Januar. Temperatur vollständig normal. Heilungsprozeß der Wunden schreitet langsam aber stetig fort. — 16. Januar. Der Amputationsstumpf des linken Unterschenkels bis auf einige kaum linsengroße Stellen heil. Ödem am rechten Fuß wieder stärker geworden. Andauernd fieberfrei. — 23. Januar. Über dem rechten Trochanter hat sich nun ebenfalls ein Abszeß gebildet. Derselbe ist ca. kinderfaustgroß. Eiter wird in Narkose durch Inzision entleert. Tamponade. Trockener Verband. — 15. Februar. Seit der letzten Inzision fieberfrei und in Heilung begriffen. — 7. Mai. Geht mit Krücken umher, alle Wunden geheilt.

Unter den Phlegmonen an den Extremitäten will ich noch einen Fall erwähnen, der unter diesen eine gewisse Sonderstellung einnimmt. Während in der Regel, wenn die Phlegmone zur Ausheilung gelangte, die im Blute nachgewiesenen Erreger keine Folgeerscheinungen zu hinterlassen pflegten, schloß sich hier eine, unserer Meinung nach, sekundäre Endokarditis an, welche eine länger dauernde

Persistenz der Kokken im Blute veranlaßte. Es handelte sich hierbei um den einigermaßen als Verunreinigungskokkus berüchtigten, hier aber sicher beglaubigten Staphylococcus albus.

17. H. H., 47 Jahre alt, aufgen. am 13. August 1901. Subkutane Phlegmone des rechten Unterschenkels, Lymphadenitis inguinalis, Thrombose subkutaner Venen, Endokarditis. Nephritis acuta. Seit ca. 8 Tagen Rötung und Schwellung an der Außenseite des Unterschenkels mit lymphangitischen Erscheinungen am Oberschenkel. Mittelkräftiger Mann. Temp. 38,9°. Puls klein, 100, regelmäßig. Herz: Keine Verbreiterung der Dämpfung. 1. Ton über Spitze unrein; der 2. Ton über Tricuspidalis, jedoch auch über dem ganzen Sternum klappend, metallisch klingend. Der rechte Unterschenkel geschwollen. An der Außenseite entzündlich gerötet, sehr schmerzhaft. Im Gewebe sind einige Venen als starke knollige Stränge zu fühlen. In der Leistenbeuge derselben Seite, ein über taubeneigroßes, wenig schmerzhaftes Drüsenpaket. — 13. August. In Chloroformnarkose: 10 cm lange Inzision an der Außenseite des rechten Unterschenkels durch die phlegmonöse Schwellung. Es entleert sich Eiter. Tamponade. Feuchter Verband. — 15. August. Temp. normal. In der Inzisionswunde entwickeln sich schon gesund aussehende Granulationen. Nur noch geringe eitrige Sekretion. Feuchter Verband. — 18. August. Morgentemp. 39,6°. Pat. befindet sich im allgemeinen wohl, klagt nur über leichte Kopfschmerzen. Abends wieder normale Temp. Etwas Krankhaftes an den inneren Organen weiter nicht aufzufinden. Urin frei. — 20. August. Bei relativem Wohlbefinden hohes Fieber von intermittierendem Charakter. Puls unter 100, gut gefüllt. Urin enthält 4½ proz. Albumen. Keine Ödeme. Milchdiät. — 22. August. Fiebercharakter unverändert, beim Anstieg öfters leichtes Frösteln, zuweilen ziehende Schmerzen in beiden Beinen. Leibschmerzen. Stuhl etwas diarrhöisch, Kopfschmerzen. An den Knöcheln ganz leichte Ödeme, dagegen sieht das Gesicht sehr gedunsen aus. Urinmenge immer noch gering (800 ccm). Harn von dunkelbraungelber Farbe, trüb. Mikroskopisch sehr zahlreiche Zylinder, meistens hyaline mit Leukozyten und Epithelien besetzt. Keine roten Blutkörperchen, dagegen auch auch viele freie Leukozyten, Aussehen der Wunde am Bein gut. Feuchter Verband. Um den Leib Prießnitz. — 25. August. Heute Nacht Schüttelfrost. Temperaturanstieg auf 41,0°. Auf der Höhe der Temp., sowie nach dem bald erfolgenden Abfall, starke Schweiße. Blutentnahme. In 15 ccm ca. 200 Kolonien Staphylokokken (durch Kultur als Staphylococcus p. alb. erwiesen). Außer den immer noch bestehenden Kopfschmerzen und einem Schwächegefühl keine subjektiven Beschwerden. Objektiv: Herzbefund unverändert, nur wird das metallische Timbre des zweiten Tons über der Tricuspidalis immer deutlicher. Sonst über innern Organen nichts nachzuweisen, keine Milzschwellung. Urinmenge normal (1400), ebenso spez. Gewicht, doch ist noch reichlich Albumen vorhanden (5 Proz.). Im Sediment noch sehr viele Zylinder, und zwar ist anscheinend die hyaline Grundlage mit Detritus, Epithelien, besonders aber mit Leukozyten besetzt. — 31. August. Auf Tag mit Fieber pflegt nun ein fieberfreier Tag zu folgen. Allgemeinbefinden unverändert. Harnmenge gestern vermehrt, spez. Gewicht niedrig. Eiweißgehalt wird langsam aber stetig

niedriger. Nur noch wenige Zylinder im Sediment. Augenhintergrund ohne Besonderheiten. Puls im fieberfreien Intervall hart. Eine erneute Blutentnahme hatte dasselbe Resultat wie die vom 25. August. — 6. September. Befund fast unverändert. Es treten in letzter Zeit profuse Schweiße auf, die auf Atropin zurückgehen. Eiweißmenge nimmt weiter ab. Dagegen besteht jetzt am Herzen, über der Tricuspidalis, ein gießendes diastolisches Geräusch, das den metallisch klingenden Charakter beibehalten hat. Keine Verbreiterung des Organs nachweisbar. — 11. September. Jeden zweiten Tag unter leichtem Frösteln und üblem Befinden Anstieg der sonst normalen Temp. auf 39,0° und darüber. Nach kurzer Zeit wieder rascher Abfall zur Norm. Eiweißmenge noch $^1/_2$ pro mille. Im Sediment sehr spärlich hyaline und granulierte Zylinder. — 16. September. Eiweiß nur noch in Spuren vorhanden, keine Formelemente mehr. Fieber hat seinen zweitägigen Typus verloren, täglich Temp. bis 38,0° und darüber. Dabei befindet sich Pat. wohler. Eine heute vorgenommene Blutuntersuchung ergibt in 15 ccm Blut 20 Kolonien Staphylokokken. — 24. September. Seit einer Woche Urin eiweißfrei. Temp. nur noch wenig erhöht. Über dem Herzen noch ein spärliches Geräusch über der Tricuspidalis, weniger deutlich über Aorta. Wunde am Bein völlig überhäutet. — 1. Oktober. Völlig normale Temp. Wohlbefinden. Herz unverändert. Blutentnahme (15 ccm) bleibt steril. — 7. Oktober. Wieder etwas Fieber vorhanden, indem wie früher an jedem zweiten Tag eine rasch vorübergehende Temperatursteigerung auftritt. — 18. Oktober. Blutentnahme (bei 37,6° Temp.). Platten enthalten ca. 20 Kolonien, von denen, wie die genauere bakteriologische Untersuchung feststellt, ein Teil zweifellose, aber langsam wachsende und zum Teil recht langsam verflüssigende Staphylokokken sind, einige wenige aber Kokken, die keine Verflüssigung der Gelatine und keine Gerinnung der Milch bewirken (Verunreinigung nicht ausgeschlossen, aber wenig wahrscheinlich).

Entlassungsbefund: 24. Oktober. Über dem ganzen Herzen leichtes systolisches Geräusch, am deutlichsten über Tricuspidalis, zweiter Ton hier noch immer etwas metallisch klingend. Keine nachweisbare Verbreiterung der Dämpfung. Urin ständig eiweißfrei. Wunde mit glatter Narbe geheilt. Auf dringenden Wunsch entlassen. — 5. März 1902. Nachuntersuchung. Pat. arbeitet wieder, er sieht wohl aus. Urin eiweißfrei. Am Herzen klingt der zweite Ton über der Tricuspidalis immer noch eigenartig metallisch. Im übrigen normaler Befund.

Ich habe zu Anfang der Beschreibung dieses betont, daß die Endokarditis von uns als eine sekundäre aufgefaßt würde. Es sollte damit darauf hingedeutet werden, daß ein absolut sicherer Beweis für diese Deutung nicht vorliegt. Schon bei der Aufnahme war der Herzbefund nicht ganz normal. Es könnte sich also auch um eine rezidivierende Endokarditis gehandelt haben, dabei wäre aber der Staphylococcus albus-Befund im Blute etwas recht Merkwürdiges oder Unerhörtes. Leider fehlt die Untersuchung des Eiters im lokalen Herde, die unterblieben war, weil der Fall zuerst kein Interesse darbot. Später, als die Zeichen der Sepsis auftraten, hatte eine Untersuchung keinen Zweck mehr, weil die Inzisionswunde bereits granulierte. Hätte man in der Wunde den Staphyl. albus gefunden, so würde dies eine nicht unerheb-

liche Stütze der Auffassung gewesen sein, daß die Endokarditis von der Phlegmone aus ihren Ursprung genommen hat. Aber auch so wird man in Anbetracht dessen, daß der Pat. in den letzten Jahren ganz gesund war, und stets arbeitete, sagen müssen, es ist höchst wahrscheinlich und kaum zu bezweifeln, daß der Staphyl. albus von der Phlegmone aus ins Blut und an die Herzklappen gelangte. Möglicherweise befanden sich an diesen letzteren alte Veränderungen, welche die Ansiedlung begünstigen. Der günstige Verlauf ist den schwach pathogenen Eigenschaften des Staphyl. albus zuzuschreiben.

Ich verlasse mit diesem Falle das Gebiet der Phlegmonen an den Extremitäten, um zu den Phlegmonen des Stammes überzugehen.

Über Phlegmonen des behaarten Kopfes hatten wir keine Gelegenheit Beobachtungen zu machen.

Sehe ich von der Venenthrombose, den Erysipelen und Anginen ab, die an anderer Stelle besprochen werden sollen, so bleiben am Kopf nur die Mundbodenphlegmonen. Bei diesen war die Ausbeute eine recht geringe.

Wir haben hier bei schweren Prozessen, die vom Kiefer ausgingen, bei Angina Ludovici usw. im ganzen 10 Untersuchungen gemacht. Nur in einem Falle der tödlich endete und von Anfang an einen höchst bedenklichen Eindruck machte, fanden wir vier Tage vor dem Tode Staphylokoccus aureus im Blute.

18. S., 24 Jahre alt, aufgen. am 28. März 1902. Ein Zahnarzt hat vor 3 Tagen versucht, dem Pat. 3 Zähne auszuziehen, doch ohne Erfolg. Das Gesicht ist dann stark angeschwollen. Jetzt enorme Schwellung der rechten Gesichtshälfte. Am rechten Kieferwinkel, namentlich unterhalb desselben, ist die Schwellung am stärksten. Ikterus levis. Albumen. Temp. 40,4°. Durch Inzision wird eine Menge flüssiger, bräunlich-grün aussehender Eiter entleert. Das den Eiterherd umgebende Gewebe ist zum Teil nekrotisch, fühlt sich wie Zunder an und stinkt. — Bakteriologisch findet sich eine Mischkultur von Streptokokken, Staphylokokken und Proteus ähnlichen Stäbchen (nicht genauer verfolgt). — 30. März. Gestern und heute keine Besserung, die Phlegmone geht nach allen Seiten hin weiter. Heute zwei Schüttelfröste. — 1. April. Die Schüttelfröste traten zweimal täglich auf. Die am 28. und 29. März gemachten Blutentnahmen blieben steril, aus der am 30. März gemachten wuchsen 7 Staphyl. aureus-Kolonien in 10 ccm Blut. — 3. April. Es traten Lungenerscheinungen auf. Die Phlegmone hat sich nach dem Halse zu noch weiter ausgedehnt. Die Maxillaris externa am Unterkiefer ist arrodiert, es erfolgt eine Blutung, die sofort gestillt wird. Der ohnehin fast moribunde Pat. erliegt zwei Stunden nach dieser Blutung seinem Leiden.

Eine besondere Stellung unter den Phlegmonen des Stammes nimmt die Thoraxphlegmone ein, auf welche ich übergehe, da ich die Halsabszesse im Zusammenhang mit den Anginen in der Tabelle erwähnt habe.

Thoraxphlegmonen haben wir in dem letzten Jahre 3 beobachtet, welche alle drei in Genesung übergingen; einer von diesen Fällen gab einen positiven Blutbefund. Dieser Fall hat deshalb ein eigenartiges Gepräge, weil er bei schwerster Infektion, wie die Kurve zeigt, mit nur wenig erhöhter Temperatur verlief.

19. Friedr. R., 58 Jahre alt, Kohlenarbeiter, aufgen. am 26. Juli 1902. Phlegmone des Thorax. Anamnese: Ohne bekannte Ursache begannen vor 8 Tagen die Drüsen der rechten Achselhöhle anzuschwellen. Heiße Umschläge. Das Leiden wurde aber nicht besser, sondern die Anschwellung breitete sich über die ganze rechte Seite aus. Schlecht genährter, hagerer Mann. Arteriosklerose. Puls hart, voll. Herztöne rein, Grenzen normal. Über den Lungen vorne rechts oben pleuritisches Reiben. Die Gegend von der rechten Achselhöhle bis zum Becken ist gerötet und geschwollen, an mehreren Stellen Fluktuation zu fühlen. Pat. klagt über starke Schmerzen in dieser Gegend. Temp. 37,5°, dabei äußerst verfallenes Aussehen. — 26. Juli. In Narkose Inzision vom vorderen Rande der Achselhöhle bis zur Darmbeinschaufel, wobei reichlicher Eiter aus zahlreichen Taschen entleert wird. Mehrere kleine Inzisionen zur Eröffnung solcher Taschen. Ausräumung der Drüsen in der Achselhöhle. Tamponade. Feuchter Verband. — 28. Juli. Im Eiter, im Urin und in 10 ccm Blut Streptokokken (26 Kolonien). Allgemeinbefinden des Pat. etwas besser. Beim Atmen keine Schmerzen, pleuritisches Reiben rechts vorne oben noch vorhanden. — 29. Juli An der Inzisionswunde erysipelatöse Rötung, erneuter Fieberanstieg. Das nach dem Rücken zu sich erstreckende Erysipel mit Chloräthyl besprayt. — 2. August. Abends 38,0°. Die Wunde sieht gut aus. Das Erysipel ist an den mit Chloräthyl besprayten Stellen zurückgegangen, dagegen schreitet das Erysipel auf der Brust weiter, wird heute ebenfalls mit Chloräthyl besprayt. — 5. August. Erysipel abgeblaßt, Temp. normal. — 10. August. Die Umgebung der Wunde ist jetzt reaktionslos. Die Wunde wird täglich geätzt. — 13. September. Die ausgedehnten Wunden werden dauernd kleiner. Pat. nimmt an Körpergewicht ständig zu. — 4. Oktober. Nach Heftpflasterzusammenziehungen und Ätzungen ist die Wunde bis auf einen Granulationsstreifen abgeheilt. Eine Woche später geheilt, am wissenschaftlichen Abend vorgestellt.

Bei periproktischen Abszessen hatten wir nur negative Resultate.

Eine besondere Rolle in anatomischem Sinne unter den Infektionen bilden die Furunkel.

Kleinere Furunkel haben wir in letzter Zeit bei unseren Untersuchungen außer acht gelassen, da uns die Erfahrungen früherer Jahre genugsam belehrt hatten, daß bei diesen positive Befunde nicht zu erwarten sind.

Bei 5 großen Karbunkeln des Nackens hatten wir keine positiven Resultate.

Ein tödlich endigender Furunkel der rechten Wange ergab eine

Menge Staphylokokken aureus im Blute; wie dies wohl zu erwarten war.

20. St., 45 Jahre, aufgen. 2. Juni 1902. — In der rechten Naso-Labialfalte sitzt ein mächtiger, schon mehrfach inzidierter Karbunkel. Sonstiger Befund hier ohne Interesse. Sehr schwerer Allgemeinzustand, der Patient deliriert. Exitus 2 Tage nach der Aufnahme am 4. Juni. Eine am 2. Juni gemachte Blutentnahme — 15 ccm — ergab die Anwesenheit unzähliger Staphylokokken (aureus).

Im Karbunkel der gleiche bakterielle Befund.

Einen weiteren Fall von Gesichtskarbunkel beobachtete ich noch vor kurzem. Er war mit einer Beinphlegmone kompliziert und endigte tödlich. Bei diesem Pat. fanden wir nur zwei Kolonien der Erreger in 15 ccm Blut.

In früheren Jahren haben wir noch 3 Fälle von Oberlippenkarbunkel mit tödlichem Ausgang und mit positivem Blutbefund beobachtet.

Ich verzichte aber auf die Wiedergabe, wie ich auch auf die genauere Schilderung der oben erwähnten Fälle verzichtet habe, weil schon häufig gleichartige Beobachtungen gemacht und publiziert worden sind.

Bemerkenswert ist es aber wohl, daß meines Wissens weder in der Literatur noch nach unseren Erfahrungen Fälle von Furunkeln vorkommen, die bei positivem Blutbefund in Heilung ausgehen.

Den Furunkeln nahe stehend ist der äußere Milzbrand.

Wie ich schon in Langenbecks Archiv mitteilte, hatten wir in 4 Fällen von geheilten äußerem Milzbrand sterile Platten. Es handelte sich in allen 4 Fällen um Milzbrand des Halses oder nahe gelegener Partien der Wange. Bei der Behandlung dieser heilenden Fälle enthielten wir uns, beiläufig gesagt, jeglichen auch noch so kleinen Eingriffs, eine Therapie, die zurzeit in Hamburg wohl allgemein befolgt wird.

Im Juli 1902 beobachteten wir nun einen Fall, welcher wohl ein besonderes Interesse beanspruchen darf, da unseres Wissens bei einem zur Heilung kommenden Falle der Nachweis von Milzbranderregern im Blute bisher nicht gelungen ist.

Ich muß der Krankengeschichte vorausschicken, daß es uns in diesem Falle nicht gelungen ist, trotz mancher darauf gerichteter Versuche die Bazillen aus dem primären Herde zu züchten. Wir haben allerdings im Interesse des Patienten vermieden, die tieferen Gewebsschichten aufzustören. Daß die oberflächlichen häufig keine Bazillen enthalten ist ja bekannt. Klinisch handelte es sich aber um zweifellosen Milzbrand.

Die im übrigen ja unverkennbaren Milzbrandbazillen, die wir aus dem Blute züchteten, mit allen kulturellen Hilfsmitteln und durch

mehrfache Tierversuche als Milzbrandbazillen festgestellt, wurden nicht allein von uns, sondern auch von den verschiedensten, anderen Seiten geprüft und anerkannt.

21. Hermann R., 38 Jahre. Aufgen. 26. Juni 1902. Anthrax am Halse. Pat. bemerkte am 22. Juni einen kleinen roten Knoten an der linken Halsseite, von dem er annahm, daß er vom Rasieren herrühre. Der Knoten wurde größer und verursachte Schmerzen, weshalb er sich Dienstag an seinen Arzt wandte. Derselbe verordnete Umschläge. Da der Knoten immer größer wurde, kommt Pat. heute ins Krankenhaus. Er gibt an, daß er die vorhergehende Woche aus Bombay stammende Rinderfelle gelöscht habe. Mittelkräftiger Mann. Puls 140, etwas klein, links kaum fühlbar, im übrigen regulär. Temp. 37,2°. An der linken Halsseite eine quergestellte, ovale, ca. hühnereigroße, flach erhabene und blaurot gefärbte Stelle welche von fast wasserklaren Inhalt bergenden Bläschen, die einen Ring bilden, umgeben ist. Die linke Halsseite von einem ziemlich beträchtlichen Ödem eingenommen, das sich auch noch auf den oberen Teil der Brust erstreckt. Sublimatumschläge. — 27. Juni. Temp. erreicht 39,4°. Puls nur 104. Allgemeinbefinden ziemlich schlecht. Klagen über starke Kopfschmerzen. — Phenacetin hat günstigen Einfluß. — 28. Juni. Bläschen fangen an einzutrocknen. Ödem hat an Ausdehnung zugenommen und hat sich fast über die ganze Brust verbreitet. Die Haut im Bereich des Ödems schwach karminrot gefärbt. — Allgemeinbefinden hat sich gebessert; auch Temp. etwas niedriger. Blutentnahme. In der Wunde konnten weder mikroskopisch noch kulturell Milzbrandbazillen nachgewiesen werden, trotz sehr häufiger Untersuchung resp. Abimpfung. Einigemal sind Staphylokokken gewachsen.

Aus dem am 26. Juni entnommenen Blute (25 ccm) wuchsen 10 Kolonien, welche sich mikroskopisch-kulturell und durch das Tierverfahren als Milzbrandbazillen erweisen. — 30. Juni. Normale Temp. Pat. befindet sich wohl. Ödem im Zurückgehen begriffen. — 3. Juli. Ödem fast verschwunden. An Stelle der Pustel jetzt ein flaches, dunkelrotes

Geschwür, das nur äußerst wenig Tendenz zur Heilung hat. Erneute Blutentnahme negativ. — 15. Juli. Fortgesetzt vorgenommene Untersuchungen des Geschwürs (tinkturell und kulturell) haben nie Milzbrandbazillen ergeben, dagegen sind in letzter Zeit zahlreiche Staphylokokken gewachsen. Entlassungsbefund: 26. Juli. Geschwür völlig heil, neugebildete Narbe allerdings noch etwas dünn und zart. Keinerlei Beschwerden. — Geheilt entlassen.

Über 4 Mastitisfälle kann ich ohne weiteres hinweggehen, da wir bei dieser Affektion bisher keine positiven Befunde zu verzeichnen haben.

In meiner früheren Arbeit habe ich gesagt, daß wir bei drei Fällen von unkompliziertem aber schwerem Erysipel keine Erreger im Blute gefunden haben, ich kann die Zahl dieser Fälle jetzt um weitere 8 vermehren.

Einer dieser Fälle, es handelte sich um einen Prostatiker, endigte durch das Erysipel sogar tödlich; die Blutentnahme wurde in diesem Falle gemacht, als dem schon pulslosem Manne eine intravenöse Kochsalzinfusion gegeben wurde.

Es möge hinzugefügt werden, daß der Patient sich nach der Kochsalzinfusion vorläufig wieder erholte und noch 36 Stunden am Leben erhalten werden konnte. Ich erwähne dies, weil man nicht überall davon überzeugt ist, daß 10—20 ccm Blut ohne Schaden abgegeben werden können.

Während wir bis zum vorigen Frühjahr nur über 2 Fälle von Erysipel mit positivem Blutbefund und tödlichem Ausgang verfügten, haben wir in letzter Zeit einen Fall beobachtet, bei dem wir am Tage der Aufnahme schon Streptokokken im Blute vorfanden und der geheilt wurde.

Für mich liegt die Erklärung dieses Streptokokkenbefundes darin, daß wir am folgenden Tage schon die Symptome der Vereiterung des Schultergelenks bekamen.

22. Karl T., 36 Jahre alt, Tischlergeselle. Aufgen. 7. Okt. 1902. Erysipelas brachii sin., Elephantiasis brachii sin., Vereiterung des linken Schultergelenks. — 1884 Vereiterung der linksseitigen Achselhöhlendrüsen. 1885 Erysipel am linken Arm, das sich seither sechsmal wiederholt hat und nie die Schulter überschreitet. Seit 1895 nach einem Anfall Verdickung des linken Armes, welche mit jedem neuen Anfall immer stärker geworden ist, so daß jetzt eine regelrechte Elephantiasis besteht. — Mittelkräftiger Mann. Temp. 38,6°. Puls 108. Urin enthält eine Spur Eiweiß, kein Zucker. Der linke Arm ist ganz erheblich verdickt. Von den Fingern bis zur Schulter eine gleichmäßige, tiefrote Färbung der Haut, oben mit zackigem Rand scharf abgesetzt. — In der Achselhöhle einige kleinere, geschwollene Drüsen. — 8. November. Heute Klagen über Schmerzen in der Schulter. Besonders Druck auf Gelenk-

gegend sehr schmerzhaft. Erysipel unverändert, hat keine Fortschritte gemacht. Die bei der Aufnahme am 7. Oktober gemachte Blutentnahme (15 ccm) hat 5 Kolonien Streptokokken ergeben. — 10. Oktober. Erysipel beginnt abzublassen, besonders am Unterarm. Fieber jedoch unverändert, Schulter noch empfindlicher geworden. Patient hat quälenden Husten mit zähem Auswurf, dem etwas Blut beigemischt ist. — 11. Oktober. Heute Schulter äußerst empfindlich, namentlich Bewegungen verursachen die stärksten Schmerzen. — Probepunktion (vorn seitlich) ergibt einen dicken Eiter, welcher mikroskopisch Streptokokken enthält. — In Narkose wird zuerst versucht, das Gelenk mit Troikart zu treffen und den Eiter zu entleeren. Dieser Versuch mißlingt. Es wird daher eine längs verlaufende Inzision gemacht. Unter dem Deltoideus, zwischen Muskel und Gelenkkapsel, einige kleinere Eiterherde. Aus dem durch kleine Inzision vorsichtig eröffneten Gelenk entleert sich nur wenig trübe Flüssigkeit, welche zur Untersuchung nicht aufgefangen werden kann. Tamponade. Trockener Verband. — 13. Oktober. Das hohe remittierende Fieber bleibt bestehen, Erysipel vollständig abgelaufen. — Wunde an der Schulter eitert noch stark, wird täglich frisch verbunden. Im Urin, der stets Spuren von Eiweiß enthalten hatte, werden heute spärlich granulierende Zylinder, welche mit einzelnen roten Blutkörperchen besetzt sind, nachgewiesen. Außerdem noch ziemlich reichlich weiße Blutkörperchen. — Eine heute vorgenommene Blutentnahme bleibt steril. — 18. Oktober. Fieber bleibt hoch, Patient sieht immer schlechter aus, klagt über starke Schmerzen in der Schulter. Beim Verbandwechsel entleert sich aus der Tiefe sehr viel dünner Eiter. Es scheint sich um einen großen Abszeß zu handeln, der zum Teil im Gelenk, zum größten Teil aber um das Gelenk herum seinen Sitz hat. Da man die Verhältnisse weder überschauen, noch dem Eiter Abfluß verschaffen kann, wird Gelenkkopf reseziert. Die Wundhöhle, welche besonders nach dem Thorax zu eine große Ausbuchtung besitzt, wird mit Jodoformgaze tamponiert, nach hinten eine Kontrainzision angelegt und ebenfalls tamponiert. Trockener Verband. — Starker Kollaps. Knorpel des Humeruskopfes erweist sich als da und dort arrodiert, sieht im übrigen glänzend aus. — Abends eine stärkere Nachblutung aus einem Hautgefäß, welches jetzt unterbunden wird. — 21. Oktober. Schmerzen fast verschwunden, auch Temp. nicht mehr so hoch, doch ist Patient nicht fieberfrei. Seit 3 Tagen kein Eiweiß mehr im Urin, auch Formelemente wurden nicht mehr gefunden. — 24. Oktober. Seit gestern unter Frösteln Temp. auf 39° und darüber. Dabei Allgemeinbefinden schlecht. Wunde eitert stark, Tamponade wird gewechselt. — Eine auf der Höhe des Fiebers gemachte Blutentnahme ergibt ca. 1000 Kolonien Staphylokokken aureus. Eine Untersuchung des Sekrets der Schultergelenkshöhle ergab, daß auch dieses jetzt Staphylococcus in großer Anzahl enthielt. Es handelt sich also hier um eine Mischinfektion, wie sie von früheren Autoren häufiger beschrieben ist (Kocher und Tavel) und bei der manche Autoren eine Beförderung der sekundären Infektion durch die primäre annehmen wollen. — 27. Oktober. Temp. ohne Eingriff wieder abgefallen. Befinden andauernd ein gutes. Urin

trotz eiweißhaltiger Kost kein Albumen mehr anhaltend. — 15. Januar 1903. Pat. ist jetzt so weit geheilt, daß er mit geschlossener Wunde im mediko-mechanischen Institut sein reseziertes Schultergelenk übt.

Wie schon in meiner früheren Arbeit gesagt ist, scheint beim unkomplizierten Erysipel so leicht kein positiver Blutbefund erhoben werden zu können. Bis auf weiteres würde ich einen positiven Blutbefund für ein Anzeichen halten, daß eine Komplikation entstanden ist. Die häufigste ist wohl die eitrige Einschmelzung des subkutanen Gewebes. Diese hatte in meinen 2 Fällen stattgefunden, die positiven Blutbefund ergaben und tödlich endeten.

In dem vorstehend näher beschriebenen Falle ist die nachträgliche Staphylokokkeninfektion recht eigenartig. Diese sekundäre Infektion des Gelenkes und des Blutes erschien uns zuerst sehr auffallend, wir waren geneigt, an Untersuchungsfehler zu denken. Da sich aber keine Spur eines Anhalts für einen solchen ergeben hat, so muß der Fall, wie er ist, mit publiziert werden. Analogien für derartige Befunde sind ja in der Literatur vorhanden und weitere Forschungen werden vielleicht deren noch mehr ergeben.

Irgendwie zu Schlüssen verwenden werde ich aber diesen Befund nicht.

Daß Allgemeininfektionen von den Harnwegen aus erfolgen können, ist eine allgemein gültige Annahme.

Lenhartz[1]) sah sieben Endokarditisfälle, die im Anschluß an Manipulationen an der Harnröhre entstanden.

Posner, Cohn und Lewin haben sich um die Lösung der Frage verdient gemacht, wie bei Verstopfung des Darms auf dem Blutwege Bakterien in die Blase gelangen können, außerdem haben sie gezeigt, unter welchen Bedingungen bei Infektion des Nierenbeckens eine Allgemeininfektion eintreten kann. Auch wir konnten in früheren Jahren einmal die eingetretene Allgemeininfektion von einer Pyelitis aus ante mortem durch Blutkulturen erweisen.

Hitschmann und Michel, ebenso Sittmann und Barlow veröffentlichten Fälle, bei denen sich im Anschluß an Katheterismus Urethralfieber und nachträgliche tödliche Sepsis einstellten. In beiden Fällen war das Bakterium coli commune der Erreger.

Den Staphylococcus aureus fand Rendu[2]) in einem Falle, der mit Bougierung und Urethrotomie interna behandelt war, in den massenhaft entstehenden metastatischen Abszessen.

---

1) Münchner med. Wochenschr. 1901. Nr. 28 u. 29.

2) Soc. med. des hopitaux. Sitzung vom 9. Dezember 1868.

Ich glaubte nun bei meiner ersten Veröffentlichung über diesen Gegenstand (l. c.), daß positive Bakterienbefunde im Blute während des Urethralschüttelfrostes selbst bisher in der Literatur fehlten. Nachträglich habe ich entdeckt, daß bereits im Jahre 1888 Hartmann in Paris während des Frostes selbst einen positiven Befund erhoben hat. Die betreffenden Untersuchungen sind natürlich mit den damaligen Hilfsmitteln angestellt. Da die Veröffentlichung in Deutschland wohl nicht allgemein zugänglich ist, möchte ich mir erlauben, die Ausführungen Hartmanns im Wortlaut zu geben.

Auf eine schriftliche Anfrage über weitere Untersuchungen auf diesem Gebiete hat mir der französische Forscher nicht geantwortet.

Hartmann. Bulletin, de la société anatomique de Paris. 1888. pag. 982.

A diverses reprises nous avons cultivé le sang d'un malade, porteur d'un rétrécissement, et dont l'urine purulente contenait, à l'état de culture pure, la bactérie septique de Clado. Ce malade fut uréthrotomisé, et eut, le jour de l'ablation de la sonde, 3 heures après la première miction, un accès urineux franc (frisson, 40°, 5, etc.) Les accès se reproduisirent trois fois, toujours quelques heures après une miction douloureuse; le canal laissait suinter quelques gouttes de sang; la petite plaie uréthrale n'etait donc pas cicatrisée.

Les cultures de sang faites dans l'intervalle des accès, ne nous ont rien donné, mais, le sang pris au début d'un frisson alors que la température n'avait pas encore atteint 39°, nous a donnè au bout d'un temps assez long (du 8 octobre au 22 octobre) une culture visible qui s'est étendue, que nous avons pu étudier, inoculer à des cobayes, et qui contenait comme les cultures de l'urine, la bactérie septique de Clado. Les cobayes, inoculés par injection dans la péritoine d'un centimètre cube d'eau sterilisée dans laquelle on avait dilué un peu de culture, sont morts au bout de quatre jours, sans présenter à l'autopsie de lésions suppuratives. La sérosité péritonéale, l'urine, la rate, le sang des oreillettes contenaient la bactérie septique de Clado.

Si de nouvelles recherches venaient à confirmer la présence de l'agent infectieux dans le sang au début d'un frisson, elles permettraient d'édifier une theorie des accidents urineux francs. Il semble bien que, dans un cas comme le nôtre, il y ait introduction du microbe dans le sang par la petite plaie uréthrale, au moment de la miction. Le temps écoulé entre la miction et l'apparition du frisson autorise à supposer que l'accès dépend de l'accumulation dans le sang d'un produit de sécrétion de ces microbes. Quand à la non reproduction du frisson, à la chute rapide de la température, elle s'explique par l'élimination de ce produit pendant le 3e stade, en même temps que l'élimination simultanée des microbes empêche son renouvellement.

Der vorstehenden Mitteilung Hartmanns hat nun Albarran

entgegengehalten, daß es auffällig sei, daß die Kulturen, welche Hartmann aus dem Blute beim Lebenden gezüchtet haben will, 14 Tage zur Entwicklung gebraucht hätten.

Ich lasse hierauf die Antwort Hartmanns folgen:

Hartmann: Je répondrai à M. Albarran qu'il n'est jamais venu à la pensée de l'un de nous, qui connaissions son traveil, fait en commun avec M. Hallé d'établir une analogie entre ce mémoire et ce qui avait été antérieurement publié au sujet de l'infection urinaire.

Le microcoque que nous avons vu, M. de Gennes et moi était le staphylococcus albus et il était associé à la bactérie étudiée par MM Clado, Albarran et Hallé.

Quant au retard dans le développement de la culture de sang, je dirai que peut-être elle s'est développée plus tôt sans que nos l'ayons constaté; le tube de culture n'ayant rien donné pendant les premiers jours, nous l'avions délaissé lorsque le 14° jour, en le regardant, nous y avons constaté l'existence d'une colonne ayant déjà acquis un développement notable.

Bulletin etc. 1888. pag. 1035.

Zu bemerken ist hierzu, daß die Bakterienmengen, welche wir bei einem Urethralschüttelfrost im Blute nachwiesen, in der Tat manchmal so erheblich sein können, daß es nicht unmöglich erscheint, auch einmal durch Fingerkuppenstich, den, wie wir sahen, Hartmann anwendete, ein positives und richtiges Resultat zu erlangen, so daß die Beobachtung Hartmanns, abgesehen von den gleichzeitig gefundenen Staphylokokkus (albus) wohl richtig sein mag, wenn sie auch wegen der angewandten mangelhaften Methode der Beweiskraft entbehrt.

Die Baktérie septique de Clado, die Hartmann fand, muß wohl nach einer mir vorliegenden Beschreibung Albarrans Bakterium coli gewesen sein, wenn auch manches dazu nicht recht stimmen will, namentlich die Färbbarkeit nach Weigert.

Ich lasse diese Beschreibung zur Orientierung folgen:

La bactérie pyogène étant encore peu connue, je crois utile d'en donner ici une étude sommaire, tirée de la note présentée par M. Hallé et par moi a l'Académie de médicine.

Avant nous, M. Clado, en 1866, avait découvert ce bacille, qu'il nomma bactérie septique de la vessie, dans les urines des malades atteints de cystite-et il étudia ses caractères de culture et son action infectiuse gènérale sur les animaux. Cet auteur se borne à cette étude bactériologique d'un microbe qu'il trouve parmi d'autres dans les urines, sans indiquer sa fréquence, il ignore sa présence dans les différentes lésions de l'appareil urinaire.

M. Clado attribue à d'autres organismes l'infection urinaire.

Le bacterium pyogenes est un bacille, long en moyenne de 4 à 6

mill., large de 2 mill. C'est sous cette forme que le microbe est recontré dans les tissus et dans l'urine, il n'est pourtant pas rare de le voir acquérir, dans ce dernier liquide, des dimensions plus considérables et, dans certains abcès, quelques individus prennent une forme plus courte. Dans les cultures on obtient des formes courtes lorsque le milieu est acide.

Cette bactérie cultive facilement dans les différents milieux usuels : gélatine, agar, pomme de terre, bouillon, etc. Sur l'urine, elle se développe avec rapidité a la température de 30 à 35 °, le liquide devient trouble en vingt quatre heures et sa réaction légèrement alcaline. Dans la gélatine, l'ensemencement par piqûre est visible, dès le lendemain à la température de 15 à 20 °, et dès le troisième jour on voit une trainée blanche le long de la piqûre, avec une tête en forme de clou à la surface. Si l'inoculation est peu abondante, il se développe des colonies lenticulaires séparées.

Etalée sur les lamelles, la bacterie se colore très facilement par les couleurs d'aniline, mais sur les coupes des tissus elle n'est visible par aucun des procédés usuels de coloration. On réussit à colorer admirablement ce microbe avec la méthode de Weigert, à condition que les pièces aient séjourné pendant quelques jours dans le liquide de Müller. On a ainsi l'avantage d'avoir en même temps une belle coloration de la bactérie et une fixation parfaite des éléments du tissu. On colore encore fort bien la bactérie en substituant le violet acide au violet alcalin ordinaire du procédé de Weigert, mais dans ce cas il faut ne pas faire de double coloration au carmin.

Inoculée aux animaux, la culture du bacille détermine, suivant sa virulence, le point d'inoculation, et à l'animal employé, des lésions variables depuis le simple abcès à l'infection générale mortelle; cette dernière peut être rapide ou à évolution lente cachectique. Cette bactérie est pyogène, chez l'animal elle détermine des abcès à pus caséeux. La virulence du micro-organisme est exaltée par son passage à travers l'organisme de la souris, animal le plus sensible à son action infectieuse générale.

Chez l'homme, le bacterium pyogenes joue un rôle pyogène général, je crois l'avoir démontré (Académie de Médecine. Août 1888, p. 14) en le voyant seul, à l'exclusion de tout autre organisme, dans des lésions aussi différentes qu'une pleurésie, une fievre puerpérale et un phlegmon du ligament large. Il est la cause la plus fréquente de l'infection urinaire.

On le trouve presque constamment dans les urines de la vessie et du bassinet des malades dits urinaires. souvent il s'y trouve à l'état de pureté, et plus communément associé à des bacilles et des microcoques variés.

Cet organisme est la cause d'un grand nombre de cystites. Il peut déterminer, seul ou associé à des microcoques, des abcès urineux periurétraux et périnéphrétiques.

L'infection urineuse aiguë ou les cas d'infection à marche plus lente doivent lui être attribués, car dans le sang recueilli quelques heures après la mort nous l'avons trouvé deux fois sur deux dans l'infection suraiguë.

En outre, tout dernièrement je l'ai cultivé en ensemencant le sang recueilli par la piqûre du doigt chez un malade[1]) de seize heures avant la mort (Observ. XIX, 1), et M. Hartmann (Soc. Anat. Déc. 1888) a pu le voir en cultivant le sang pris au début d'un frisson.

Dans l'infection chroniqne ou subaiguë nous l'avons trouvé pur cinq fois sur huit examens. Comme il était à prévoir, ce microbe a été retrouvé dans le foie et dans la rate des malades infectés.

Toutes les constations ont été faites au moyen des cultures et des coupes colorées.

Albarran, Étude sur les reins des urinaires. Thése de Paris. 1889. pag. 40.

Den instruktivsten meiner eigenen positiven Fälle brauche ich hier nicht nochmals zum Abdruck zu bringen, weil die Münchener medizinische Wochenschrift (vgl. dieselbe 1902 S. 521) überall leicht zugänglich ist.

Wie man aus der großen tabellarischen Übersicht ersieht, stehen den 2 positiven Befunden während des Urethralschüttelfrostes 2 negative entgegen. Im ganzen habe ich jetzt 10 negative und 4 positive Befunde zu verzeichnen. Kürzlich habe ich sogar einen Schüttelfrost beobachtet, ohne daß es mir möglich war, im steril entnommenen Urin Mikroorganismen nachzuweisen. Allerdings war in diesem Falle ein tiefer falscher Weg, der außerhalb des Krankenhauses, kurz vor der Aufnahme entstanden war, vorhanden. Es wäre immerhin möglich, daß dieser falsche Weg Bakterien beherbergt hätte, die wohl ins Blut, nicht aber in den mit dem Katheter entnommenen Urin gelangen konnten. Läßt man diese Möglichkeit außer acht, so würde der Fall dafür sprechen, daß auch ein steriler Urin, wenn er über Wundflächen nicht allein rieselt, sondern, wie es beim Urinieren ist, gepreßt wird, einen Schüttelfrost veranlassen kann. Es ist mir durchaus nicht unwahrscheinlich, daß der Organismus, wenn ein Fremdkörper, wie Urin, ins Blut eindringt, durch Schüttelfrost reagiert.

Dr. Mau und ich glauben nun in unserer Arbeit nachgewiesen zu haben, daß ein Teil der Urethralfieber durch Einpressen bakterienhaltigen Urins in die Blutbahn entsteht, ein Nachweis, den uns allerdings Hartmann, soweit es die damaligen Hilfsmittel erlaubten, schon vorweggenommen hat.

Daß ein Befund von mehreren tausend Keimen in 15 ccm Blut durch Injektion von nur 1/4 ccm bakterienhaltigen Urins in die Blut bahn erklärt werden kann, geht durch ein einfaches Rechenexempel

1) Die Observ. XIX betrifft einen Fall von aufsteigender Pyelonephritis bei einem 74jährigen Prostatiker.

aus der Tatsache hervor, daß 1 ccm Urin manchmal an 200 Millionen Keime enthalten kann.

Weiterhin bildet die Blase, wenn der Urin, wie so häufig bei Strikturen und Cystitis, unter krampfhafter Anstrengung entleert wird, wenn der Weg nach außen durch nicht ganz dilatierte Strikturen oder durch den noch in der Urethra befindlichen Katheter behindert ist, den Ballon einer äußerst kräftigen Druckspritze.

Daß also, wenn einmal ein Riß entstanden ist, Urin in offene Gefäße eingespritzt wird, ist mechanisch sehr wohl denkbar.

Ein anderer Teil unserer negativen Blutbefunde während des Urethralfiebers ist vielleicht dadurch zu erklären, daß die in das absolut gesunde Blut gelangenden Bakterien schnell vernichtet werden, so daß man mit der Blutuntersuchung zu spät kommt. Nach den Blutuntersuchungen Radziewskys wird ein großer Teil des Bakteriengiftes erst nach dem Absterben und mit der beginnenden Auflösung der Bakterien frei. Es ist danach nicht unwahrscheinlich, daß der Höhepunkt des Schüttelfrostes den Zeitpunkt bezeichnet, in welchem die größte Menge der eingedrungenen Bakterien aufgelöst wird und ihren Giftstoff freigibt.

Diese letztere Auffassung ist mir immer wahrscheinlicher geworden, namentlich da auch bei anderen septischen Erkrankungen auf der Lenhartzschen Abteilung die Beobachtung gemacht worden ist, daß nicht im Schüttelfrost, sondern vor diesem die größte Wahrscheinlichkeit besteht bei der Blutuntersuchung ein positives Resultat zu erhalten.

Beim Urinschüttelfrost liegt die Sache nun so, daß man ja erst beim bestehenden Schüttelfrost zur Untersuchung kommt, durch die nötigen Vorbereitungen verstreicht auch noch einige Zeit, so daß der Zeitpunkt der Blutentnahme eigentlich schon zu spät liegt, um lebende Bakterien zu bekommen. Hierzu würde auch passen, daß es ältere und dekrepide Leute waren, bei denen der Nachweis mir noch gelang. Bei diesen wäre also die Vernichtung keine vollständige gewesen.

Bei einem Falle von schnell tödlich verlaufender Urinfiltration anden wir im Blute auch bei anaerober Züchtung keine Spur eines Bakteriums.

In der Wunde selbst fand sich eine Mischung von Kokken und Stäbchen, unter den letzteren wurde Bacterium coli festgestellt. — Nach dem Tode des Mannes wurde das dem Herzen entnommene Leichenblut 5—6 ccm auf anaerobe und aerobe Bakterien hin untersucht, wiederum mit negativem Erfolge.

Ich glaube, daß man mit einigem Recht in diesem Falle sagen

kann, der Patient sei Giften, resorbiert von einem lokalen Herde aus, erlegen, ohne daß die Bakteriämie hierbei eine Rolle gespielt hat. Ich halte diesen Fall für nicht ganz unwichtig, da er in eine Parallele mit unseren Befunden bei Peritonitis (siehe unten) und Erysipel gebracht werden kann. Hier wie dort haben wir ausgedehnte lokale Herde; die Möglichkeit der Resorption von Bakterien ist in weitem Umfange scheinbar gegeben, trotzdem gelingt der Nachweis auch nicht nach dem Tode, wo die Bakterienvernichtung durch das zirkulierende Blut ja nicht mehr in Betracht kommen konnte. Ich glaube, daß diese Befunde sehr gegen die Annahme Canons sprechen, der auf Grund der Versuche von Bauer, der mit Toxinen arbeitete, welche er aus dem Gewebe in der Nähe von Phlegmonen gewann und lokale Toxine nannte, die Bakteriämie als Maßstab der Toxämie auffassen will. Sein Gedankengang ist: Bakterien gelangen stets ins Blut, sie sind nicht nachweisbar, weil sie durch die bakteriziden Kräfte des Blutes sofort vernichtet werden. Wird die Toxinämie erheblicher, so vermögen sich die Bakterien zu erhalten und man kann sie nachweisen. So plausibel dies auch erscheint, so ist es doch in dieser Allgemeinheit jedenfalls nicht richtig; wenn auch der Einfluß der Toxine im Sinne der Begünstigung der Bakterien im Blute feststeht. Schon Ribbert[1]) sah zahlreichere Herde entstehen, wenn er seinen Versuchstieren außer Kulturen von Staphylococcus aureus sterilisierte Toxine zugleich einspritzte, als bei einfachen Kultureinverleibungen. Ähnliche Wirkungen scheinen Bauers lokale Toxine zu haben.

Daß die Verhältnisse beim Menschen aber manchmal anders liegen. zeigen unsere Befunde bei Erysipelen, wie wir sehen werden bei Peritonitis und auch bei dem Fall, dessen Krankengeschichte ich hier folgen lasse.

24. J. Sp., Arbeiter, aufgen. am 30. April 1902. Urininfiltration. Pat. hat früher an Urinbeschwerden gelitten, doch hätten sich diese Beschwerden von selbst immer wieder gegeben. Gonorrhöe hat Pat. vor vielen Jahren gehabt, das Leiden soll ausgeheilt sein. Seit 2 Tagen kann er kein Wasser mehr lassen und seit dieser Zeit bemerkt Pat. eine immer größer werdende Anschwellung der rechten Leistengegend. Jetzt Aussehen stark zyanotisch. Gesichtshaut und Sklerae gelblich verfärbt. Puls sehr klein, dikrot, beschleunigt, 104 in der Minute. Achseltemp. 39.8°. Etwas Myodegeneration.

Abdomen aufgetrieben. Urin sehr trübe mit starkem Bodensatz, reagiert alkalisch und enthält Albumen und Sanguis.

In der rechten Leistengegend befindet sich eine auf das Skrotum

1) Ribbert, Die pathologische Anatomie und die Heilung der durch den Staphyl. pyogen. aureus hervorgerufenen Erkrankungen. Bonn 1891.

übergreifende und dasselbe grünlich verfärbende Geschwulst, die nach oben bis fast zur Spina iliaca anterior superior reicht. Die Geschwulst zeigt deutliche Fluktuation und der Samenstrang ist von derselben nicht abgrenzbar. Pat., der ziemlich benommen, zeigt bei der Untersuchung keine Schmerzen. Unter Narkose wird die Geschwulst in ihrer ganzen Ausdehnung gespalten und es zeigt sich das ganze Gebiet mit seröseitriger, blutiger Masse ausgefüllt. Die Urethra ist in ihrer ganzen Ausdehnung umspült mit dieser ödematösen Flüssigkeit, das subkutane Gewebe ist in weiter Ausdehnung nekrotisch. Blutentnahme 8 Platten (20 ccm). 4 Platten werden aerob, 4 anaerob gezüchtet, jedesmal jedoch mit negativem Erfolg.

Aus dem steril entnommenen Urin wachsen 2 Kokkenarten in sehr großer Menge und ein Bakt. coli-Eigenschaften zeigendes Stäbchen. Aus der ödematösen Flüssigkeit der Geschwulst wächst neben verschiedenen, nicht differenzierbaren Bakterien, das gleiche, wie aus dem Urin. Vier Stunden nach der Operation tritt unter zunehmender Herzschwäche der Exitus letalis ein. — Die Sektion ergab außer dem Lokalbefunde eine beiderseitige Pyelitis, Verfettungen und frische Hämorrhagien und in den Nieren, sonst nichts Bemerkenswertes. 5—6 ccm Blut werden teils zu aeroben, teils zu anaeroben Kulturen verarbeitet. Die Platten usw. sind nach 5 Tagen noch steril.

Bei Infektionen größerer Gelenke hatten wir bei drei mehr chronischen Fällen, wovon bei einem schon schon Fistelbildung aufgetreten war, negative Resultate. Von Wichtigkeit scheint mir unter diesen chronischen Fällen ohne Blutbefund einer zu sein, den ich mit kurzen Worten schildern möchte.

25. H., Kaufmann, aufgen. 23. Juli 1902. Panphlegmone des linken Beines. Pat. war schon 6 Monate lang in Behandlung; beständig hohes Fieber. Wegen allgemeiner Schwellung des ganzen linken Beines, an dem sich schon mehrfache Weichteilinzisionen vorfanden, war es nach der Aufnahme des Mannes äußerst schwierig zu entscheiden, worauf das bestehende hohe Fieber beruhte. Beim Entfernen von schwammigen Granulationen zeigte es sich, daß hinter denselben eine Vereiterung des Kniegelenks versteckt war, eine Punktion des geschwollenen und schmerzhaften Fußgelenks war resultatlos. Das Kniegelenk wurde nun reseziert, ohne daß eine Besserung des Zustandes erreicht worden wäre. Es gelang dann auch, im Fußgelenk Eiter nachzuweisen. Obwohl nun unterdessen der Zustand des Mannes ein sehr bedenklicher geworden war — das Fieber, das zuletzt immer an 40° heranging, hatte jetzt fast 7 Monate hindurch bestanden, Puls nie unter 120, meist über 140 — beschlossen wir den Versuch zu wagen, den Mann durch Amputation zu retten. Die Amputation wurde von mir mit äußerster Beschleunigung im ersten Ätherrausch (Sudeck), ausgeführt. Es erfolgte prompter Fieberabfall und Heilung.

Das während des hohen Fiebers und der allgemeinen schweren Prostration mehrfach untersuchte Blut erwies sich als stets steril. Im Kniegelenk fanden wir Streptokokken, das, wie bemerkt, vorher nicht eröffnete Fußgelenk war mit streptokokkenhaltigem Eiter erfüllt.

Dieser Fall erscheint mir deshalb bemerkenswert, weil auch hier wieder eine Inkongruenz zwischen der Schwere des Allgemeinzustandes und dem erhobenen Blutbefund festgestellt ist. Hier war durch die Resorption von Toxinen von einem lokalen Herde aus der Mann an den Rand des Grabes gebracht. Trotzdem diese monatelang resorbiert sein mußten, trotzdem sie auf dem Patienten die deletärsten Wirkungen ausgeübt hatten, war das Blut steril, wie auch der gute Erfolg der Amputation bewies. Ich kann mich also auch dieses Falles wegen nicht auf den Standpunkt Canons stellen, welcher vermutet, daß die gefundene Bakteriämie den Maßstab für die Toxämie bilde. Vier Monate später fiel nun der Mann und zog sich eine Kontusion des bis dahin gesunden, früher nie geschwollenen rechten Knies zu. Das Knie entzündete sich und vereiterte, ohne daß eine äußere Verletzung stattgefunden hätte. Da der Mann außerhalb des Hauses behandelt wurde, konnten wir leider nichts über die Natur der Erreger erfahren. Mir ist jedoch wahrscheinlich, daß es sich hier um eine Streptokokkeninfektion handelt, welche von der früheren Erkrankung zurückgeblieben war. Es ist wohl kaum zu bezweifeln, daß bei Infektionen der Gelenke usw., wie sie der Mann dargeboten hatte, zu irgendeiner Zeit erhebliche Mengen der Erreger im Blute kreisen. In einem späteren Stadium scheinen diese aber so weit sich verringern zu können, daß sie, auch wenn das primäre Leiden nicht gehoben wird, sich den Nachweis mit unserer Methode entziehen, vielleicht auch ganz verschwinden.

Jedenfalls bewies der prompte Effekt unserer Amputation, daß die Allgemeininfektion keine klinische Bedeutung mehr hatte. Dennoch aber hatten sich, wie mir scheint, in dem später erkrankten rechten Kniegelenk Kokken angesammelt, die auf das Trauma hin wieder zu neuer Tätigkeit erwachten. Ich komme auf diese Theorie, als solche möchte ich sie ausdrücklich bezeichnen, noch später zurück.

Positive Befunde hatten wir bei zwei Patienten mit Gelenkvereiterung, die ich schon unter den Sehnenscheideninfektionen aufgeführt habe. Im folgenden gebe ich die Krankengeschichten von drei weiteren Patienten, welche uns teilweise recht erhebliche Blutbefunde lieferten. Trotzdem gelang es durch geeignete chirurgische Maßnahmen, das Leben zu erhalten.

Bei diesen 3 Fällen handelte es sich im Gegensatz zu den vorher erwähnten, um akute, erst kurze Zeit bestehende Prozesse.

26. Theodor K., 59 Jahre alt, aufgen. 19. Juli 1902. Eitriger Erguß im linken Kniegelenk. Tabes incipiens. — Bei K. stellte sich Ende Mai 1902 aus unbekannter Ursache in der Kniekehle angeblich eine kleine

Blase ein, die sich allmählich entzündete. Er wandte sich Mitte Juni an seinen Kassenarzt, der ihn zuerst mit Einreibungen behandelte und schließlich am 17. Juli inzidierte. Sein Leiden wurde aber immer schlimmer, das Knie schwoll an und er konnte zum Schluß überhaupt nicht mehr gehen. Wird daher ins Krankenhaus geschickt. Sonst angeblich immer gesund gewesen. — Alter seniler Mann, stark abgemagert; Haut graugelb, trocken. Temp. 38,0°. Puls 96, mittelkräftig, regulär; Arterienrohr rigide. Rachen ohne Befund. Pupillen gleichweit, eng, Reaktion auf Lichteinfall schwach, aber vorhanden. Vesikuläratmen von zahlreichem Giemen und Schnurren begleitet. Herzdämpfung größtenteils überlagert, Töne rein. Abdomen etwas gespannt, nirgends druckempfindlich. Hoden atrophisch. Urin frei, sauer. — Patellarsehnenreflex fehlt am rechten Bein, das allein untersucht werden kann.

In der linken Kniekehle ein schlaff aussehendes, ca. markstückgroßes Geschwür. Bei Druck in der Umgebung fließt aus der Tiefe dicker, gelblicher Eiter. An der Innenseite des ganzen Unterschenkels und des Kniegelenks eine starke entzündliche Rötung. Am Oberschenkel eine Anzahl bis in die Leistenbeuge ziehender lymphangitischer Streifen. Kniegelenk durch einen Erguß ausgefüllt, der, wie Probepunktion beweist, eitriger Natur ist.

Das Geschwür wird gespalten, wobei man zwischen den Sehnen bis zur Gelenkkapsel kommt. In der Tiefe scheint Gewebe gesund zu sein. — Tamponade. An der Innenseite des Kniegelenks wird eine kleine Inzision gemacht. Es entleert sich nur trübes Ödem.

Das Kniegelenk wird punktiert, wobei sich eine Menge Eiter entleert, welcher mikroskopisch und kulturell Streptokokken in Reinkultur enthält. Ausspülung mit Sublimat 1/5000,0. Jodoformglyzerininjektion. Über das Ganze feuchter Verband, Volkmannsche Schiene. — 22. Juli. Mäßig erhöhte Temp. noch vorhanden, entzündliche Erscheinungen am Bein sind verschwunden. Im Gelenk noch ein kleiner Erguß, der sich durch die Punktionsöffnung ohne Schmerzen herauspressen läßt. — Eine am Tag der Aufnahme vorgenommene Blutentnahme ergab 208 Kolonien, welche durch das Kulturverfahren als Streptokokken sichergestellt werden konnten. — 24. Juli. Erneute Blutentnahme bleibt steril. — Pat. leidet an Blasenschwäche (Prostata von normaler Größe), so daß er durch unfreiwilliges Abgehen von Urin, besonders in der Nacht, das Bett durchnäßt. — Flüssigkeitsarme Kost. Tinctura Strychni (26. Juli). — 30. Juli. Temperaturen fast normal; keine Beschwerden. Bettnässen hat sich etwas gebessert — Am 7. September mit granulierender Wunde entlassen. Kniegelenk normal.

27. Johann B., 66 Jahre alt, Ewerführer-Tagelöhner, aufgen. 2. Juli 1902. Senile Gangrän der rechten unteren Extremität mit Phlegmone, Vereiterung des Kniegelenks. — Am 15. Mai ist Pat. ein Faß auf sein rechtes Schienbein und auf den rechten Fuß gefallen. Seit 3 Tagen sollen sich die Wunden wieder entzündet haben. Die Ansatzstelle der rechten großen Zehe ist stark geschwollen, gerötet, aus einem etwa nagelgliedgroßen Hautdefekt über dem Gelenk tritt Eiter zutage. Linkes Metatarsophalangealgelenk der großen Zehe ebenfalls etwas geschwollen und gerötet, Haut darüber etwas abgeschürft. Unter Schleich Längsinzision über dem rechten Großzehengelenk auf der Dorsalseite des

Fußes. Dabei zeigt sich, daß das Gelenk vereitert ist. Resektion des Metatarsusköpfchens. Kontrainzision an der Plantarseite des Fußes. Tamponade. Feuchter Verband. Temp. 38°. Älterer Mann in ziemlich mäßigem Ernährungszustand. Leichte Cyanose des Gesichts und der Hände. Lungenemphysem. Puls unregelmäßig, 80 in der Minute, hüpfend. Arterienrohr deutlich zu fühlen. Urin normal. Blutentnahme bleibt steril. — 3. Juni. Temp. ist hoch geblieben. Am rechten Schienbein, in der Mitte eine markstückgroße Hautabschürfung, deren Umgebung entzündlich gerötet ist. Wunde sezerniert noch reichlich. Umgebung noch stark entzündich gereizt. Aus der Wunde Reinkultur von Streptokokken. — 6. Juli. Temp. ist abgefallen. Entzündung im Zurückgehen. — 9. Juli. Temp. normal. Wundhöhle sezerniert nur noch wenig. Fußrücken ist aber noch immer geschwollen und dunkel-blaurot. Trockener Verband. Es handelt sich offenbar um beginnende senile Gangrän, kompliziert mit der Phlegmone. — 13. Juli. Wieder leichte Temp.-Steigerungen. Fußrücken geschwollen, druckempfindlich. Granulationen sehen schlaff aus. Es stoßen sich aus der Tiefe nekrotische Fetzen ab. — 15. Juli. Temp. 39,2°. Atmung beschleunigt. Rechts hinten unten leichte Abschwächung des Perkussionsschalles. — Prießnitz. Herz zeigt gleichen Befund wie bei der Aufnahme. — 17. Juli. Lungenerscheinungen zurückgegangen. Prießnitz ab. — 22. Juli. Umgebung der Wunde immer noch gerötet und geschwollen. Starke Druckempfindlichkeit des Metakarpalgelenks der 2. Zehe und am Verlauf des 2. Metakarpalknochens. — 28. Juli. Temp. normal. Sonst Status idem. — 4. August. Allgemeinbefinden verschlechtert sich. Pat. hat wieder starke Schmerzen in dem Fuß. Status des Fußes wie am 22. Juli.

In Narkose wird die große Zehe amputiert. Metakarpalknochen teilweise vereitert, wird reseziert. Ferner werden die 2. und 3. Zehe amputiert, da ihre Metakarpalgelenke vereitert sind. Der 2. Metacarpus erweist sich gleichfalls als gänzlich vereitert, wird reseziert. Wundhöhle wird offen gelassen. Tamponade. Feuchter Verband. Blutentnahme 20 ccm. 5 Kolonien Streptokokken. — 5. August. Temp. bleibt hoch. — 6. August. Permanentes Fußbad. Wundflächen teilweise gangränös. — 8. August. Status idem. Blutentnahme 20 ccm, bleibt steril. — 9. Aug. Pat. klagt über heftige Schmerzen im rechten Knie. Im Kniegelenk deutlicher Erguß. Probepunktion ergibt Eiter. Im Ausstrichpräparat Streptokokken. Blutentnahme vor der Operation (20 ccm) ergibt 39 Kolonien Streptokokken (kulturell geprüft).

In Narkose Amputation des rechten Beines etwas oberhalb der Mitte mittelst Zirkelschnitt. Situationsnähte. Steriler Verband. — Im amputierten Bein war das Kniegelenk mit Eiter erfüllt. Fußgelenk frei. Im weiteren Verlaufe: jäher Temperaturabfall nach der Amputation; langsame Rekonvaleszenz bis zur Heilung.

Hinzugefügt muß noch werden, daß die Blutentnahme zwar vor der Operation, aber erst unmittelbar vor der Amputation gemacht worden ist, so daß das Resultat dieser Blutuntersuchung erst bekannt war, nachdem das Bein schon amputiert war.

28. Franz B., 15 Jahre alt, Laufbursche, aufgen. am 23. Dezember 1902. Vereiterung des linken Fußgelenks. Osteomyelitis calcanei? Pat. will

vor 14 Tagen mit dem linken Fuß umgeglitten sein. Anfänglich war er ohne Schmerzen, nachträglich seien die Schmerzen sehr beträchtlich geworden. Das ganze Fußgelenk sei angeschwollen und Pat. ist deshalb dem Krankenhause überwiesen worden. Vor 6 Jahren hat Pat. ähnliche Schmerzen im linken Fuß gehabt, jedoch ohne lange Zeit krank zu sein. Sonst nicht krank gewesen, namentlich in letzter Zeit keine Angina. Mittelkräftiger Junge. Er liegt schlaff und teilnahmslos im Bett, macht einen schwer infizierten Eindruck. Puls 136, weich und leicht zu unterdrücken. Pulswelle ziemlich schwach. Atmung: an 40, Temp. 39,2°, Achsel. Sensorium benommen.

Der Rücken des linken Fußes und das untere Drittel des Unterschenkels sind geschwollen, am meisten aber die Gegend am äußeren Knöchel bis über das Fußgelenk hinaus. Hier ist die Haut gerötet und besonders schmerzempfindlich, es ist Fluktuation nachweisbar.

Es wird ein Einschnitt gemacht, der oberhalb des äußeren Fußknöchels beginnt und über die gerötete Hautpartie weg bis zur Mitte des Fußes an seinem Kleinzehenrand verläuft. Kein Eiter in den Weichteilen. Als darauf das Fußgelenk eröffnet wird, dessen Kapsel eine schmutzig-graurote Farbe zeigt, quillt Eiter in großer Menge heraus. Auch in dem Gelenk zwischen Talus und Calcaneus und zwischen Talus und Os cuboideum sitzt reichlich Eiter. Die Farbe des Eiters ist rötlich-gelblich wie bei Osteomyelitis, die Konsistenz dick. Merkwürdigerweise ist an dem Talus und Os cuboideum makroskopisch nichts Besonderes zu sehen, dagegen ist der Calcaneus etwas morsch, der Periost leicht ablösbar und wie bei beginnender Osteomyelitis verändert, die Spongiosa gerötet. Diese 3 Knochen wurden exstirpiert. Ausstopfen der Wundhöhle mit Jodoformgaze. Lagerung des Beins in Volkmannscher Schiene. — Am 23. Dezember gemachte Blutentnahme hat 192 Kolonien Staphylococcen aureus in 10 ccm Blut ergeben. Der Gelenkeiter enthielt den Staphylococcus aureus. — 25. Dezember. Rechts hinten unten bis zum 8. Brustwirbel Dämpfung; Atmung hier aufgehoben. Aus der Ferne Bronchialatmen. Über der Dämpfung verschärftes Vesikuläratmen. Sonstige Lunge frei.

Eine Untersuchung der exstirpierten Knochen auf der Anatomie hat nicht mit Sicherheit ergeben, daß es sich um Osteomyelitis der Knochen handelt. Die Knochen sind etwas weicher und leichter zu schneiden (mikroskopische Untersuchung fehlt). — 26. Dezember. Status idem. Puls 140. Atmung 48. Punktion hinten rechts unten ein rein seröses, Staphylococcen aureus enthaltendes Exsudat. — 27. Dezember. Urin per Katheter entleert (Staphylococcus aureus enthaltend). Der Leib ist sehr aufgetrieben. Winde gehen aber ab. Leberdämpfung verschwunden. — Pleuraexsudat jetzt handbreit, darüber Bronchialatmen. Auswurf sehr reichlich. Mikroskopisch zahlreiche Kokken in Haufen zusammenliegend, aber auch zu zweien. An der Herzspitze jetzt ein akzidentelles Geräusch. Zweiter Pulmonalton akzentuiert. Rachen gerötet. Rechtes Sternoklavikulargelenk geschwollen. — 29. Dezember. Allgemeinbefinden bedeutend gebessert. Dagegen Durchfälle. Puls 104. Atmung 32. Urin enthält Albumen. Gegen die Durchfälle Tannigen. — 2. Januar 1903. Status wenig verändert. Blutentnahme jedoch steril. Die Wunde am

Fuß zeigt gute Granulationen, dagegen muß noch eine Phlegmone eröffnet werden, die sich längs der Peronealsehnen nach oben zieht.

Von diesem Tage an langsam fortschreitende Besserung. Ein Eingriff am Brustraum und am rechten Sternoclaviculargelenk wird nicht nötig. Patient ist heute (15. Februar 1903) seit Wochen fieberfrei und nimmt gut an Gewicht zu.

Zu diesem Falle möchte ich noch bemerken, daß meiner Überzeugung nach der von mir erhobene Operationsbefund eine Osteomyelitis des Calcaneus im Beginn der Erkrankung ergab. Unsere pathologischen Anatomen waren aber der Meinung, daß die Knochenveränderungen so gering wären, daß man sie besser als sekundäre, die Gelenkeiterung aber als den primären Prozeß auffassen müsse.

In letzter Zeit hatten wir noch weitere positive Befunde bei einer Streptokokkeninfektion des Handgelenks, und einer Staphylokokkeninfektion des Fußgelenks. Beide Fälle gingen in Heilung über.

Bei zwei weiteren chronischen Gelenkeiterungen, welche wir ebenfalls gerade in letzter Zeit zu untersuchen hatten, fanden wir stets, trotz schwerer Beeinträchtigung des Allgemeinbefindens, negative Resultate. Über den Fall B. Nr. 28 (Staphylokokkeninfektion des Fußgelenks) ist noch zu sagen, daß auch dieser Fall zeitlich eigentlich nicht mehr zu der jetzigen Zusammenstellung gehört. Ich habe ihn aber doch mit aufführen wollen, weil es sich gerade um geheilte Staphylokokkensepsis handelt.

Als ich im ärztlichen Verein am 13. Oktober einen Vortrag über meine Befunde hielt, habe ich in der Diskussion gesagt, daß die Staphylokokkeninfektionen (aureus) des Blutes, welche nicht auf Osteomyelitis beruhten, einen tödlichen Verlauf gehabt hätten, ich muß dies nun einschränken, indem eine vereiternde Lymphangitis und zwei Gelenkvereiterungen trotz im Blut nachgewiesener Staphylococcus aureus einen günstigen Ausgang genommen haben.

Der Fall B. Nr. 28 kann immerhin noch der Osteomyelitis verdächtig erscheinen, da die Unterscheidung, ob es sich im Knochen um eine primäre oder fortgeleitete Entzündung handelt, in diesem Falle nicht getroffen werden konnte.

Der oben kurz angeführte Fall von Staphylokokkeninfektion des Fußgelenks mit positivem Blutbefund und Ausgang in Heilung läßt jedoch keine andere Deutung zu, da wir hier die Knochen völlig intakt fanden.

Von einem kleinen, einem Fingergelenk aus, wobei aber eine Beteiligung der frakturierten Grundphalanx nicht ganz ausgeschlossen ist, ging die Infektion des Blutes im nachstehenden Falle:

29. Ludwig V., 25 Jahre alt, aufgen. am 28. November 1902. Schwere Quetschung des rechten Mittelfingers. Fraktur der Grundphalanx. Vereiterung des ersten Interphalangealgelenks. Pat. hat sich am 28. November 1902 eine Quetschung des rechten Mittelfingers zugezogen. Die Endphalanx dieses Fingers ist frakturiert, das Gelenk zwischen dieser und der zweiten Phalanx durch eine bogenförmige Quetschwunde eröffnet. Die Wunde steht, soweit man sehen kann, mit der Fraktur nicht in direktem Zusammenhang. Es wird der Versuch einer konservativen Behandlung gemacht, Reinigung der Wundumgebung, Anfüllung des verletzten Gelenks mit Jodoformglyzerin, Schienung. — 4. Dezember. Bisher fieberfreier Verlauf. Plötzlich hohe Abendtemp. Das verletzte Gelenk erweist sich als vereitert und muß reseziert werden. Im Gelenk Reinkultur von Streptokokken, im Blut des Pat. wachsen aus 15 ccm 68 Kolonien Streptokokken. — 6. Dezember. Die Grundphalanx muß reseziert, die Beugesehne eröffnet werden, da die Temperaturen nicht abfielen. An der Beugesehne ist allerdings kaum ein pathologischer Befund zu erheben. Sie ist vielleicht etwas weniger glänzend. Die frakturierte Grundphalanx sieht schon eher krank aus, der Knochen ist morsch, saftreich, stark gerötet. Eine eigentliche Eiterbildung ist auch hier nicht vorhanden, wie so häufig bei Streptokokkeninfektionen. — 9. Dezember. Blutentnahme von gestern hat nochmals 3 Kolonien Streptokokken in 15 ccm Blut ergeben. Temp. heute noch 39,2°, ohne daß an der Wunde ein Fortschreiten der Infektion zu bemerken gewesen wäre. — 14. Dezember. Seit dem 9. Dezember langsamer Temperaturabfall, heute sind die Temperaturen seit 2 Tagen normal. Pat. wird später mit Verlust des rechten Mittelfingers als „geheilt" entlassen, ohne daß irgendwelche Folgeerscheinungen der Streptokokkeninfektion des Blutes noch aufgetreten wären.

Soweit es sich bis jetzt überblicken läßt, gehen von den Infektionen der Gelenke und der Sehnenscheiden aus die Erreger besonders leicht in das Blut über. Die große Gefährlichkeit der ersteren, namentlich, wenn sie größere Gelenke betreffen, ist ja zur Genüge bekannt. Für beide ist mir nicht unwahrscheinlich, daß der Druck, unter dem das Exsudat in dem ringsum abgeschlossenen Raum steht, eine Rolle spielt, wobei noch gelegentliche Bewegungen eine in den Körper herein massierende Wirkung ausüben können. Möglicherweise kommt auch die von Braun[1]) und besonders von Hofbauer[2]) untersuchte eigenartige Gefäßversorgung der Synovialmembranen mit in Betracht.

Zwar sind die Verhältnisse hier der direkten Resorption durchaus nicht günstig, wohl aber muß man an infektiöse Thrombosen der reichlichen, sich nach der Oberfläche der Synovia hinziehenden Gefäß-

1) Braun, Untersuchungen usw. Deutsche Zeitschr. f. Chirurgie. 39. Bd.

2) Hofbauer, Zur Pathogenese der Gelenkerkrankungen. Grenzgeschichte 3. Bd. Heft 1.

schlingen denken. Untersuchungen nach dieser Richtung sind meines Wissens noch nicht gemacht.

Ähnlich wie die Gelenke, indem nur die akuten Infektionen positiven Blutbefund geben, die mehr chronischen, auch wenn das Allgemeinbefinden in schwerster Weise gestört ist, nicht, verhalten sich die Knochen.

So sahen wir bei Ostitis und Osteomyelitis, welche sich an komplizierten Frakturen und dergleichen anschlossen, unter 8 Fällen, dreimal bei akuten Infektionen die Erreger im Blut auftreten, während die 5 mehr chronischen Eiterungen negativen Blutbefund ergaben, auch wenn die Patienten auf die Dauer sehr herunterkamen.

Fast dasselbe läßt sich bei der eigentlichen Osteomyelitis sagen. 8 Fälle unserer jetzigen Untersuchungsreihe gaben positiven Blutbefund, alle 8 waren akute Erkrankungen, 5 endeten tödlich. Drei mehr chronische oder subakute Fälle hatten, soweit unsere Untersuchungsmethode es nachwies, steriles Blut.

Ich lasse wiederum einige Krankengeschichten, um das Gesagte zu illustrieren, folgen:

30. Johann H., aufgen. am 23. April 1902. Eisenbahnüberfahrung des linken Mittelfußes. Ostitis et Osteomyelitis purulenta ossis cuneiformis I. II. III. et ossis navicularis traumatica. Pat. geriet heute unter die Räder einer Lokomotive. Es besteht eine Zermalmung des rechten Vorderfußes, so daß außer einer Amputation im Lisfrancschen Gelenk auch noch das Os cuboideum weggenommen werden muß. Auch so kann die Haut nur situiert werden, da sie hier und da auch noch oberhalb des Amputationsschnittes etwas gequetscht ist. — 5. Mai 1902. Bis heute günstiger Verlauf. Heute Abend aber im Anschluß an einen heute Morgen stattgefundenen Verbandwechsel, bei dem es sich zeigte, daß noch weitere Hautpartien gangränös geworden sind, Temperatursteigerung. Es zeigt sich an den Wunden eine erysipelatöse Rötung. — 6. Mai. Schüttelfrost. Achseltemp. 40,5°. Die drei Keilbeine und das Os naviculare erweisen sich als ostitisch erweicht und werden exstirpiert. Abstriche von den steril angelegten Schnittflächen dieser Knochen ergeben Reinkulturen von Streptokokken. — 7. Mai. Aus der gestern vorgenommenen Blutentnahme sind 18 Kolonien Streptokokken gewachsen. Allgemeinbefinden und Lokalbefund heute gebessert. Erysipelatöse Rötung zurückgegangen usw. usw.

In der Folge werden noch einige Weichteilinzisionen nötig, schließlich wird noch ein Pirogoff gemacht und der Pat. mit tragfähigem Stumpf und Prothese entlassen.

31. Anna J., 24 Jahre alt, Dienstmädchen, aufgen. am 1. Februar 1902. Osteomyelitis des 3. und 4. Brustwirbels. Staphylokokkensepsis. War früher bleichsüchtig. Seit 14 Tagen hat Pat. Schmerzen im Rücken, zwischen den Schulterblättern an der Wirbelsäule, die ohne Veranlassung auftraten, allmählich stärker wurden. Seit 8 Tagen ist Pat. deswegen

bettlägerig, hat Fieber und allgemeines schweres Krankheitsgefühl. Gestern deswegen vom Arzt ins Krankenhaus geschickt, auf der inneren Station aufgenommen; von dort heute mit der Vermutungsdiagnose: Osteomyelitis der Wirbelsäule zur Operation auf die chirurgische Station direkt auf den Operationstisch verlegt. Status praesens: Schlank gebautes, mäßig genährtes Mädchen, schwer krank (septisch). Temp. 38,7°. Puls 120, weich, mittelvoll. Lumbalpunktion ergibt klare, seröse Flüssigkeit, aus welcher Bakterien nicht gewachsen sind. An der Wirbelsäule besteht eine außerordentlich große Druckempfindlichkeit des Processus spinosus des 3. und 4. oder 2. und 3. Brustwirbels. Die Weichteile sind in dieser Gegend etwas teigig geschwollen. Jede Bewegung der Wirbelsäule ruft intensive Schmerzen an dieser Stelle hervor. In Narkose: Längsinzision vom 2. bis 5. Brustwirbeldorn sobald das Messer die Haut durchdrungen hat, quillt aus der Tiefe osteomyelitisch aussehender Eiter, von dem auf Glyzerinagar abgeimpft wird. Nachdem der Schnitt zu beiden Seiten der Dornfortsätze bis auf die Wirbelbögen vorgedrungen ist, wird der Processus spinosus des 3. und 4. Brustwirbels mit der Beißzange entfernt; beide Dornfortsätze erweisen sich osteomyelitisch erkrankt; bei und gleich nach ihrer Entfernung sieht man aus dem Knochen, an der Abbruchstelle und auch von seitwärts her, subperiostal von den Wirbelbögen kommend, Eiter hervorquellen. Es werden nun die Wirbelbögen des 3. und 4. Wirbels gleichfalls reseziert, so daß die Dura schließlich in einer Länge von 1 Zoll freiliegt und ihre Pulsation sichtbar ist. Die Außenfläche der freigelegten Dura ist eitrig belegt, teils mit Granulationen besetzt. Tamponade der Wunde. Verband. Ord. Kampferöl subkutan. — 3. Februar. In der gestrigen Blutkultur (innere Station): 20 ccm Blut. 435 Kolonien Staphylokokken. Pat. macht heute entschieden einen freieren Eindruck, hat befriedigenden Puls von 112. Aus dem Eiter auf Glyzerinagar Staphylokokken gewachsen. Blutentnahme zur Kultur; aus 14 ccm Blut wachsen 61 Kolonien Staphylokokken. Alles aureus. Urin enthält Eiweiß und hyaline granulierte Zylinder, rote Blutkörper und Epithelien. — 5. Februar. Fieber noch immer noch, bis 40°, bei hoher Pulsfrequenz (124) und schwerem Allgemeinbefinden. An der Wunde, aus welcher sich reichlich Eiter entleert, keine Erscheinungen von Retention oder weiterer Ausbreitung der Entzündung. Seit gestern Stiche in der linken Brusthälfte, vermehrte Atmungsfrequenz. Kein Auswurf. Links hinten unten ca. handbreithohe leichte Dämpfung und unbestimmtes, abgeschwächtes Atmungsgeräusch. — 6. Februar. Zustand erscheint nicht gebessert. Injektion von 10 ccm menschlichen Blutserums, welches von einer frisch aufgekommenen Staphylococcus aureus-Phlegmone (Pat. Hirschel, bei dem keine Bakterien im Blute nachweisbar waren), entnommen wurde. — 7. Februar. Pat. hat nach der Seruminjektion starken Schweißausbruch gehabt. Temp. heute morgen auf 38° abgefallen. Puls 108, qualitativ besser. Temp. abends wieder 39,4°. Abends: 2. Injektion (subkutan) von 10 ccm desselben Serums. — 8. Februar. Nach der Injektion gestern wieder starker Schweißausbruch. Temp. heute morgen auf 37,8° gefallen. Blutentnahme zur Kultur: Aus 10 ccm Blut wachsen 148 Kolonien Staphylokokken.

Wunde hat sich unter feuchten Verbänden gereinigt; es haben sich mehrere nekrotisch gewordene Gewebsfetzen abgestoßen und frisch aussehende Granulationen entwickelt.

Über der linken Lunge links hinten unten vom 9. Brustwirbeldorn abwärts Perkussionsschall leicht gedämpft; Atmungsgeräusch abgeschwächt, kaum wahrnehmbar; einzelne feuchte Rasselgeräusche; Stimmfremitus herabgesetzt. Brustprießnitz weiter. Kein Husten, kein Auswurf. Beim Atmen noch Stiche links hinten unten. 3. Injektion, subkutan von 10 ccm des erwähnten Blutserums. — 9. Februar. Nach der gestrigen Injektion wiederum starkes Schwitzen. Temp. heute morgen auf 37,4° gesunken, Puls 96, mittelkräftig, etwas irregulär. Pat. fühlt sich besser, hat etwas Appetit, sieht auch wohler aus. — 10. Februar. Im Urin seit dem 4. Februar chemisch weder Albumen noch Blut mehr nachweisbar. Mikroskopisch im Sediment noch vereinzelte granulierte Zylinder und Leukozyten, keine roten Blutkörperchen mehr. Aus dem steril mit Katheter entnommenen und aufgefangenen Urin wachsen Staphylokokken in Reinkultur. — 11. Februar. Blutentnahme zur Kultur: Aus 10 ccm Blut wachsen 5 Kolonien Staphylokokken. — 18. Februar. Temp. bewegten sich in der letzten Woche in remittierendem Typus zwischen 37,5° und 39°.

Das Allgemeinbefinden zeigte Fortschritte langsamer Besserung; Pat. hat leidlichen Appetit, fühlt sich wohler und kräftiger. Wunde jetzt ganz mit Granulationen ausgefüllt, welche teilweise bereits beginnende Vernarbung, im oberen Abschnitt der Wunde, zeigen. Über der linken Lunge, links hinten unten, noch abgeschwächtes Atmungsgeräusch, von vesikulärem, teils unbestimmtem Charakter, vereinzelte Rassel- (oder leise Reibe-)geräusche, leicht gedämpfter Perkussionsschall und herabgesetzter Stimmfremitus. Kein Auswurf. Urin: chemisch stets frei von Albumen, mikroskopisch: einzelne granulierte und hyaline Zylinder, Leukozyten und Epithelien der Harnwege enthaltend; aus dem steril katheterisierten Urin wachsen wieder Staphylokokken in Reinkultur.

Blutentnahme zur Kultur: Steril, aus 10 ccm Blut wächst nichts mehr. Täglich 1 × 0,5 Chinin sulfur. — 26. Februar. Seit 2 Tagen gingen die Temperaturen, welche sich bereits zwischen 37 und 38° in der letzten Zeit bewegten (s. Kurve) wieder etwas in die Höhe. Pat. klagt seit 2 Tagen über Stiche in der rechten Thoraxhälfte, hat auch Husten und Auswurf schleimig-eitriger Ballen.

Rechts hinten unten, vom 9. Brustwirbeldorn abwärts leicht gedämpfter Perkussionsschall, herabgesetzter Stimmfremitus, abgeschwächtes und unbestimmtes Atmungsgeräusch, neben einzelnen feuchten Rasselgeräuschen Untersuchung des Sputums auf Tuberkelbazillen negativ. — 27. Februar. Blutentnahme zur Kultur: 10 ccm Blut — steril.

Von nun an keine bedrohlichen Erscheinungen mehr. Infolge der offenbar vorhandenen kleinen Lungenherde sehr langsamer Heilungsverlauf.

Im November 1902 kann aber die Pat. entlassen werden, ohne daß an der Lunge ein Eingriff nötig geworden wäre.

32. Wilhelm St., 8 Jahre alt, aufgen. am 28. April 1902. Osteomyelitis tibiae sin. Pat. bekam einen Fußtritt auf den Unterschenkel

am 20. April. Gleich darauf verspürte er starke Schmerzen im linken Unterschenkel. Mittelkräftig gebauter Junge, sonst gesund. Bei der Aufnahme des Patienten zeigt sich der linke Unterschenkel über der Tibiakante stark gerötet und auf die geringste Berührung schmerzhaft. Beweglichkeit des Fußgelenkes ebenfalls sehr schmerzhaft. Leichter Schlag mit dem Perkussionshammer auf die Tibia, verursacht die größten Schmerzen. Fibula ist nicht schmerzhaft. Die Schwellung der Weichteile ist ebenfalls ziemlich ausgedehnt. Ausgiebige Inzision der Weichteile 1 cm weit außerhalb der Tibiakante. Das geschwollene Periost wird inzidiert und der Knochen eine Strecke weit von demselben entblößt. Die Markhöhle wird noch nicht eröffnet. Blutentnahme 7 Kolonien Staphylokokken aureus in 8 ccm Blut. — 30. April. Da kein Abfall der Temperatur eingetreten ist und eine weitere Blutentnahme 47 Staphylokokken in 10 ccm ergab, Aufmeißelung des Knochens. Aus der Markhöhle entleert sich ziemlich viel Staphylokokken enthaltender Eiter (Staphylococcus aureus). Tamponade, feuchter Verband, Hochlagerung. — 6. Mai. Nach der letzten Operation ist Patient stets fieberfrei und die Schmerzen sind nur ganz gering. — 24. August. Mit Granulationsstreifen entlassen.

33. Ernst W., 16 Jahre alt, Laufbursche, aufgen. am 20. Februar 1902. Osteomyelitis femoris sin. Pat. fiel vor ca. 3 Wochen, beim Austragen von Arzneien, auf der glatten Straße zu Boden. Im Anschluß an diesen Sturz entwickelte sich bei ihm eine Schwellung der linken Kniegelenksgegend, sowie des Oberschenkels. Beschwerden wuchsen, Schwellung nahm zu. Grazil gebaut. Blaß; Fieberröte des Gesichts. Temp. 39,2°. Puls ca. 120, klein, weich. Über Herzspitze und Basis systolisches, reibendes Geräusch, das nicht immer deutlich ist. Linkes Kniegelenk und linker Oberschenkel in seiner unteren Hälfte beträchtlich geschwollen und äußerst druckempfindlich, ohne daß an der Haut akut entzündliche Erscheinungen zu bemerken sind. Es wird die Diagnose auf Osteomyelitis femoris sin. gestellt und sogleich in Chloroformnarkose auf der Außenseite des linken Oberschenkels in dessen unterem Drittel eine Längsinzision bis auf den Femur gemacht. Die Weichteile zeigen ödematöse Durchtränkung; Eiter wird in denselben nicht gefunden. Das Periost des Knochens erscheint ödematös, gequollen, blutreich, wird gespalten; kein Eiter. Jetzt Inzision auf der Innenseite des Oberschenkels durch Weichteile und Periost bis auf den nackten Knochen; auch hier nur ödematöse Durchtränkung der Gewebe, kein Eiter. Nun wird auf der Außenseite von der ersten Wunde aus mit dem Drillbohrer ein Loch in den Femur bis in die Knochenmarkhöhle — als Probepunktion — gebohrt. Aus dieser Öffnung quillt sofort osteomyelitischer Eiter, von dem abgeimpft wird auf Glyzerinagar; darauf wird die Markhöhle des Knochens im unteren Drittel desselben in ca. 5 cm Länge aufgemeißelt auf der Außenseite. Es entleert sich reichlich Eiter. Auskratzung, Tamponade; Verband. Blutkultur. — 22. Februar. Fieber bleibt hoch. Beim Verbandwechsel entleert sich, namentlich an der Außenseite des Oberschenkels, reichlich Eiter. Puls 84, relativ kräftig. Starke Schmerzen. In den Blutplatten 15 ccm sind ca. 100 Kolonien Staphylokokken aureus gewachsen. Auch aus Wundeiter Staphylokokken durch Kultur sicher ge-

stellt. — 24. Februar. Fieber hält sich hoch. Pat. zeitweise leicht benommen. Befund am Herzen im allgemeinen unverändert, doch ist das Geräusch entschieden deutlicher geworden. Erneute Blutentnahme. 28. Februar. Temp. zur Norm zurückgekehrt, Pat. völlig klar, meistens frei von Schmerzen. Inzisionswunde an der Innenseite des Oberschenkels beginnt sich durch Granulationen zu schließen; an der Außenseite noch starke Eiterung. Wird tamponiert (Jodoformgaze) und feucht verbunden. Letzte Blutentnahme negativ. — 7. März. Entzündliche Erscheinungen sind zurückgegangen; Wunden werden trocken verbunden.

Allmähliche Rekonvaleszenz bis zur Entlassung.

Da es nicht gerade als etwas Besonderes hingestellt werden kann, daß bei lokaler tödlicher, akuter Osteomyelitis ein positiver Blutbefund erhoben wird, so will ich von dieser Kategorie von Fällen nur einen einzigen anführen. Die übrigen verliefen sehr ähnlich, der Exitus erfolgte im Laufe von wenigen Tagen. Die Sektionen zeigten dieselben multiplen Herde in den inneren Organen, wie der nachstehende Fall.

Ich bemerke, daß bei der tödlichen akuten Osteomyelitis sehr große Keimmengen im Blute vorhanden zu sein pflegen, von vielen hunderten in 10—15 ccm bis zu unzähligen Mengen. Es kann daher nicht bestritten werden, daß auch diejenigen früheren Untersucher, welche nur Blutstropfen oder nur kleinere Mengen Blut entnahmen, zu richtigen Resultaten bei diesen schweren Fällen kommen konnten.

34. Friedrich B., 17 Jahre alt, Lehrling. Aufgen. 25. März 1902. Osteomyelitis tibiae sin. Die Angehörigen geben an, daß vor ca. 10 Tagen unter heftigem Frieren plötzlich Schmerzen in der linken Kniegegend aufgetreten seien. Bald habe er nicht mehr gehen können, der ganze Unterschenkel sei unförmlich angeschwollen, der Pat. sei besinnungslos geworden, habe deliriert und Fieber hätten mit Frösten abgewechselt.

Status praesens: Blasser Junge, schlecht genährt, benommen, deliriert zeitweise. Temp. 40°. Puls 132, regelmäßig, sehr weich. Lippen trocken, sehr borkig. Zunge etwas belegt, braun, sehr trocken. Lungen normal.

Es besteht eine geringe Nackenstarre sowie eine deutliche Steifigkeit der ganzen Wirbelsäule. An beiden Händen sowie an der linken Wange eine Anzahl blauroter, bis fingernagelgroßer Flecken. An der linken Hand ist die Epidermis an einer solchen Stelle durch Eiteransammlung abgehoben. Der linke Unterschenkel sowie die Kniegegend diffus geschwollen, nicht gerötet, Venen als dicke blaue Stränge sichtbar. An der vorderen medialen Tibiafläche in der oberen Hälfte deutliche Fluktuation. — In Narkose Inzision. Periost durch große Eiteransammlung vom Knochen abgehoben. Eiter stark fetthaltig. In der Nähe der Epiphyse wird die Markhöhle eröffnet; sie erweist sich von kleinsten bis kirschkerngroßen Abszessen durch und durch durchsetzt. — Eine zweite Inzision mit Aufmeißelung des Knochens wird an der Innenseite der Tibia in ihrem unteren Drittel vorgenommen. Hier wird in dem Knochen

kein Eiter gefunden. — 26. März. Benommenheit hat noch zugenommen, hohes Fieber unverändert. Über der Herzbasis manchmal leichtes systolisches Geräusch. — In den 20 ccm der gestern gemachten Blutentnahme sind unzählige Mengen von Staphylokokken aureus gewachsen. Derselbe Kokkus wird aus der Markhöhle gezüchtet.

Abends geht Puls rapid in die Höhe, ist kaum fühlbar. Es stellt sich Erbrechen ein; Nahrungsaufnahme nur sehr gering. — Urin heute frei von Eiweiß. Formelemente sind nie gefunden worden. — 27. März. Pat. verfällt mehr und mehr. Puls 156. Nackenstarre hat etwas zugenommen. Auf der linken Bauchseite trotz starker Benommenheit heute deutliche Druckempfindlichkeit.

$1^3/_4$ Uhr p. m. Exitus.

Anatomische Diagnose: Osteomyelitis tibiae operata, ulzeröse Endokarditis mitralis, Embolie der rechten Arterie coronaria, beginnende Nekrose der Wand des linken Ventrikels und des Septums, kleine Abszesse der linken Herzwand, Pleuritis, Perikarditis fibrinosa, metastatische Abszesse der Thyreoidea, der Leber, der Nieren, der Darmwand und der Milz, Hämorrhagien der Nebennieren, eitrige Spermatozystitis, multiple Bakterien-Embolien des Hirns, der Milz und der Nieren.

Nach Abschluß unserer jetzt vorliegenden Untersuchungsreihe kamen noch 2 Fälle von Osteomyelitis in Beobachtung, welche ich noch kurz erwähnen möchte, da sie sich von den bisher von mir untersuchten unterscheiden.

Bei dem ersten, einen schon längere Zeit kranken Knaben, handelte es sich um eine Osteomyelitis der Tibia. Obwohl der Herd nicht eröffnet war, war doch die ganze Erkrankung in ein mehr chronisches Stadium übergetreten. Es fand sich im Blut nichts von dem Krankheitserreger des lokalen Herdes, dem Staphylococcus aureus vor.

Trotzdem, und trotzdem der Herd breit eröffnet, die Tibia nekrotisch und demarkiert, später der Unterschenkel amputiert war, bildeten sich im Laufe der Zeit eine Reihe von Knochenmetastasen.

Siebenmal haben wir das Blut untersucht, stets mit negativem Erfolge. Nur einmal wuchs in einem Agarröhrchen, welches zum Blutmischen benutzt war, eine einzelne Staphylococcus aureus-Kolonie. Diese Blutentnahme war gemacht worden, als gerade eine Metastase operativ eröffnet wurde; es kann sich also um eine Resorption direkt von der Wundfläche aus gehandelt haben.

Wir sind geneigt, uns diesen Fall so zu erklären, daß zu irgendeiner Zeit bei dem Patienten Staphylokokken im Blute kreisten, daß sie sich hier und da ansiedelten und nun, bei dem höchst kläglichen Allgemeinzustand des Patienten, nach und nach zur Entwicklung gelangten und die Bildung von Metastasen veranlaßten. Wir fassen also den Fall ähnlich auf, wie den oben bei den Gelenkeiterungen er-

wähnten Streptokokkenfall Nr. 25, wo nach einem viele Monate lang dauernden freien Intervall durch Fall auf das bisher gesund gebliebene rechte Knie eine Vereiterung dieses eintrat.

Dieser unserer Annahme liegt die Meinung zugrunde, daß, wenn zur Zeit unserer Untersuchung Bakterienschwärme im Blute gekreist hätten und zur Entwicklung der Metastasen Anlaß gegeben hätten, oder sich Bakterien durch das Blut „hindurchschleppten" (Canon), daß dann diese unserer Beobachtung wahrscheinlich nicht entgangen wären. Fälle, die für das Vorkommen dieses „Hindurchschleppens" sprächen, haben wir allerdings nicht gesehen, wie wir ja überhaupt merkwürdig wenige Fälle, abgesehen von den schnell tödlichen unter Bildung unzähliger kleiner Eiterherde verlaufenden in unserem Beobachtungsmaterial zu verzeichnen haben, die als eigentliche Pyämie — das Wort Pyämie in rein anatomischem Sinne ohne genetische Nebenbedeutung gebraucht — verliefen, so daß wir uns kein Urteil erlauben können, ob ein solches „Durchschleppen" überhaupt vorkommt; offen gestanden hegen wir einige Zweifel. — Die echte thrombo-embolische Pyämie, bei welcher die Bakterien ein Stück losgelösten Thrombus als Vehikel benutzend die Blutbahn passieren, um irgendwo hängen bleibend eine Metastase zu veranlassen, wäre bei dem letzterwähnten Falle natürlich auch wohl in Betracht zu ziehen. Der Fall lag jedoch, da die Tibia total nekrotisch war und da der Unterschenkel bald amputiert werden mußte, so, daß für die Annahme thrombo-embolischer Vorgänge kein rechter Grund mehr vorlag. Auch daß nach der Amputation die eine Metastase wieder die Saat für die nächste ausstreute, ist bei dem Mangel der Bakteriämie nicht ganz wahrscheinlich, da Lenhartz gerade bei mit Metastasen verlaufenden Erkrankungen ganz besonders häufig die Bakterien im Blute fand.

Andererseits wissen wir ja aus unseren bisherigen Untersuchungen, daß beim Beginn der akuten Osteomyelitis stets Keime im Blut nachweisbar waren. Hier und bei anderen Infektionen haben wir sie oft genug nachgewiesen, manchmal kam es zu sekundären Erscheinungen, wie die Lungenherde bei dem Fall von Wirbelosteomyelitis, häufiger verschwanden die Keime spurlos. Es ist, wenn man über eine Reihe solcher Beobachtungen verfügt wohl nicht ganz unberechtigt, natürlich im vollen Bewußtsein, daß es sich um Vermutung handelt, die Entstehung dieser Knochenherde sich so zu denken, daß eben in einem früheren Stadium die Keime einmal im Blute vorhanden waren, und dort, wo sie in Erscheinung treten, deponiert wurden. Zieht man herbei, was wir sonst an klinischen und experimentellen Daten von der Osteomyelitis wissen, so sehen wir, daß wir für den rimären

osteomyelitischen Herd, nach den Arbeiten von Kraske und von Jordan, schon annehmen müssen, daß dieser Herd ein solches Depot bildet.

Nach diesem haben sich die Bakterien unvermerkt hingeschlichen, ein Trauma an der Epiphysengegend erweckte sie zu neuem Leben, die Osteomyelitis entsteht, das Blut enthält bald, wie unsere Untersuchungen zeigen, auch in günstig endenden Fällen tausende und abertausende nicht an Thromben gebundene Keime, der Fall von Osteomyelitis der Wirbelsäule z. B. 21 000 pro Liter Blut! Nun wissen wir weiterhin aus den experimentellen Untersuchungen Schnitzlers, Wyssokowitschs, Pawlowskis, Wassermanns, den klinisch-anatomischen Eugen Fränkels, daß die einmal ins Blut gelangten Keime lange latent, und zwar am liebsten im Knochenmark liegen bleiben können. Durch eine Frakturierung des Humerus konnte Schnitzler die Kokken am 29. Tage nach der Injektion ins Blut wieder aus ihrer Latenz erwecken und eine Osteomyelitis am gebrochenen Knochen erzeugen.

Ich glaube also keine Hypothese aufzustellen, die gänzlich in der Luft schwebt, wenn ich vermutungsweise annehme, daß es sich bei den mit Metastasen einhergehenden Osteomyelitisfällen, wenn diese Metastasen im Laufe von Wochen und Monaten nach und nach in Erscheinung treten, ohne daß ein positiver Blutbefund vorliegt, um Metastasen handelt, die vorher abgelagerten Keimen ihre Entstehung verdanken. Echten thrombo-embolischen Vorgängen soll damit aber die Wahrscheinlichkeit nicht abgesprochen werden, wenn die Lage des Falles zu ihrer Annahme drängt. Doch wird dies die Ausnahme sein; auch ich möchte mit Jordan bei der Osteomyelitis mit Metastasenbildung eine Reinkulturpyämie annehmen, eine Kokkenansiedelung ohne Beimischung thrombotischer Elemente.

Ein zweiter, unser besonderes Interesse erweckender Fall, der wie der vorige, noch nicht zu Ende beobachtet und nicht in die Tabelle aufgenommen ist, begann unter dem Bilde des subakuten Gelenkrheumatismus und wurde deshalb auf der inneren Abteilung behandelt. Es fanden sich Schwellungen in den meisten erreichbaren Gelenken, schließlich aber blieb eine Schwellung des linken Schultergelenks und der angrenzenden Humeruspartie zurück. Da eine Punktion staphylokokkenhaltigen Eiter ergab, wurde die Patientin der chirurgischen Abteilung überwiesen, wo wir eine Osteomyelitis der Epiphysenlinie am linken oberen Humerusende, verursacht durch die Staphylokokken, und was bei dem kaum 38,5° überschreitenden Fieber recht merkwürdig war, die Staphylokokken auch im Blut vorfanden.

Mehrere Monate nach der Eröffnung des osteomyelitischen Herdes, nachdem die ganze Zeit hindurch höchstens einmal eine Temperaturerhöhung von einigen Zehnteln bestanden hatte, tauchte noch ein gleichfalls Staphylokokken enthaltender Abszeß über dem Metacarpus I und eine Osteomyelitis des linken Radius auf. Wir halten hier einmal den milden protahierten Verlauf und dann den Umstand für bemerkenswert, daß es sich doch offenbar zuerst um eine Allgemeininfektion handelte, die sich erst später am linken Humerus lokalisierte. Man könnte nun angesichts unserer Bakterienbefunde beim Beginn der akuten Osteomyelitis auf den Gedanken kommen, daß die Osteomyelitis überhaupt häufig oder in der Regel als solche Allgemeininfektion begänne, daß die Osteomyelitis am Knochen überhaupt nur als eine derartige Lokalisation einer mit Bakteriämie einhergehenden Allgemeininfektion zu betrachten wäre. — Dagegen spricht, glaube ich, daß der Beginn der Osteomyelitis in der Regel anders ist. Ohne schwere Prodromalsymptome tritt die Krankheit in der Regel am Knochen zuerst in Erscheinung. Zugleich setzen die Allgemeinerscheinungen ein. Gewiß muß man mit Kraske und Jordan die Osteomyelitis als eine Pyämie betrachten, mit event. nur einer Metastase, aber an den Ort dieser Metastase haben sich die Keime durch die Blutbahn unvermerkt hingeschlichen, ohne bei diesem ihrem Wege das Allgemeinbefinden alteriert zu haben.

Operiert man nun den osteomyelitischen Herd, so schwinden die Keime in den günstigen Fällen schnell aus dem Blute, ein Beweis, wie mir scheint, daß dieser osteomyelitische Herd keine mehr nebensächliche Lokalisation gebildet hat, sondern gewissermaßen eine herrschende Stellung in dem Krankheitsbilde inne hat. Im übrigen sind meine Befunde bei Osteomyelitis im wesentlichen nur eine Bestätigung dessen was Garré, Kocher, Tavel, Canon, Buschke, Lexer, Jordan, Hirschlaff, Petersen, Eiselsberg u. a. gefunden haben, daß nämlich bei Osteomyelitis der Bakteriennachweis ziemlich häufig gelingt und daß die Prognose nicht immer tödlich zu sein braucht. Über die Zahl der im Blute kreisenden Erreger geben meine Untersuchungen wohl bessere Auskunft als die früheren, da die Blutagar-Mischkulturen eine Zählung gestatten. Die Verwendung größerer Blutmengen ermöglichte den Nachweis der Staphylokokken in einer Anzahl heilender Fälle. Die Worte Kochers:

„Fälle, in welchen in plötzlicher Weise eine Überschwemmung des Körpers mit Staphylokokken und eine daran sich anschließende Intoxikation zustande kommt, bieten der Therapie wenig Aussicht“, bedürfen deshalb wohl einer kleinen Einschränkung.

Eine eigenartige anatomische Stellung nehmen die Venenthrombosen ein, es läge nahe, hier häufig einen positiven Befund zu erwarten. Wie unsere Tabelle zeigt, fanden wir unter 9 Fällen infizierter Venenthrombosen an den Unterschenkeln niemals einen positiven Befund. Positive Befunde sind allerdings in den vorstehenden Krankengeschichten mehrfach verzeichnet bei Phlegmonen unter Mitbeteiligung der Venen. Es ist mir auch wahrscheinlich, daß in diesen Fällen gerade die Mitbeteiligung der Venen eine ausschlaggebende Rolle für das Zustandekommen der Allgemeininfektion gespielt haben. Beschränke ich mich aber auf die Veneninfektionen an den unteren Extremitäten, die nicht mit Phlegmonen und dergleichen kompliziert waren, so hat kein einziger dieser Fälle, die übrigens alle in Heilung ausgingen, einen positiven Blutbefund ergeben. Negative Resultate hatten wir auch bei 2 Fällen otogener Sinusthrombose, einer von diesen endigte tödlich, bei der Sektion fanden sich Abszesse an den inneren Organen. Die Blutentnahme wurde aber in diesem Falle erst gemacht als der Sinus schon 14 Tage vorher eröffnet worden war. Die Abszesse können also von einer Keimaussaat herstammen, die vor der Eröffnung des Sinus stattgefunden hat. Übrigens scheint gerade die otogene Sinusthrombose am häufigsten unter dem Bilde der echten thromboembolischen Pyämie zu verlaufen, bei der die Bakterien an Partikel des Thrombus gebunden sind, also auch auf der Blutplatte nicht wohl erwartet werden können. Der Tod erfolgte in diesem Fall an Meningitis und nicht an der Allgemeininfektion.

Bei dem geheilten Falle otogener Sinusthrombose mit negativem Blutbefunde handelte es sich um einen sehr ausgedehnten, von der Mitte der Jugularis am Halse bis zum Torkular Herophili reichenden Thrombus, der aber sehr fest war und nur stellenweise Erweichungsherde enthielt. Der Thrombus enthielt spärliche Staphylokokken und ein eigenartiges, als menschenpathogen, wie auch Herr Dr. Schottmüller feststellte, bisher nicht bekanntes Stäbchen. Trotz vieler Schüttelfröste ging dieser Fall, nachdem der Venentraktus vom Halse bis zum Torkular unter Eröffnung des Bulbus vollständig von mir freigelegt war, in Heilung über. Hier müssen wir annehmen, daß das Infektionsmaterial, wenn es in die Blutbahn gelangte, an feste Partikelchen gebunden war. Die geringe Virulenz veranlaßte, daß weitere Herde, so weit erkennbar, sich nicht gebildet haben und daß keine allgemeine Überschwemmung der Blutbahn stattfand.

Einen weiteren Fall otogener Sinusthrombose, den ich hier kurz erwähnen möchte, hat Herr Prof. Lenhartz auf seiner Abteilung nach der Operation weiter behandelt und bereits veröffentlicht. Unser

Operationsbefund ließ eine wandständige Thrombose des Sinus als wahrscheinlich erscheinen, im Blute fanden sich unzählige Mengen von Streptokokken, die nach der Operation, die in Eröffnung und Tamponade des nicht verstopften Sinus bestand, schnell verschwanden. Es trat Heilung ein. Theoretisch könnte man annehmen, daß gerade die wandständigen Thrombosen viele Keime frei in das Blut entsenden müßten. Vielleicht läßt sich dies noch einmal diagnostisch verwerten

Das Verhalten der oben erwähnten peripheren Thrombosen an den Unterschenkeln läßt vielleicht auf das Verhalten der Thrombosen in den Beckenvenen bei Puerperalerkrankungen den Schluß zu, daß es sich auch hier nicht immer gleich um Allgemeininfektionen handelt, sondern nur um besonders ungünstig gelegene, schlecht operabele, aber noch lokale, infektiöse Venenthrombosen. Auch hier ist, wie schon oben erwähnt, der Blutbefund nicht selten negativ. Um so mehr ist das operative Vorgehen Trendelenburgs diesen Erkrankungen gegenüber freudig zu begrüßen.

Einen Fall von Jugularisthrombose ausgehend von einem winzigen hinter der rechten Tonsille gelegenen Abszeß, der bei unzähligen Streptokokkenmengen im Blut tödlich endete, will ich als Beispiel etwas genauer hier geben.

35. Karl B., 12 Jahre alt, Schneiders Sohn. Aufgen. 23. August 1902. Eitrige Thrombose der rechten Vena jugularis interna. Streptokokkensepsis. — Pat. ist beim Abspringen vor 4 Wochen umgefallen und angeblich auf Kopf und Schulter aufgeschlagen. Seitdem war der Junge bettlägerig, hat des Nachts wiederholt gebrochen, an Schwindel gelitten und starke Kopfschmerzen gehabt. Nach Angabe der Mutter ist Pat. immer klar gewesen, hat wiederholt gefroren, übel aus dem Munde gerochen. Befund: Der Junge kommt mit seiner Mutter zu Fuß ins Krankenhaus. Temperatur 38 °, Puls 140. Die rechte obere Gesichtshälfte ist stark ödematös, blau verfärbt und schmerzhaft. Aus dem Ohr kommt kein Ausfluß. Processus mastoideus nicht empfindlicher, als die ganze Umgebung auch. Die Conjunctiva ist nicht injiziert. Das Beklopfen des Schädels ist empfindlich. Der Augenhintergrund ist nicht verändert.

Verlauf: Mittags gegen 3 Uhr (23. August) bekommt Pat. einen Schüttelfrost, die Temp. steigt bis 40,5 °. Infolgedessen Operation in Narkose: Die ganze Gegend um das rechte Ohr wird durch verschiedene längs- und quergerichtete Schnitte freigelegt. Vor dem Ohre findet sich eine eitergefüllte thrombosierte Vene, aus der abgeimpft wird (Streptokokken in Reinkultur). Processus mastoideus wird aufgemeißelt ohne Ergebnis, Sinus sigmoideus ohne Befund. Der Schädelknochen sieht überall unverändert aus. Verband nach ausgiebiger Tamponade. Entnachme von 20 ccm Blut aus der Ellenbogengegend, aus dem (auf Agarplatten) unzählige Streptokokken am 24. August gewachsen sind. — Im Laufe des Nachmittags steigt die Temp. auf 41 °. Pat. erhält Kochsalz

subkutan und Kampfer zweistündlich. Das Sensorium ist vollkommen klar. — 24. August. Morgentemp. 40°. In der Nacht unruhiger Schlaf. Keine meningitischen Erscheinungen. Pat. kann den Mund nicht gehörig öffnen, die Sprache ist undeutlich. Klagen bestehen nicht. Der Puls ist kaum zählbar. Am Nachmittage 800 ccm Kochsalz subkutan. — Temp. etwas niedriger, 39,5°. Puls besser. Die Nacht etwas ruhiger. Verbandwechsel. Dabei quillt aus einem Schnitt des Temporalismuskels ein Eiterpfropf aus einem Gefäß des vorderen Schnittrandes. Deshalb Narkose: Durchtrennung der Weichteile bis an den rechten Augenwinkel im Verlauf einer eitrigen thrombosierten Vene. Hinter dem Ohr wird eine mit Eiter gefüllte Vene nach dem Halse hin verfolgt. Ein primärer Ausgangspunkt wird überall nicht gefunden. Am Nachmittag Kochsalz subkutan.

Pat. hustet wiederholt längere Zeit hindurch. Es stellt sich Sopor ein, der Puls wird schlechter. Das Gesicht zyanotischer. Am Abend um 6 Uhr erfolgt der Exitus letalis.

Die Sektion ergab, daß von einem ganz kleinen Retrotonsillarabszeß aus die Vena jugularis interna infiziert und thrombosiert war.

Sehe ich von den Erkrankungen nach Scharlach, die ja nicht in den Bereich unserer Beobachtungen fallen, ab, so haben wir bei Drüseninfektionen nach Angina, die zu Vereiterung führten, sechsmal das Blut mit negativem Erfolge untersucht.

Dagegen fanden wir dreimal unter 5 untersuchten Anginafällen Streptokokken im Blute. In allen drei Fällen wurden wir erst durch an die Angina sich anschließende Zeichen einer Allgemeinerkrankung zur Untersuchung des Blutes veranlaßt. Es waren zweimal Anginen nekrotisierenden Charakters, bei denen die Drüsenschwellung wenig hervortrat, bei Erwachsenen. Die höchsten gefundenen Streptokokkenzahlen — es handelte sich stets um Streptokokken — waren in diesen beiden Fällen 64 resp. ungefähr 100. In beiden Fällen traten Gelenkschwellungen auf, welche wir mit Punktion und Jodoformglyzerininjektion behandelten. Es schien, als ob diese lokale Behandlung auch auf das Allgemeinleiden günstig einwirkte. Bei dieser Gelegenheit wurden die Streptokokken auch in den Gelenken nachgewiesen. Einer dieser Fälle erhielt auch mehrfache Seruminjektionen, von einem Serum, welches aus dem Blute eines Mannes bereitet war, der eine schwere Streptokokkenallgemeininfektion glücklich überstanden hatte. Diese Seruminjektionen schienen die Kurve günstig zu beeinflussen. Als besonders interessantes Beispiel unserer Beobachtungen auf diesem Gebiete führe ich den folgenden Fall an, bei dem eine Endokarditis und metastatische Eiterungen in erweiterten Unterschenkelvarizen zur Heilung gelangten.

36. O., 46 Jahre, Privatier, aufgen. 4. Juli 1902. Ischias. Angina-

streptokokkensepsis. Endokarditis. Pleuritis. Thrombophlebitis purulenta. Vor zwei Jahren und im vorigen Jahr stellten sich bei O. plötzlich Schmerzen in der Hinterseite des rechten Oberschenkels ein, welche, ohne daß etwas dafür getan worden wäre, in kurzer Zeit wieder verschwanden.

Seit Anfang dieses Jahres diese Beschwerden von neuem. Die Schmerzen haben einen stechenden Charakter und treten namentlich dann auf, wenn Pat. sitzt oder in rechter Seitenlage liegt. Der Hauptsitz derselben ist in der Gegend des Foramen ischiadic., doch strahlen sie nach unten hin bis zur Kniekehle, nach oben zu bis zur Wirbelsäule aus. Bisherige Behandlung erfolglos, am meisten nützte kaltes Wasser, welches wenigstens Linderung brachte. — Kräftig gebauter Mann in gutem Ernährungszustand. Gesunde Hautfarbe. Temp. 37,0°. Puls 88, voll. An der linken Gesäßgegend ist etwas Abnormes nicht zu bemerken. Die Stelle, welche am meisten schmerzhaft ist, befindet sich ca. 3 Querfinger nach oben und innen vom Trochanter major. Druckempfindlichkeit besteht an dieser Stelle nicht, sie ist auch nirgends anders nachzuweisen. Bei gebeugtem Knie sind im Hüftgelenk sämtliche Bewegungen möglich; wird der Unterschenkel im Knie gestreckt, so ist die Beugung des Oberschenkels im Hüftgelenk stark eingeschränkt und es treten dabei in der obenerwähnten Stelle Schmerzen auf. An derselben Stelle treten auch Schmerzen auf, wenn versucht wird, den linken Oberschenkel bei gestrecktem Bein im Hüftgelenk zu beugen. Der Dornfortsatz des ersten event. zweiten Lendenwirbels springt etwas nach hinten vor; direkter Druck ist nicht schmerzhaft, ebenso nicht Kompression der Wirbelsäule bei Schlag auf den Kopf, doch werden hierbei wieder Schmerzen im rechten Oberschenkel angegeben. — Untersuchung per rectum ergibt normale Verhältnisse. Keine Störungen der Sensibilität und Motilität der unteren Extremitäten. — Am rechten Unterschenkel Varizen mäßigen Grades. — Bettruhe. Natr. salicyl. Jodvasogen. — 8. Juli. Eine Röntgenaufnahme der Lendenwirbelsäule läßt etwas Abnormes nicht erkennen. — 11. Juli. Jodvasogen wird, da es Brennen verursacht, abgesetzt. Im übrigen sollen die Schmerzen etwas nachgelassen haben. — 13. Juli. 39,3° Temp. durch eine follikuläre Angina. — 15. Juli. Temp. abgefallen. Angina verschwunden. — 16. Juli. In letzter Zeit wieder eine Verschlimmerung eingetreten, trotz täglicher Gaben von Natr. salicyl. — Es wird ausgesetzt und Jodkali gegeben. — 18. Juli. Seit gestern Temperaturanstieg, heute Abend 39°. Pat. klagt über Schlaflosigkeit und starke Kopfschmerzen, fühlt sich im übrigen wohl. — 19. Juli. Klagen über Schmerzen im rechten Hypogastrium; diese verschwinden auf Jodeinpinselung. Etwas Abnormes an dieser Stelle nicht zu hören. — 21. Juli. Links hinten unten heute lautes pleuritisches Reiben, keine Schmerzen. Rechts hinten unten Dämpfung 2 querfingerbreit. Krankheitsgefühl sehr ausgesprochen. Kopfschmerzen werden trotz Eisblase und Phenazetin immer stärker. Leib mäßig aufgetrieben, Milz nicht palpabel. Stuhl angehalten. — Blutentnahme bleibt steril. — 23. Juli. Pat. war gestern leicht benommen, ist heute wieder klar. Kontinuierliches hohes Fieber. Puls ca. 120, Atmung nicht beschleunigt, Puls weich. Dämpfung rechts hinten unten fast verschwunden, auskultatorisch jedoch Knacken und Reiben vorhanden. Heute Schmerzen im Gebiet

beider N. ischiadici, welche auf Antipyrin prompt zurückgehen. — 24. Juli. Nach einer tiefen Morgenremission abends 41,4° Temp. Pat. ist wieder leicht unklar, fühlt sich schlecht, erbricht zeitweise. Trotz des Fiebers normale Urinmengen, Urin sieht bräunlich aus, ist klar. — Am Herzen leichte systolische Geräusche über Spitze und Basis. — 25. Juli. Fieber behält seinen remittierenden Charakter, der Anstieg erfolgt heute unter Frösteln. Auf Einlauf erfolgte Stuhl, welcher von normaler Beschaffenheit ist. — 26. Juli. Beim Fieberabfall öfters starke Schweiße. Im Urin heute eine Spur Eiweiß, er ist im übrigen unverändert. — Blutentnahme. In 10 ccm 8 Kolonien Streptokokken. Geräusche über dem Herzen unverändert. Dämpfung reicht bis zum oberen Rand der 4. Rippe. — 28. Juli. Pat. ist immer noch leicht unklar, Temp. weniger hoch. Rechts hinten unten wieder deutliche Dämpfung, welche bis zur 9. Rippe reicht. Probepunktion negativ. — 30. Juli. Pat. ist wieder völlig klar, hat angeblich nicht die geringsten Beschwerden, auch kein Krankheitsgefühl. Während des größten Teils des Tages starke Schweiße. Über dem rechten Unterlappen bis zur 4. Rippe sehr lautes pleuritisches Reiben. Am Herzen keine Verbreiterung der Dämpfung mehr nachzuweisen, Töne rein. Urin gelbbraun, Gallenfarbstoff und Blutprobe negativ, mikroskopisch nur spärliche Zylinder enthaltend. — 2. August. Andauernd völliges Wohlbefinden. Fieber (bis zu 40,8° Achsel) und objektiver Befund unverändert. In einer am 31. Juli vorgenommenen Blutentnahme zwei Kolonien Streptokokken. — 3. August. Pat. leidet sehr unter Schlaflosigkeit (Trional, Morphium). Pleuritisches Reiben beiderseits unverändert. Eine heute früh ausgeführte Probepunktion im Bereich eines ca. 2 querfingerbreiten Streifens starker Dämpfung rechts hinten unten fällt negativ aus. — 5. August. Pat. fühlt sich etwas schlechter, erbricht einmal. Abends Klagen über Schmerzen im rechten Unterschenkel. Ein dort befindlicher Varix fühlt sich fest und hart an, Umgebung entzündlich und sehr schmerzhaft. — In leichter Chloroformnarkose Inzision. Die Vene erweist sich als vollkommen thrombosiert, in der Mitte teilweise Erweichung. Mikroskopisch und kulturell Streptokokken. — Feuchter Verband. — Über dem Herzen unreiner I. Ton, man könnte auch sagen systolisches Geräusch, über der Basis und Spitze. — 6. Aug. Erneute Blutentnahme. Es wachsen 212 Kolonien Streptokokken, die sich durch außerordentlich rasches Wachstum und große Entfärbungszone auszeichnen. — 8. August. Heute deutliches schabendes diastolisches Geräusch, das über der Pulmonalis am deutlichsten ist, aber auch an der Spitze gehört wird. Aortentöne dumpf, aber rein. Keine Verbreiterung der Herzdämpfung nachweisbar. — Urinmenge normal bis vermehrt. Nie Eiweiß, mikroskopisch spärliche Leukozyten. — Wunde sieht gut aus, entzündliche Erscheinungen im Zurückgehen begriffen. Am rechten Fuße deutliches Ödem. — Im übrigen keine Änderung; remittierendes Fieber bei relativ gutem Allgemeinbefinden. — 11. August. Das diastolische Geräusch ist sehr wechselnd, Herzdämpfung reicht bis zum oberen Rand der 4. Rippe. Der entzündliche Prozeß ist der Vene entlang nach oben bis zur Kniekehle gewandert. Es wird eine kleine Inzision gemacht, wodurch wiederum Eiter entleert wird. — Feuchter Verband, Volk-

maunsche Schiene. Pat. ist andauernd leicht somnalent, hat nicht die geringsten Beschwerden. — 13. August. Eine heut auf der Höhe des Fiebers vorgenommene Blutentnahme ergibt ca. 500 Kolonien Streptokokken. — 14. August. Wiederum Schüttelfrost; beim Abfall der Temp. Schweißausbruch. — 18. August. In den letzten Tagen ist das diastolische Geräusch über der Basis nicht mehr gehört worden. Der 1. Ton ist jetzt öfters unrein, besonders über der Spitze. Temp. im allgemeinen niedriger, Pat. bekommt auch wieder Appetit. Schwitzen dauert an. — Wunden am Bein granulieren gut. Entzündliche Erscheinungen ganz verschwunden. — 22. August. Vorgestern noch 40,2°. Heute Temp. niedriger. Blutentnahme 25 ccm. — 27. Aug. Blutentnahme vom 22. Aug. steril geblieben. Temp. nur wenig über 38° seit dem 22. Aug. Herzgeräusche undeutlich und wechselnd. — 5. September. Obwohl immer noch Temp. bis 37,9° bestehen, rechts hinten unten auch eine Dämpfung über der Lunge vorhanden ist, verlangt der Pat. dringend nach Hause, wohin er gegen ärztlichen Rat und mittelst Krankenwagen gebracht wird. Am Entlassungstage ist am Herzen gerade einmal nichts Abnormes zu hören. Die Wunde am rechten Unterschenkel ist bis auf einen kleinen Granulationsstreifen geheilt.

Der Pat. kam am 23. September 1902 wieder zur Aufnahme; er hatte sich unterdessen recht schlecht befunden und war abgemagert. An der Außenseite des rechten Unterschenkels hat sich eine neue Abszedierung, welche auch wohl von einer eitrigen Venenthrombose herstammt, gebildet. Am Herzen ist jetzt am deutlichsten und regelmäßigsten ein diastolisches Geräusch kratzender Natur über der Pulmonalis zu hören. An der Herzspitze ein inkonstantes systolisches Geräusch. Keine Verbreiterung. Puls 120—130, klein. Über den Lungen beiderseits hinten unten pleuritische Geräusche, abgeschwächter Klopfschall. Urin ohne Befund. An den inneren Organen auch sonst nichts Bemerkenswertes. Achseltemp. 39,9°. — 30. September. Nach Eröffnung des Abszesses am 26. September, welcher kulturell und mikroskopisch wiederum eine Reinkultur von Streptokokken enthält, haben sich normale Temperaturen eingestellt. — 5. Dezember. Seit dem 26. September, also seit über 2 Monaten, normale Temp. Die Wunde am Unterschenkel ist langsam zugeheilt. — Am Herzen ist zur Zeit nichts Abnormes mehr zu hören; die Dämpfungen hinten rechts unten und hinten links unten sind fast verschwunden.

Geheilt entlassen.

Man könnte nun, wenn ich diesen Fall als Streptokokkenallgemeininfektion, Endokarditis, nachträgliches Festsetzen von Streptokokken in einem Unterschenkelvarix, alles entstanden nach einer Angina, deuten will, einige Einwendungen machen.

Zuerst zeigt die Kurve ein kurzes, fast fieberfreies Intervall zwischen dem Anstieg beim Beginn der Angina und dem Anstieg, der das dauernde septische Fieber einleitete, ein Intervall, welches die beiden oben kurz skizzierten Fälle von Sepsis nach Angina nicht zeigten. Solche Intervalle aber zwischen Infektion und dem Ausbruch der Allgemeininfektion werden nicht allzuselten beobachtet, so daß

ich hierauf kein Gewicht lege. Dann könnte man den Verdacht äußern, daß die Erkrankung vielleicht primär den Varix betroffen hätte, daß die Angina in dem ganzen Krankheitsbilde nur eine nebensächliche Bedeutung gehabt hätte. Dem Interesse, das der Fall bietet, würde durch eine solche Deutung kein Abtrag geschehen. Ich bin aber der Meinung, daß sie nicht in Betracht kommt. Gerade das rechte Bein war wegen der dort Beschwerden verursachenden Ischias stets der Gegenstand der Berücksichtigung gewesen. Volle 18 Tage hat der Patient gefiebert, ohne daß er über Schmerzen im Unterschenkel klagte und ehe die eitrige Thrombosierung des Varix entdeckt wurde, eines Varix, der bei der Aufnahme des Patienten gesehen und in der Krankengeschichte notiert worden war. Endlich fehlte am rechten Unterschenkel jeglicher Befund, der als Eingangspforte des Virus gedeutet werden könnte. Ich glaube also berechtigt zu sein, die Angina als die Ursache der folgenden Allgemeininfektion anzusehen, über Analogiefälle verfüge ich ja selbst, andere sind in der Literatur von Buschke z. B. beschrieben.

Über zwei von uns beobachtete Fälle von Puerperalsepsis gehe ich kurz hinweg, da dies Kapitel nicht ganz zu unserem Thema gehört, der eine Fall gelangte zur Heilung, obwohl 300 Kolonien Streptokokken in 15 ccm Blut nachgewiesen waren, der andere, mit Streptokokkenperitonitis komplizierte, ging bei sehr reichlichem Streptokokkenbefunde im Blute zugrunde. Bei einer schwierigen Uterusexstirpation, die eine Spaltung des Uterus nötig machte, entstand eine Streptokokkenphlegmone der Weichteile des Beckens, die sich retroperitoneal ausbreitend eine Peritonitis veranlaßte; auch hier erfolgte der Exitus letalis. Im Blute wurden ebenfalls sehr zahlreiche Streptokokken nachgewiesen. — Genauer beschreiben möchte ich dagegen einen Fall, bei dem neben einer Schädelbasisfraktur eine Pneumokokkenmeningitis bestand. Die Blutuntersuchung, die gemacht worden war, weil eben dieser Verdacht auf Meningitis auftauchte, ergab unzählige Pneumokokken und ermöglichte es so schon vor der Sektion die Diagnose Meningitis sicher zu stellen. Ob die Basisfraktur das primäre war, oder ob es die Meningitis war, welche den Mann stürzen und sich den Schädel brechen ließ, konnten wir auch bei der Sektion nicht entscheiden.

27. R., 26 Jahre, Matrose, aufgen. 7. Oktober 1902. Fractura baseos cranii. Haematoma epidurale. Meningitis. Pneumonie. — Pat. wurde heute früh in bewußtlosem Zustande aufgefunden. Kräftig gebauter Mann, liegt mit geschlossenen Augen im Bett und reagiert nur auf lautes An-

rufen. Temp. 39°, Puls 100, kräftig. Reflexe vorhanden, nur Kremasterreflex stark abgeschwächt Urin spontan entleert, frei von Zucker und Eiweiß.

Es besteht ganz geringfügige Nackenstarre.

Aus dem linken Ohr läuft langsam dunkles Blut.

Das linke Auge ist zugeschwollen, Nasenlöcher sowie Mundhöhle sind mit geronnenem Blut bedeckt. — 8. Oktober. Temp. heute normal. Pat. ist etwas klarer, antwortet mit ja und nein. — 9. Oktober. Temp. steigt heute auf 40°. Morgens war Pat. noch relativ klar; Schmerzen im ganzen Kopf. Abends völlig benommen, Atmung schnarchend, Flockenlesen. Am linken Arm eine deutliche Parese. Ausgesprochene Nackenstarre. — 10. Oktober. Pat. tief komatös. Sämtliche Hautreflexe sind erloschen. Verhalten der übrigen Reflexe, namentlich der der Patellarsehnen, sehr variabel, in kurzer Zeit wechselnd von Erlöschen bis gesteigert. Nackenstarre weniger deutlich. Linke Pupille fast maximal weit, reagiert nicht.

Ophthalmoskopisch: Leicht verwaschene Papille, geschlängelte und verbreiterte Venen.

Temp. steigt immer höher, unter 41,9° erfolgt 3¾ h. p. m. Exitus. Kurz vorher entleerte sich aus Nase und Mund Eiter, welcher mikroskopisch eine Unzahl von Diplokokken aufwies (keine Kapseln sichtbar). — Blutentnahme ergibt unzählige Kolonien von Pneumokokken (am Morgen des 10. Oktober ausgeführt).

Sektionsdiagnose: Eitrige Meningitis cerebralis und cerebrospinalis. Basisfraktur. Linksseitiges Hämatom zwischen Dura und Schädeldach. Hämatom der Sinus ethmoides und Anthr. highmori. Pneumonie des rechten Unterlappens. Geringe Arteriosklerose der Aorta. Aneurysma des Ductus arteriosus Botalli. Doppelseitige fibröse Orchitis.

Da die in der Sektionsdiagnose angeführte Pneumonie eine ganz frische war, ist anzunehmen, daß dieselbe sich erst sub finem aus gebildet hat. Von ihr aus werden also auch nicht die Pneumokokken ins Blut eingedrungen sein, sondern von den Meningen aus. Die Meningitis wurde übrigens auch noch post mortem als durch Pneumokokken veranlaßt, festgestellt. Daß von den Meningen aus die Erreger ins Blut übergehen, konnten wir früher auch schon einmal beobachten. Die große Resorptionsfähigkeit der weichen Hirnhäute ist übrigens von Hermann[1]) experimentell festgestellt. Dieser Forscher fand, daß die in diese begrenzten Räume eingespritzte Staphylokokkenkulturen ohne lokale Eiterbildung resorbiert werden. Dagegen ließen sich die Staphylokokken an den inneren Organen nachweisen.

Der folgende Fall steht in unseren Beobachtungen bisher vereinzelt da; es handelt sich um eine Staphylokokkeninfektion des Blutes, ausgehend von einer Verletzung des Brustkorbes. Es hatten Rippen-

1) Hermann, Annales de l'institut Pasteur. 1891.

frakturen stattgefunden, die Lunge war offenbar verletzt, wie das blutige Sputum erwies. Es entstanden Erscheinungen disseminierter Lungenherde, und einer sich an Hämatothorax, der mit Staphylokokken infiziert war, anschließenden Pleuritis. Zu gleicher Zeit traten im Blut Staphylokokken auf. Da ein solcher Fall bis jetzt weder von uns noch von sonst jemand unseres Wissens beobachtet worden ist, gebe ihn in extenso hier wieder.

38. Johann F., 40 Jahre alt, Kutscher. Aufgen. am 2. Juni 1902. Fractura costarum IV d V. dextr. Contusio pulmon. Haematothorax. Pleuritis. Disseminierte pneumonische Herde. — Pat. fiel heute vom Wagen und dabei ging das eine Vorderrad über seine Brust. Das Bewußtsein hat er nicht verloren; er fühlte sofort heftige Schmerzen in der linken Brustseite und bemerkte, daß er blutigen Auswurf hatte. Kommt nachmittags im Krankenwagen ins Krankenhaus. Hat immer etwas Husten und Auswurf gehabt. — Kräftig gebauter Mann. Leichte Zyanose des Gesichts. Temp. 37,8°. Puls 104, mittelkräftig, leicht irregulär. Die linke Handgelenksgegend etwas geschwollen, blutunterlaufen, weist einige oberflächliche Exkoriationen auf. Die Ulna in ihrem Gelenkteil sehr druckempfindlich, jedoch keine weiteren Zeichen einer Fraktur. In der linken Achselhöhle Hautemphysem. 4. und 5. Rippe in der mittleren Axillarlinie gebrochen (Bruchschmerz, sehr deutliches Krepitieren, keine Dislokation der Bruchenden). Linke Brustseite bleibt beim Atmen zurück. Atmung mühsam, 30 in der Minute. Über der rechten Spitze leichte Dämpfung mit spärlichem Knarren und Knacken, sowie etwas verschärftem Vesikuläratmen. Sonst über ganzer rechter Lunge normaler Befund. Über der ganzen linken Lunge ist das Atmungsgeräusch sehr abgeschwächt; hinten unten eine ca. 3 querfingerbreite Dämpfung, über der das Atmungsgeräusch fast ganz fehlt. Probepunktion ergibt reines Blut. Außerdem besteht über der linken Lunge spärliches Giemen und Schnurren. — Pat. hustet etwas, hat auch Auswurf; ein Teil ist schleimig-eitrig; ein anderer Teil stark blutig, schokoladenfarben. Absolute Herzdämpfung nicht zu erhalten. Töne rein. Abdomen: Bauchdecken etwas gespannt. Leib nirgends druckempfindlich. Urin frei, sauer. Heftpflasterverband. Morphium. — 3. Juni. Abends steigt die Temp. auf 39.1° an, Puls 120, Atmung 36, Cyanose des Gesichts hat entschieden zugenommen, auch ist der Husten etwas stärker geworden. Auswurf durch Blut schwarzbraun gefärbt. — Über den Lungen Befund unverändert, nirgends ein pneumonischer Herd. — 4. Juni. Fieber bleibt hoch, Atmung und Puls unverändert. Über den Lungen nirgends Dämpfung, abgesehen von links unten, doch ist rechts scharfes Vesikuläratmen zu hören, von zahlreichen bronchitischen Geräuschen begleitet. Dämpfung links hinten unten unverändert. Atmungsgeräusch über linker Lunge kaum zu hören. Abends über rechter Lunge feinblasige Rasselgeräusche. — 5. Juni. Subjektiv besser; Auswurf nur noch wenig blutig. — 7. Juni. Temp. gestern niedriger, heute steigt sie auf 40,2°. Puls 120, Atmung 48. Cyanose des Gesichts sehr ausgesprochen. Bei dem angestrengten Atmen geht heute auch der linke Thorax etwas mit. Über der rechten Lunge Be-

fund unverändert, nur die Rasselgeräusche etwas zahlreicher. Links ist leises, von zahlreichem Rasseln fast ganz verdecktes Atmungsgräusch zu hören, dessen Charakter, ob vesikulär oder bronchial, nicht bestimmt werden kann. Dämpfung hinten unten unverändert, Probepunktion ergibt reines Blut. — Auswurf ist rein schleimig-eitrig. — Brustprießnitz. Ammon. chlor. — 8. Juni. Die Nacht über mehr Husten; Atmungsgeräusch links heute deutlicher, rein vesikulär, von zahlreichen feuchten und trockenen Rasselgeräuschen begleitet. Auswurf enthält wieder etwas frisches Blut. Blutentnahme 15 ccm. — 9. Juli. Auswurf enthält nur noch Spuren von Blut, Atmung und Puls im allgemeinen unverändert; Temp. wenig über 38°. Über dem unteren Skapulawinkel der linken Seite ist eine ca. kinderhandtellergroße Stelle, über der morgens deutliches Knisterrasseln zu hören war und die abends leicht gedämpften tympanitischen Schall ergibt, mit leisem, jedoch deutlichem bronchialen Atmen. — 11. Juli. Pat. fühlt sich viel wohler; Puls 80, Atmung 24, Auswurf spärlicher. Über linker Lunge sehr zahlreiches Rasseln, über der Zone bronchialen Atmens heute nur noch unbestimmtes Atmungsgeräusch. — Im Urin eine Spur Eiweiß. — Eine Röntgenaufnahme der linken Handgelenksgegend ergibt keinen Anhalt für einen Bruch. — 13. Juni. Temp. 37 und 38°, Wohlbefinden. Rasselgeräusche über linker Lunge wieder spärlicher geworden. Absolute Dämpfung hat links hinten unten etwas nach oben an Ausdehnung zugenommen. Probepunktion: serös-blutiges Exsudat; mikroskopisch altes und frisches Blut enthaltend. — Solut. cal. jodat. — 19. Juni. Temp. noch mäßig erhöht, keine Beschwerden. Die Dämpfung links ist um ein Geringes (ca. 1 Querfinger) zurückgegangen, im übrigen Lungenbefund unverändert. — 25. Juni. Absolute Dämpfung wieder höher gestiegen, reicht links bis zum 5. Brustwirbel. Probepunktion (7. Interkostalraum) ergibt leicht getrübte, seröse Flüssigkeit. Mikroskopisch alte rote Blutkörperchen und ziemlich reichlich Leukozyten enthaltend. Wohlbefinden, kein Fieber. — In der serösen Flüssigkeit kulturell Staphylococcus pyogenes albus nachgewiesen. Ebenso wurden bei einer am 8. Juni vorgenommenen Blutentnahme 198 Kolonien gefunden, welche sich durch das Kulturverfahren als Staphylococcus pyogenes albus erwiesen haben. Eine am 10. Juni vorgenommene Blutentnahme bleibt steril. — 30. Juni. Erguß reicht bis zur 4. Rippe. Keine subjektiven Beschwerden. — Einpinselungen mit Jodvasogen. Diuretin. Natr. salicyl. zum Schwitzen. — 4. Juli. Keine Zunahme der Diurese. — Erguß reicht nur noch bis zur 5. Rippe. — 11. Juli. Harnmenge größer geworden, Erguß bis zur 9. Rippe zurückgegangen. — 14. Juli. Links hinten unten nur noch relative Dämpfung. Atmungsgeräusch nur wenig abgeschwächt, rein vesikulär. — Pat. fängt an, aufzustehen.

Entlassungsbefund: 19. Juli. Pat. klagt über Schmerzen im linken Arm sowie in den Frakturstellen, besonders wenn er den Arm hochheben will. Die frakturierten Rippen sind verheilt. Die Rippen fühlen sich auch verdickt an. — Von der 4. Rippe an relative Dämpfung, die von der 9. an fast absolut wird. Alle Zeichen eines Ergusses vorhanden. Probepunktion ergibt leicht getrübte, seröse Flüssigkeit mit kleinen Fibrinpartikelchen. — Seit 32 Tagen fieberbrei. Fast geheilt entlassen.

Der vorstehend beschriebene Fall wird von mir so aufgefaßt daß sich an die Lungenverletzung einige pneumonische Herde gebildet haben müssen, welche den Staphylococcus albus enthielten. Von diesen gingen dann die Kokken sowohl ins Blut, wie in das, in den linken Pleuraraum ergossene Blut über. Man könnte ja den Verdacht, äußern, daß es die Punktionen waren, welche von Staphylococcus albus in den Pleuraraum brachten. — Dagegen spricht, daß schon hohes Fieber bestand, ehe eine Punktion gemacht war. Außerdem wäre ein derartiges Ereignis auf unserer Abteilung ein vollständiges Novum. — Wir benutzen übrigens zu Punktionen stets eine Luersche Glasspritze, die auf dieselbe Weise sterilisiert wird, wie die zu der Blutentnahme benutzte. Es ist also nach dieser Richtung jede mögliche Garantie gegeben.

Man müßte sich also vorstellen, daß die Staphylokokken in der gesunden Lunge schon vorhanden gewesen sind und in dem kontusionierten Lungengewebe die Möglichkeit erhielten, in Aktion zu treten.

Über das Vorkommen von Organismen in der gesunden Lunge hat nun Fraenkel[1]), Halle, berichtet, indem er die Untersuchungen Prof. Quensels aus Upsala im ärztlichen Verein zu Halle vortrug. Quensel hat im Schlachthof eine Reihe von Untersuchungen angestellt, aus denen hervorgeht, daß in einer Reihe von Lungen gesunder Tiere Keime nachgewiesen werden können. Die Untersuchungen wurden so angestellt, daß man annehmen muß, die Mikroorganismen sind auch schon während des Lebens in den Lungen vorhanden gewesen. Es fanden sich besonders häufig Streptothricheen, ferner Bakt. subtilis und Staphylokokken, seltener schon Streptokokken und avirulente Pneumokokken. Ich nehme also an, daß die Lungen unserer Patienten ebenfalls Staphylokokken beherbergten, denen das gequetschte und zerrissene Lungengewebe eine günstige Gelegenheit zur Ansiedelung und Vermehrung darbot. Der milde und günstige Verlauf wird dadurch erklärt, daß es sich um den Staphylococcus albus handelte, den wir ja schon öfter als einen relativ ungefährlichen Parasiten kennen gelernt haben. In der Regel scheint übrigens die menschliche Lunge keine sehr pathogenen Keime zu beherbergen. Unter sehr zahlreichen Fällen von Rippenfrakturen mit Lungenverletzung, Hämatothorax, Hautemphysem, habe ich nur einmal eine Pneumonie, und zwar echte croupöse Pneumokokkenpneumonie im unmittelbaren Anschluß an die Verletzung entstehen sehen, niemals sind andere Komplikationen, wie Empyeme, Lungenabszesse und dergleichen aufgetreten.

---

1) Fraenkel, Münchner med. Wochenschr. 1902. Nr. 33.

In betreff der Peritonitis muß man meines Erachtens eine strenge Scheidung machen zwischen der Peritonitis, die von Darmperforationen, Magenperforationen, vom Wurmfortsatz ausgehend eine das Peritoneum für sich betreffende Erkrankung darstellt und denjenigen Leiden, wo die Peritonitis eine Komplikation des Grundleidens ist. Unter den letzteren Fällen verstehe ich z. B. eine Peritonitis, die den Schlußakt einer Infektion des Uterus im Puerperium darstellt, eine Peritonitis, die wie der oben erwähnte Fall aus einer Beckenphlegmone entsteht. Puerperalsepsis und Beckenphlegmone können aber an sich einen positiven Blutbefund bedingen, ganz unabhängig von der im Verlauf der Erkrankung entstehenden Peritonitis. Die unkomplizierte Peritonitis entsteht nach Darmperforationen, Magenperforationen, operativen und accidentellen Verletzungen des Bauchfells und von den Gallenwegen aus usw. Über die Ätiologie ihrer Entstehung ist von berufener Seite soviel geschrieben, daß es nicht leicht ist, dasjenige herauszusuchen, was hier in Betracht kommt. Ich werde mich hierbei nur sehr zusammenfassend äußern können, da eine ausführliche Darstellung der bisherigen Leistungen eine umfangreiche Arbeit für sich werden würde.

Zunächst haben wir uns bei den Tierexperimenten an die alte Streitfrage zu erinnern, die sich an die Namen Wegener, Grawitz, Pawlowski, Waterhouse, Predöhl, Eugen Fraenkel, Alexander Fraenkel, Schnitzler und Ewald, Ludwig Kraft, Pavel und Lanz usw. anknüpft. Bekanntlich handelte es sich damals darum, zu entscheiden, ob eine Peritonitis durch einfaches Einbringen von pyogenen Bakterien in die Peritonealhöhle überhaupt erzeugt werden kann, oder ob Läsionen der Bauchhöhle Miteinführung korpuskulärer Elemente, Verlangsamung der Peristaltik die Entwicklung einer Peritonitis erst möglich machen müssen. Im Anschluß hieran kam die Frage der Resorption zur Sprache. In den Fällen, wo eine Infektion des intakten Peritoneums mit Eiterkokken allein reaktionslos ertragen wurde, schob man dies darauf, daß die Kokken ins Blut resorbiert und dort vernichtet würden. Häufig genug bekam man auch bei den Tieren anstatt der Peritonitis, die man erzeugen wollte, eine Allgemeininfektion des Kreislaufes, die Tiere gingen unter massenhaftem Bakterienbefund im Blute zugrunde. Der so entstehenden Auffassung, daß die Blutinfektion bei der Peritonitis das ausschlaggebende sei (P. Reichel und andere) kam die Tatsache zugute, daß ja die Resorptionsfläche des Peritoneums eine sehr große ist, daß Exsudate, eingeführte, sehr große Mengen Kochsalzlösung, auch fein verteilte Pulver, schnell aus dem Peritoneum resorbiert

werden und daß man einen kontinuierlichen Säfteaustausch in der Peritonealhöhle annehmen muß. Andererseits gelang es nun auch durch Verwendung größerer Bakterienmengen und vor allem durch Verwendung virulenter, wir können wohl heute sagen tiervirulenter, dem Tiere angepaßter Kulturen nicht allein die septische Allgemeininfektion vom Peritoneum aus, sondern auch echte Peritonitis zu erzeugen (Baumgarten, Alexander Fraenkel, Pawlowski). Da man nun die große Resorptionsfähigkeit des Peritoneums, seine an 1,7 qm messende Oberfläche kannte, so lag es nahe, bei den Fällen von Peritonitis, die tödlich endeten, anzunehmen, daß es bei diesen zu einer ganz besonders starken Überladung des Blutes mit den im Peritoneum sich ungehindert zu ungeheuren Mengen vermehrenden, im breitesten Kontakt mit dem am intensivsten resorbierenden Organ des Organismus stehenden pathogenen Keimen kommen müsse. Bei A. Fraenkel findet sich aber schon eine Andeutung dafür, daß die Verhältnisse hier doch nicht so einfach liegen. Schon diesem schien es, als ob durch die reaktive Exsudation des Peritoneums die Mikroben von der Einwanderung in die Blutbahn abgelenkt würden. Ein größeres Hervortreten der Peritonitis, der lokalen Entzündung kannte Ludwig Kraft, wie schon vor ihm Reichel, Schnitzler und Ewald durch Beimischung von Agar-Agar und dergleichen zu den in die Bauchhöhle seiner Tiere eingeführten Kulturen, also durch Einfügung resorptionshindernder Momente erzielen. Dann aber blieb die Septikämie, welche sonst einen großen Teil seiner Tiere tötete, aus. P. Ziegler ist auf Grund vielfacher Versuche und Beobachtungen an Mensch und Tier der Meinung, daß die Todesursache nicht eine Bakterienüberschwemmung des Gesamtorganismus ist. Er hält den Exitus an Peritonitis für einen Tod durch Intoxikation. Nervöse Einflüsse, wie beim Golzschen Klopfversuch, kommen ebenfalls mit in Frage, stirbt doch auch manchmal bei Unglücksfällen und dergleichen ein Mensch an der Eventration der Därme allein, ohne daß eine Spur von Peritonitis schon hätte mitwirken können.

Später entstanden Zweifel, ob die Resorption überhaupt die ihr vindizierte große Rolle spiele. So konnte Noetzel zwar schon nach 10 Minuten in die Bauchhöhle gebrachte Milzbrandkeime im Blute nachweisen, dennoch glaubt er, daß der Vernichtungskampf gegen die Bakterien in erster Linie im Bauchfell sich abspielt, nicht im Blute. Wieder andere, wie Homen und seine Schule, haben für Streptokokken, in neuester Zeit für Pneumokokken Jörg Jensen einen sehr schnellen Übergang der Erreger aus dem Peritoneum der Versuchstiere in das Blut nachgewiesen. Namentlich der letztere ver-

tritt sehr energisch die Ansicht, daß der entscheidende Kampf bei peritonealer Infektion nicht im Peritoneum, sondern im Kreislauf stattfindet. Nicht uninteressant ist es aber, daß Jörg Jensen in einem Falle 16 Tage nach der Infektion wohl im Peritoneum mikroskopisch und kulturell Pneumokokken nachweisen konnte, daß es ihm aber aus dem Blute nicht mehr gelang.

Im großen und ganzen kann man sagen, haben die bisherigen Untersuchungen ergeben, daß die experimentelle Infektion des Peritoneums bei Tieren mit pyogenen Kokken zum wenigsten unmittelbar nach der Injektion eine sehr erhebliche Beladung des Blutes nach sich zieht, wenn nicht besondere Verhältnisse vorliegen. — Wie ist es nun beim Menschen? Rein klinisch kann man feststellen, daß die Weiterverbreitung des Prozesses auf dem Blutwege sehr selten vorkommt. Hier und da ist im Verlauf einer Peritonitis eine Strumitis beobachtet worden, im allgemeinen wird aber jeder, der Peritonitisfälle in größerer Anzahl zu sehen Gelegenheit gehabt hat, der Meinung sein müssen, daß anderweitige Lokalisationen der Erreger der Peritonitis so gut wie nicht vorkommen.

Man könnte dies, eine intensive Infektion des Blutes mit Bakterien annehmend, nun darauf zurückführen, daß der Tod eben unter dem Bilde der Sepsis so schnell erfolge, daß zu einer Metastasierung keine Zeit sei. Es fehlen aber auch die kleinsten Herde in den Nieren, die man doch sonst bei schnell verlaufenden Prozessen zu sehen bekommt und auch bei protrahiertem Verlauf; wenn es gelingt, einen Peritonitiskranken 14—18 Tage lang durch Kochsalzlösung am Leben zu erhalten, treten auch bei ungünstigem Ausgang meines Wissens keine Metastasen auf. Blutuntersuchungen bei Peritonitis sind beim lebenden Menschen viele gemacht, alle mit negativem Erfolg, oder mit solchen Methoden, die Verunreinigungen nicht ausschließen. — Da die negativen Resultate unter Verwendung von Blutmengen erzielt wurden, die nach unseren heutigen Erfahrungen zu gering waren, so will ich auf diese Untersuchungen nicht näher eingehen.

Recht bemerkenswert ist nur, daß Canon, ein im übrigen erfolgreicher Untersucher, bei 5 Fällen von Peritonitis auch nach dem Tode die Keime nicht im Blute finden konnte. Bekanntlich gelingt ja infolge der Anreicherung der Nachweis der Bakterien im Blute sehr viel leichter einige Zeit nach dem Tode. Ich glaube, daß, wenn man aus dem Blute der Leiche keine Keime zu züchten vermag, daß man dann mit Sicherheit sagen kann: In diesem Falle hat die Bakteriämie keine klinisch wichtige Rolle gespielt.

In der ersten Zeit meiner Untersuchungen habe ich nur die Fälle

mit tödlichem Ausgang notiert, um sicher zu sein, daß es sich um unzweifelhafte allgemeine Peritonitiden gehandelt hatte. Es waren ausschließlich Entzündungen des Bauchfells, die sich an Darm- und Magenperforationen angeschlossen hatten, oder die vom Wurmfortsatz ausgingen. In allen diesen Fällen fanden wir während des Lebens keine Bakterien im Blute.

Wir haben anaerobe und aerobe Züchtung versucht, stets mit dem gleichen negativen Erfolge. Ich möchte darauf verzichten, die Krankengeschichten dieser Fälle hier eingehend zu publizieren, ich hoffe dies bei einer in Aussicht genommenen Besprechung der Peritonitis für sich noch einmal tun zu können. Hinzuzufügen ist noch, daß es sich in allen diesen Fällen um Mischinfektionen handelte, daß eine genaue Feststellung der einzelnen Bakterienarten aber nicht erfolgt ist. Bekanntlich hat schon mancher Bakteriologe sich an dem Problem der bakteriellen Ätiologie der Peritonitis versucht; der einzige, der einen einheitlichen Gesichtspunkt gefunden hat, ist bisher Friedrich gewesen, der die Beteiligung der Anaeroben in den Vordergrund rückte. Die Untersuchungen nach dieser Richtung bilden bekanntlich ein umfangreiches Kapitel für sich und gehören nicht in den Rahmen dieser Arbeit.

Der Zufall wollte es nun, daß unser erster Fall von Peritonitis mit positivem Blutbefund ein heilender Fall war. Kurz vor Abschluß der Periode unserer systematischen Untersuchungen untersuchten wir als letzten Fall, der in die vorn gegebene Zustammenstellnng hineingehört, einen Patienten, der von einer allgemeinen Peritonitis geheilt wurde und der einen positiven Bakterienbefund im Blute hatte. Aus diesem Grunde führe ich ihn hier etwas genauer an. — Es war am Tage der Operation ein Bacterium coli enthaltender Abszeß in die Bauchhöhle durchgebrochen und hatte diese von oben bis unten mit Eiter überflutet. Bei der Operation wurden die Därme ausgepackt und wie auch die Peritonealhöhle mit Verwendung von 30—40 Liter Kochsalz gereinigt. An einzelnen Stellen saß dickes Fibrin, welches die gesprengte Abszeßwand hatte mitbilden helfen. Dieses wurde abgewischt, wobei die Darmserosa an einzelnen Stellen leicht blutig wurde. — Bei Anwendung großer intravenöser und subkutaner Kochsalzdosen genas der Patient. Eine am Tage nach der Operation vorgenommene Blutentnahme ergab 8 Kolonien. Nach makroskopischer und mikroskopischer Untersuchung hielten wir die gefundenen Mikroben für Bact. coli. Leider gingen uns durch einen unglücklichen Zufall gerade diese wertvollen Kulturen verloren, ehe wir dieselben als solche des Bact. coli mit aller Sicherheit feststellen konnten.

Später noch beobachteten wir einen weiteren nicht mehr in die Zeit der systematischen Untersuchung gehörenden Peritonitisfall, der ebenfalls ein positives Resultat ergab. Die Patientin war einige Tage vor der Krankenhausaufnahme an diffusen Schmerzen im ganzen Leibe erkrankt und bot bei der Aufnahme die Erscheinungen beginnender Peritonitis dar. Die Operation unterblieb damals; eine Blutentnahme hatte negatives Resultat. Acht Tage darauf wurde die Frau noch in extremis operiert. Wir fanden den Leib erfüllt mit dünnflüssigem, kein sichtbares Fibrin enthaltendem Exsudate, in welchem die Därme ganz frei umherschwammen. Auf den Därmen nur Beläge von der Dicke von Spinnefäden. Das Exsudat enthielt nur sehr spärliche Leukozyten, massenhaft Streptokokken in Reinkultur, die lange Ketten bildeten. Eine kurz vor der Operation gemachte Blutentnahme ergab an 500 Streptokokkenkolonien. Eine Stunde nach der Eröffnung des Bauches war die Frau ihrem Leiden erlegen. Weder bei der Operation noch bei der Sektion fand sich ein Ausgangspunkt der Peritonitis. Wurmfortsatz, Uterus, Tuben, Darm wiesen nur solche Veränderungen auf, wie sie der allgemeinen Entzündung des Peritoneums entsprachen.

Wir stehen somit jetzt, zum wenigsten was den ersten Fall anbetrifft, vor der Tatsache, daß auch unsere Befunde am Menschen, ähnlich wie die Tierversuche, kein gleichmäßiges Resultat ergeben.

Auch bei unseren Untersuchungen ergab sich ein Widerspruch zwischen den 14 negativen Fällen und den letzten beiden mit positivem Ausfall. Hätte ich die positiven Fälle zu Anfang in Beobachtung bekommen, so würde ich getrachtet haben, mein Material in bezug auf die Peritonitis zu vermehren, wozu noch reichlich Gelegenheit gewesen wäre. Oft aber hat sich hier der Arzt dem Forscher als hinderlich erwiesen, wir haben oft auf die Blutentnahme verzichtet, um den an Peritonitis Darniederliegenden den, wenn auch nur geringen Schmerz und die Aufregung zu ersparen.

In der letzten Zeit wurde die Blutentnahme bei Peritonitikern eigentlich nur gemacht, wenn zur Operation eine Narkose eingeleitet worden war. Infolgedessen fehlen mir weitere positive Fälle und ich kann mich nur mit einiger Reserve ausdrücken; nachgewiesen scheint mir, daß in einer großen Anzahl von Fällen intestinaler Peritonitis die Bakteriämie eine nur sehr geringe Rolle spielt, daß namentlich auf der Höhe der Erkrankung unsere Methode keinen Bakteriengehalt im Blute ergibt. Das Eigenartige dieses Fundes wird am klarsten, wenn man die Resorptionsflächen, 1,7 qm beim Peritoneum, gegen einige Quadratzentimeter beim Sehnenscheidenpanaritium mit-

einander vergleicht. Die resorbierenden Flächen verhalten sich wie vielleicht 10 qcm zu 17000, die resorbierten Keime wie 12—64, 100 usw. bei der Hälfte der Sehnenscheidenpanaritien zu 0 bei den 14 Peritonitisfällen.

Ein derartiges Verhalten kann man nicht auf Zufälligkeiten zurückführen, es müssen ganz bestimmte Gründe vermutet werden. Die beiden Peritonitisfälle mit positivem Befunde, die ich oben erwähnte, stellen gegenüber der ununterbrochenen Reihe der übrigen Ausnahmen dar. Bei weiteren Untersuchungen wird man vielleicht bemerken, daß diese Ausnahmen unter besonderen Umständen eintreten und aus diesen besonderen Umständen wird man vielleicht erkennen können, was in der Regel bei der Peritonitis das Zustandekommen der Bakteriämie verhindert. Bei dem Fall von Streptokokkenperitonitis mit positivem Blutbefunde könnte man vermuten, daß beim Fehlen eines Ausgangspunktes der Peritonitis innerhalb der Bauchhöhle die Kokken vielleicht auf hämatogenem Wege in das Peritoneum gelangt sind, so daß ihr späteres Erscheinen im Blute nicht gerade auf Resorption vom Peritoneum aus zu beruhen brauchte.

Es ist aber eine Infektion von den Tuben aus, selbst wenn diese und der Uterus nicht erheblich erkrankt erscheinen, nicht so leicht auszuschließen, wie aus mancherlei dahingehenden Beobachtungen bekannt ist. Weiterhin handelt es sich um einen Befund in der Agone.

In dieser scheint doch manchmal ein Blutbefund aufgetreten, der mit dem eigentlichen Krankheitsbild nicht in Zusammenhang steht. Nicht allein, daß in der Agone die bakterizide Kraft des Blutes erlischt, weil, wie Schottmüller wohl mit Recht vermutet, das stagnierende Blut nicht mehr mit den Organen, welche hauptsächlich bakterizide Kräfte spenden, in dem Maße wie bei normalem Blutumlauf in Berührung kommt. Auch die dem Infektionsherd benachbarten Zellen, die die Schutzwehr des Organismus gegen die Eindringlinge bilden, werden teils geschwächt werden, teils absterben, ehe noch der Lebensfunke des Menschen selbst ganz erlischt. Auf der inneren Abteilung unseres Krankenhauses ist übrigens bei Peritonitis in der Agone in früheren Zeiten häufiger ein bakterieller Blutbefund erhoben worden.

Schließlich kann angenommen werden, daß die Eigenart der Erreger in diesem Falle das Eindringen ermöglichte.

Streptokokken-Reinbefunde im Peritoneum finden sich sonst unter den von uns in bezug auf das Blut untersuchten Peritonitikern nicht. Das eigenartige dünnflüssige, wenig Fibrin enthaltende Exsudat der malignen Streptokokkeninfektion wird gewiß die Resorption eher er-

möglichen, als wenn es sich um einen fibrinreichen, dickflüssigen Eiter handelte. Sind ja doch die Streptokokken überall eher geeignet in das Blut einzudringen, als die anderen pyogenen Bakterien. Eine Eigenschaft, die wohl in erster Linie, da der Streptokokkus keine Eigenbewegung besitzt und da für seine Beförderung nur mechanische Momente in Frage kommen, auf der Art des gebildeten Exsudates, und was in gewissem Grade dasselbe ist, auf die Art der Einwirkung des Streptokokkus auf die sich entgegenstellenden Zellen beruhen muß. Ob diese absterben oder sich erhaltend mit dickem Fibrin bedeckt werden, das muß auf die Resorption von ganz wesentlichem Einfluß sein. Nach dieser Richtung mußten sich spätere Forschungen erstrecken.

In dem zweiten positiven Falle hatten wir bei der Operation alles Fibrin von den Därmen abgewischt, so daß die Serosa sogar stellenweise leicht blutig wurde. Dies kann möglicherweise den späteren positiven Befund erklären. Es wäre demnach möglicherweise die Art der Erreger und des unter ihrer Einwirkung gebildeten Exsudates als ausschlaggebend dafür zu vermuten — ich sage ausdrücklich vermuten, weil mir die Zahl meiner Beobachtungen noch nicht ausreichend erscheint, um mehr wie Vermutungen auszusprechen — ob eine Bakteriämie eintritt oder nicht. Ein gewisser Prozentsatz von Bakterien muß bei plötzlichen Überschwemmungen des Bauches mit Kot, Mageninhalt und dergleichen wohl immer resorbiert werden, da sich noch keine schützende Exsudatdecke, so schnell wie diese sich auch zu bilden pflegt, über die Serosa gelegt hat. Diese Bakterien werden nach allem, was wir sonst wissen, im Blute vernichtet oder im Knochenmark usw. abgelagert. Sie mögen es sein, die in der Agone oder nach dem Tode — ein Teil der Leichenuntersuchungen fällt nämlich positiv aus, man findet dann fast immer Bact. coli — wieder in das Blut eindringen und dort in manchen, aber längst nicht in allen Peritonitisfällen nachgewiesen werden können. In Betracht kommt auch noch, daß aus dem Darme stammende, also eigentlich der Außenwelt angehörende Bakterien, welche den neuen Verhältnissen im Bauchfell durchaus nicht angepaßt sind, bei der Perforationsperitonitis in die Peritonealhöhle gelangen. Aus Friedrichs schönen Untersuchungen wissen wir, daß der Faktor der Anpassung bei der Infektion von sehr großer Bedeutung ist. Diese Darmbakterien werden also der Resorption und Vernichtung wehrlos gegenüberstehen und keine Allgemeinerkrankung veranlassen. Vom Wurmfortsatz aus kommen allerdings in der Mehrzahl der Fälle angepaßte Bakterien in die Bauchhöhle. In der Regel ist diese aber schon

etwas auf diese Eindringlinge präpariert, hat unter dem Bilde der peritonealen Reizung schon einen Schutzwall aufgeworfen. Außer der Art der Erreger wird also der Modus ihres Eindringens von Wichtigkeit für die Blutinfektion sein.

Nach Friedrich sollen Anaeroben bei der Peritonitis intestinalen Ursprungs eine große Rolle spielen, ihr Leben wird im sauerstoffhaltigen Blut wahrscheinlich meistens nur ein kurzes sein, so daß also auf diese Weise die Art der Erreger zur Geltung kommt. Überblickt man nun die Reihe der Tierversuche bei Peritonitis, so sieht man, daß viele Forscher gefunden haben, daß je stärker, je fibrinhaltiger das Exudat, desto geringer ist die Blutinfektion bei den Tieren So meint A. Fraenkel, daß durch die reaktive Exsudation des Peritoneums die Mikroben von der Einwanderung in die Blutbahn abgelenkt seien. Ziegler kommt, wie gesagt, zu dem Schluß, daß die Bakterämie bei dem Peritonitistod überhaupt keine Rolle spielt: auch der letzte der Experimentatoren, Jörg Jensen (Langenbecks Archiv Bd. 69, 1903) erzählt, wie oben angeführt, daß nach Verlauf von 16 Tagen in einem Falle bei artefizieller Pneumokokkenperitonitis die Pneumokokken aus dem Blute verschwunden waren, während sie sich noch reichlich im peritonealen Exsudat durch direkte Mikroskopie und durch das Kulturverfahren nachweisen ließen. Jörg Jensen fand 4—5 Minuten nach der Infektion vorher große Bakterienmengen im Blut der infizierten Tiere; er ist ganz und gar der Ansicht, daß bei der Pneumokokkeninfektion des Peritoneums die resorbierende Kraft desselben, der Vernichtungskampf der nachher im Blute geführt wird, ausschlaggebend für den Ausgang seien, daß dagegen die im Peritoneum selbst zur Geltung kommenden bakteriziden Kräfte nur von nebensächlicher Bedeutung seien.

Wenden wir zur Erklärung der nicht einheitlich ausfallenden Tierversuche und der von uns erhobenen negativen Befunde am Menschen das vorhin bei Besprechung der beiden positiven Befunde gesagte an, so kann man sich wohl vorstellen, daß bei Mensch und Tier die zuerst in das Peritoneum gelangten Keime ins Blut resorbiert, abgelagert oder vernichtet werden; daß die Aufnahme weiterer Keime aber durch den Fibrinbelag, die entzündliche Reaktion des Peritoneums verhindert wird. Ist es doch auch in bezug auf andere Körperteile allgemein anerkannte Ansicht, daß die entzündliche Reaktion die Ausschwitzung von Fibrin und Leukozyten die wirksamste Abwehrmaßregel des Körpers darstellt.

Um so mehr müssen wir dies vom Peritoneum annehmen. Nirgends bilden sich schneller Beläge und Verklebungen, und nirgends

haben diese in höherem Maße die Fähigkeit, als Schutzwehr gegen die Infektion zu dienen. Im Vertrauen auf manchmal nur Stunden alte Verklebungen eröffnen wir dicht an der offenen freien Bauchhöhle einen Anus praeternaturalis, einen Abszeß, eine mit virulentem Material gefüllte Gallenblase. Diese Verklebungen, die ein leichter Fingerdruck trennen kann, bilden erfahrungsgemäß eine feste Mauer gegen das Eindringen von Bakterien. Sollte derselbe Stoff, aus dem sie bestehen, auf der Oberfläche der Därme ausgebreitet, nicht auch verhindern können, daß die Mikroben durch ihn hindurch in das Blut eindringen?

Aus manchen Tierexperimenten geht hervor, daß, je geringer das Exsudat in der Bauchhöhle ist, je geringer also auch der dort herrschende Druck ist, desto mehr Keime gehen ins Blut über und umgekehrt. Man sollte ja nachdem, was wir über die Wirkung von Druckverhältnissen wissen, das Gegenteil erwarten; es muß also zwischen dem unter Druck stehenden Eiter und der Darmwand ein Etwas eingeschaltet sein, was den Druck nicht zur Geltung kommen läßt. Dies Etwas ist die entzündliche Reaktion der Därme, ihr Fibrinbelag, so möchte ich glauben. Tatsächlich hat, wie zu erwarten, Robinson (Pathologie of the lymphatic of the peritoneum. Ann. of surgerie 1900) die Lymphspalten bei Peritonitis durch Fibrin und Zellen vermauert gefunden. Seine Wertschätzung des peritonitischen Exudates im Sinne der Verhinderung einer Allgemeininfektion geht so weit, daß er sagt: Absorption et injection kills but peritonitis (sc. Exsudat, Reaktion) saves life.

Ich möchte nun der Resorption nicht eine so verhängnisvolle Rolle zuerteilen wie Robinson, denn aus meinen übrigen Untersuchungen geht ja hervor, daß das Blut mit einer tüchtigen Anzahl Keime fertig zu werden vermag. Daß aber Zellen und Fibrin bei der Peritonitis zwischen Bauchhöhle und Kreislauf eine Schutzmauer bilden, die nur von den virulenteren Keimen — bei der Peritonitis intestinalen Ursprungs meistens nicht — durchbrochen wird, möchte ich auch annehmen. Um dieser Hypothese noch besseren Halt zu geben, bedarf es noch weiterer Untersuchungen.

Daß die intestinale Peritonitis in der Regel nicht vorwiegend als Bakteriämie verläuft, scheint mir aber durch meine 14 Fälle erwiesen, ebenso durch Canons Untersuchungen. Auch Herr Libmann, Neuyork, ein durch seine Forschungen über Streptokokken-Enteritis bei Kindern als Blutuntersucher wohlbekannter Herr, teilte mir in freundlicher Weise brieflich mit, daß er bei vielen Fällen intestinaler Peritonitis keine Bakterien im Blute habe nachweisen können.

Wenn ich demnach der Ansicht bin, daß von der Art der eingedrungenen Mikroben, davon ob sie allein oder mit Kot und dergleichen vermischt eindringen, von der Beschaffenheit des gebildeten Exsudates, der Reaktion des Peritoneums, davon ob die Infektion ein schon vorbereitetes oder ein ganz intaktes Peritoneum trifft, endlich davon, welche bakteriziden Kräfte das Blut den Eindringlingen gegenüber entwickelt, es abhängig sein wird, ob eine nachweisbare Infektion des Blutes entsteht oder nicht, so kann ich mich Canons Erklärung nicht anschließen, welcher einfach meint, daß wegen der Schnelligkeit, mit der die Peritonitis zum Tode führe, keine Zeit zur Entwicklung einer bakteriellen Septikämie übrig bliebe. Jedenfalls hat ein Peritonitiker vom vollen Ausbruch des Leidens an in der Regel doch wenigstens noch 24 Stunden zu leben. Nach allen Tierexperimenten genügt aber $^1/_4$—$^1/_2$ Stunde zur Resorption von Bakterien, sowohl aus dem Peritoneum wie von anderen Stellen her. Wenn also beim Menschen überhaupt eine Resorption während des späteren Verlaufs des Leidens stattfände, würde die Zeit, die ein Peritonitiker im Durchschnitt zu leben hat, mehr wie ausreichend zur Entwicklung einer Bakteriämie sein. So fand Jensen bei Entnahme von nur 1 ccm nach 4—5 Minuten reichlich Keime im Blut nach peritonealer Infektion. Man müßte bei der Größe der Resorptionsfläche nach 24 Stunden sogar eine recht erhebliche Beladung des Blutes mit Bakterien erwarten. Im Blute aber würden diese bei der hochgradigen Toxinämie gerade nach Baur und Canon gut nachweisbar sein müssen.

Der letztere will bekanntlich an deren Grade der Bakteriämie die Septikämie geradezu messen. Wenn ich ihm auch hierin nicht vollkommen beistimmen kann, so meine ich doch, daß bei der schweren Prostation und Toxinämie, die gerade der Peritonitiker darbietet, die eventuell ins Blut gelangten Keime mehr Aussicht hätten, entwicklungsfähig und nachweisbar zu bleiben, wie bei anderen chirurgischen Infektionskrankheiten. Beiläufig gesagt, ist es aber immerhin der Erwägung und Untersuchung wert, was es mit dieser angenommenen Toxinämie für eine Bewandtnis eigentlich hat. Nach Radziewsky findet auch bei tödlichen Infektionen eine Zunahme der bakteriziden Kräfte des Körpers statt. Die peritoneale Infektion würde jedenfalls einen Reiz darstellen, der alle antibakteriellen und antitoxischen Kräfte des Körpers mobil machen könnte. Vorläufig müssen wir aber wohl bei der Annahme der die Bakteriämie begünstigenden Toxinämie stehen bleiben und die mangelnde Bakteriämie bei Peritonitis auf die schützenden Wirkungen der entzündlichen Ausschwitzungen zurückführen.

Was die oben kurz gestreiften Untersuchungen des Leichenblutes bei Peritonitikern angeht, so wurden diese von anderer Seite auf der Anatomie unseres Hauses ausgeführt. Wie mir freundlichst verstattet wurde mitzuteilen, fanden sich auch hier in einer Reihe von Peritonitisfällen keine Bakterien im Blute. Eine genauere Verwendung dieser Befunde möchte ich mir aber versagen. Ein großer Teil der dort untersuchten Fälle bietet eben keine reinen Verhältnisse mehr dar, da die Fälle operiert waren, große, teils phlegmonöse Weichteilwunden vorlagen und das Fibrin von den Därmen manchmal entfernt worden war.

Meines Erachtens muß man auch bei der Untersuchung der Erscheinungen einer Krankheit das, was in der Agone geschieht, als nicht zum eigentlichen Wesen der Erkrankung gehörig betrachten. Dies trifft auch für die Blutuntersuchung zu, so wichtig mir auch in ätiologischer Beziehung die bakteriellen Befunde im Leichenblut zu sein scheinen.

Nachdem ich somit an den Schluß meiner Darlegungen gelangt bin, die, wie gesagt, soviel wie möglich unser gesamtes Infektionsmaterial über den Zeitraum ungefähr eines Jahres umfassen, scheint es mir, daß im wesentlichen die Ansichten, welche ich in meiner schon öfters erwähnten Arbeit in Langenbecks Archiv geäußert habe, auch durch die weiteren Untersuchungen bestätigt worden sind.

Als eine Lücke mag es erscheinen, daß wir für das damals betonte Moment der Prädisposition zur septischen Allgemeininfektion durch Alter, Diabetes usw. in unserer jetzigen Zusammenstellung keine weiteren Beweise haben beibringen können. Es beruht dies auf einem Zufall. Kurz nach Abschluß der Zusammenstellung bekamen wir einen Tabiker und einen Diabetiker in Behandlung; bei beiden war im Anschluß an eine minimale Verletzung eine rapide, tödlich verlaufende Streptokokken-Allgemeinerkrankung entstanden. Beim Diabetiker trat dabei von vornherein und plötzlich ein so eigenartiger Zustand von Benommenheit auf, daß man ohne den Blutbefund leicht an ein Coma diabeticum hätte denken können.

Ich möchte nunmehr noch einige Zusammenstellungen hierher setzen, welche übersichtlich zeigen sollen, wie sich Heilung und Tod auf die einzelnen Infektionen verteilen und welches der Anteil der einzelnen Erreger ist.

Wir fanden:

Streptokokken	in 28	Fällen	im	Blute
Staphylococcus aureus	„ 13	„	„	„
Staphylococcus albus	„ 2	„	„	„

Pneumokokken	= 1 Fall	im	Blute
Anthrax	= 1 =	=	=
Mischinfektionen	= 2 Fällen	=	=
Bacterium coli?	= 1 Fall	=	=
Bakterien in 48 Fällen im Blute			

auf 154 untersuchte Fälle.

Von den Streptokokkenfällen wurden geheilt 19, also ca. 68 Proz. Heilungen.

Von den Staphylococcus aureus-Fällen wurden geheilt 4, also 30 Proz.

Die beiden Staphylococcus albus-Infektionen gingen in Heilung aus, ebenso die Anthraxinfektion und die Bacterium coli-Infektion, bei welcher es, wie oben bei der Besprechung der Peritonitis erwähnt wurde, nicht sicher festgestellt ist, ob es sich wirklich um Bacterium coli und nicht um ein anderes Bakterium gehandelt hat.

Die beiden Mischinfektionen betrafen Urethralfieber; in dem einen Falle war die Blutinfektion die Todesursache, in dem anderen starb der Patient später, nach Überwindung der Infektion aus anderen Gründen. Der letztere Fall kann also statistisch nicht mitgerechnet werden. Mit Ausschluß dieses beträgt die Gesamtzahl der Fälle, bei denen die Infektion des Blutes nachgewiesen war 47, von denen 20 ihrem Leiden unterlagen. In sämtlichen 20 Todesfällen wurden die Erreger im Blute vor Eintritt der Agone, auf der Höhe der Krankheit nachgewiesen. Ich betone dies letztere besonders, weil es mir für die Bearbeitung einer Krankheit wichtig erscheint, ob während des Kampfes selbst schon Bakterien im Blute vorhanden sind, oder ob sie erst den schon besiegten und erlegenen Organismus in den letzten Minuten seines Lebens überfluten.

Demgegenüber starben an chirurgischen Infektionskrankheiten, ohne daß ein positiver Blutbefund nachgewiesen war, 14 Fälle von Peritonitis intestinalen Ursprungs, ein Fall von otogener Sinusthrombose, ein Fall von Erysipel und ein Fall von Urininfiltration.

Ich lasse nun eine Zusammenstellung folgen, die zeigt, welche Mengen von Kolonien in den einzelnen Fällen gefunden wurden.

A. Geheilte Fälle von Streptokkeninfektion des Blutes.

1. Lymphangitis abscedens. — Gefundene Kolonie 1 in 10 ccm Blut.
2. Lymphangitis abscedens. — Gefundene Kolonien 22 in 15 ccm Blut.
3. Eitrige Sehnenscheidenentzündung. — Gefundene Kolonien 139 in 15 ccm Blut.
4. Eitrige Sehnenscheidenentzündung. — Gefundene Kolonien 9 in 15 ccm Blut.

5. Eitrige Sehnenscheidenentzündung. — Gefundene Kolonien 7 in 15 ccm Blut.

6. Eitrige Sehnenscheidenentzündung. — Gefundene Kolonien 7 in 15 ccm Blut.

7. Eitrige Sehnenscheidenentzündung kompliziert mit Handgelenksvereiterung. — Gefundene Kolonien 10 in 15 ccm Blut.

8. Diffuse subkutane Phlegmone mit ausgedehnter eitriger Einschmelzung des Unterhautzellgewebes. — Gefundene Kolonien 2 in 10 ccm Blut.

9. Diffuse subkutane Phlegmone mit ausgedehnter eitriger Einschmelzung des Unterhautzellgewebes. — Gefundene Kolonien 290 in 15 ccm Blut.

10. Thoraxphlegmone. — Gefundene Kolonien 26 in 10 ccm Blut.

11. Erysipel des Armes kompliziert mit Schultergelenksvereiterung. — Gefundene Kolonien 5 in 15 ccm Blut.

12. Eitrige Entzündung eines Kniegelenks. — Gefundene Kolonien 208 in 15 ccm Blut.

13. Eitrige Entzündung eines Kniegelenks. — Gefundene Kolonien 39 in 20 ccm Blut.

14. Eitrige Entzündung eines Handgelenks. — Gefundene Kolonien 2 in 15 ccm Blut.

15. Eitrige Entzündung eines Fingergelenks. — Gefundene Kolonien 68 in 15 ccm Blut.

16. Eitrige Ostitis et Osteomyelitis tarsi nach Trauma. — Gefundene Kolonien 18 in 15 ccm Blut.

17. Eitrige Ostitis et Osteomyelitis cruris nach Trauma. — Gefundene Kolonien 12.

18. Angina follicularis kompliziert mit Endokarditis. — Gefundene Kolonien 500 in 25 ccm Blut.

19. Sepsis puerperalis. — Gefundene Kolonien 300 in 15 ccm Blut.

B. Tödlich verlaufene Fälle von Streptokokkeninfektion des Blutes.

1. Lymphangitis abscedens profunda, kompliziert mit Thrombose der Vena brachialis. — Gefundene Kolonien 1054 in 15 ccm Blut.

2. Eitrige Sehnenscheidenentzündung kompliziert mit disseminierten Lungenherden. Infektion durch den Biß eines scharlachkranken Kindes. — Gefundene Kolonien 80—100 in 20 ccm Blut.

3. Eitrige Sehnenscheidenentzündung kompliziert durch Gesichtserysipel, Handgelenksvereiterung und lobuläre Pneumonie. — Gefundene Kolonien: 1. 4 in 2 ccm Blut; 2. 200 in 15 ccm Blut; 3. 5 in 20 ccm Blut am Tage vor dem Tode.

4. Aufgenommen mit eitriger Sehnenscheidenentzündung an allen 10 Fingern, ausgegangen von beim Waschen entstandenen Schrunden. Komplikationen: Großer Lungenabszeß, Empyema pleurae. — Gefundene Kolonie bei mehrfachen Untersuchungen nur einmal 1 in 15 ccm Blut.

5. Diffuse subkutane Armphlegmone mit ausgedehnter Nekrosenbildung und eitriger Einschmelzung. — Gefundene Kolonien 101 in 6 ccm Blut.

6. Erysipelas mit eitriger Einschmelzung des Unterhautzellgewebes. — Gefundene Kolonien 200 in 15 ccm Blut.

7. Thrombosis venae jugularis bei retrotonsillarem Abszeß. — Gefundene Kolonien unzählige in 20 ccm Blut.

8. Peritonitis infolge von Beckenphlegmone nach Uterusexstirpation. — Gefundene Kolonien 500 in 20 ccm Blut.

9. Peritonitis bei Puerperalsepsis. — Gefundene Kolonien 300 in 15 ccm Blut.

C. Geheilte Fälle von Infektionen des Blutes mit Staphylococcus aureus.

1. Lymphangitis abscedens brachii. — Gefundene Kolonien 12 in 15 ccm Blut.

2. Osteomyelitis zweier Wirbelkörper. — Gefundene Kolonien 435 in 15 ccm Blut.

3. Osteomyelitis tibiae. — Gefundene Kolonien 48 in 15 ccm Blut.

4. Osteomyelitis femoris. — Gefundene Kolonien 100 in 15 ccm Blut.

D. Tödlich verlaufene Fälle von Infektion des Blutes mit Staphylococcus aureus.

1. Mundbodenphlegmone mit fauliger Gangrän und Arrosion der Arteria maxillaris. — Gefundene Kolonien 7 in 10 ccm Blut.

2. Karbunkel der Oberlippe kompliziert mit Beinphlegmone. — Gefundene Kolonien 2 in 15 ccm Blut.

3. Karbunkel in der rechten Nasolabialfalte. — Gefundene Kolonien unzählige in 15 ccm Blut.

4. Eitrige Ostitis und Osteomyelitis des Femur nach Trauma. — Gefundene Kolonien 7 in 15 ccm Blut.

5.—8. Osteomyelitis femoris, tibiae, calcanei, ossis, occipitis. — Gefundene Kolonien 400 bis unzählige in 10—20 ccm Blut.

E. Es wurden außerdem geheilt:

1. Rippenfrakturen mit Lungenverletzung. — Gefundene Keime 198, Staphylococcus albus in 15 ccm Blut.

2. Subkutane Phlegmone am Unterschenkel mit Venenthrombose kompliziert durch Endokarditis. — Gefundene Keime 200, Staphylococcus albus.

3. Allgemeine Peritonitis nach Durchbruch eines perityphlitischen Abszesses ins Peritoneum. Blutentnahme nach der Operation, bei welcher alles Fibrin entfernt wurde. — Gefundene Keime 8, wahrscheinlich Bact. coli.

F. Es verliefen außerdem tödlich:

1. Urethralfieber nach Bougierung bei Strikturen. — Mischinfektion von Staphylococcus aureus, Proteus und Bact. coli. Unzählige Kolonien in 15 ccm Blut.

2. Urethralfieber bei einem Greis mit Prostatahypertrophie nach Katheterismus. — Mischinfektion von Bact. coli in Streptokokken. 103 Ko-

lonien Bact. coli. 2 Kolonien Streptokokken in 15 ccm Blut. Der Patient starb mehrere Wochen nach diesem Schüttelfrost an Entkräftung und Pneumonia hypostatica.

3. Meningitis (nach? Schädelbruch). — Unzählige Pneumokokken in 20 ccm Blut.

Es liegt nun nahe, aus den vorstehend geschilderten Beobachtungen einige mehr allgemeine Schlüsse ziehen zu wollen. Da muß aber von vornherein ausdrücklich gesagt werden, daß diese Schlüsse nicht etwa schon durchgehende Geltung beanspruchen sollen, sondern sich nur auf dies Material beziehen, was hier zur Verfügung steht. Ich möchte das Folgende also nur in dem Sinne aufgefaßt wissen, daß aus einer an sich noch zu kleinen Reihe von Tatsachen vorläufige Ergebnisse ausgezogen werden, die durch weitere Untersuchungen noch ergänzt und bestätigt werden müssen. Immerhin ist es wohl interessant und lehrreich, nachdem eine gewisse Wegstrecke zurückgelegt ist, anzuschauen, wohin dieser Weg zu führen scheint.

Zu Eingang der Arbeit habe ich über den Wert der Blutuntersuchung überhaupt geschrieben. Mir scheint durch die mitgeteilten Befunde die Ansicht, daß die Blutuntersuchung bei der heutigen Technik wohl imstande ist, Ausreichendes zu leisten, eine weitere Stärkung erfahren zu haben. Bei einer Reihe der schwersten chirurgischen Infektionskrankheiten gelang es zwar nicht, die Erreger im Blute nachzuweisen, es sind dies aber, wie aus der Gesamtübersicht hervorgeht, ganz bestimmte Kategorien. Gerade, daß bei der Lymphangitis, beim Erysipel, bei der Peritonitis in der Regel die Bakterien im Blute nicht gefunden werden, daß man sie dagegen bei Sehnenscheidenphlegmonen recht häufig, bei der akuten Osteomyelitis, bei akuten Gelenkvereiterungen wie es scheint, immer erwarten kann, das spricht für den Wert der Blutuntersuchung.

Weiterhin haben wir bei einer ganzen Reihe von Fällen, die klinisch durchaus nicht von vornherein den Eindruck einer Sepsis machten und wiederum waren dies ganz bestimmte Affektionen, z. B. Sehnenscheidenphlegmonen, Bakterien im Blute sicher und in nicht unerheblicher Anzahl nachweisen können. Dies könnte beweisen, daß dort, wo wir mit einer Regelmäßigkeit, die nur unter besonderen Bedingungen Ausnahmen erlitt, keine Mikroben im Blute fanden, auch eine klinisch wichtige Bakteriämie nicht vorliegt. Wenn man es als erwiesen erachten will, daß die heutige Untersuchungsmethode die Bakteriämie, soweit sie für das Wesen der Krankheit in Betracht kommt, nachweist, so ist es dringend geboten, möglichst bald und in möglichst großem Umfange festzustellen, wo und bei welcher Krank-

heit Bakteriämie vorkommt und wo nicht. Wissenschaftlich ist ja allein schon die Feststellung einer Tatsache, mag sie praktische Nutzanwendung gestatten oder nicht, jeder Bemühung wert. Doch auch vom Standpunkt des Praktikers dürfte es nicht gleichgültig erscheinen, ob z. B. beim Erysipel größere Mengen von Bakterien im Blute kreisen oder ob die Krankheitserscheinungen nur durch Toxine hervorgerufen werden. Immer und immer wieder werden wir versuchen, derartige, dem Messer nicht zugängliche Leiden durch irgendein Serum zu beeinflussen. Da ist es doch höchst wichtig, zu wissen, ob die die Krankheit begleitenden Allgemeinerscheinungen allein auf Toxinämie oder auf Bakteriämie und Toxinämie beruhen.

Wenn beim Peritonitiker erhebliche Mengen von Bakterien in der Regel im Blute kreisten, dann würde man vielleicht Bedenken tragen müssen, das bakterizide Blut dieses Kranken durch einen guten Nährboden, wie ihn die Kochsalzlösung darstellt, durch intravenöse Kochsalzinfusionen zu verdünnen. Fußend auf meine negativen Befunde bei Peritonitis intestinalen Ursprungs habe ich den von mir operierten Peritonitikern während der Laparotomie 3—4 Liter Kochsalz in die Venen eingegossen und zwar mit vorzüglichem Erfolge.

Inwiefern die bakteriologische Blutuntersuchung von Wert für die Diagnose und die Indikation zu therapeutischen Eingriffen sein kann, das will ich weiter unten besprechen. Als weiterer Beweis für die Leistungsfähigkeit unserer Methode kann angeführt werden, daß es bei fast einem Drittel der zur Behandlung gelangenden chirurgischen Infektionskrankheiten gelang, die Keime im Blute nachzuweisen. Ganz kleine Paronychien und ähnlich minimale Infektionen haben wir dabei allerdings unberücksichtigt gelassen, keineswegs aber, wie schon öfter betont, nur die Fälle untersucht, die schwerere Allgemeinerscheinungen darboten. Daß der Nachweis eben häufiger gelingt, als man bisher annahm, kommt auch darin zum Ausdruck, daß von 48 Patienten, die einen positiven Blutbefund darboten, 28 geheilt worden sind, also ungefähr 58 Proz. Ein derartiges Verhältnis ist bis jetzt wohl nicht angenommen worden. Es steht auch in erheblichem Gegensatz zu einer Untersuchungsreihe, die mit derselben Methode, aber mit einem anderen Krankenmaterial, unternommen worden ist, zu der von Lenhartz. Lenhartz untersuchte hauptsächlich Puerperalsepsisfälle und bei Endokarditis. Von diesen 156 Fällen ausgesprochener und ausgebildeter Sepsis mit positivem Blutbefund endigten nur 13 mit Heilung. Der Grund dieser erheblichen Differenz liegt in der Verschiedenheit des untersuchten Materials.

Während Lenhartz Fälle von völlig ausgebildeter Allge-

meinerkrankung untersuchte, hatte ich es vornehmlich mit Anfangsstadien zu tun.

In vielen meiner Fälle handelte es sich um lokale Erkrankungen von denen aus Bakterien in das Blut übergingen und dort nachweisbar waren. Nachdem diese lokalen Brutherde der Bakterien unschädlich gemacht waren, verschwanden, wie wir ja an einer Reihe von Patienten gesehen haben, die Bakterien prompt und spurlos aus dem Blute. Es ist ja nun theoretisch sehr wahrscheinlich, daß bei allen peripheren Infektionen einige pathogene Keime ins Blut hineingelangen. Die schnelle Vernichtung derselben verhindert die Entstehung einer Allgemeinerkrankung, zu einer Allgemeininfektion kommt es aber gewiß sehr häufig, wie durch unsere Fälle erwiesen wurde. Ich bin deshalb auch im Zweifel, ob man es als Sepsis schon bezeichnen darf, wenn bei einem Sehnenscheidenpanaritium, bei einem Urethralschüttelfrost für kurze Zeit im Kreislauf pathogene Bakterien nachweisbar sind. Ich habe mir deshalb in den vorhergehenden Zeilen immer mit dem Ausdruck Allgemeininfektion zu helfen gesucht, welcher eben nur bedeuten soll, daß die Infektionserreger in das Blut hineingelangt waren und welchen ich im Gegensatz zu dem viel mehr bedeutenden Ausdruck Allgemeinerkrankung gebrauchen möchte. Daß die Allgemeininfektion so wie eben besprochen und wie wir es bei einer Reihe von unseren Fällen gesehen haben, zustande kommt, entspricht ganz und gar den heutigen allgemein gültigen Auffassungen. — Nicht aber, glaube ich, hat man sich bisher vorgestellt, daß dieser infizierende Bakterienhaufe, so zahlreich, eine ganze Invasionsarmee sein kann, ohne daß ein weiterer klinisch nachweisbarer Schaden entsteht. Nehme ich z. B. aus der Tabelle der geheilten Streptokokkenfälle den Fall 12 heraus: Eitrige Entzündung eines Kniegelenks. Hier wurden 208 Kolonien Streptokokken in 15 ccm Blut gefunden. Nimmt man nun an, daß jede Kolonie einem einzelnen Streptokokkus entsprochen hat und nicht einer kleinen Kette, was ja eine noch höhere Keimzahl ergeben würde, so mußten im Liter Blut an 14000 Keime, im Organismus eine ganze erhebliche Menge Streptokokken gekreist haben.

Ein Vergleich der von mir gefundenen Zahlen mit der von Lenhartz in der Leydenschen Festschrift angegebenen zeigt, daß im Initialstadium der Sepsis im Blute Bakterienschwärme getroffen werden können, die den Befunden bei ausgebildeter Allgemeinerkrankung gleichkommen, und wenn man berücksichtigt, daß Lenhartz unter 156 Fällen 70 mal die Erreger während des Lebens nicht, sondern erst nach dem Tode im Blute nachweisen konnte, dieselben sogar

übertreffen. Diese Tatsache scheint mir für die ganze Lehre von der septischen Allgemeinerkrankung nicht ohne Bedeutung zu sein. Erstens kann man darin einen weiteren Beweis für die bakterizide Kraft des Blutes erblicken, die ja von den meisten Autoren als bestehend angenommen und auch von Bergmann anerkannt wird. Das Blut ist eben nicht als Nährboden, wie eine Röhre voll Bouillon, zu betrachten, sondern man muß — und das lehren wohl viele meiner Fälle — annehmen, daß es in der Regel imstande ist, pathogene Keime, welche in dasselbe hineingelangt sind, unschädlich zu machen und zu eliminieren. Unsere Erfahrungen mit der Bakterieninvasion von einem lokalen Herde aus stimmen also mit dem überein, was Wyssikowitsch und nach ihm Pawlowsky experimentell beim Tiere gefunden haben. Kurz nachdem dem Versuchstier Kokken einverleibt worden waren (intravenös oder subkutan) ließen sich die Mikroben im Blute nachweisen, dann aber folgt ein Stadium, in dem das Blut frei von Bakterien ist und in den mit Heilung endenden Fällen auch bleibt. In den inneren Organen sind die Bakterien aber nachweisbar, sie kehren aus diesen bei virulenten Infektionen in das Blut zurück, d. h. die dort angesiedelten Keime haben sich dort vermehrt und entsenden Kokken in das Blut. In unseren Fällen waren es wohl zweifellos virulente Bakterien, die aus der Sehnenscheide, dem osteomyelitischen Knochen usw. in das Blut eindrangen, in vielen Fällen sahen wir die Keime, nachdem der primäre Herd eröffnet worden war, prompt und spurlos aus dem Blute verschwinden, wo sie früher reichlich nachzuweisen gewesen waren. Scheint es also, als ob auch die virulente Infektion im Blute in der Regel keine Existenzbedingungen findet, so muß angenommen werden, daß die Keime in den inneren Organen, an vielleicht erkrankten Endothelien, und nach Eugen Fraenkel und anderen im Knochenmark Schutz und Gelegenheit zur Ansiedelung finden. Dies müßte auch bei der Septikämie der Allgemeinerkrankung ohne sichtbare Metastasen der Fall sein, da das Blut selbst ja keine Existenzbedingungen bietet. Es wäre demnach auch für die Septikämie nötig, daß sich die Keime an bestimmten Orten ansiedeln, sich lokalisieren. Da dies bisher als Charakteristikum der Pyämie, der Allgemeinerkrankung mit sichtbaren Metastasen betrachtet worden ist, so müßte der prinzipielle Unterschied in diesem Sinne zwischen den beiden Formen der Allgemeinerkrankung als geschwunden bezeichnet werden. Denn hier wie dort haben wir Lokalisationen der Erreger, von denen aus sie wiederum ins Blut eindringen, in welchem selbst sie keine bleibende Stätte finden können.

Welcher Art diese Lokalisationen bei der Septikämie sind, darüber fehlen noch die nötigen Befunde. E. Fraenkel fand die Bakterien, wie gesagt, im Mark der Wirbel, wenn sie auch sonst nirgends mehr nachzuweisen waren. Hier mußte die pathologische Anatomie kombiniert mit der Bakteriologie einsetzen, um Klarheit zu verschaffen. Eine gewisse Berechtigung nach diesen hypothetischen Ansiedelungspunkten, die ich mir als endokarditische Auflagerungen, Nekrosen oder schwere Erkrankungen einzelner Zellen in den inneren Organen, an denen die Bakterien einen Halt finden, Endothelmykosen (Klebs) usw. vorstelle, zu suchen, läßt sich meines Erachtens sowohl aus den Tierversuchen, wie aus unseren Befunden am Menschen ableiten.

Beim Urethralfieber sahen wir einen sehr großen Bakterienschwarm ins Blut eindringen, der bei einem Falle zuerst spurlos wieder verschwand.

Erst als nach vielen fieberfreien Tagen durch eine erneute Bougierung ein Nachschub der Bakterien ins Blut stattfand, da bildete sich eine Endokarditis aus, die schnell weitere Lokalisationen entstehen ließ; so entstand aus der Allgemeininfektion die Allgemeinerkrankung und der Mann ging zugrunde. Aus dem schnellen Schwinden der Bakterien aus dem Blute in manchen von unseren Fällen läßt sich nun schließen, daß ein Festsetzen innerhalb des Körpers, die oben hypothetisch besprochene Lokalisation nötig ist, um eine echte Sepsis, eine Allgemeinerkrankung, zu erzielen. Man würde also erst dann von Sepsis reden, wenn die klinischen Symptome dafür sprechen, daß diese Lokalisation eingetreten ist und nicht wenn die Blutuntersuchung ergibt, daß Bakterien im Blute kreisen.

Lenhartz spricht von Sepsis, wenn er Bakterien im Blute findet. Vom praktischen Gesichtspunkte aus ist dieser Standpunkt vielleicht der richtigere. Ob diese Allgemeinerkrankung auf die Allgemeininfektion gefolgt ist, wird sich nicht so leicht am Krankenbette feststellen lassen. Lenhartz benennt dann eben die Allgemeinerkrankung und die Allgemeininfektion mit dem Sammelnamen Sepsis, wogegen ja an sich nichts einzuwenden ist.

Ist nun das lebende, kreisende Blut nicht als Nährboden für die Bakterien anzusehen, sondern im Gegenteil als der Vernichter der eingedrungenen Mikroben, so kann von einer Vermehrung der Keime im Blut eigentlich nicht die Rede sein. Ich verstehe unter Vermehrung hier, daß die Bakterien auskeimen, sich fortentwickeln, neue Individuen bilden, daß die in das Blut gelangte Kultur wächst. Eine einfache

Vergrößerung der Zahl der ins Blut gelangten Keime wird man sehr häufig feststellen können, deshalb brauchen die Bakterien im Blut aber noch nicht sich im obigen Sinne vermehrt zu haben. Kann doch im lokalen Herde, z. B. an einem erweichenden Thrombus, eine Veränderung eingetreten sein, die einen sehr viel stärkeren Bakterienschub ins Blut entsendet, es können, wenn auch die Menge der ins Blut gelangenden Bakterien gleich bleibt, mehr Keime im Blut nachweisbar werden, dadurch, daß bei sinkender Körperkraft die bakterizide Kraft des Blutes schwächer wird. Aus einer Vergrößerung der Anzahl der Keime kann also nicht ohne weiteres, wie es von mancher Seite geschehen ist, auf ein Wachsen der Keime im Blut geschlossen werden. Immerhin kommen Krankheitsbilder vor, bei denen es nicht unwahrscheinlich ist, daß das Blut von vornherein zum Nährboden der Bakterien wird, was ja in der Agone wohl häufiger geschieht. Es handelt sich hierbei um besonders virulente Infektionen oder um von vornherein geschwächte Menschen, wie Diabetiker und dergleichen, bei diesen ist das Blut das eigentlich erkrankte Gewebe, in dem sich die Mikroben vermehren. Es wäre vielleicht richtiger, diese Fälle als Fälle von Hämitis von denen abzutrennen, bei denen nur eine einfache Bakteriämie, ein einfaches Vorhandensein der Bakterien vorliegt. Jedenfalls ist der Nachweis der Vermehrung sehr schwer zu führen; man kommt nur bis zum Wahrscheinlichkeitsbeweis, denn von lokalen Herden können so viele Kokken ins Blut gelangen, daß ein recht massenhafter Blutbefund dadurch erklärt werden kann, ohne daß man gezwungen ist, eine Vermehrung im Blute selbst anzunehmen.

Meiner Auffassung nach wird der Ansiedlung der Bakterien durch die im Körper kreisenden Toxine, welche teils vom lokalen Herde aus eindringen, teils aus den Leibern der im Körper absterbenden Bakterien herstammen, der Boden zur Ansiedlung bereitet. Wenn es auch wohl anzunehmen ist, daß, wie schon oben gesagt, aus jedem lokalen Herde einige Mikroben in den allgemeinen Kreislauf gelangen, so haben doch auch meine Untersuchungen die Kochersche Unterscheidung zwischen Toxinämie und Bakteriämie bestätigt.

Peritonitis, Erysipele, Lymphangitiden, diffuse subkutane Phlegmonen ergaben nur unter bestimmten Bedingungen, die oben näher geschildert sind, einen positiven Bakterienbefund im Blute, ebenso ein Fall von Urininfiltration, wo im lokalen Herde massenhaft Bakterien vorhanden waren. Kurz vor dem Tode war das Blut, wie wir manchmal, vorzüglich aber bei einem Erysipelfall zeigen konnten, ebenfalls noch steril. Namentlich beim Vergleich mit den sonstigen reichlichen

Bakterienbefunden, die unsere Methode lieferte, muß man sich zu der Ansicht bekennen, daß bei diesen Krankheitsbildern die Toxinämie ganz entschieden im Vordergrunde steht und daß der Exitus hier nicht dadurch erfolgt, daß die Bakterien vom ganzen Körper Besitz ergreifen, sondern daß die Patienten vorwiegend an der Giftwirkung sterben.

Ich kann mich deshalb, wie weiter oben schon kurz gestreift, Canon nicht anschließen, der der Meinung ist, daß mit dem Grade der Bakteriämie die Toxinämie, für die wir ja sonst keinen Maßstab haben, zu messen ist. Canon stützt sich dabei auf Baurs Untersuchungen, der einmal Tieren Bakterien allein einspritzte und dann diese Bakterien im Blute nicht nachweisen konnte, dann aber Toxine, welche er aus dem lokalen Herde präpariert hatte, zugleich einspritzte und dann die Bakterien zahlreich fand. Wie gesagt, hat Ribbert mit aus Kulturen hergestellten Toxinen ähnliches erzielen können. Immerhin sind die Versuche Baurs von hohem Interesse, sie können aber nicht im Canonschen Sinne verwendet werden, denn eine stärkere Toxinämie als die, welche den Menschen tötet, kann man sich nicht vorstellen. In den oben genannten Kategorien tödlich endender Fälle war aber keine nachweisbare Bakteriämie vorhanden. Weiterhin sahen wir auch bei nachgewiesener Bakteriämie eine Inkongruenz zwischen der allmählichen Verschlechterung des Allgemeinzustandes und dem bakteriellen Befunde im Blute, der kleiner, anstatt größer, wie man erwarten sollte, wurde. Ich komme hierauf noch später zurück bei Besprechung der Frage, ob durch den Ausfall der Blutuntersuchung eine Indikation zur Amputation bei Phlegmonen gefunden werden kann; es handelt sich dabei um einen Fall, der vorn genauer beschrieben ist (Fall 13). Wie gesagt, fanden wir statt eines fortschreitenden Bakterienbefundes bei dem zugrunde gehenden Patienten eine Abnahme der pathogenen Keime im Blute. Wie schon zitiert, hat nun Radziewsky nachgewiesen, daß auch im Verlauf tödlicher Infektion sehr viele Keime im Organismus zugrunde gehen. Die der Auflösung verfallenden Mikroben geben hierdurch erst die Hauptsache ihres Giftes an den Kreislauf ab. Sie opfern sich gewissermaßen auf, um den erhalten bleibenden Bakterien die Fortentwicklung zu ermöglichen, dadurch eben, daß die bakteriziden Kräfte des beherbergenden Wirtes, durch das in den Bakterienleibern enthaltene Gift, geschwächt werden. So fand nun Radziewsky recht häufig, daß auch bei tödlichen Infektionen immer mehr Bakterien zugrunde gingen, so daß beim Exitus manchmal nur mit Mühe noch welche gefunden werden konnten. Es scheint, als ob in der Tat ähnliche Vorgänge

auch beim Menschen eintreten können. Häufiger ist aber das Gegenteil, ein starkes Anwachsen der Bakterienbefunde, wenn es mit dem Organismus zu Ende geht.

Eine sichere thrombo-embolische Pyämie haben wir nicht beobachtet. Die thrombo-embolische Pyämie, bei welcher sich ja von einem festsitzenden Thrombus Partikel losreißen, in den Kreislauf gelangen, irgendwo stecken bleiben und zur Entwicklung einer Metastase Anlaß geben sollen, ist wohl, nachdem wir gelernt haben, aseptisch zu unterbinden, entschieden seltener geworden, wie Jordan sehr richtig bemerkt. Auch bin ich mit Jordan sehr einverstanden, der den Begriff der Reinkulturpyämie aufgestellt hat. Bei dieser werden zwar auch größere sichtbare metastatische Herde gebildet, wie bei der thrombo-embolischen Form. Die Herde entstehen aber nicht auf grob embolischem Wege, sondern durch Ansiedlung der im Blute kreisenden Mikroben an irgendeiner Stelle in Reinkultur, ohne Beimischung von Thrombusmassen. Am häufigsten kommen die thrombo-embolischen Formen bei der otogenen Sinusthrombose und bei der puerperalen Thrombophlebitis vor, hierüber habe ich aber nur wenige eigene Beobachtungen gemacht.

Lassen wir die thrombo-embolischen Formen unberücksichtigt, so habe ich mir von dem Beginn und den Verlauf der septischen Allgemeininfektion nun folgendes Bild auf Grund meiner Untersuchungen gemacht.

1. Bei vielen anscheinend lokalen Infektionen kommt es gar nicht so selten außer zu einer Toxinämie auch zu einer nachweisbaren Invasion der Erreger ins Blut. Die in diesem Invasionsstadium gefundenen Bakterienmengen können manchmal recht erheblich sein und übertreffen oft diejenigen Mengen, die man bei der ausgesprochenen Sepsis trifft. Ob eine Invasion stattfindet oder nicht ist ebensosehr von der Virulenz der Bakterien, als von der anatomischen Beschaffenheit des Herdes abhängig.

2. Das Eindringen von Bakterien in das Blut kann ganz ohne klinisch erkennbare Folgen für den Patienten bleiben, da die Eindringlinge durch die bakterizide Kraft des Blutes nach Entfernung des primären Herdes zuerst schnell vernichtet werden.

3. Manchmal ist jedoch die Virulenz der Keime so groß, oder die Widerstandskraft des Organismus so gering, daß entweder foudroyante Sepsis dem Leben schnell ein Ende macht, oder daß die pathogenen Keime sich im Körper ansiedeln und an verschiedenen Stellen (eventuell auch an einer vereinzelten Stelle: Endokarditis) festen Fuß fassen können. Der Körper wird also gewissermaßen von den Bak-

terien okkupiert und so entsteht das eigentliche klinische Bild der Sepsis. Bei den Fällen foudroyanter Sepsis ist es wahrscheinlich aber nicht nachweisbar, daß auch ein Auskeimen der Mikroben im Blute selbst erfolgt (Hämitis).

4. Eine Reihe von chirurgischen Infektionskrankheiten führen zum Tode, ohne daß Bakterien im lebenden Blute nachweisbar sind. Man muß also annehmen, daß diese Patienten vorwiegend der Toxinämie erliegen.

Auf einigen Widerspruch werde ich wohl stoßen, wenn ich erkläre, daß meinen bisherigen Erfahrungen nach die Invasionen von Streptokokken ins Blut eine bessere Prognose darbietet, als wenn der Staphylokokkus ins Blut einbricht. Ich habe sogar zu einer Zeit gesagt, daß mit Ausnahme der Osteomyelitis die Infektionen des Blutes mit Staphylococcus aureus tödlich verlaufen wären. Dies bedarf nun wie aus Tabelle C. hervorgeht, einer Einschränkung. Auch andere Infektionen mit Staphylococcus aureus können zur Heilung gelangen.

Doch hatte ich auch damals betont, daß diese Angabe eben nur so weit Geltung haben sollte, wie das augenblicklich vorliegende Material gestattete. Nur aus sehr großen Beobachtungsreihen kann da etwas Sicheres geschlossen werden.

Dennoch ist es nicht zu leugnen, daß nach meinen bisherigen Untersuchungen die Streptokokkeninvasion einen bedeutend besseren Heilungsprozentsatz bietet, wie die Staphylokokkeninvasion. 68 Proz. Heilungen bei Streptokokken, 30 Proz. Heilungen bei Staphylokokken. Dies Verhältnis mag sich im Laufe der Zeit noch zu Ungunsten der Streptokokken verschieben. Jedenfalls ist aber die große Heilungszahl der Streptokokkenfälle gegenüber früherer Beobachtungen anderer Autoren auffällig. Sie wird wohl zum Teil darauf beruhen, daß eben überhaupt mehr Infektionen des Blutes, also auch mehr geringfügige und zur Heilung kommende, heute nachgewiesen werden können. Durchmustert man die Tabellen auf die Anzahl der gefundenen Keime hin, so kann man wohl im allgemeinen sagen, daß die tödlich ausgehenden Fälle auch eine große Anzahl von Bakterienkolonien aufzuweisen gehabt haben. Doch gibt es hier sehr auffällige Ausnahmen, namentlich bei den Infektionen mit Staphylococcus aureus. Auch bei den Sehnenscheidenphlegmonen mit Streptokokkenbefund fällt der Fall 4 durch seinen geringen Befund (1 Kolonie) trotz schwerster Infektion und tödlichem Ausgang auf. Irgendeinen rechten Grund für diese Inkongruenz, auf die wir in den vorhergehenden Zeilen schon öfter hingewiesen haben, haben wir nicht entdecken können. Man muß sich vorläufig darauf beschränken, hier Vorgänge, wie sie

Radziewsky bei Tieren vorgefunden hat (fortschreitende Immunisierung des Tieres auch bei tödlichem Ausgang) zur Erklärung mit heranzuziehen. Hiermit komme ich nun auf den Wert der Blutuntersuchung für die Prognose und für die Indikation zur Amputation und dergleichen. Wie gesagt gibt ein ganz hoher Bakterienbefund eine schlechte Prognose, wie aus der Tabelle ersichtlich ist, dennoch ist die Prognose, wie wiederum aus der Tabelle hervorgeht, nicht als absolut schlecht zu bezeichnen, wenn auch wirklich einmal ein Paar hunderttausend Streptokokken oder Staphylokokken als im Blute kreisend angenommen werden müssen. Andererseits ist ein geringer Bakterienbefund auch bei tödlich endenden Fällen und zwar auch gegen Ende des Lebens erhoben worden. Aus einer Verringerung des Bakterienbefundes im Blute darf also nicht ohne weiteres auf eine Besserung des Leidens geschlossen werden. Häufig geht ja gewiß beides einander parallel, wie z. B. deutlich bei dem genauer mitgeteilten Fall von Osteomyelitis der Wirbelsäule zu sehen ist (Fall 29).

Es werden aber stets die übrigen Momente im Krankheitsbilde die Hauptrolle spielen müssen. Als Indikation zur Amputation ist der Blutbefund nur mit größter Vorsicht zu verwerten. Theoretisch läßt sich ja leicht ein Fall konstruieren, in dem der anwachsende Blutbefund dem Arzt das Messer zur Amputation in die Hand drängt. Auch wir waren beim Beginn unserer Untersuchungen durchaus der Ansicht, daß sich wahrscheinlich eine solche Indikationsstellung möglich machen ließe. Mustert man aber hierauf die geheilten Fälle durch, so ist unter ihnen kein einziger Fall, wo der Blutbefund tatsächlich die Indikation zur Amputation gegeben hätte. In einem Fall von Amputation des Beines oberhalb des Kniegelenks, wegen Vereiterung desselben und Gangrän des Unterschenkels war die Amputation schon gemacht, ehe das Resultat der am Tage der Amputation angestellten Blutentnahme bekannt war (Fall 26).

In anderen Fällen haben wir mit Recht und mit gutem Erfolg bei chronischen Eiterungen amputiert, ohne daß ein Blutbefund zu erheben gewesen wäre. Unter den tödlich verlaufenen Fällen befindet sich einer (Fall 5), wo der bakterielle Blutbefund uns vielleicht zur Amputation oder zur Exstirpation der vereiterten Vena brachialis hätte veranlassen können, die bestehenden Lungenerscheinungen schienen uns ausreichenden Grund für die Verschlechterung darzubieten. In einem anderen Falle (Fall 13) hätte der stets geringer werdende Blutbefund (Fall 3 der Tabelle B) uns eher von einer nötigen Operation abhalten können. Schließlich kamen mehrere Fälle

mit Keimzahlen zur Heilung, die ebenso hoch waren, wie bei den tödlich verlaufenden Fällen, und bei denen wir uns mit ausgiebigen Inzisionen begnügen konnten. Man sieht also, daß aus unserem Material für den Indikationswert bei Amputationen nichts herauszubekommen ist. Dennoch will ich gern annehmen, daß im Lauf der Zeit auch Fälle von fortschreitender Bakterienüberschwemmung des Blutes vorkommen werden, bei denen der Blutbefund die Hauptindikation zur Amputation bildet. In der Regel wird es jedoch so sein, wie Bergmann meint, daß nämlich der Zustand der Extremität den Ausschlag gibt, ob amputiert werden soll oder nicht. Kann ich also in Canons Sinne für den Wert der Blutuntersuchung keine beweisenden Fälle anführen, so bin ich doch nach wie vor der Meinung, daß die Blutuntersuchung einen bedeutenden diagnostischen Wert hat. Ganz abgesehen davon, daß es im Einzelfall doch gewiß interessant ist, zu wissen, ob bei dem betreffenden Patienten eine erhebliche Bakteriämie vorhanden ist oder nicht, hat uns die Blutuntersuchung in den Fällen von Sepsis nach Angina sehr zur Diagnose geholfen, in früherer Zeit hat sie sich bei der Osteomyelitis als von hohem Wert gezeigt. Endlich möchte ich daran erinnern, daß in der oft schwierigen Frage, ob ein Typhus vorhanden ist, oder ob es sich um eine Sepsis, eine versteckte Osteomyelitis, eine zentrale Pneumonie handelt, die Blutuntersuchung sehr häufig den Ausschlag geben wird; denn die Chancen, die spezifischen Bakterien im Blute zu finden, sind ja für einige der genannten Krankheiten sehr groß.

Indem ich hiermit meine Darlegungen abschließe, ist es mir ein besonderes Vergnügen, meinem verehrten Chef, Herrn Dr. Wiesinger, für das freundliche Interesse, welches er meinen Bestrebungen entgegengebracht hat, den Assistenten der chirurgischen Abteilung des Allgemeinen Krankenhauses Hamburg-St. Georg für ihre tatkräftige Beihilfe bei den vorliegenden Untersuchungen meinen besten Dank auszusprechen.

Korrekturnachtrag.

Die vorliegende Arbeit wurde im Mai 1903 abgeschlossen, die später erschienenen Arbeiten, besonders das große Lenhartzsche Werk im Nothnagelschen Handbuch, konnten nicht mehr berücksichtigt werden.

Literaturverzeichnis.

Albarran, Etude sur les reins des urinaires. Thèse de Paris. 1889. p. 40.

Bertelsmann und Mau, Das Eindringen von Bakterien in die Blutbahn als eine Ursache des Urethralfiebers. Münchener med. Wochenschr. 1902. S. 521.

Bertelsmann, Über bakteriologische Blutuntersuchungen bei chirurgischen Infektionskrankheiten mit besonderer Berücksichtigung des Beginns der Allgemeininfektion. Archiv f. klin. Chirurgie. 67. Bd. Heft 4.

Becker, Deutsche med. Wochenschr. 1883. Nr. 46.

Brunner, Ein Fall von eitriger Strumitis, verursacht durch das Bakterium coli commune. Korrespondenzblatt für Schweizer Ärzte 1892.

Derselbe, Erfahrung und Studien über Wundinfektion. Die Begriffe Septikämie und Pyämie usw. Frauenfeld 1899.

Brunner, Conrad, Über die Ausscheidung pathogener Mikroorganismen durch den Schweiß. Berliner klin. Wochenschrift 1891, Nr. 21.

Barbacci, Etiologiae patogenesi della peritonite da perforatione Sperimentale mem. orig. Anno XCVII fasc. IV.

von Bergmann, Berliner klin. Wochenschrift 1901, Nr. 46. Sitzungsbericht der Berliner med. Gesellschaft.

Braun, Heinrich, Untersuchungen über den Bau der Synovialmembranen und Gelenkknorpel, sowie über die Resorption flüssiger und fester Körper aus den Gelenkhöhlen. Deutsche Zeitschrift für Chirurgie. Bd. 39.

Brauser, Blutvergiftung und Amputution. Münchener med. Wochenschrift 1902. Nr. 3.

Babes, Bakteriologische Untersuchungen über septische Prozesse im Kindesalter. Leipzig 1889.

Blum, Zur Kasuistik der krypt. Sepsis. Münchener med. Wochenschrift 1893. S. 287.

Brieger, Charité-Annalen. Bd. 13.

Bail, M., Langenbecks Archiv. Bd. 62. Die Schleimhaut des Magen-Darmtraktus als Eingangspforte pyogener Infektion.

Baur, Über die Rolle der sogenannten lokalen Toxine bei der Sepsis. Zentralblatt für Chirurgie, Nr. 10, S. 287. Sitzung der freien Vereinigung der Chirurgen Berlins.

Bjorksten, Die Wirkungen der Streptokokken auf verschiedene Organe des Körpers. Zieglers Beiträge zur pathol. Anatomie und allgem. Pathologie. Bd. 25, pag. 4.

Bonsdorff, Ibidem.

Canon, Bericht der freien Vereinigung der Chirurgen Berlins. Deutsche med. Wochenschrift 1894. Nr. 6.

Derselbe, Beiträge zur Osteomyelitis mit Immunisierungsversuchen. Deutsche Zeitschrift für Chirurgie XXXVII. und XLII. Heft 1 und 2.

Derselbe, Zur Ätiologie der septischen Krankheiten usw. Deutsche Zeitschrift für Chirurgie. Bd. 61.

Derselbe, Zur Ätiologie der Sepsis, Pyämie und Osteomyelitis. (Auf Grund bakteriologischer Untersuchungen des Blutes). Deutsche Zeitschrift für Chirurgie 1893. Bd. XXIV.

Derselbe, Bakteriologische Blutuntersuchungen bei Sepsis. Deutsche med. Wochenschrift 1893. Nr. 43.

Canon, Beiträge zur Osteomyelitis mit Immunisierungsversuchen. Deutsche Zeitschrift für Chirurgie 1895. Bd. XLII.
Derselbe, Die Influenzabazillen im lebenden Blute. Virchows Archiv XXXI. 1893.
Colombini, Gonokokkennachweis im Blute. Zentralblatt für Bakteriologie. Bd. 24. Nr. 25.
Chvostek, T., Wiener klin. Wochenschrift 1896. Nr. 49.
Chvostek und Egger, Wiener klin. Wochenschrift 1897. Nr. 3.
Dörfler, Blutvergiftung und Amputation. Münchener med. Wochenschrift 1901. Nr. 17 u. 18.
De Fine Light, Bericht über 98 bakteriologische Blutuntersuchungen. Nord. med. Archiv 1899. No. 3.
von Eiselsberg, Wiener med. Wochenschrift 1886. Nr. 5 u. 8.
Derselbe, Wiener klin. Wochenschrift 1890. Nr. 38.
Derselbe, Nachweis von Eiterkokken im Schweiß eines Pyämischen. Berliner klin. Wochenschrift 1891. S. 553.
Escherich, Über die spezifischen Krankheitserreger der Säuglingsdiarrhöen (Streptokokkenenteritis). Wiener klin. Wochenschrift. Nr. 42.
Etienne, Les pyo-septicémies médicales. Thése de Nancy 1893.
Ferranini, Die Kryptoseptikämie. XI. internationaler Kongreß in Rom. Zentralblatt für Bakteriologie 1894. Bd. XVI.
Fraenkel, E., Über Knochenmark und Infektionskrankheiten. Münchener med. Wochenschrift 1902. Nr. 14.
Fraenkel, Alex., Über peritoneale Infektion. Wiener klin. Wochenschrift 1891.
Fraenkel, Halle, Über das Vorkommen von Organismen in der gesunden Lunge. Verein der Ärzte in Halle a.S. Münchener med. Wochenschr. 1902. Nr. 33. S. 1400.
Fraenkel, E, und Simmonds, Zentralblatt für klin. Medizin 1885. S. 737.
Fischer und Levy, Über die pathol. Anatomie und Bakteriologie der Lymphangitis. Deutsche Zeitschrift für Chirurgie. Bd. 34.
Friedländer, Die Erkrankungen der männlichen Harnorgane. Berlin 1900, Louis Markus.
Garré, Fortschritte der Medizin 1885. Bd. III. Nr. 6. Zur Ätiologie akut eitriger Entzündungen.
Großmann, Beiträge zur Kenntnis der Proteusinfektion. Beiträge zur klin. Chirurgie. Bd. XXX. Heft 1. Proteusperitonitis.
Gwosdinsky, Russ. Archiv für Pathologie, klin. Medizin und Bakteriologie. Bd. III. 1897. Heft 3.
Grawitz, E., Beiträge zur Bakteriologie des Blutes, nebst Bemerkungen über die durch Bakterieneinwirkungen bedingten Veränderungen der Blutmischung. Charité-Annalen. Bd. XIX. 1892/93. S. 154.
Hämig und Silberschmidt, Klinisches und Bakteriologisches über Gangräne foudroyante. Korrespondenzblatt für Schweizer Ärzte. 30. Jahrg. Nr. 30.
Hartmann (siehe Bulletin de la société anatomique de Paris 1888. pag. 982).
Halban, Langenbecks Archiv. Bd. 55.
Derselbe, Wiener klin. Wochenschrift 1898. Nr. 51.
Hermann, De l'influence de quelques variations du lerrain organique sur l'action des microbes pyogènes. Annales de l'institut Pasteur 1891.
Homen und Laitinen, Palquist, Silvart und Walgren, Die Wirkungen der Streptokokken auf verschiedene Organe des Körpers. Zieglers Beiträge zur pathol. Anatomie und allg. Pathologie. Bd. 25, pag. 4.

Hirsch, Joseé, Zentralblat für Bakteriologie usw. Über Streptokokken-Enteritis. XXII. Bd. Nr. 14/15. 1897.

Hirschlaff, Bakteriologische Blutuntersuchungen bei septischen Erkrankungen und Lungentuberkulose. Deutsche med. Wochenschrift 1897. Nr. 48.

Hewelke, Ref. Zentralblatt für Bakteriologie 1896. Bd. XIX.

Jouannic, Septicémie à Staphylocoque. These de Paris 1899. Imprim.: Joure et Boyer.

Jordan, Die akute Osteomyelitis usw. Bruns' Beiträge. Bd. X.

Janowski, Die Ursachen der Eiterung vom heutigen Standpunkt der Wissenschaft aus, in Zieglers Beiträge zur pathol. Anatomie und allg. Pathologie. Bd. XV. S 156.

Derselbe, Zentralblatt für allg. Pathologie und pathologische Anatomie. XII S. 828. 1901.

Kraft, Ludwig, Experimentel-pathologiske Studier over acut Peritonitis. Langsteds Verlag 1891.

Kraske, Die Ätiologie und Pathogenese der akuten Osteomyelitis. Langenbecks Archiv. XXXIV. 1887.

Klein, Gonarthritis purulenta dextra. Archiv für Kinderheilkunde. Bd. 22. 1897. S. 447.

Kocher und Tavel, Vorlesungen über chirurgische Infektionskrankheiten.

Kocher, Zur Ätiologie der akuten Entzündungen. Langenbecks Archiv für klin. Chirurgie. Bd. XXIII.

Kohn, Bakteriolog. Blutuntersuchungen, insbesondere bei Pneumonie. Deutsche med. Wochenschrift 1807. Nr. 9.

Koloman Bouday, Beitrag zur Histogenese der metastatischen Phlegmone.

Kraus, Bakteriolog. Blut- und Harnuntersuchungen. Zeitschrift für Heilkunde. Bd. XVII. S. 117. Heft 2 u. 3.

Derselbe, Über die Verwertbarkeit bakteriologischer Blut- und Harnbefund für die Ätiologie der Infektionskrankheiten. Wiener klin. Wochenschrift 1895. S. 472.

Kretz, Bericht der Naturforscher-Versammlung 1901. II. Bd. Über Bakteriämie, toxinische-metastasierende bakteriämische Infektion.

Kruse, W., Bemerkungen über Infektion, Immunität und Heilung. Zieglers Beiträge. Bd. XII. 1893.

Kühnau, Über die Resultate und die Leistungsfähigkeit der bakteriologischen Blutuntersuchungen im Dienste der klinischen Diagnostik. Zeitschrift für Hygiene usw. Bd. 25.

Lenhartz, Diskussion zum Prochownikschen Vortrage. Münchener med. Wochenschrift 1899. Nr. 21. S. 716.

Derselbe, Hermann, Über den diagnostischen Wert der bakteriologischen Blutuntersuchung Festschrift für v. Leyden. I. Bd. 1902.

Derselbe, Mikroskopie und Chemie am Krankenbett. 3. Aufl. 1900. S. 53.

Derselbe, Über die septische Endokarditis. Münchener med. Wochenschrift 1901. Nr. 28.

Lexer, Zwei Fälle akuter Osteomyelitis mit Blutuntersuchung. Zentralblatt für Chirurgie. Bd. 22. 1895. S. 947.

Derselbe, E., Die Schleimhaut des Rachens als Eingangspforte pyogener Infektionen. Archiv für klin. Chirurgie. Bd. 54.

Derselbe, Archiv für klin. Chirurgie. Bd. 57. Zur Kenntnis der Streptokokken- und Pneumokokken-Osteomyelitis.

Lexer, Die Ätiologie und die Mikroorganismen der akuten Osteomyelitis. Sammlung klin. Vorträge. N. F. Nr. 173.

Lennander, K. J., Akute Peritonitis. Zentralblatt für Chirurgie 1901. S. 732.

Lannelongue et Achard, Etude experimentale des osteomyélites à staphylocoques et à streptocoques. Annales de l'Institut Pasteur 1891. Nr. 4.

Libmann, Zentralblatt für Bakteriologie. XXII. Bd. 1897. Zwei Fälle von Streptokokkenenteritis.

Derselbe, Streptokokkus Enteritis à study of two cases. (Med. record. vol. 53. p. 336).

v. Lingelsheim, Kritisches und Experimentelles zu der Ätiologie, dem Wesen und der Bekämpfung der Streptokokkeninfektionen. Marburg 1899. Habilitationsschrift.

Derselbe, Ätiologie und Therapie der Staphylokokkeninfektionen. Urban und Schwarzenberg. Berlin 1900.

Luige Manfredi, Virchows Archiv. Bd. 155. S. 335. Über die Bedeutung des Lymphganglionsystems für die moderne Lehre von der Infektion und der Immunität.

Müller, Kurt, Über akute Osteomyelitis. Münchener med. Wochenschrift 1893. Marmorek. Nr. 47 u. 48.

Mannorek, Versuch einer Theorie der septischen Krankheiten. Stuttgart, Ferdinand Enke 1894. Auf Grund experimenteller usw.

Melchior, Cystitis und Urininfektion. Verlag von S. Karger, Berlin 1897.

Masius et Béco, Contribution à l'étude clinique des formes septicemiques de la staphylococcie. (Revue de médicine 1897.)

Marx, E., Diagnostik, Serumtherapie und Prophylaxe. Bibliothek von Coler. Berlin 1902.

Meyer, Georg, Sammlung klinischer Vorträge. Neue Folge 282.

Noetzel, Fortschritte der Medizin 1898. Bd. 16.

Derselbe, Weitere Untersuchungen über die Wege der Bakterienresorption von frischen Wunden und die Bedeutung derselben. Langenbecks Archiv. Bd. 60. S. 41.

Derselbe, Langenbecks Archiv. Bd. 55. S. 543. Langenbecks Archiv Bd. 57. S. 311. Bd. 57 über peritoneale Resorption und Infektion.

Neufeld, Über die Züchtung der Typhusbazillen aus Roseolaflecken nebst Bemerkungen über die Technik bakteriologischer Blutuntersuchungen. Zeitschrift für Hygiene. Bd. 30.

Okintschitz, Über klinisch-bakteriologische Blutuntersuchungen bei einigen Infektionskrankheiten. Dissertation. Petersburg 1889.

Oppel, W. A., Russki Wratsch 1902. Nr. 11. Referat des Zentralblattes für Chirurgie. Nr. 25.

Pawlowsky, Annales de l'institut Pasteur. 1888. Nachweis der Resorption von Tuberkelbazillen, welche in ein Gelenk eingespritzt wurden, nach einer Stunde in den Leistendrüsen.

Pakes und Waschburn, A case of akute Streptokokkal-Enteritis. British med. Journal. Voli pag. 1578.

Passet, Über Mikroorganismen der eitrigen Zellgewebsentzündung des Menschen Fortschritte der Medizin 1885. Nr. 2 u. 3.

Derselbe, Untersuchungen über die Ätiologie der eitrigen Phlegmonen des Menschen. Berlin 1885.

Petersen, Über Immunisierung und Serumtherapie bei der Staphylomykosis. Bruns' Beiträge 1897. Bd. XIX.

Derselbe, W., Beiträge zur klin. Chirurgie. Bd. 19. Über Immunisierung und Serumtherapie bei der Staphylomykosis.

Posner und Lewin, Über kryptogenetische Entzündungen. Berliner klinische Wochenschrift 1894.

Posner und Cohn, Zur Frage der Allgemeininfektion bei Harnkrankheiten. Berliner klin. Wochenschrift 1900.

Petruschky, Untersuchungen über Infektion mit pyogenen Kokken. Zeitschrift für Hygiene usw. Bd. XVII. 1894.

Raskin, Marie, Ätiologie der wichtigsten Komplikationen des Scharlach. Wratsch. 1888. Nr. 37—44.

Radziewsky, Zeitschrift für Hygiene und Infektionskrankheiten. Bd. 57. Untersuchungen zur Theorie der bakteriellen Infektion.

Reichel, Zur Ätiologie und Therapie der Eiterung. Langenbecks Archiv XLV.

Derselbe, Zur Ätiologie und Therapie der Eiterungen. Münchener med. Wochenschrift 1894. Nr. 48.

Derselbe, Über Immunität gegen das Virus der Eiterkokken. Langenbecks Archiv 1891. XLII.

Reichenbach, Über Immunisierungsversuche gegen Staphylococcus pyogenes aureus. Bruns' Beiträge 1897. XVIII.

Ribbert, Die pathol. Anatomie und die Heilung der durch den Staphylococcus aureus hervorgerufenen Erkrankungen. Bonn 1891.

Rendu, Soc. med. des habitaux (9. dec. 1898) zitiert nach Jouannic.

Rosenbach, Mikroorganismen bei den Wundinfektionskrankheiten des Menschen. Wiesbaden 1884, Bergmann.

Roux et Lannois, Sur un cas d'adénie infectieuse due au staphylocoque aureus (Rev. méd. 1890).

Riedl und Kraus, Zeitschrift für Hygiene und Infektionskrankheiten. Bd. 26. S. 353. Über die Ausscheidung der Organismen durch drüsige Organe.

Rinne, Über den Eiterungsprozeß und seine Metastasen usw. Langenbecks Archiv. Bd. 39.

Sänger, Über einen Fall von Endokarditis ulcerosa in einem kongenital mißbildeten Herzen mit Bemerkungen über Endokarditis. Deutsche med. Wochenschrift 1889. Nr. 8.

Scheuerlen, Zentralblatt für Bakteriologie 1890. Nr. 7.

Schnitzler und Ewald, Deutsche Zeitschrift für Chirurgie. Zur Kenntnis der peritonealen Resorption. Resorptionsverlangsamung durch eingebrachte Fremdkörper, wie Sand, Ruß, Glaskugeln.

Schnitzler, Beitrag zur Kenntnis der latenten Organismen. Langenbecks Archiv. Bd. 59. S. 869.

Schottmüller, Zur Pathogenese des Typhus abdominalis. Münchener med. Wochenschrift 1902. Nr. 38.

Sittmann, Bakteriologische Blutuntersuchungen. Archiv für klin. Medizin. Bd. LIII. Heft 3 u. 4. 1894.

Sittmann und Barlow, Über den Befund von Bacterium coli commune im lebenden Blut. Deutsches Archiv für klin. Medizin. Bd. 52. (Coli-Urethralfieber.)

Sonnenburg und Canon, Zentralblatt für Chirurgie 1894. S. 16. Freie Vereinigung der Chirurgen Berlins.

Tavel, Über die Ätiologie der Strumitis. Basel 1892. (Darmbakterien in der Strumitis.)

Tavel und Lang, Über die Ätiologie der Peritonitis. Mitteilungen aus Kliniken und medizinischen Instituten der Schweiz. I. Reihe. 1. Heft.

Tilaretow, Streptokokkenpneumonien mit Blutbefund. Referat in Baumgartens Jahresbericht 1898, S. 496.

Tietze, Die chirurgische Behandlung der akuten Peritonitis. Grenzgebiete. Bd. V. Heft 1.

Wassermann, Freie Vereinigung der Chirurgen Berlins. Sitzung vom 9. Dezember 1901. Zentralblatt für Chirurgie 1902. Nr. 7.

Waterhouse, Experimentelle Untersuchungen über Peritonitis. Virchows Archiv. Bd. CXIX.

Wolff, Blutvergiftung und Amputation. Münchener medizin. Wochenschrift. Nr. 48. 1902.

White, Blood cultures in septicamia, meningitis and chronic. Journal of the Boston Soc. of the med. Vol. 3, pag. 197.

Wyssokowitsch, Über die Schicksale der ins Blut injizierten Mikroorganismen im Körper der Warmblüter. Zeitschrift für Hygiene usw. Bd. I.

Ziegler, P., Studien über die intestinale Form der Peritonitis. München, Riegersche Buchh. 1893.

XIV.

Aus der chirurgischen Universitätsklinik in der königlichen Charité zu Berlin. (Direktor: Geheimer Medizinalrat Prof. Dr. F. König.)

Über Hammerdarm nach Bauchfelltuberkulose.

Doppelter Darmprolaps aus einer Nabeldarmfistel.

Von

Privatdozent Dr. **Friedrich Pels-Leusden,**
I. Assistenten der Klinik.

(Mit Tafel II.)

In einer auf Grund des Materials der Königl. chirurgischen Universitätsklinik in der Charité verfaßten Arbeit kommt Friedländer (1) [1]) zu dem Schluß, daß die Laparotomie bei Bauchfelltuberkulose die Ausbildung von Kotfisteln begünstige. Mag dem nun sein wie ihm wolle, jedenfalls beobachtet man nicht nur nach Laparotomie solche Kotfisteln, sondern dieselben entstehen auch gelegentlich und gerade am Nabel ohne chirurgische Eingriffe, vergl. Ledderhose (2). Es kann daher die gelegentliche Entstehung einer solchen Fistel nicht genügenden Grund abgeben, um die von König (3) 1884 in die Chirurgie eingeführte Laparotomie bei Peritonitis tuberculosa wieder aufzugeben. Auch die scharfe Kritik, welche vor einigen Jahren Borchgrevink (4) an dieser Operation geübt, hat den Glauben an ihre Heilkraft bei den meisten Chirurgen nicht zu erschüttern vermocht. Ich verweise in dieser Hinsicht auf die neueren Arbeiten von Thönes (5) aus dem Krankenhause Eppendorf und der Göttinger chirurgischen Klinik. Wenn eine solche Kotfistel entstanden ist, so hat es sich fast stets um die allerschwersten Formen von Bauchfelltuberkulose mit ausgedehnten Granulationsbildungen gehandelt, welche die Darmwandungen entweder von außen nach innen oder umgekehrt derartig geschädigt hatten, daß sie den vermehrten Anforderungen,

1) Die in Klammern befindlichen Ziffern beziehen sich auf das am Schlusse angefügte Literaturverzeichnis.

die in der Regel bei abdomineller Tuberkulose an den Darm gestellt werden, nicht mehr standzuhalten vermochten. Warum gerade am Nabel eine derartige Perforation häufig erfolgt, darüber existieren meines Wissens keine Untersuchungen, jedoch wird dafür wohl die geringe Widerstandsfähigkeit der Bauchdecken daselbst verantwortlich gemacht werden müssen. Auch Nabelbrüche, wie sie bei Kindern mit dicken Bäuchen ja so häufig sind, werden die Ausbildung solcher Fisteln wesentlich begünstigen. Selbstverständlich ist die Entstehung einer derartigen Kotfistel immer etwas höchst Unangenehmes und die meisten Patienten sind danach wohl zugrunde gegangen; man vergleiche in dieser Hinsicht die Mitteilungen von Herzfeldt (6). Daß aber die Behandlung solcher Kotfisteln keineswegs eine ganz aussichtslose ist, wissen wir schon aus den ziemlich zahlreichen Beobachtungen, nach welchen eine infolge Blinddarmtuberkulose entstandene Kotfistel mit vollem Erfolg operativ beseitigt worden ist. Einen derartigen von König operierten Fall hat Dobbertin (7) erst vor kurzem in der Gesellschaft der Charité-Ärzte vorgestellt, und auch der Fall, über den ich hier berichten will, liefert den eklatanten Beweis für die Heilbarkeit solcher Zustände selbst in den schwersten Fällen.

A. S., 3 Jahre alt, wurde in die Kinderpoliklinik der Kgl. Charité Mitte Juli 1902 aufgenommen. Mutter sowie einige Geschwister des Kindes sind phthisisch, auch die Großmutter ist an Phthisis pulmonum gestorben. Das Kind ist ein Flaschenkind, hat an Rachitis gelitten und stets einen dicken Bauch gehabt. Seit etwa 4 Wochen klagt es über Schmerzen im Leib, weint bei Berührung desselben und wird trotz guten Appetits immer blasser und magerer. Seit 14 Tagen ist der Leib stark aufgetrieben, die Temperatur abends erhöht und vorübergehend sind auch leichte Frosterscheinungen aufgetreten. Da eine interne Therapie bei dem Kinde erfolglos geblieben ist, so wird es auf die chirurgische Klinik verlegt.

Aufnahmebefund: Blasses, mageres Kind mit rachitischem Knochenbau, ziemlich stark gekrümmten Unterextremitäten. — Zirkulations- und Respirationsorgane ohne nachweisbare Veränderungen. Der Puls etwas beschleunigt. Der Urin ohne Besonderheiten. Der Leib ist sehr stark aufgetrieben, die untere Thoraxapertur sehr weit. Durch die Haut des Leibes schimmern sehr zahlreiche, stark erweiterte Venen durch. Der Nabel ist verstrichen. Auf der Höhe des Leibes ist der Anschlagsschall tympanitisch, in den abhängigen Teilen stark gedämpft. Bei Lagewechsel läßt sich eine deutliche Aufhellung des Anschlagsschalls daselbst nicht konstatieren. Auch ist Fluktuation nicht deutlich zu fühlen. Stuhlgang ziemlich normal. Auch ist anamnestisch über Veränderung seitens der Stuhlentleerung nichts berichtet worden.

Am 31. Juli wird in Ätherchloroformnarkose das Abdomen durch einen langen Schnitt eröffnet, welcher etwas oberhalb der Mitte zwischen

Proc. ensiformis und Nabel beginnt und bis in die Mitte zwischen letzterem und der Symphyse herabreicht. Die Muskulatur der Bauchdecken erscheint in der Umgebung des Nabels infiltriert und mit dem darunter gelegenen Bauchfell verlötet. Letzteres ist außerordentlich stark verdickt, dicht mit grauen tuberkulösen Knötchen durchsetzt, so daß man erst nach Durchtrennung von fast 1/3 cm dicken Granulationsmassen nach unten vom Nabel in die freie Bauchhöhle hineingelangt. Das Peritoneum parietale ist überall mit grauen, meist hirsekorngroßen Knötchen durchsetzt und übersät. Weniger zahlreich sind die Knötchen auf dem Mesenterium, woselbst sie mehr in Gruppen angeordnet sind und Stecknadelkopf- bis Erbsengröße besitzen. Vielfache Verwachsungen der Därme untereinander und mit den Bauchdecken. Nach Lösung einiger Schlingen fließen nur wenige Eßlöffel voll blutig-serösen Ergusses aus der Bauchhöhle; etwas größere Mengen finden sich im kleinen Becken angesammelt. Die Verwachsungen der Därme mit den Bauchdecken sind besonders ausgedehnt auf der rechten Seite unmittelbar am Nabel und in der Umgebung des Ligamentum teres. Die tuberkulös veränderten Bauchdecken werden mit Jodoform bestreut und sodann wieder mit einer größeren Anzahl von durchgreifenden Seidennähten vereinigt.

Nach der Operation hatte das Kind anfangs leichte Temperatursteigerung. Im übrigen war das Befinden aber ein gutes. Konsistenter Stuhl wurde am 4. Tage nach der Operation entleert. Der Leib behielt ungefähr den Umfang wie vor der Operation.

Am 20. August wiederum Temperatursteigerung.

Am 23. August wurde in der Mitte der Wunde, dem Nabel entsprechend, eine Kotfistel bemerkt. Von da ab entleerte sich der Stuhlgang zum kleineren Teil aus der Fistel, zum größeren Teil aus dem Anus. In der Umgebung der ersteren trat bald ein ziemlich starkes Ekzem auf. Der Umfang des Bauches betrug Ende September 6 cm weniger als bei der Aufnahme. Das Allgemeinbefinden des Kindes war ein befriedigendes. Mitte Oktober wurde ungefähr eine Woche lang der Kot nur aus der Fistel entleert, von da ab aber wiederum zum großen Teil auch per anum. Der Zustand blieb so bis zum Januar, zu welcher Zeit sich wiederum abendliche, ziemlich hohe Temperatursteigerungen einstellten und das Allgemeinbefinden des Kindes sich nicht unwesentlich verschlechterte. Dabei schrie das Kind sehr viel und am 9. März wird zum erstenmal bemerkt, daß sich aus der Kotfistel ein kirschgroßes Stück Darmschleimhaut vorstülpt, aus dessen Zentrum die Kotentleerung erfolgt. Die Fistel hat um diese Zeit einen Durchmesser von ca. 1 cm. Es entstand danach sehr rasch ein ausgedehntes Ekzem mit starken Exkoriationen der Haut, welches bis zur Achselhöhle sich ausdehnte. Von Mitte März ab keine Stuhlentleerung mehr per anum, sondern aller Stuhl wird durch das vorgestülpte Darmende entleert. Er ist im allgemeinen ziemlich gut verdaut. Das Kind schreit sehr viel und dabei wird der Darmprolaps immer stärker, so daß er am 26. März ungefähr 7 cm lang ist.

Am 10. April wird zum ersten Male der Zustand beobachtet, der auf Tafel II nach einer Photographie und einer von Herrn Stabsarzt Hasenknopf entworfenen Aquarellskizze abgebildet ist. Die Kotentleerung erfolgte aus dem etwas kürzeren Schenkel, der nach rechts aus der Fistel

hervorschaute. Das Kind nimmt sehr reichlich Nahrung zu sich und entleert entsprechend viel Kot, so daß es nur schwer rein gehalten werden kann.

Das Bild, wie wir es nunmehr vor uns hatten, war ein außerordentlich typisches und wird jedem, der es einmal gesehen hat, nicht leicht aus dem Gedächtnis schwinden. Ich hatte dasselbe einmal bei einem Neugeborenen während meiner Assistentenzeit an der Göttinger chirurgischen Klinik unter Herrn Geh. Rat Braun beobachtet, und zwar bei einem Neugeborenen mit einem offenen Ductus omphalomesentericus. Da es aber, ich kann wohl sagen glücklicherweise, ein nicht so häufiges ist, so wird es wohl nicht von jedermann gesehen worden sein, und daher nehme ich die Berechtigung, es näher erläutern zu dürfen.

Was zunächst den in der Aufschrift gebrauchten Namen Hammerdarm anbetrifft, so habe ich denselben nirgends verzeichnet gefunden. Da aber Herr Geh. Rat König ihn für das Krankheitsbild gebrauchte, so habe ich ihn als praktisch angenommen, weil er treffend und kurz ist. Ein Blick auf die Abbildung wird das zur Genüge erläutern. Es handelt sich dabei um eine Ausstülpung des Darmes (ähnlich wie beim Mastdarmprolaps), aber durch eine seitliche, in der Regel dem Mesenterialansatz gegenüberliegende Öffnung, ein Zustand, der bei offen gebliebenem Ductus omphalomesentericus des öfteren beobachtet und beschrieben worden ist. Eine Abbildung eines solchen Zustandes, die mit der unserigen genau übereinstimmt, findet man z. B. in der Arbeit von Plappart (8) aus dem Jahre 1863. Die bei einer solchen Darmumstülpung aus dem am Nabel geöffneten Diverticulum Meckelii (offen gebliebener Ductus omphalomesentericus) vorliegenden Verhälthältnisse sind von Barth (9) sehr schön schematisch illustriert und seine Abbildungen sind in zahlreiche Lehrbücher (König, Bergmann-Bruns) übergegangen. Die Entstehung des Vorfalls bei persistierendem Ductus omphalomesentericus erklärt Barth so, daß durch den vermehrten intraabdominellen Druck das Divertikel zur Umstülpung gebracht werde und daß das umgestülpte Divertikel an den beiden Darmenden, dem zuführenden wie abführenden, einen Zug ausübe, sie allmählich ebenfalls zur Ausstülpung bringe. Mir scheint Barth etwas zu großen Wert auf diese Divertikelumstülpung zu legen und auch Ledderhose (l. c.) ist dieser Ansicht. Denn in unserem Falle hat sich der Prolaps des Darmes in ganz typischer Weise wie bei den angeborenen Nabeldarmfisteln ausgebildet, ohne daß ein längerer Gang vorhanden war, der sich ausstülpen und einen Zug an dem nachfolgenden Darm ausüben konnte. Möglicherweise sind also die für unseren Fall vorliegenden Verhältnisse auch für die bei offenem

Diverticulum Meckelii auftretenden Hammerdärme zutreffend. Ich habe dieselben daher in einigen schematischen Zeichnungen klarzulegen versucht, die sich im wesentlichen an die Barthschen anlehnen. Um dieselben nicht zu sehr zu komplizieren, habe ich die Muscularis des Darmes nicht als besondere Schicht kenntlich gemacht, mich vielmehr mit der Darstellung der Schleimhaut und des Bauchfells begnügt (vgl. Figur 1). In Figur 1 sieht man den Zustand der ausgebildeten Nabeldarmfistel und zugleich, wie aus ihr die hintere Darmwand durch den erhöhten intraabdominellen Druck vorgedrängt wird. In diesem Stadium, welches lange Zeit in unserem Falle beobachtet worden ist, vermag noch Kot in das abführende Darmende hineinzugelangen, was nicht mehr möglich ist, wenn, wie es in Fig. 2 dargestellt ist, der Vorfall der hinteren Darmwand ein vollständiger geworden ist. Es ist das derjenige Zustand, wie wir ihn z. B. bei der Anlegung des Anus praeternaturalis künstlich erzeugen. Bei diesem Vorfall ist dann natürlich das Mesenterium ziemlich stark gespannt und diese Spannung macht, wie man das auch sonst beobachtet, erhebliche Schmerzen und veranlaßte das Kind, zu schreien. Infolgedessen erhöht sich wiederum der abdominelle Druck und die Vordrängung wird stärker, die Spannung des Mesenteriums größer, das Kind schreit noch stärker, um dadurch seinen Zustand mehr und mehr zu verschlimmern. Daß dieses prolabierende Darmstück einen starken Zug an der nachfolgenden Darmwand ausübt, ist klar. Und allein dadurch kann schon der Darm in toto nachgezogen werden. Vielleicht spielt bei dieser Vorstülpung der ganzen Zirkumferenz des Darmes auch die nachdrängende Kotsäule eine gewisse Rolle, indem sie, der Darmwandung anhaftend, diese voranschiebt. Dazu kommt aber noch, daß der intraabdominelle Druck nicht allein hier eine nachgiebige Stelle findet, sondern auch noch seitlich von dem zu- und abführenden Darmende zwischen ihnen und der Bauchwand. Ist dann auch noch freie Flüssigkeit im Bauchraum vorhanden, so kann diese in diese Spalte hineingedrängt werden und ihrerseits den Darm noch weiter vorschieben, wie es in Fig. 3 abgebildet ist (vgl. Fig. 3). Auch dieser Zustand wurde an unserer Kleinen beobachtet und zwar an dem zuführenden Darmende. Wird dann auch noch das abführende ausgestülpt, so hat man das vollständige Bild des Hammerdarmes vor sich, dessen ziemlich komplizierte Durchschnittsverhältnisse in Fig. 4 dargestellt worden sind (vgl. Figur 4) und nach dem Vorangegangenen wohl einer weiteren Erläuterung nicht mehr bedürfen. Nicht unerwähnt will ich es lassen, daß, wie es Barth beobachtet hat, noch in die seitlichen vorgestülpten Peritonealtaschen Intestina hineingepreßt werden und zu Einklemmungs-

erscheinungen Anlaß geben können. Begrenzt wird die Ausdehnung des Prolapses schließlich zweifellos durch die immer stärker werdende Spannung des Mesenteriums. Daß gerade der Zug der vorgedrängten hinteren Darmwand das Entscheidende bei der Ausbildung des Hammerdarmes ist, schließe ich auch daraus, daß man denselben niemals nach Anlegung eines typischen Anus praeternaturalis beobachtet, denn dabei wird die hintere Darmwand mit Mesenterium seitlich an der Bauchwand fixiert und so ein Vorfall dieser Partien verhindert. Andernfalls, bei Außerachtlassung dieser Vorsichtsmaßregel, müßte es häufiger zu ähnlichen Vorfällen kommen wie in unserem Fall.

In diesem Zustande schien der Fall ziemlich desolater Natur zu sein. Wir haben ihn aber nicht für ganz aussichtslos gehalten, da das Kind sich in seinem Kräftezustande gut hielt und das ausgedehnte Ekzem in der Umgebung und die Hautexkoriationen nach geeigneter Behandlung (peinlichste Sauberkeit, Verbände mit roter Präzipitatsalbe und Zinkpaste) fast ganz zurückgingen. Die Nahrungsaufnahme war, wie schon erwähnt, eine sehr kopiöse, und der abfließende Kot ziemlich gut verdaut, so daß man wohl annehmen kann, daß es sich um Anlötung einer tiefsitzenden Darmschlinge handeln müsse.

Zur Vornahme der Operation ließen wir das Kind kräftig abführen und nach sehr reichlichen Entleerungen war eines Morgens das zuführende Darmende zurückgewichen, stülpte sich aber, als das Kind schrie, sofort wieder aus. Das zeigte uns in erwünschter Weise den Weg, wie wir bei der Operation vorzugehen hatten, und bewies, daß trotz der langen Dauer des Zustandes keine Verwachsungen zwischen den umgestülpten, aneinanderliegenden Serosaüberzügen des Darmes entstanden waren. Wir konnten also hoffen, in Narkose die Darmenden revaginieren zu können, wonach sich die Operation natürlich wesentlich einfacher gestalten würde.

Am 23. Mai wurde diese Operation in Äthernarkose ausgeführt (Pels-Leusden) und es gelang nach Beseitigung der Muskelspannung leicht, den Darm zu reponieren. Um ihn zurückzuhalten, wurde die Haut ca. $^1/_2$ cm von dem angewachsenen Darmschleimhautrand entfernt, rings herum durchtrennt und über der Fistel mit einer Anzahl von Seidennähten vereinigt, so daß nunmehr Darm gar nicht mehr offen vorlag, auch Darminhalt nicht mehr entleert werden konnte. Nach nochmaliger sorgfältiger Desinfektion des Operationsfeldes wurde der Hautschnitt nach unten in der Linea alba um einige Zentimeter verlängert und die Bauchhöhle unter Umschneidung des mit dem Darm verlöteten Hautstückes eröffnet. Zu- und abführendes Darmende, dem Dünndarm angehörig, sind mit einer benachbarten Schlinge durch einige Stränge verwachsen, welche nach doppelter Unterbindung durchtrennt wurden. Auch im übrigen finden sich zwischen den Darmschlingen zahlreiche ganz lockere, flächenhafte

Verwachsungen, zwischen denen an einer Stelle ein käsiger, erbsengroßer (offenbar ein eingedickter tuberkulöser Herd) Knoten zum Vorschein kommt. Sonst ist das Peritoneum überall glatt. Nirgends kann man makroskopisch auch nur eine Spur von tuberkulösen Knötchen entdecken, auch freie Flüssigkeit war nicht vorhanden. In mikroskopischen Präparaten vom Schleimhautrande fanden sich noch einige in bindegewebiger Rückbildung begriffene Tuberkel, und zwar einer in der Submucosa des Darmes und ein anderer unter der Epidermis, ein Beweis, daß die Peritonealtuberkel wohl vergänglichere Gebilde sind, wie diejenigen anderer Gewebe. Das mit der Haut verwachsene Darmstück wird nach Abtamponierung der Bauchhöhle vorgelagert und nunmehr ein ovales, den Defekt im Darm samt verwachsener Haut umgreifendes Stück aus dem Darm exzidiert, so daß nur noch am Mesenterialansatz ein kleines Stückchen Schleimhaut stehen bleibt. Durch leichte Verschiebung der Schleimhaut von dem etwas weiteren zuführenden nach dem engeren abführenden Darmende hin läßt sich dieser ovale Defekt mittelst einer dreischichtigen Darmnaht (Mucosa, Muscularis-serosa, Serosa-serosa) in querer Richtung zur Längsrichtung des Darmes vereinigen, ohne daß dadurch eine nennenswerte Verengerung des Lumens bedingt worden wäre. Danach wird die Bauchhöhle mit einer Anzahl durchgreifender Seidennähte geschlossen.

Das Kind überstand die Operation ausgezeichnet. Am Tage nach derselben wurde dünner Stuhlgang per anum entleert. Die Reste des Ekzems heilten rasch ab und ungefähr 6 Wochen nach der Operation konnten wir das Kind zum ersten Male nach einem 1jährigen Krankenlager aufstehen lassen. Zur weiteren Kräftigung seines Zustandes wurde es noch bis Ende August in der Klinik behalten und damals in gutem Allgemeinzustande nach Hause entlassen.

Von November bis Ende Januar ist es dann zur Nachkur im Kinderhospiz in Norderney gewesen und hat sich daselbst prächtig entwickelt, so daß man es nunmehr wohl, abgesehen von seiner Rachitis, als ein gesundes Kind betrachten kann. Wegen eines ziemlich ausgedehnten Bauchbruches wird es allerdings dauernd zum Tragen einer Bauchbinde gezwungen sein.

Unser Fall beweist, daß selbst schwerste Fälle von Bauchfelltuberkulose ausheilen können, — welche Rolle die Laparotomie dabei gespielt hat, überlasse ich getrost dem unbefangenen Urteil der Fachgenossen, — und daß solch unliebsame Zwischenfälle, wie die Entstehung einer Kotfistel, operativ mit Erfolg in Angriff genommen werden können.

Da ich einen zweiten derartigen Fall in der Literatur nicht gefunden habe, so habe ich eine etwas ausführlichere Beschreibung des unsrigen für angebracht gehalten. Auch für die Operation der Darmprolapse durch das offene Meckelsche Divertikel gibt unser Fall erwünschte Anhaltspunkte. Dabei wird es sich ebenfalls darum handeln,

in erster Linie den Prolaps zurückzubringen, da man dadurch sich ein einigermaßen reinliches Operationsfeld schaffen kann und die Eröffnung der Bauchhöhle, welche zu einer radikalen Beseitigung solcher Nabeldarmfisteln zweifellos das rationelle Verfahren darstellt vgl. Barth und König, Lehrbuch der speziellen Chirurgie. 7. Auflage, 1899. Bd. II. S. 266) nicht so sehr zu fürchten braucht. Anzuraten ist in jedem Falle von Kotfisteln bei Bauchfelltuberkulose nicht zu rasch nach deren Entstehen zu laparotomieren, wenn nicht zunehmender Kräfteverlust durch hochsitzende Dünndarmfistel dazu zwingt. Vielleicht könnte man in solchen Fällen durch des abführende Darmende eine künstliche Ernährung einleiten. Wartet man eine Zeitlang mit der Operation, so lockern sich dabei erfahrungsgemäß ausgedehntere Verwachsungen und die Verhältnisse bei der Laparotomie liegen dann wesentlich einfacher. Außerdem können sich während dieser Wartezeit, wie es in unserem Falle geschehen ist, die tuberkulösen Veränderungen zurückbilden, die Granulationen fibrös werden, vernarben, wodurch die Gefahr, bei Eröffnung der Bauchhöhle und Lösungen von Schlingen neue schwache Stellen am Darm freizulegen, mehr und mehr schwindet. Eine Verwachsung von aneinanderliegenden Peritonealblättern des evaginierten Darmes tritt offenbar nur sehr schwer ein wohl infolge der dauernden Verschiebung der Blätter gegeneinander bei der Zu- und Abnahme des Prolapses und peristaltischen Bewegungen des Darmes. Um noch sicherer solche Verwachsungen zu vermeiden, kann man ja auch von Zeit zu Zeit versuchen, den Darm zu reponieren. Vor der Operation müssen jedenfalls die durch den austretenden Darminhalt erzeugten Exkoriationen und Ekzeme nach Möglichkeit beseitigt werden, was vielleicht am zweckmäßigsten durch das permanente Bad zu bewirken wäre. Bezüglich der Operationsmethode nach Reponierung des Darmes, die von anderen nach Eröffnung der Bauchhöhle durch Zug an dem zu- und abführenden Darmende bewerkstelligt worden ist, verweise ich auf unsere obige Operationsgeschichte.

Literaturverzeichnis.

1. Friedländer, Zur Frage der Behandlung der tuberkulösen Peritonitis. Langenbecks Archiv 1903. Bd. 70, S. 188.
2. Ledderhose, Die chirurgischen Erkrankungen der Bauchdecken und die chirurgischen Krankheiten der Milz. Deutsche Chirurgie. Lfg. 45 b. 1890.
3. Koenig, Über diffuse peritoneale Tuberkulose und die durch solche hervorgerufenen Scheingeschwülste im Bauch nebst Bemerkungen zur Prognose und Behandlung dieser Krankheit. Zentralblatt für Chirurgie 1884, S. 81.

4. Borchgrevink, Zur Kritik der Laparotomie bei der serösen Bauchfelltuberkulose. Ein klinischer und experimenteller Beitrag zur Lehre von der Bauchfelltuberkulose. Mitteil. a. d. Grenzgebieten der Medizin u. Chirurgie 1900. Bd. 6. S. 434.
5. Thönes, Über Bauchfelltuberkulose. Zentralbl. für Chirurgie 1903, S. 1321.
6. Herzfeldt, Zur chirurgischen Behandlung der tuberkulösen Bauchfellentzündung. Mitteil. aus den Grenzgebieten der Medizin und Chirurgie 1899. Bd. 5, S. 184.
7. Dobbertin, Über Ileocoecaltuberkulose. Vortrag in der Gesellschaft der Charitéärzte. Sitzung vom 5. Februar 1903. Berliner klin. Wochenschrift 1903, S. 874.
8. Plappart, Nabelgangrän, zirkumskripte Peritonitis, Perforation. Intussuszeption des Darmes ober- und unterhalb der perforierten Stelle mit Verlagerung des doppelseitigen Intussuszeptes. Tod am 9. Tage nach der Perforation. Jahrbuch für Kinderheilkunde. Alte Folge. Jahrg. 6. 1863, S. 171.
9. Barth, Über die Inversion des offenen Meckelschen Divertikels und ihre Komplikation mit Darmprolaps. Deutsche Zeitschrift für Chirurgie 1887. Bd. 26, S. 193.

XV.—XXI.

Kleinere Mitteilungen.

Aus der chirurgischen Privatklinik des Dr. Hartmann zu Kassel.

XV.

Ein seltener Fall von primärer Typhlitis mit sekundärer Epityphlitis.

Von

Dr. **Otto Hartmann** in Kassel.

(Mit 1 Abbildung.)

Jeder, der häufig an Epityphlitisoperationen herantritt, weiß, wie wechselnd und mannigfach der pathologische Befund sein kann. Da der Wurmfortsatz in der Bauchhöhle jede mögliche Lage einnehmen kann, auch die Beschaffenheit des Wurmfortsatzes und die Entzündungsursache einem großen Wechsel unterworfen sein können, so müssen auch der pathologische Befund und das klinische Bild überaus proteusartig sein. Und deshalb ist die Operation außerordentlich interessant. Überraschungen, worauf der Chirurg gefaßt sein muß, sind hier an der Tagesordnung. Die Operation ist fast niemals eine typische, die nach dem Schema „F" ausgeführt wird, sondern bietet mit jedem Falle wieder Neues, aus dem man Vorteilhaftes schöpfen und sein Wissen bereichern und vervollständigen kann. Auch folgender Fall ist ein höchst seltener und in der Appendizitisliteratur, die in den letzten 15 Jahren bereits bis in das Riesenhafte angewachsen ist, nicht häufig beobachtet.

Anamnese: Beide Eltern an Schwindsucht gestorben. Patient selbst mit Ausnahme der Kinderkrankheiten (Scharlach, Masern) gesund, aber etwas schwächlich gewesen. Seit 3—4 Jahren bisweilen Schmerzen in der rechten unteren Bauchgegend, die in leichtem Ziehen und Zerren bestanden und bald vergingen. In letzter Zeit sind die Schmerzen auf einmal heftiger geworden und haben einen ganz anderen Charakter angenommen, sie werden als dumpf, bohrend geschildert, und sind so schlimm, daß Patient oft stundenlang eine gebückte Stellung einnehmen muß. Bis jetzt sieben solcher Anfälle, der vorletzte vor 8 Tagen, der letzte am 14. Oktober 1902, der mit den intensiven Schmerzen und Übelkeit einherging. Stuhlgang bisweilen angehalten, bisweilen diarrhoisch.

Status: Nicht sehr kräftiger Patient mit gesunden Brustorganen. Leib nicht aufgetrieben. In der Ileocoecalgegend eine taubeneigroße,

harte Geschwulst fühlbar, die auf den leisesten Druck sehr empfindlich ist. Vom Rektum aus keine Geschwulst fühlbar, nur auf Druck Schmerzhaftigkeit in der rechten Seite zu erzielen. Keine Dämpfung. Temperatur 37,2°.

Operation 22. Oktober 1902 in Morphium-Chloroformnarkose. Vorher keine Resistenz mehr fühlbar. Schnitt 2 Querfinger breit und parallel dem Poupartschen Bande. Nach Eröffnung der Peritonealhöhle liegt wenig gefüllter, nicht geblähter Dickdarm vor. Bei Verschiebung desselben medianwärts, um den Wurmfortsatz zu suchen, spannen sich an der äußeren Seite des Coecums mehrere flächenhafte und bandförmige Adhäsionen an, die mit der Schere durchtrennt werden. Nach Hervorziehung des Coecums und Umschlagen nach dem Zwerchfell hin, wobei noch andere Verwachsungen gelöst werden, präsentiert sich eine weitere flächenhafte, mit der hinteren Wand des Coecums eine Tasche bildende Adhäsion. In diese Tasche schlängelt sich das distale, kolbenförmig verdickte Ende des S-förmig gekrümmten Wurmfortsatzes, der selbst von der hinteren Fläche des Coecums seinen Ursprung nimmt. Der Wurmfortsatz wird leicht aus der Tasche hervorgeholt, freigelegt und in gewohnter Weise abgetragen. Schluß der Bauchhöhle. Verband. Der weitere Verlauf bietet keine Besonderheiten, nach 4 Wochen steht Patient auf und verläßt nach wenigen Tagen die Klinik.

Wir haben hier also ursprünglich das Bild einer primären Typhlitis und zwar der alten Stercoraltyphlitis vor uns, bei der eine Kotanhäufung im Coecum als Krankheitsursache anzusehen ist. Patient hatte die letzten 3 Jahre hindurch an schwerem Stuhlgang zu leiden, durch den von Zeit zu Zeit kleine Entzündungsattacken hervorgerufen wurden, die mit ziehenden und zerrenden Schmerzen in der rechten Bauchgegend einhergingen.

Für diese Annahme spricht, abgesehen von der Anamnese und dem klinischen Verlaufe, auch der pathologische Befund bei der Operation. Es präsentierten sich gleich nach Eröffnung der Peritonealhöhle an der Außenseite des Coecums längs einer Taenie mehrere Adhäsionen mit dem Peritoneum parietale, die teils auf stumpfem Wege gelöst wurden, teils mit der Schere durchtrennt werden mußten. Einige von diesen Adhäsionen waren schon flächenhaft oder bandförmig ausgezogen, eine Erscheinung, die darauf hindeutet, daß diese leichten Blinddarmattacken schon mehrere Jahre (3) zurückdatiert werden müssen.

Hier hatte sich also in der Coecalwand um harte Scyballamassen eine schleichend einsetzende Entzündung etabliert, als deren Produkt und Überbleibsel verschiedene Adhäsionen anzusprechen sind. Eine andere von diesen Adhäsionen erweckt ganz besonders unser Interesse und ist durch die anfängliche Verklebung zweier benachbarter Ausbuchtungen des Coecums zu beiden Seiten einer Taenie entstanden. Sie ist flächenhaft und bildet mit der hinteren Wandung des Coecums eine dreiseitige Tasche und wird nach oben hin durch einen derben straffen Rand begrenzt. In diese Tasche ist der Wurmfortsatz entweder durch eigene lebhafte Kontraktion oder durch heftige peristaltische Bewegung des Darmes oder gar durch beide Ursachen zugleich hineingeschlüpft und war nicht imstande, sich aus eigener Kraft aus dieser Gefangenschaft zu befreien.

Bei der Operation wurde demnach nach Aufhebung und Zurückschlagen des Coecums ein freier Wurmfortsatz S-förmig gekrümmt in die Tasche hineintauchend gefunden, aus der er mit der Pincette ohne Schwierigkeiten herausgeholt werden konnte. Der straffe Rand dieser Tasche hatte eine Abknickung und Einengung des Wurmfortsatzes ungefähr in seiner Mitte und damit eine Stauung des Wurmfortsatzsekretes peripherwärts von dieser Abknickungsstelle bewirkt, wie man sie bei eingeklemmten Kotsteinen und Strikturen nicht so selten findet.

Eine solche Abknickung, durch die die Passage gestört wird, braucht ja nicht immer durch grobe mechanische Verhältnisse hervorgerufen zu sein; mir ist z. B. ein Ileusfall in Erinnerung, bei der ein vollkommener Darmverschluß nur dadurch bedingt wurde, daß eine Darmschlinge über die scharfe Linea innominata in das kleine Becken herabhing.

Durch diese Stauung des Sekretes im Lumen des Wurmfortsatzes wurden die heftiger einsetzenden Entzündungsattacken, die von den ersteren himmelweit verschieden waren, bei denen vom Patienten über dumpfe, bohrende Schmerzen geklagt wurden, ausgelöst und weiterhin unterhalten.

Der Wurmfortsatz selbst fühlte sich in ganzer Ausdehnung starr an, war im peripheren Teile kolbenförmig verdickt und bot hier das Gefühl der Fluktuation. Äußerlich war ihm sonst nichts weiter anzusehen. Im Innern fand sich im peripheren Teile etwas schleimige Flüssigkeit. Schleimhaut schien auch hier etwas aufgelockert und gewulstet.

Mikroskopisch konnten wir eine echte Appendicitis granulosa, haemorrhagica diagnostizieren. Denn während sich im proximalen Teile eine mehr schematische Anordnung der tubulösen Drüsenschläuche präsentierte, waren im peripheren Teile dieselben durch kleinzelliges Infil-

trationsgewebe auseinander gedrängt. Unter den Drüsenschläuchen waren die Lymphfollikel vergrößert, kleine Blutaustritte aus den mit Blut strotzenden Gefäßen vervollständigten das Bild.

Wir haben hier also eine wahre Appendicitis, die nicht, wie es gewöhnlich der Fall ist, durch einen Kotstein oder Fremdkörper hervorgerufen ist, sondern durch rein von außen wirkende mechanische Verhältnisse, durch eine typhlitische Adhäsion.

XVI.

Aus dem Hafenkrankenhause in Hamburg.
(Oberarzt: Dr. C. Lauenstein.)

Zur Kasuistik der traumatischen Epiphysenlösung am unteren Oberschenkelende.

Von

Dr. **Eduard Summa,**
Assistenzarzt.

(Mit 1 Abbildung.)

Am 3. Juli 1902, vormittags 11 Uhr 30 Min., wurde der Maschinenbauerlehrling M. K., 17 Jahre alt, mit einer schweren Verletzung des rechten Kniegelenkes von der Werft eingeliefert. Der Verletzte konnte der Hergang der Verletzung selbst erzählen:

Er gab eine starke Messingsröhre ins Feuer; diese platzte in demselben und ein schweres Stück davon flog dem mit dem Gesicht dem Feuer Zugewendeten mit großer Gewalt gegen das rechte Kniegelenk in der Richtung von vorne und außen. Er wurde zu Boden geworfen und spürte sofort starken Schmerz in dem getroffenen Knie, außerdem im Kopfe. Bewußtlos war er nicht, nur vom Boden konnte er sich nicht mehr erheben.

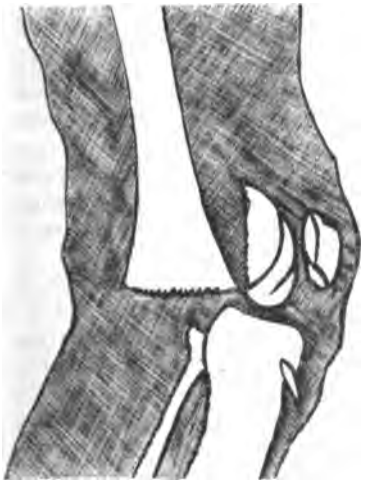

Status: Rechtes Bein in einem Notschienenverband. Nach Abnahme desselben findet sich an der Außenseite des stark geschwollenen Kniegelenkes und zwar am oberen Recessus eine 2 cm lange schräg zur Oberschenkelachse verlaufende, nur die obersten Hautschichten durchtrennende scharfrandige Wunde. Sehr starkes Prominieren der Spina tibiae. Überstreckung des Kniegelenkes. Bedeutender Bluterguß im Gelenk. Starke seitliche Beweglichkeit des Unterschenkels. Möglichkeit beliebiger Überstreckung. Krepitation nicht nachweisbar.

Diagnose: Wahrscheinlich traumatische Epiphysenlösung am untern Oberschenkelende rechts.

Röntgenuntersuchung: Gelenkende des Oberschenkels quer und anscheinend völlig glatt von der Diaphyse abgetrennt und samt dem Gelenkende der Tibia vollständig aus der Achse der unteren Extremität nach vorne gedrängt, Epiphyse um 90° nach vorne gedreht; ihre Gelenkfläche sieht nach der Rückseite der Patella, ihre hintere Kante sitzt der Gelenkfläche der Tibia auf. Die Patella ist dadurch vollständig vom Oberschenkel nach vorne abgedrängt. Fissur an der Spina tibiae.

Therapie: Versuch in Narkose, eine unblutige Reposition zu erreichen, mißlingt; die Epiphyse rückt nicht von der Stelle. Deshalb blutige Reposition. Herr Oberarzt Dr. Lauenstein legt einen 10 cm langen Schnitt an der Außenseite des Kniegelenkes an und dringt sofort bis in das Gelenk, aus dem sich ein bedeutender Bluterguß entleert, vor. Nun Überstreckung des Gelenkes. Anwendung eines direkten Druckes auf die Epiphyse nach unten und gleichzeitige Beugung des Unterschenkels. Die Epiphyse schnappt in ihre normale Lage zurück. Sofort nach der Reposition Aufhören der seitlichen Beweglichkeit, an ihrer Stelle federnde Fixation des Unterschenkels. Ausspülung des Gelenkes, Catgutnaht in die Kapsel, vier Seidennähte in die Haut, aseptischer Verband, Lagerung des Beines auf Volkmanns Schiene. Die Kontrolle durch Radiographie zeigt die Epiphyse an normaler Stelle, mit Mühe ist die Lösungslinie noch zu erkennen.

9. Juli. Temperatursteigerung. Verbandwechsel, bei dem sich die Wunde durch einen Fibrinschort bedeckt erweist. Kein Erguß im Gelenk, keine Infiltration der Umgebung.

7. August. Anlegung ein gefensterten Gipsverbandes.

28. August. Abnahme des Gipsverbandes. Vollständige seitliche Festigkeit, Wunde fast geheilt. Steht auf und beginnt mit Gehübungen.

20. September. Gang ohne Verband frei und sicher, kaum merklich hinkend. Es fällt auf, daß er das Knie nie völlig streckt; auch scheint bei jedem Schritt eine leichte Abknickung des Knies nach innen stattzufinden. Prüfung bei gestrecktem Gelenke ergibt auch wirklich noch leichte seitliche Beweglichkeit nach außen, wobei jedesmal ein eigentümlich knirschendes Geräusch auftritt. Auch im Sinne der Rotation geringe Bewegungen, allerdings bei nicht völlig durchgedrücktem Knie, möglich. Aktive Streckung (160°), Beugung (90°). Kniegelenk noch verdickt, Narbe fest, 7 cm lang, 1,5 cm breit, nicht empfindlich. Wird mit artikulierendem Oipsverband entlassen.

21. Oktober. Stellt sich wieder zur Untersuchung. Trägt noch den Gipsverband, gibt an, keine Schmerzen mehr zu haben, ferner, daß er ohne Ermüdung den ganzen Tag umhergehen könne. Nach Entfernung des Verbandes kaum merkliches Hinken. Messung des Umfanges: rechtes Kniegelenk 36,75 cm, linkes 35,25 cm. Rechter Oberschenkel 20 cm über der Patella: 43,5 cm, linker 48 cm. Deutliche Atrophie der Muskulatur des rechtes Beines. Streckung des Unterschenkels bis 170° möglich Bewegung bequem bis zum rechten Winkel. Seitliche Beweglichkeit bei völlig durchgedrücktem Knie nicht mehr erzielbar. Abstand Spina ant. sup. — Mall. ext. beiderseits 87,5 cm.

30. Oktober 1903. Kommt zur Untersuchung. Arbeitet seit einem Jahr als Dreher. Gang ohne Hinken. Seitliche Festigkeit des rechten Kniegelenkes vollkommen. Streckt bis 173°. Beugung fast so weit wie links. Umfang der Wade: rechts 35,5, links 35 cm; Knie: rechts 35, links 34,5 cm; Oberschenkel: rechts 46,5, links 48 cm. Keine Wachstumstörung. Trochanter major. — Kniegelenk: 41,5 cm rechts und links.

Wenn wir ein kurzes Resumé aus unserem Falle ziehen, so handelt es sich um eine traumatische Epiphysenlösung am unteren Oberschenkelende, entstanden durch eine mit großer Geschwindigkeit von vorne gegen das Kniegelenk wirkende direkte Gewalt, die eine Durchdrückung des Knies nach hinten, also eine Überstreckung, verursachte. Die starken seitlichen Kniegelenksbänder hielten stand, nicht aber die schwächere Epiphysenfuge, die sich löste, worauf die Epiphyse sich unter winkliger Abknickung nach vorne dislozierte.

Die Behandlung bestand in Eröffnung des Kniegelenkes durch seitlichen Schnitt und Einrichtung der Epiphyse durch direkte Einwirkung auf dieselbe.

Der Verlauf zeitigte eine völlige Heilung ohne Dislokation; auf dem letzten Röntgenbilde ist die Lösungslinie kaum mehr angedeutet, das funktionelle Ergebnis ist völlig befriedigend.

Wie ich die Literatur durchsah, fielen mir besonders 3 Fälle, welche fast genau die Abbilder des unserigen darstellen, auf.

I. 1825 beschreibt Coural einen Fall, bei dem ein Knabe, bis zum Knie in einem Loche stehend, nach vorne überfiel und sich dadurch eine Epiphysenlösung am unteren Oberschenkelende zuzog. Der Knabe blieb zunächst ohne Behandlung. Als diese nach zwei Tagen einsetzte, bestand schon beginnende Gangrän des Unterschenkels — Druck auf die Kniekehlengefäße. — Trotzdem wurde die Reposition nicht versucht; am 23. Krankheitstage fiel der Fuß gangränos ab, am 24. Amputation im Oberschenkel, Heilung nach 10 Wochen erzielt. Sektion des amputierten Gliedes: Epiphyse nach vorne verschoben, Lösungsfläche nach hinten, Gelenkfläche nach vorne gerichtet.

II. Monsehr berichtet in seiner Dissertation von einem Fall, wo ein 10jähriger Schäferknecht, in einer Ackerfurche stehend, fiel und wegen stechender Schmerzen im linken Knie nicht mehr aufstehen konnte. Der nähere Mechanismus blieb unbekannt. Der Junge wurde ca. 8 Wochen expektativ auf Blechschiene behandelt und kam dann nach der Greifswalder Klinik. Bei der Aufnahme war das linke Bein um 4,5 cm verkürzt, der Oberschenkel handbreit über dem Knie nach hinten durchgebogen. Knie aktiv unbeweglich, dagegen seitliche Wackelbewegungen und Peroneuslähmung. Nach Eröffnung des Kniegelenkes findet sich die Oberschenkelepiphyse völlig losgelöst, 6 cm an der Oberschenkelvorderfläche nach oben verschoben und dort „flach" aufsitzend. Es ist schon feste Verlötung durch Kallus eingetreten. Loslösung und Anfrischung der Epiphyse, Reposition. Verlauf gut, zur Zeit der Beschreibung Konsolidation noch nicht eingetreten.

III. Fall, beschrieben von Wolff in dieser Zeitschrift Bd. 54 S. 314 mit Zeichnung, ist eigentlich der Doppelgänger des unserigen. Der 14jährige Knabe wurde von einer in rascher Schwingung befindlichen

Schiffsschaukel in aufrechter Stellung von vorne gegen das rechten Knie gestoßen. Er fiel um und wurde in das Krankenhaus gebracht. Befund: Widerstand hinter der Patella, Ausfüllung der Kniekehle durch eine feste Masse und starke seitliche Beweglichkeit im Kniegelenk. Das Röntgenbild gleicht dem unserigen, nur ist der Knickungswinkel nicht ganz so groß.

Von den in der Monsehrschen Dissertation beschriebenen Fällen gehören wahrscheinlich noch Fall 16, 5, 21, 22, bei denen überall ein Vorstehen der Diaphyse nach hinten beobachtet wurde, in unseren Typus der Epiphysenlösung.

Wenn wir nun im allgemeinen die Pathogenese der Oberschenkelepiphysenlösung ins Auge fassen, so kommen wir zur Ansicht, daß die Verletzung entstehen kann durch direkte wie durch indirekte Gewalt.

In den vielen Fällen, wo eine rotierende Gewalt — Hineingeraten in die Speichen eines Rades — die Ursache bildet, wird sich nur schwer entscheiden lassen, ob die Gewalt eine direkte oder indirekte war; gewöhnlich wird es sich auch in diesen um eine Hebelwirkung gehandelt haben.

Die mit ausgedehnten Weichteilverletzungen komplizierten Fälle dürften der direkten Gewalt angehören.

Für den Typus, welchem unser Fall und die drei zitierten Fälle angehören, sind zwei Arten ursächlicher Wirkung hervorzuheben: 1. Überfallen des Körpers nach vorne über den fixierten Unterschenkel. 2. Treffen einer großen plötzlich, wirkenden Gewalt gegen die Vorderfläche des Kniegelenkes.

Im I. Fall — indirekt — kann der Unterschenkel der Vorwärtsbewegung des übrigen Körpers nicht folgen, an der Stelle des geringsten Widerstandes der Epiphysenlinie kommt es zur Lösung; das Diaphysenende rutscht nach hinten ab, die an ihm ansetzenden seitlichen Verstärkungsbänder erschlaffen. Dadurch wird die nicht mehr fixierte Epiphyse völlig frei und tritt nach vorne hinter die Patella, wahrscheinlich den hinteren oberen Kapselansatz mit sich reißend.

Während hier nun der ganze Körper über das Knie nach vorne fällt, wird beim zweiten Mechanismus derselbe Verletzungseffekt erreicht, indem das Knie durch die plötzlich von vorne in der Höhe der Epiphysenlinie angreifende Gewalt nach hinten durchgedrückt wird.

Die Diagnose der geschilderten Dislokation kann erschwert sein durch den gewöhnlich stark entwickelten Kniegelenkserguß als Orientierungshindernis; eine Fehldiagnose und versäumte Einrichtung bringt zunächst die Gefahr der Ernährungsstörung im Unterschenkel durch Druck des Diaphysenendes auf die Kniekehlengefäße, ferner die der völligen Versteifung des Knies mit Verkürzung des Beines.

Die Röntgendurchleuchtung ist um so wertvoller, als sie die hier doppelt leicht entstehende Unsicherheit in der Diagnose sofort beseitigt und ein rationelles ärztliches Handeln sichert.

Dasselbe muß nach Punktion des Blutergusses zunächst im unblutigen Einrichtungsversuche in Narkose bestehen; dem mißlungenen Versuche muß sich sofort die blutige Reposition anreihen, die unter Asepsis keine Gefahr bedeutet.

Interessant bei der Behandlung ist das federnde Einschnappen der

Epiphyse in ihre normale Lage, bedingt durch die wieder einsetzende normale Spannung der seitlichen Kniegelenksbänder, welche in dem Moment zustande kommt, in dem sich die Epiphyse wieder zwischen Femur und Tibia schiebt. Nun drückt der gestraffte Bandapparat die Epiphyse automatisch an die Diaphyse und hält sie in der richtigen Lage, andererseits hat sofort das Kniegelenk infolge der Reposition eine relative seitliche Festigkeit wieder erlangt; diese ist also ein Zeichen der völlig gelungenen Einrichtung.

Die Prognose ist gut, wenn die Reposition bald erfolgt, unter allen Umständen bei nicht komplizierten Fällen; zweifelhaft, wenn Ernährungsstörungen im Unterschenkel schon vorhanden sind, und bei infizierten Fällen. Quoad functionem ist die Prognose bei gutem Verlaufe gut. Wir kommen zu folgenden Schlußsätzen:

1. Die Dislokation der Kniegelenksepiphyse nach vorne unter winkliger Verschiebung ist typisch für Fälle, die durch direkte plötzliche Gewalt gegen das Knie von vorne, oder durch indirekte bei Überfallen des Rumpfes nach vorne über den fixierten Unterschenkel entstanden sind.

2. Die Prognose richtet sich danach, ob die Diagnose richtig gestellt wurde und die Reposition sofort mit allen Mitteln erstrebt wurde und ob diese eine vollständige ist.

3. Als Zeichen gelungener Einrichtung ist das federnde Einschnappen der Epiphyse und das sofortige Verschwinden des Schlotterknies anzusehen.

4. Eine dauernde Funktionsstörung kann man unter diesen Umständen als ausgeschlossen betrachten, abgesehen allerdings von den Folgen etwa eintretender Wachstumsstörungen im Oberschenkel.

Zum Schlusse danke ich meinem Chef, Herrn Dr. C. Lauenstein, für die freundliche Anregung zur Bearbeitung des Falles.

XVII.

Aus der Leipziger chirurgischen Klinik und Poliklinik. Direktor: Geheimrat Prof. Dr. Trendelenburg.

Drucknekrosen bei kongenitalem Klumpfuße.

Von

Dr. **W. Bauer,**

Hilfsarzt der königl. chirurg. Poliklinik zu St. Jakob, Leipzig.

(Mit 1 Abbildung.)

In Folgendem möchte ich kurz auf einen bei kongenitalem Klumpfuß erhobenen Befund hinweisen, wie er meines Wissens in der Literatur bisher noch nicht erwähnt ist. Der Befund ist hinsichtlich der Ätiologie des angeborenen Klumpfußes von besonderem Interesse, da er beweisend ist für die Einwirkung eines von der Uteruswand auf die kindlichen Teile ausgeübten Druckes. Solchen infolge von Mangel an Fruchtwasser auf den Fötus wirkenden Druck nimmt Lücke[1]) für die meisten Fälle von

1) Lücke, Über den angeborenen Klumpfuß. v. Volkmanns klin. Vorträge 16 (Chirurgie VI).

kongenitalem Klumpfuß als Ursache an, weil er bei einzelnen Fällen von hochgradigem Klumpfuß öfter den Mangel an Fruchtwasser feststellen konnte. Wo bei Klumpfuß normale Menge von Fruchtwasser angegeben war, nimmt Lücke an, daß vielleicht in einer früheren Periode des fötalen Lebens Mangel vorhanden gewesen sei, der sich in den späteren Monaten wieder ausgeglichen hätte. Den Beweis dafür, daß in gewissen Fällen der kongenitale Klumpfuß durch abnormen, von der Uteruswand auf die kindlichen Teile ausgeübten Druck entstehen kann, erbrachte zuerst v. Volkmann, indem er, wie kurz darauf auch Lücke, auf gewisse Druckspuren an der Haut des Neugeborenen hinwies. Er fand, über den Vorsprüngen des knorpeligen Tarsalskelettes gelegen, kleine,

etwa linsengroße, atrophische und scharf umschriebene narbige Schwielen, unter denen in einigen Fällen kleine Schleimbeutel lagen. Diese glänzenden, atrophischen Hautstellen trugen eine feine Lage von Epidermiszellen. In ihrem Bereiche fehlten die Hautpapillen, die Talg- und Schweißdrüsen. Das Rete Malpighi stellte nur einen feinen, geradlinigen Saum dar, und das Fettpolster war an diesen Stellen gleichsam wie mit einem Locheisen ausgeschlagen. Die normale Epidermis der Nachbarschaft hörte an der Druckstelle plötzlich und mit einem feinen, fast wallartigen Saume auf. Ähnliche Befunde sind noch häufiger beschrieben, so von Lücke, Vogt und Banga[1]). Lücke beschreibt die Hautver-

1) Banga, Zur Ätiologie des angeborenen Klumpfußes. Hueter u. Lücke. Chirurgie VII.

änderungen als eine starke Epidermoidalverdickung, als „angeborenes Hühnerauge", wie er es nennt, oder als pigmentlose, glänzende Hautstelle, die einer Drucknarbe gleicht. Banga sah in seinen beiden Fällen über dem Malleol. externus Druckstellen von schwielig-derber Beschaffenheit. In allen diesen Fällen ist der Befund ungefähr der gleiche wie der von v. Volkmann geschilderte. In keinem Falle ist, soweit uns bekannt, eine Drucknekrose wie bei unserem Falle beobachtet.

Es handelt sich um ein Kind[1]), das am 3. Tage nach der Geburt in unsere Behandlung kam. Das im übrigen wohlgebildete und kräftige Kind hatte beiderseits einen hochgradigen Pes varus. Die beigegebene Abbildung ist nach einer am 10. Tage nach der Geburt aufgenommenen Photographie angefertigt. Sie stellt die Lage dar, die das Kind, sich selbst überlassen, gern einnahm. Die Kniee sind spitzwinklig gebeugt und die Oberschenkel an den Leib gepreßt. Die Füße sind soweit supiniert, daß die Ebenen der Fußsohlen ungefähr der Frontalebene parallel sind.

Der linke Fuß wird über den rechten gelegt gehalten. Ferner zeigt die Haut beiderseits über dem Malleol. externus Veränderungen. Als wir das Kind zum ersten Male sahen, fanden sich hier ungefähr 3—4 mm im Durchmesser große Hautnekrosen. In der Umgebung der Druckstellen war eine reaktive Entzündung im Beginne. Bis zum 10. Tage, an dem die Aufnahme angefertigt wurde, war die oberste nekrotische Schicht abgestoßen, und es zeigten sich nun Hautdefekte, deren Grund mit flachen, frisch-roten Granulationen bedeckt und gegen die Umgebung vertieft war. Die Ränder der Defekte waren scharf abgesetzt, leicht gewulstet und ebenso wie die nächste Umgebung etwas infiltriert und lebhaft gerötet.

Diese kleinen Hautnekrosen waren gleich bei der Geburt konstatiert worden. Sie sind ohne Zweifel durch den Druck entstanden, den die Uteruswand auf die am meisten dem Drucke ausgesetzten Teile des kindlichen Körpers, auf die Füße und speziell auf die Malleolengegend ausübte. Dieser anormale Druck kann seinen Grund gehabt haben in einer Lageanomalie des kindlichen Körpers oder auch in Mangel an Fruchtwasser bei gewöhnlicher Lage. Letzteres trifft wohl für unseren Fall zu. Nach bestimmter Angabe der Hebamme verlief die Geburt normal. Das Kind kam spontan in Schädellage, aber es entleerte sich nur wenig Fruchtwasser, ungefähr eine Obertasse voll. Schon die ganze Haltung des kindlichen Körpers, wie sie unsere Abbildung wiedergibt, und wie sie das Kind stets spontan wieder einnahm, rechtfertigt die Annahme einer Druckwirkung von seiten der Uteruswand auf den kindlichen Körper.

Wie gesagt, finde ich einen derartigen Befund nirgends beschrieben, es ist aber die Frage, ob nicht in einigen von den bisher veröffentlichten Fällen ähnliche Nekrosen bestanden haben wie in unserem Falle, und die Beobachter nur das Endresultat, die glatte Narbe, zu Gesicht bekamen, die Ausheilung eventuell also schon in utero vor sich ging. Es wäre das wohl erklärbar, wenn man mit v. Volkmann annimmt, daß ein an-

1) Vorgestellt von Dr. Wilms in der Leipziger med. Gesellschaft vom 20. November 1903, siehe Referat Münchner med. Wochenschr. 1903.

fänglicher Fruchtwassermangel sich in den späteren Schwangerschaftsmonaten wieder ausgleichen kann. v. Volkmann nimmt an, daß diese Stellen druckatrophiert oder in ihrer Entwicklung gehemmt wären, doch könnte angesichts der von ihm geschilderten histologischen Verhältnisse der Befund auch als Narbenbildung nach vorhergegangener Nekrose aufgefaßt werden, wie sie bei unserem Falle unter unseren Augen sich vollzog. Natürlich kann aber die Haut unter fortwährendem Drucke so atrophisch werden, wie v. Volkmann es schildert, ohne daß eine Nekrosenbildung zustande kommt.

Unser Befund ist auch noch nach einer anderen Seite hin interessant. Daß bei der Geburt noch gar keine Regenerationsvorgänge an den nekrotischen Partien zu sehen waren, beweist, daß der Druck auf den Fötus bis zum Augenblicke der Geburt gewirkt haben muß. v. Volkmann sieht seine Befunde als einen Beweis dafür an, daß die Druckwirkung und die Verbildung der fötalen Gliedmaßen in den ersten Monaten der Gravidität statthaben müsse, welche Ansicht auch andere Autoren, wie z. B. Hueter[1]) und Kocher[2]) vertreten. Es wird v. Volkmanns Ansicht noch einleuchtender, wenn man die atrophischen Stellen als Narben nach Drucknekrosen ansieht.

Banga verlegt im Gegensatze dazu die Klumpfußbildung in die späteren Stadien des Intrauterinlebens. Er folgert diese Ansicht nicht aus der Beschaffenheit der von ihm gesehenen Druckspuren an sich, sondern aus der Beobachtung, daß erst nach dem 5. Schwangerschaftsmonate eine relative und absolute Abnahme des Fruchtwassers stattfindet (in Übereinstimmung mit Bessel-Hagen) und daraus, daß er bei seinen Fällen durch Druck verursachte Hydrocele testis fand, während der Decensus testiculi erst im 7. Graviditätsmonate erfolgt. Bei unserem Falle spricht der Befund der Druckstellen dafür, daß der Druck in den letzten Monaten der Schwangerschaft zur Geltung kam.

Eine Möglichkeit wäre noch, die Drucknekrosen als durch lange, gewaltsame Uteruskontraktionen intra partum bei ungünstiger Lage des Kindes oder sonst erschwerter Geburt zu erklären. In unserem Falle ist aber, wie wir genau wissen, die Geburt vollkommen normal verlaufen.

XVIII.

Ein Beitrag zur Entstehung der freien Gelenkkörper durch Osteochondritis dissecans nach König.

Von

Stabsarzt Dr. **Grüder** in Berlin.

(Mit 4 Abbildungen.)

Seit König im Jahre 1887[3]) für die Entstehung einer Gruppe von Gelenkkörpern, bei denen sowohl die Arthritis deformans wie ein Trauma mit Sicherheit auszuschließen ist, einen besonderen Krankheitsprozeß (die

1) Hueter, Klinik der Gelenkkrankheiten.
2) Kocher, Zeitschrift für Chirurgie. X.
3) Deutsche Zeitschrift für Chirurgie.

Osteochondritis dissecans) angenommen hat, sind hierüber eine große Anzahl von Abhandlungen erschienen. Trotz eingehendster Untersuchungen, die sowohl auf physikalischer, wie auf pathologisch-anatomischer Basis beruhten, ist es bisher nicht gelungen, mit absoluter Sicherheit die Frage zu lösen.

In der von mir durchgesehenen Literatur der freien Gelenkkörper habe ich nun eine sonst gerade in der Chirurgie heutzutage mit Recht so sehr gewürdigte Untersuchungsmethode auffallend selten erwähnt gefunden: Die Durchleuchtung mit Röntgenstrahlen. Und doch liegt es eigentlich auf der Hand, daß gerade zur Demonstration einer durch einen entzündlichen Prozeß entstandenen Demarkation in einem Gelenk das Verfahren durchaus geeignet sein muß; gelingt es doch mit demselben leicht und einwandsfrei, andere Prozesse, z. B. osteomyelitische Herde, nachzuweisen.

Dies veranlaßt mich, den nachstehend aufgeführten, von mir im Garnisonlazarett I Berlin beobachteten Fall zu veröffentlichen und einer kurzen Besprechung zu unterziehen, wenngleich durch denselben in pathologisch-anatomischer Hinsicht kaum etwas zur Klärung der Frage beigetragen werden kann, da der Mann die Operation verweigerte, mithin eine histologische Untersuchung nicht vorgenommen werden konnte. Wohl aber scheint mir die Veröffentlichung der erhaltenen Bilder von Wichtigkeit insofern, als sie zu weiteren Untersuchungen mittelst des Röntgenverfahrens Anlaß geben können, namentlich in der Zeit der Anfangssymptome. Wie oft — und nicht zum mindesten bei dem Militär — kommt ein Kranker mit Klagen über Schmerzen in dem einen oder anderen Gelenk, ohne daß er eine bestimmte Ursache, oder wenigstens ein stärkeres Trauma angeben kann, zum Arzt. Außer einer zirkumskripten Druckempfindlichkeit und einem leicht hinkenden Gang, bezw. einem geringen Schmerz bei gewissen Verrichtungen ergibt die Untersuchung oft nichts. Nach einiger Zeit ist das „verstauchte Gelenk“ wieder gebrauchsfähig, um jedoch schon nach kurzer Zeit wieder die alten Beschwerden zu verursachen. Wir wissen, daß die Anamnese bei Leuten mit diagnostizierten freien Gelenkkörpern sehr häufig in diesem Sinne lautet und darum scheint es mit für die Geschichte derselben von Wert, selbst auf die Gefahr hin, daß auch hier vielleicht oft resultatlos durchleuchtet wird, von dem Röntgenverfahren recht ausgiebigen Gebrauch zu machen.

Krankheitsgeschichte:

Gardefüsilier M., 20 Jahr alt, im 1. Dienstjahr stehend, stammt aus gesunder Familie und war bis zu seinem Diensteintritt niemals krank, insbesondere kann er sich nicht besinnen, jemals einen Stoß oder Schlag erlitten zu haben, auch ist er seines Wissens nie gefallen. Am 10. Februar 1903 verspürte er beim Marschieren ein „Knacken“ im rechten Knie. Trotz heftiger Schmerzen versuchte er weiter Dienst zu tun, war aber am 11. Februar nicht imstande, Anschlag im Knien zu machen. Er kam nun in ärztliche Behandlung (Lazarett). — Kräftiger, gut genährter Mann, dessen innere Organe Abweichungen vom Gesunden nicht erkennen lassen. Das rechte Knie zeigt in seinen Konturen wie in der Farbe der

Haut keine Veränderungen gegenüber dem linken. Auf Druck schmerzhaft ist die Gegend des Condylus internus. Fluktuation und Krepitation ist nicht nachweisbar.

Exkursion des Kniegelenks: Rechts 180—40°, links 180—30°. Das rechte Kniegelenk weist keine meßbaren Unterschiede gegen links auf. — Die Behandlung bestand im wesentlichen in Ruhigstellung des Gelenks.

Am 9. Mai waren die objektiven und subjektiven Erscheinungen soweit beseitigt, daß M. zur Erholung nach dem Genesungsheim des Gardekorps gesandt werden konnte. Nach Rückkehr von dort versuchte er Dienst zu tun, es traten jedoch bald wieder Schmerzen auf und er kam, ohne daß in der Zwischenzeit irgendwelche traumatische oder andere Ursachen eingetreten waren, am 25. Juli wieder in Behandlung. Der jetzt erhobene Befund entsprach durchaus dem vom 11. Februar: Druckschmerz am Condylus internus, im übrigen keine synovitischen Erscheinungen, keine Veränderungen in der Haut. Nur wird jetzt auch beim Beugen des Knies an der Innenseite — dem Condylus entsprechend — Schmerzhaftigkeit angegeben. Plötzliche stärkere Schmerzen bei Bewegungen traten auch im späteren Verlauf nicht auf. Der Gang ist im ganzen, woran auch wohl eine mäßige Plattfußanlage schuld hat, etwas ungeschickt, ferner fällt auf, daß das rechte Bein dabei leicht abduziert und nach außen rotiert gehalten wird. Nach gewöhnlichem Gehen tritt leicht Ermüdung ein, ohne daß jedoch der objektive Befund sich ändert.

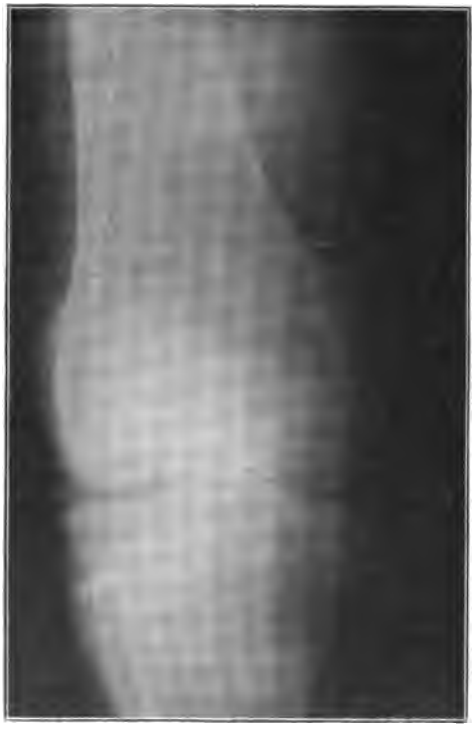

Fig. 1.
Rechtes Kniegelenk von der Streckseite durchleuchtet am 25. März 1903.

Es wurde daher am 25. März und ferner am 28. Juli 1903 eine Röntgenaufnahme veranlaßt, dessen Ergebnis die nebenstehenden Bilder wiedergeben.

Da, wie schon erwähnt, die Operation verweigert wurde, kam M. zur Entlassung.

Beide Aufnahmen zeigen uns, daß in der Gelenkfläche des Condylus

internus ein ovales Stückchen von einem Schatten umgeben ist. Das Stück hat auf der Originalplatte die Größe und auch ungefähre Form eines Pflaumenkernes. Es dürfte zweifellos sein, daß der Schatten einem Substanzverlust im Knorpelgewebe entspricht. Wieweit dieser Substanzverlust sich auch in das spongiöse Knochengewebe erstreckt, läßt sich natürlich mit Bestimmtheit nicht sagen. Doch es ist, glaube ich, die Vermutung berechtigt, daß wir in dem vorliegenden Bilde ein Beispiel für die Königsche Schilderung der Osteochondritis dissecans und zwar im 1. Stadium haben[1]). „Das in Lösung begriffene Oberflächenstück liegt noch der Gelenkoberfläche mehr weniger fest an. Umgrenzt ist es von einem Knorpelspalt." Man kann sich vorstellen, daß es leicht gelingen würde, mit einem Elevatorium die Knorpelscheibe von der Unterlage hochzuheben, so daß nun der mit Granulationen bedeckte Knochen frei liegen würde. Wird diese Manipulation durch ein Trauma ersetzt, welches nunmehr nicht erheblich sein braucht, welches vielmehr, je weiter der Prozeß vorgeschritten ist, um unbedeutender sein kann, so so daß auch eine forzierte Streckung, Beugung, eine Distorsion des Gelenks, eine Stauchung genügen würde, so ist das Corpus mobile erklärt: Die bindegewebigen Verbindungen werden immer dünner, schließlich haftet das Knorpelstückchen nur noch an einem dünnen Stiel, welches bei dem geringsten Insult reißt (vergl. König a. a. O.).

Fig. 2.
Linkes Kniegelenk von der Streckseite durchleuchtet am 25. März 1903.

Diese Deutung deckt sich auch mit den Anschauungen Kragelunds[2]), welcher darauf hinweist, daß Gelenkkörper, bei denen Arthritis deformans auszuschließen ist, sich durch ein Trauma allein nicht erklären lassen, vielmehr müsse ihnen ein krankhafter Prozeß vorangegangen sein.

Das Zustandekommen dieses Prozesses ist allerdings bis jetzt noch

1) Verhandlungen der deutschen Gesellschaft für Chirurgie. 1899. S. 4.
2) Zentralbl. f. Chirurgie. 1884. S. 412.

dunkel, der ganze Vorgang aber erinnert an die traumatische Tuberkulose und vor allem an die Osteomyelitis nach Trauma; ist doch der Ausbruch namentlich der letzteren erfahrungsgemäß sehr häufig die Folge eines verhältnismäßig leichten Traumas.

Sehen wir uns den Sitz des Herdes in unserem Falle an, so kann man sich schwer vorstellen, daß eine Verletzung an dieser Stelle einen derartigen Defekt erzeugen kann. Die Stelle ist gegen direkte Ge-

Fig. 3.
Rechtes Kniegelenk von der Streckseite durchleuchtet am 28. Juli 1903.

Fig. 4.
Linkes Kniegelenk von der Streckseite durchleuchtet am 28. Juli 1903.

walten durch ihre anatomische Lage geschützt. Wie schwer es gelingt, an menschlichen Leichen oder bei Tieren freie Gelenkkörper experimentell zu erzeugen, zeigen die Versuche von König, Hildebrandt, Kragelund und andere. Und wenn man hier schon bei den Knochen der Leichen auf Schwierigkeiten stößt, wird es um so unverständlicher, wie ein Trauma aus dem gesunden elastischen Knorpel-Knochenüberzug der geschützten Gelenkfläche ein scharfbegrenztes rundliches Stück gewissermaßen ausschält. Ob dies möglich ist, ist zum

mindesten, wie Martens[1]) in seiner Arbeit sagt, eine noch nicht aufgeklärte Frage. Unter keinen Umständen könnte sie ohne bedeutende Schädigung des ganzen Gelenks und vor allem der äußeren Haut einhergegangen sein. Ein derartiger Insult würde vor allem wohl recht intensive Schmerzen verursachen, die in der Anamnese nicht zu übersehen wären.

Unser Kranker wußte von keiner Verletzung vor oder während der Dienstzeit; beim Marschieren, später beim Zielen im Knien, also infolge des Druckes der Körperlast traten die Schmerzen auf. Wir müssen also die direkte äußere Verletzung, welche ja zweifellos zur Entstehung von knorpeligen, bezw. knorpelig-knöchernen Gelenkmäusen führen können, ausschließen.

Wie steht es nun mit dem indirekten inneren Trauma, die Vollbrecht[2]) als „Funktionsverletzungen" bezeichnet?

Es ist kein Zweifel, daß im militärischen Dienst große Anforderungen an die Funktionen des Kniegelenks beim Marschieren gestellt werden. Es finden häufige, ruckartige Streckungen und dadurch Zerrungen des Bänderapparates statt; durch Fehltritte und Umknicken auf dem nicht immer geebneten Boden werden insbesondere gewaltsame Dehnungen der Ligamenta cruciata zustande kommen. Aber wenn derartige Insulte das Zustandekommen von Gelenkkörpern verursachen sollen, so muß es auffallen, daß sie doch immerhin verhältnismäßig selten beobachtet werden. So erwähnt Vollbrecht[3]), daß in 10 Jahren in der preußischen Armee im ganzen 63 mal über Gelenkmaus berichtet ist. Unter diesen war bei 40 Fällen ein Trauma zweifellos nachgewiesen, bei 23 Fällen jedoch war ein vorhergegangener Unfall nicht zu verzeichnen. Es kämen also für die „Funktionsverletzungen" nur 23 in 10 Jahren in Betracht; denn das Zustandekommen eines Gelenkkörpers durch direkte Gewalt kann nicht geleugnet werden, zumal wenn es aus Stellen stammt, die dem Trauma zugänglicher sind, als beispielsweise die Gelenkoberfläche in unserem Falle. Vollbrecht spricht nun vielfach bei der Beschreibung seiner Fälle nicht von dem Sitz des Defekts im Knie, wie Martens[4]) hervorhebt, und das ist doch von eminenter Bedeutung für die Frage, ob auch aus den Gelenkenden flache Stücke durch ein Trauma ausgesprengt werden können. Auch v. Schmieden[5]) kann von seinen 6 „typischen" Fällen von indirektem Trauma nur von einem angeben, daß das Gebiet „anscheinend" dem einen Kondylus angehört. Bei den übrigen Fällen kann der Sitz nicht angegeben werden. Es liegt auf der Hand, daß jeder Operateur ein unnützes Abtasten des zur Entfernung der Gelenkmaus geöffneten Gelenks vermeiden wird; die Kapsel wird eine möglichst kleine Inzisionsöffnung erhalten, so daß die Gelenkfläche dem Auge nicht sichtbar wird. Hieraus mögen sich die fehlenden Angaben über den ur-

1) Zur Kenntnis der Gelenkkörper. Deutsche Zeitschr. f. Chirurgie. 53 Bd.

2) Über umschriebene Binnenverletzungen des Kniegelenks. S. 239. Bruns' Beiträge z. klin. Chirurgie. 21. Bd.

3) A. a. O. S. 238.

4) A. a. O. S. 380.

5) Archiv f. klin. Chirurgie. S. 566.

sprünglichen Sitz des Körpers erklären. Wir haben aber heute doch in dem Röntgenverfahren ein Mittel in der Hand, auch post operationem, im Verbande, uns einen Einblick in das Gelenk zu verschaffen.

Als beweisend für das Zustandekommen einer Gelenkmaus durch Stauchung führt Vollbrecht[1]) unter anderem die Tatsache an, daß durch bloßes Marschieren ein Bruch des Mittelfußknochens verursacht werden kann. Ich glaube, daß dieser Vergleich nicht paßt. Ein langer Röhrenknochen bricht doch wohl leichter, als daß ein flaches Knorpelstück aus einem gesunden Gelenk ausgesprengt wird, zumal wenn der Knochen durch Erschlaffung der Bänder infolge von Ermüdung plötzlich belastet wird. Wenn dagegen durch einen dissezierenden Prozeß im Gelenk ein in seiner Widerstandskraft geschwächter Bezirk geschaffen ist, dann kann man sich wohl vorstellen, daß die Stauchung oder Distorsion den zum Teil gelockerten Körper, den man als Sequester bezeichnen könnte, vollends zur Lösung bringt.

Bei keinem der in der Literatur von den Gegnern der Königschen Theorie angeführten Fälle, die als Beweis dafür dienen sollen, daß die Gelenkkörper durch indirektes Trauma entstehen können, ist es von klinischem Standpunkte ausgeschlossen, daß in dem Gelenk vorher schon ein Locus minoris resistentiae bestanden hat. Wenn die Leute vorher nicht geklagt haben, wird eben angenommen, daß das Gelenk gesund war. Dieser Schluß scheint mir nach dem Verlauf, den unser Fall bietet, nicht ohne weiteres zulässig.

Wie jemand lange Zeit mit einem osteomyelitischen Herd, ohne subjektive oder objektive Erscheinungen zu bieten, seinem Beruf nachgehen kann und erst nach einem Trauma, welches die Krankheit zum Ausbruch bringt, in Behandlung sich begibt, kann auch die Möglichkeit, daß der osteochondritische Prozeß lange latent geblieben, nicht geleugnet werden.

Welche Zeit der pathologisch-anatomisch noch dunkle Prozeß zu seiner Entwicklung gebraucht, entzieht sich unserer Kenntnis. Das aber steht nach der angeführten Krankengeschichte fest, die Erscheinungen können geringfügige sein, die Krankheit kann einhergehen, ohne daß objektiv an dem Gelenk Veränderungen wahrnehmbar sind. Maussymptome können, so lange der später freie Gelenkkörper noch fest auf der Unterlage sitzt, so lange er — wie bei dem Füselier — das Niveau der Gelenkfläche noch nicht überragt, nicht bestehen. Bei bestimmten Belastungen des Gelenks traten erst die Beschwerden ein, Beschwerden, die bei unserem Kranken noch so geringfügig waren, daß sie in der Ruhe nicht empfunden wurden und nach dem Gehen sich nur in Ermüdung äußerten. Diese Symptome dauerten bei unserem Kranken bereits mehrere Monate, ohne daß sich das Bild je änderte. König (a. a. O.) hebt hervor, die Symptome im ersten Stadium können lange Zeit dauern.

Fickarts erwähnt in seiner Dissertation[2]) einen von Morian beobachteten Fall. Bei einem 12jährigen Knaben wurde aus dem Kniegelenk ein markstückgroßes Stück lebenden Knorpels, von Bindegewebe

1) A. a. O. S. 241.

2) Bonn 1897. S. 34.

überzogen, extrahiert. Der Knabe wußte von einem Trauma nichts auszusagen, als daß er in den letzten 4 Jahren bisweilen mit dem betreffenden Knie umgeknickt sei. Diese Angabe berechtigt doch wohl mehr zu der Annahme, daß eine Schwäche des Kniegelenks seit der Zeit bestand, die auf einen krankhaften Prozeß hindeutet, als zu dem Schluß, daß „Knorpelknochenabsprengungen am Kniegelenk durch verhältnismäßig geringfügige Trauma zustande kommen können". Ähnliche anamnestische Angaben finden sich in vielen in der Literatur verzeichneten Fällen, die als Beweis für die Möglichkeit der Entstehung von Gelenkmäusen durch indirekte Traumen angeführt werden.

Äußere Umstände haben es leider nicht ermöglichen lassen, den vorliegenden Fall nach der Entlassung aus dem Dienst weiter zu beobachten und mit Röntgenstrahlen zu untersuchen, so wünschenswert es auch gewesen wäre.

Sein Zustand bei der Entlassung war ein befriedigender. Beim gewöhnlichen Gehen hinkte er kaum merklich, nur stellte sich, wie erwähnt, bald eine gewisse Ermüdung ein.

Vielleicht erscheint der Fall gelegentlich in einer späteren Statistik der Gelenkmäuse unter Rubrik „durch indirekte Traumen entstanden", wenn der jetzt noch feste Körper sich vollends gelöst hat und charakteristische Maussymptome verursacht.

XIX.

Aus der königlichen chirurgischen Klinik zu Kiel.

Bemerkungen über diagnostische Irrtümer bei Durchleuchtung mit Röntgenstrahlen nebst Beitrag zur Kenntnis der Fibulafrakturen.

Von

Dr. **F. Bering**,

Assistent an der königl. Universitätspoliklinik für Hautkrankheiten zu Kiel.

In Heft I des 72. Bandes des „Archiv für klinische Chirurgie" beschreibt Dr. Suter 2 Fälle von Fibulafrakturen, sowohl als vollständig neue Beobachtungen, als auch in der Absicht, vor diagnostischen Irrtümern bei der Durchleuchtung mit Röntgenstrahlen zu warnen. Er erwähnt nur, daß Helferich auf Tafel VI der 6. Auflage seines Atlasses: „Die Abbildung einer analogen Fraktur gibt als Beispiel für die Unzuverlässigkeit der radiographischen Durchleuchtung" ohne Aufschluß über den Mechanismus der Fraktur. Mitte 1903 habe ich auf Veranlassung von Herrn Geheimrat Helferich in meiner Dissertation[1]) „Supramalleolare Längsfrakturen der Fibula" 12 Fibulabrüche beschrieben, deren Art mit den von Suter mitgeteilten vollständig übereinstimmt. Sie kamen alle innerhalb der letzten $2^1/_2$ Jahre zur Beobachtung, so daß Geheimrat Helferich ihnen eine typische Bedeutung zusprach.

Bei den geringen Erscheinungen, welche diese Frakturen fast alle

1) Dissertation. Kiel 1903, mit Abbildungen.

machten, war die Diagnose nicht immer mit Bestimmtheit zu stellen; die Röntgenaufnahmen von vorn fielen negativ aus, und erst als auf Veranlassung von Herrn Geheimrat Helferich seitliche Aufnahmen gemacht wurden, war die Diagnose Längsfraktur klar. Ich machte in meiner Dissertation ausdrücklich auf die Wichtigkeit dieser seitlichen Aufnahmen aufmerksam. Die Bezeichnung „supramalleolare Frakturen" ist nicht genau, weil die Brüche sich in den Knöchel hinein bis in den Bereich des Gelenkendes erstrecken; doch beschreibt Malgaigne als erster ähnliche Brüche unter derselben Benennung und wurde aus diesem Grunde der Verständlichkeit halber die Bezeichnung beibehalten.

Die Bruchlinie zieht von hinten oben nach vorn unten. Die Suterschen Photographien sind den meiner Dissertation beigefügten Abbildungen täuschend ähnlich, allerdings ist der zweite Fall Suters noch von einer Fraktur des Malleolus internus begleitet.

Die Symptome der supramalleolaren Längsfrakturen sind oft sehr geringe; es ist möglich, daß die Patienten noch tagelang ihre Arbeit verrichten können. Da die Bruchenden fast immer sehr nahe aneinander liegen, ist abnorme Beweglichkeit und Krepitation selten; wohl ist dagegen Druckschmerz und ein größerer oder geringerer Bluterguß vorhanden. Man muß deshalb mit ziemlicher Bestimmtheit eine Fraktur vermuten, wird aber vollkommen getäuscht durch die Röntgenaufnahme von vorn. Die Tatsache, daß der jüngere Mediziner, wie Suter sehr richtig hervorhebt, dem Röntgenapparate zur Verfügung stehen, sich mehr auf die photographische Aufnahme verläßt, als auf das Gefühl seiner Fingerspitzen, dient in solchen Fällen sicher nicht dem Patienten zum Vorteil. Die seitliche Aufnahme ist deshalb von größter Wichtigkeit.

Die Entstehungsursache ist bei Suter eine andere, wie in den von mir mitgeteilten Fällen. Bei Suter handelt es sich beide Male um eine Absprengung; im ersten Falle wurde die beim auf den Fußboden aufschlagenden Falle des Fußes auf die Ferse einwirkende Kraft auf das Fibulaende übertragen, in dem andern Falle sprengte der obere Teil des Calcaneus das untere Fibulaende ab. Ich habe in meiner Dissertation die Ansicht ausgesprochen, daß es sich meist um Rißfrakturen handelt. Die normalerweise im Talo-tarsal-Gelenk vor sich gehende Supination des Fußes wird infolge einer Einwirkung von außen in das Sprunggelenk verlegt. Bei hinreichender Gewalt kommt es zum Abreißen des Knochens an der schwächsten Stelle, das ist oberhalb des Knöchels, da die Bandmassen äußerst fest sind. So kommt es zu einer Längsfraktur, die ihrer Entstehung nach zu vergleichen ist der typischen Radiusfraktur. In 9 von meinen 12 Fällen ließ sich durch die Anamnese eine derartige Ursache ermitteln. In zwei war die Entstehungsursache nicht zu eruieren. In dem einen Falle scheint durch den nach außen luxierten Talus, welcher allerdings durch Kameraden des Patienten durch Zug am Fuß gleich nach dem Unfall reponiert wurde, der Malleolus externus abgesprengt zu sein.

Auch Suter hebt die verhältnismäßig günstige Prognose der Längsfrakturen hervor.

XX.

Das Lichtbrandverfahren.

Von

Dr. H. Strebel in München.

(Mit 1 Abbildung.)

Die Lichttherapie ist jene Therapie, welche sich derjenigen Wellenlängen des Spektrums bedient, denen eine direkte chemische Wirkung zukommt. Diese Wellenlängen entsprechen den Farbstrahlen in Blau, Violett, sowie denen des Ultraviolett. Dieser reinen Photochemotherapie steht die Photothermotherapie gegenüber, welche sich der warmen Strahlen des Spektrums bedient, also der Wellenlängen in Ultrarot, Rot, Gelb, Grün. Neben dem Licht als solchem wirkt hier hauptsächlich die strahlende Wärme, welche die Gewebe durchdringt und bei ihrem Eindringen in die Gewebe eine Umsetzung in andere Wellenbewegungen erfährt, die entschiedene, therapeutische Effekte für sich zu beanspruchen berechtigt sind.



Ich möchte nun eine neue Verwendungsweise des elektrischen Lichtes mitteilen, der ebenfalls große typische Indikationen zufallen, nämlich die Elektrophotokaustik, welche mit den aus dem elektrischen Starkstrom transformierten intensivsten Wärmestrahlen des Voltabogens arbeitet. In den 60er Jahren haben bereits zwei Amerikaner, Tayer und Barnes, die Wärmestrahlen der Sonne zu rein kaustischen Zwecken mit Hilfe eines Brennglases in Verwendung gezogen und die Brandwirkung des Lichtes zur Vernichtung von bösartigen Tumoren, Warzen, zur Heilung von Geschwüren usw. verwendet. Später hatte ein Laie, Namens Mehl, das Verdienst, den Beweis erbracht zu haben, daß sich die Brandwirkung des Sonnenlichtes zur Heilung von Lupus vulg. und anderen Haut-

erscheinungen verwenden läßt, doch wurde diese Heliophotokaustik bald zugunsten der durch Finsen eingeführten reinen Photochemotherapie verlassen.

Ich habe jedoch im Laufe der Jahre erkannt, daß die Photokaustik gewisse Vorteile besitzt, welche sie für spezielle Zwecke der Therapie ausgezeichnet geeignet macht. Da jedoch die Sonne für die praktische Ausführung der Photokaustik sehr ungeeignet ist, indem man die Wärmequelle eben nicht immer haben kann und man nur im Freien oder in beschränkten Räumen arbeiten muß, da ferner die Einstellung der zu belichtenden Hautstelle in die Strahlenrichtung der Sonne nicht immer leicht genug geschieht und vor allem, weil die bei der Schmerzhaftigkeit des Verfahrens meist notwendige Narkose unter gegebenen Umständen nur schlecht durchführbar ist, habe ich nach einem Ausweg gesucht und denselben in der Elektrophotokaustik, dem elektrischen Lichtbrandverfahren gefunden.

Da die Photokaustik mit Wärmestrahlen arbeitet, so möchte vielleicht ein mit den physikalischen Verhältnissen nicht ganz vertrauter Kritiker meinen, daß mir kein Recht zustehe, die Methode als Lichtkaustik zu bezeichnen, weil er, durch einseitige Auffassung des Lichtes als allein chemisch wirksamen Heilfaktors beeinflußt, die Wärme nur als unliebsames Appendix des Lichtes betrachtet. In Wirklichkeit aber ist auch die vom Licht ausgehende Wärme nur durch Strahlung bedingt. Den Strahlen als solchen aber kommt nach moderner physikalischer Anschauung absolut keine Wärme zu, sondern die Wärme tritt erst dann in Erscheinung, wenn die Strahlen durch ein für dieselben nicht durchlässiges Medium aufgehalten, in andere Energiebewegung sich umsetzen, welche einzig und allein durch unser Nervensystem als Wärme gedeutet wird. Außerhalb unseres Nervensystems gibt es keine Wärme, sondern nur Energiebewegung bestimmter Art, welche nach ihrem Auftreffen auf die Medien verschiedenster Art eine Umsetzung in andere Wellenbewegungen erfährt. Ich habe also ein durch physikalische Gründe zu beweisendes Recht mein Verfahren Elektrophotokaustik zu benennen, weil sie eben eine reine Strahlung als Wärmegenerator verwendet.

Ich verwende zur Ausführung dieses Verfahrens eine Hand- oder Stativlampe, welche ein System von Linsen oder Spiegeln, oder einer Kombination beider trägt, die zur Konzentration der Wärmestrahlen eines Voltabogens dienen, der durch mindestens 3 Amperes erzeugt wird. Wird der durch Linsen oder Spiegel erzielte konzentrierte Brennfleck auf die Haut geworfen, so entsteht sofort an der getroffenen Stelle ganz zirkumskript im Bereich der Belichtung eine grauweiße Färbung der Haut. Der Patient empfindet dabei einen mehr oder weniger lebhaften Schmerz. Begnügt man sich mit dieser Wirkung, so bildet sich im Laufe einiger Stunden an Stelle der verfärbten Haut eine Brandblase, die bei oberflächlicher, epidermoidaler Kaustik im Verlaufe einer Woche eintrocknet und ohne besondere Veränderungen der Haut abheilt. Läßt man aber die Hitze tiefer wirken, bis in den Papillarkörper, Rete mucosum und tieferes Corium, so bildet sich an den bestrahlten Stellen eine Eiterfläche, welche einige Wochen zur Abheilung braucht, die mit Narbenbildung endigt. Durch längere Einwirkung des Strahlenkegels, kann man im Verlaufe einiger Minuten auf Wunsch direktes Verkohlen der Haut und

etwa in ihr gelegener abnormer Ein- und Auflagerungen erzielen. Die zurückbleibenden Brandwunden eitern stark, heilen aber in einigen Wochen ab. Die Schmerzhaftigkeit des Verfahrens wird von den verschiedenen Patienten verschieden angegeben. Manche vertragen es ganz gut, selbst bis zur Verkohlung der Haut fortgesetzt, andere wieder empfinden schon die geringste Wirkung unangenehm. Da die Lichtquelle eine bewegliche ist, so läßt sich ganz gut auch eine Narkose ausführen. Interessant ist die Tatsache, daß die frisch erzeugten Brandstellen nach Beseitigung der Strahlung gar nicht mehr schmerzen im Gegensatz zu den durch Feuer, Glüheisen usw. erzeugten Brandschorfen. Ich glaube nicht, daß bei der kurzen Anwendungsweise des warmen Lichtstrahles eine typische, chemische Beeinflussung sich zu der kaustischen hinzugesellt. Die Elektrophotokaustik teilt die Vorzüge des Heißluftverfahrens nach Holländer, die ebenfalls eine kontaktlose Kauterisation möglich macht. Der durch Glüheisen, Paquelin, Galvanokaustik bedingte Kontakt des Glühkörpers mit dem lebenden Gewebe verkohlt das letztere, ohne jedoch eine Distanzwirkung auf die Umgebung zu erzeugen; der verkohlte Schorf bleibt am Instrument hängen und beim Entfernen des letzteren wird der Schorf vom Gewebe losgerissen, so daß letzteres leicht wieder blutet. Bei der kontaktlosen Kauterisation mittelst Heißluft (Holländer) oder mittelst Heliophotokaustik (Baines, Tayer, Mehl) oder mittelst der von mir angegebenen Elektrophotokaustik liegen die Verhältnisse ganz anders; die Wärmequelle steht hier entfernt vom Gewebe, es findet kein mechanischer Kontakt statt, sondern — und dies gilt speziell von der Photokaustik — die strahlende Wärme dringt ohne Kontakt direkt bis zu einer gewissen Tiefe in das lebende Gewebe ein, um hier Veränderungen hervorzurufen, die sich allmählich von außen nach innen zu abschwächen, entsprechend der durch die Blutzirkulation bedingten Kühlwirkung auf den Strahlenkegel. Die kaustische Wirkung findet nur im Bereich des Strahlenkegels statt, nicht darüber hinaus. Durch Vorschaltung von gelochten Blenden in den Strahlenkegel kann man auf Wunsch kleinste Brennflecke erzielen. Dadurch, daß nicht, wie bei der Kontaktkauterisation (Glüheisen, Paquelin usw.) eine blinde wahllose Verkohlung hervorgerufen wird, sondern eine Brandwirkung, welche je nach Flüssigkeitsgehalt, resp. nach der mit der langsameren oder schnelleren Durchblutung Hand in Hand gehenden Abkühlung eine verschiedene ist, ist auch für die Photokaustik eine ganz bestimmte elektive Wirkung vorhanden, welche das gesunde Gewebe weniger durch Hitzwirkung verbrennen läßt, als das weniger durchblutete pathologische Gewebe. Die vom Voltabogen zu erzielenden Hitzegrade des Brennfleckes können mit Leichtigkeit über 300—400 hinausgetrieben werden, so daß die Verbrennungen tadellos gelingen. Mit Hilfe der Lichtwärme kann man bebekanntlich die höchste erreichbare Temperatur überhaupt bekommen, so daß also diesbezüglich nichts im Wege steht.

Im Moment der Einwirkung des heißen Strahlenkegels auf die Haut tritt natürlich sofort eine totale Ischämie ein und dieser Umstand kann zur Verwendung der Elektrophotokaustik zur Stillung von Blutungen verwendet werden in ähnlicher Weise wie das Heißluftverfahren. Merkwürdigerweise bietet das lebende Gewebe der Hitzwirkung gegenüber

einen unerwarteten Widerstand, indem die durch das strömende Blut bewirkte Abkühlung des Strahlenkegels eine derartige ist, daß die Vernichtungswirkung im Verhältnis nur langsam vor sich geht. Darauf beruht aber auch der Vorteil der Methode, daß eben diejenigen Gewebe, welche wenig oder gar keine Blutzirkulation enthalten, rasch verkohlen im Gegensatz zum gut durchbluteten Gewebe, so daß also letztere eine Schonung erfährt, welche dem pathologischen Gewebe nicht zugute kommt.

Ich habe nun das elektrophotokaustische Verfahren in einer Reihe von Fällen angewendet, und zwar speziell zur Vernichtung von kosmetischen und bösartigen Erhebungen der Haut. Warzen, Kondylome, kleine Tumoren aller Art, Varizen, Angiome, Naevus planus lassen sich in gleicher Weise behandeln, wie durch Heißluft; bei Kankroid habe ich durch Verkohlung der Geschwürsumgebung bis in das Gesunde hinein innerhalb 3 Wochen vollständige Heilung erzielt, desgleichen bei gewöhnlichen Geschwüren mit torpidem Charakter. Ulcus molle und durum heilen mit dem Verfahren ausgezeichnet gut. Offene Furunkel, offene Bubonen eignen sich vorzüglich für die Behandlung, tertiäre Luesgeschwüre ebenfalls. Bei oberflächlich liegenden Mykosen der Haut (Sykosis, Furunkel) läßt sich ebenfalls rasche Heilung erzielen. Bei Akne, Acne rosacea, kann man in einer Sitzung ungemein viel günstiges erreichen. Lupus erythematodes habe ich in 2 Fällen mit famosem Erfolg in einer Sitzung beseitigt, nachdem ich mich mit Röntgenbestrahlung und chemischer Lichtbehandlung erfolglos bemüht hatte. Bei Lupus vulg. habe ich das Lichtbrandverfahren hauptsächlich da in Frage gezogen, wo es sich um disseminierten Lupus handelte, der an allen möglichen Körperstellen zerstreut, der Heilung durch andere Methoden große Schwierigkeiten entgegengestellt hatte. Auch im Gesicht verwende ich an geeigneten Stellen den Lichtbrand neben der eigentlichen Photochemotherapie. Man kann in einer Sitzung ausgedehnte Lupusflächen zur definitiven Heilung bringen, die nach ca. 3 Wochen erfolgt, anscheinend rezidivfrei.

Als eine wichtige Bereicherung meiner Methode betrachte ich das von mir erst jüngst erfundene Kühlkompressorium, welches zwei Zwecken dient: nämlich der genau zu bestimmenden Größe des Lichtbrennfleckes und der Erzeugung einer relativen Schmerzlosigkeit des Lichtbrandverfahrens. Dieses Kühlkompressorium besteht aus einem flachen hohlen Metallring mit kleiner 5—7 mm im Durchmesser haltender Öffnung, welche die Größe des Bestrahlungsfeldes bedingt. Dieser Hohlring besitzt zwei kleine Rohransätze, welche zum Ab- und Zufluß von kaltem Wasser unter Anschluß einer Wasserleitung dienen. Bei dem Gebrauch wird dieses Kühlkompressorium so auf die zu kauterisierende Hautstelle gelegt, daß dieselbe, also z. B. ein einzelner Lupusknoten oder ein Nest von solchen, genau in der Mitte der Ringöffnung liegt. Das Kompressorium wird entweder mit Druck auf der Haut festgehalten oder festgebunden. Dadurch wird das Blut weggepreßt, welches stets als unwillkommenes Abkühlungsmittel für die Wirkung der Hitzeffekte zu betrachten ist; es wird also die Leistung der Lampe dadurch gesteigert. Durch die Öffnung wird der zu erzielende Brandeffekt genau abgegrenzt, weil das wasserdurchströmte, also abgekühlte Metall die Wärmestrahlen außerhalb der Öffnung auffängt. Das Wichtigste aber ist der Umstand,

daß die durch das Wasser bedingte Kühlung so bedeutend ist, daß an den gekühlten Stellen eine relative Unempfindlichkeit erzeugt wird. Wird nun 1 Minute nach Aufsetzen des Kompressoriums der konzentrierte Lichtkegel der Lichtbrandlampe auf das freiliegende Hautstück gerichtet, so empfindet der Patient nur im ersten Moment ein anscheinend ganz gut auszuhaltendes Brandgefühl, das aber sofort verschwindet; will man bei empfindlichen Patienten ein Übriges tun, so kann man durch Chloräthyl ... auch an der eingegrenzten Stelle, das Gefühl so dämpfen, daß das ganze Verfahren als beinahe vollständig schmerzlos bezeichnet werden kann. Ich habe wenigstens bei einem Mädchen 1/2 Stunde lang in dieser Weise gearbeitet und während der ganzen Operationszeit keine eigentliche Schmerzäußerung konstatieren können.

Ich möchte nochmals auf die besonderen Vorteile des Verfahrens aufmerksam machen. Man kann ohne besondere Vorbereitung während der Sprechstunde kleinere Hautpartien zu behandeln. Man ist imstande sowohl ganz winzige als größere Stellen behandeln. Man kann auf Wunsch durch Verwendung eines größeren Lampentypus die höchst erreichbaren Temperaturen erzielen, also tiefe Verbrennungen und Verkohlungen erreichen trotz der hindernden, abkühlenden Wirkung des Blutes, welcher Gesichtspunkt besonders für die Vernichtung bösartiger Tumoren in Frage kommt und ist der Lichtbrand hierin allen anderen Methoden überlegen. Gerade die Krebsbehandlung wird hiervon ihre Vorteile ziehen, nachdem einmal der Nachweis erbracht ist, daß gerade das Brandverfahren direkte Krebsheilungen veranlaßt hat. Ich erwähne nur nebenbei, daß ich speziell in dieser Richtung tätig bin und bis jetzt ganz frappierende Erfolge zu verzeichnen habe, über die später berichtet werden wird.

Es sei besonders noch auf folgende Erscheinung aufmerksam gemacht. Wird ohne Kühlkompressorium gearbeitet, so sieht man schon am Tage nach der Operation lebhafte Sekretion der eiternden Flächen. Hat man aber mit Kühlkompressorium gearbeitet, so erzielt man einen trockenen, schmerzlosen Schorf, der sich nach einigen Wochen wie eine Linse aus dem normalen Gewebe herausnehmen läßt, mit Hinterlassung einer Vertiefung, die sich langsam mit Narbengewebe ausfüllt. Ich muß die Effekte bei Lupus als teilweise ideal bezeichnen.

Ich glaube in der Elektrophotokaustik, die heute schon nach genau festgelegten Indikationen mit einer sicheren Methode und einem guten Instrumentarium (zu beziehen durch C. Distler, München, Wiedenmayerstraße 4) arbeitet, ein Verfahren zu bieten (das Verfahren wie die Instrumente, sind zum Patent gemeldet), das gegenüber anderen Brandmethoden große Vorteile bietet. Das elektrische Lichtbrandverfahren soll der Photochemotherapie, die ja mit ganz anderen Mitteln arbeitet, keine Konkurrenz machen, sondern diese lediglich in bestimmter Richtung ergänzen, speziell in der Richtung, daß die Behandlungszeit des einzelnen Lupusfalles abgekürzt wird. Außerdem aber bietet die Wärmeleistung des konzentrierten elektrischen Lichtes der Lichttherapie überhaupt eine Erweiterung in schon vorgenannter Richtung durch Ausdehnung des Verfahrens auf das mehr chirurgische Gebiet.

XXI.

Aus der chirurgischen Abteilung der bremischen Krankenanstalt. (Direktor: Dr. Sattler.)

Ein Fall von traumatischer doppelseitiger Luxatio perinealis.

Von

Dr. med. Wohlberg.

In der in diesem Jahre erschienenen 2. Auflage des Handbuches der praktischen Chirurgie, herausgegeben von den Professoren Dr. von Bergmann, Dr. von Bruns und von Mikulicz, führt Herr Prof. Dr. Hoffa in dem Abschnitt über Erkrankungen der Hüfte und des Oberschenkels an, daß die Luxationen des Hüftgelenkes eine Seltenheit seien, indem sie mit nur 2 Proz. (Krönlein) nach denen des Schulter- und Ellbogengelenkes in der Häufigkeitsskala erst in der „3. Reihe rangieren". (Muß richtiger heißen: in der 6. Reihe.)

Ferner sagt er, daß die Luxatio perinealis bisher überhaupt nur 9 mal beobachtet ist. (Riedinger, Münchener med. Wochenschrift 1892. Nr. 73.) 9 Fälle von perinealer Luxation und endlich, daß bis jetzt erst 29 Fälle von Doppelluxationen bekannt seien. Es sind dies 27 von Niehaus zusammengestellte Fälle 4 mal nach vorn, 4 mal nach hinten, die übrigen gemischt, daran wurden 20 reponiert, 4 ungeheilt, 1 gestorben, ferner 1 Fall von Bruns (reponiert) und 1 Fall von Schönborn (gestorben).

Zu diesen 29 Fällen habe ich in der mir zugängigen Literatur noch folgende ermitteln können: 1. Ärztliche Sachverständigenzeitung 1899, Nr. 7. Hartwig: Doppelseitige Luxation nach hinten. Leichte Reposition. 2. Wiener klinische Wochenschrift 1896, Nr. 34. Hofeur: Zur Kasuistik der beiderseitigen traumatischen Hüftgelenkluxationen. Luxatio iliaca + L. obturatoria, war nicht behandelt und hatte doch leidliche Funktion. 3. Mauclaire und Prevost XII. Kongr. d. Chir. 1898, Nr. 11, Suppl.: Beiderseitige Luxation. Reposition durch direkten Zug.

Der von uns beobachtete Fall von doppelseitiger Luxatio perinealis dürfte mithin einer der am seltensten beobachteten Fälle doppelseitiger Hüftluxationen sein.

Der Fall ist kurz folgender:

Am 17. November 1903 wurde nachts 11 Uhr der Arbeiter H. in die Krankenanstalt gebracht wegen „Hüftverrenkung".

Er gab an, daß er vormittags mit dem Verstauen von schweren Eisenteilen, die vermittelst Krahn von oben in den Schiffsraum hinuntergelassen wurden, beschäftigt gewesen sei. Als er nun in gebückter Stellung mit gespreizten Beinen zufällig unter der Luke gestanden habe, sei, ohne daß er etwas davon gehört habe, wieder eine mehrere Tonnen schwere Eisenlast herabgelassen worden. Von der Last sei er am Rücken getroffen und zu Boden mit gespreizten Knien gedrückt worden. Ehe er nun ganz erdrückt worden sei, sei er noch von der Last freigekommen und dabei dann auf den Rücken gefallen.

Jetzt habe er bemerkt, daß er die Beine nicht mehr habe strecken können.

Auf seinen Wunsch sei er zunächst nach Haus gebracht und dann aber von seinem Kassenarzte dem Krankenhause überwiesen. Seit dem Unfall waren inzwischen 12 Stunden verflossen.

Der Aufnahmebefund war folgender:

Patient lag auf dem Rücken „in Steinschnittlage". Dabei hatte er die Oberschenkel mit den Händen gestützt. Beide Beine standen ad maximum abduziert, flektiert und nach außen rotiert.

Beim Versuch, die Beine zu strecken, traten heftige Schmerzen auf, und man hatte das Gefühl von Krepitation.

Der große Trochanter war beiderseits nicht zu fühlen, und die Gelenkpfanne war leer; auch der Gelenkkopf war nirgends deutlich nachweisbar.

Stärkere Weichteilblutungen oder sensible Anomalien waren nicht vorhanden.

Es wurde die Diagnose auf Luxatio infrapubica duplex und zwar als Luxatio perinealis gestellt.

Wegen der großen Schmerzen — der Mann hatte seit 12 Stunden in dieser Stellung gelegen — und wegen der Ankunft in der Nacht wurde eine Röntgenaufnahme nicht gemacht, sondern gleich zur Einrichtung in Narkose geschritten.

Die Reposition gelang in der Narkose leicht, indem das Bein zunächst in gebeugter Stellung adduziert wurde, bis etwa der Oberschenkel senkrecht stand; und dann konnte mit noch stärkerer Adduktion und, den Unterschenkel als Hebelarm benutzend, unter leicht rotierender Bewegung der Gelenkkopf mühelos in die Pfanne geführt worden. Links glückte die Reposition ohne weiteres. Rechts glitt der Kopf dagegen an der Pfanne vorbei, so daß zunächst eine Luxatio ischiadica entstand; aber auch diese konnte dann leicht reponiert werden.

Beide Schenkel wurden danach durch Tücher fest zusammen gebunden und darauf der Kranke ins Bett gelegt. Die Rekonvaleszenz verlief ohne Störung.

Bereits nach 14 Tagen konnte Patient mit guter Funktion entlassen werden. Bei der Entlassung, die auf dringenden Wunsch des Patienten häuslicher Verhältnisse halber erfolgte, wurde folgender Status erhoben:

Beide Beine sind gleichlang; beiderseits sind die Bewegungen im Hüftgelenk vollständig frei. Nur extremste Beugungen beiderseits in den Hüften nicht möglich. Bei starker Rotation in rechtwinkliger Beugestellung fühlt man links den Kopf etwas hin- und herwackeln unter geringen Schmerzerscheinungen.

Nach 6 Wochen stellte sich Patient wieder vor. Er gab an, daß er noch nicht die Arbeit wieder habe aufnehmen können, da er noch Schmerzen in beiden Schenkelbeugen habe.

Die Untersuchung ergab, daß extremste Beugung in den Hüftgelenken noch schmerzhaft war. Ebenso wurden noch Schmerzen angegeben bei der Rotation der Beine nach außen. Veränderungen im Hüftgelenk konnten nicht nachgewiesen werden. Beim Gehen wird anscheinend das Becken mehr nach vorn gesenkt, so daß die Krümmung der Lendenwirbelsäule nach vorn stark ausgeprägt ist.

XXII.

Besprechungen.

1.

Dr. Fernand Cathelin. Die epiduralen Injektionen durch Punktion des Sakralkanals und ihre Anwendung bei den Erkrankungen der Harnwege. Übersetzt von Dr. Arthur Strauß. Verlag von Enke, Stuttgart 1903. Preis 4 Mk.

Verfasser preist auf Grund detaillierter anatomischer und physiologischer Studien die epidurale Injektion als die beste intravertebrale Methode. Es wird der unterhalb des Durakonus gelegene Abschnitt des Sakralkanals zur Injektion benutzt. Die Technik ist einfach; die Nadel wird durch den Hiatus des Kreuzbeins von unten eingeführt. Alle bei der Lumbalpunktion beobachteten üblen Zufälle sollen bei der neuen Methode ausgeschlossen sein. Der Eingriff als solcher ist schmerzlos; das Rückenmark wird nicht verletzt, eine Vermischung der injizierten Flüssigkeiten mit dem Liquor cerebrospinalis ist nicht möglich. Infolge der starken, im epiduralen Raume befindlichen Venengeflechte sind die Absorptionsverhältnisse die denkbar günstigsten; die Methode eignet sich daher sehr für merkurielle- und Jodbehandlung. Eine Anästhesierung im chirurgischen Sinne durch Kokain ist auf dem sakralen Wege nicht zu erzielen. Wohl aber wirkt sie hypästhetisch, und ist so bei Ischias und schmerzhaften Blasenleiden indiziert; auch bei Schmerzen in den unteren Extremitäten, bei viszeralen tabetischen und anderen Krisen sowie bei Bleikolik will Verfasser gute Erfolge gesehen haben. Gegen Neurasthenie der Harnwege hat sich die Injektion von physiologischer Kochsalzlösung vorzüglich bewährt, der auch sonst vor dem Kokain der Vorzug gegeben wurde.

Wie weit die optimistischen Angaben des Autors berechtigt sind, müssen weitere Nachprüfungen ergeben. Baum-Kiel.

2.

Dr. B. Heine, I. Assistent der Kgl. Universitätsohrenklinik und Privatdozent an der Universität Berlin. Operationen am Ohr. Die Operationen bei Mittelohreiterungen und ihren intrakraniellen Komplikationen für Ärzte und Studierende. Verlag von Karger, Berlin 1904. 178 Seiten.

Seinem Titel entsprechend enthält das kleine Werk eine genaue Beschreibung der Technik für alle in das engere und weitere Gebiet der

Otologie fallende Operationen. Der Text wird durch ganz vorzügliche Abbildungen ergänzt.

In der Indikationsstellung nimmt Verfasser, als Schüler Lucaes, einen gemäßigten Standpunkt ein. Auch die nicht operative Behandlung findet in beschränktem Maße Berücksichtigung.

Das Buch ist äußerst klar und erschöpfend geschrieben und kann nur warm empfohlen werden. Baum-Kiel.

3.

Dr. Hermann Gocht, Handbuch der Röntgenlehre. Zweite umgearbeitete und vermehrte Auflage. Verlag von Ferdinand Enke, Stuttgart 1903. Geb. 10 Mk.

Die zweite Auflage hat entsprechend der gewaltigen Entwicklung der Röntgenlehre seit dem Erscheinen des Buches eine umfassende Umarbeitung und Erweiterung erfahren. Nur die Einteilung des Stoffes ist beibehalten worden.

Nach einer kurzen Einleitung, die in dankenswerter Weise die ersten Mitteilungen Röntgens aus den Sitzungsberichten der Würzburger physikalisch-medizinischen Gesellschaft 1895 und 1896 in Erinnerung bringt, gibt Verfasser im I. Hauptteil eine übersichtliche Darstellung der „Technik des Röntgenverfahrens". Im allgemeinen Teile dieses Kapitels werden Prinzip, Art der Anwendung, Leistungsfähigkeit usw. der Induktoren, der verschiedenen Unterbrecher, Elektrizitätsquellen und Röntgenröhren in knapper und klarer Weise besprochen. Da Verfasser während einer langjährigen Beschäftigung mit den X-Strahlen fast alle in Betracht kommenden Apparate und Einrichtungen selbst zu erproben Gelegenheit gehabt hat, so ist sein Urteil über die Zweckmäßigkeit dieser Einrichtungen als ein durchaus zuverlässiges und maßgebendes zu betrachten. Wenn er die Anwendung eines größeren Induktors, des Wehnelt-Unterbrechers in Verbindung mit der Walterschaltung, den Anschluß an eine Gleichstromlichtanlage empfiehlt, so vertritt er damit die heute am weitesten verbreitete Anschauung. Eine Reihe praktischer Winke werden namentlich dem Anfänger sehr willkommen sein. Dasselbe gilt von dem zweiten speziellen Teil des ersten Kapitels, der eine ausführliche Anleitung für Röntgenaufnahmen, eine Beschreibung der Platten und ihrer Behandlung, der zweckmäßigsten Einrichtung des Röntgenzimmers, der Radioskopie und Meßkunde und der Anfertigung von stereoskopischen Aufnahmen enthält. In einem kurzen Anhang wird auf die Notwendigkeit einer einheitlichen Normenklatur hingewiesen und unseres Erachtens mit Recht für Wortbildungen wie Röntgographie, Röntgoskopie (nicht Diagraphie, Diaskopie und Radiographie, Radioskopie) plädiert.

Der II. Hauptteil beschäftigt sich mit der „praktischen Verwendung der Röntgenstrahlen in der Medizin". An der Hand guter Abbildungen wird eine kurze Beschreibung des menschlichen Körpers, wie er sich uns auf der photographischen Platte darstellt, gegeben, die wichtigsten auf dem Gebiete der normalen Anatomie und Physiologie durch die Röntgoskopie resp. Röntgographie gewonnenen Ergebnisse hervorgehoben. Ein be-

sonderer Abschnitt ist der Fremdkörperbestimmung einschließlich der Darstellung der pathologischen Konkremente gewidmet. Die Erkrankungen und Verletzungen des Knochensystems werden zusammenfassend behandelt, die bei der Untersuchung innerer Organe erzielten Resultate an besonders prägnanten Beispielen erläutert und die verschiedenen Methoden der Untersuchung in jedem Falle besprochen. Den Schluß bildet eine Betrachtung der physiologischen, pathologischen und therapeutischen Wirkungen der Röntgenstrahlen. Der knappe und dabei doch leicht verständliche Text trägt auch im II. Teile in erster Linie dem praktischen Bedürfnis Rechnung. Ein sehr umfangreiches und sorgfältig angefertigtes Literaturverzeichnis erhöht den Wert des sehr empfehlenwerten Buches.

Dr. Grünberg-Kiel.

4.

The boys venereal peril. By F. C. V. Chicago 1903. Press of American Medical Association.

Der Verfasser hat in einem in der 54. Jahresversammlung der American Medical Association gehaltenen Vortrag über obiges Thema darauf hingewiesen, daß die männliche Jugend bei Beginn der Pubertät über die geschlechtlichen Funktionen und die sittlichen Gefahren, Onanie und venerische Infektionen, aufzuklären ist. Wie dies in eindrucksvoller, ernster, aber nicht abstoßender Weise erfolgen kann, wird durch eine Musterunterhaltung demonstriert. Göbell-Kiel.

5.

Aids to cystoscopic practice by ferd. C. Valentine, M. D. New York. New York Medical Journal 1903.

Verfasser demonstriert drei einfache Phantome, welche dazu dienen, denjenigen, welcher die Zystoskopie erlernen will, Gelegenheit zu geben, auch ohne Zystoskop im Lokalisieren und im Ureterenkatheterismus sich zu üben. Die Phantome sind indessen nur für den Blasenboden und für die Einübung auf den Gebrauch des Casperschen und Kollmannschen Zystoskops geeignet. Göbell-Kiel.

6.

Von Gg. Seitz, prakt. Zahnarzt in Konstanz. Die zahnärztliche Lokalanästhesie. Handbuch für praktische Zahnärzte und Studierende der Zahnheilkunde. Mit 28 Illustrationen und 90 Rezepten. Leipzig, Arthur Felix 1903. 365 Seiten. Preis 9 Mk.

Ein Drittel des Buches ist der lokalen Analgesie gewidmet, eine große Reihe von mechanischen (Kompression, Massage, Nägelische Handgriffe) physikalischen (Klimawechsel, Kälte-, Hitze-, Elektrizitätsanwendung) chemischen (extern, subkutane, interne Arzneimittel) Einwirkungen zur Schmerzbeseitigung aufgezählt. Auch die Suggestivtherapie wird erwähnt.

Im zweiten Teil wird die lokale Anästhesie bei unblutigen und blutigen Operationen abgehandelt, wohl ziemlich alle physikalischen und

chemischen Mittel werden aufgeführt, welche schon Verwendung gefunden haben, ähnlich, wie in einer systematischen Arzneimittellehre. Dabei vermißt man wohl kritische Auswahl bezw. Ausscheidung von Unbrauchbarem. Doch hebt Verfasser mit Recht hervor, daß sein Buch zur Mitarbeit Vieler anregen solle, damit für jeden Fall nach exakter Diagnose das spezifisch Nützlichste herausgefunden werde. Ein Universalmittel oder auch nur wenige gebe es nicht. Das Buch, das ein Literaturverzeichnis mit 230 Nummern beschließt, ist gewiß für den Fachmann ein vollkommenes Nachschlagewerk. Für den Chirurgen ist es nicht geschrieben. Dieser hat schon in der für ihn leicht erreichbaren Anwendung des ungefährlichen Ätherrausches einen meist besseren Ersatz für die große Zahl der lokalen Anästhetika. Sick-Kiel.

7.

Dr. M. Borst, Würzburg, Die Lehre von den Geschwülsten mit einem mikroskopischen Atlas. In 2 Bänden. Verlag von J. F. Bergmann, Wiesbaden 1902.

Seit Virchows grundlegendem Werk über die Geschwülste ist fast ein halbes Jahrhundert verflossen, ehe die Lehre von den Geschwülsten eine umfassende Neubearbeitung erfahren hat. Der Wunsch nach einer dem Fortschritte auf dem Gebiete der Morphologie, Histologie und Biologie der Geschwülste Rechnung tragenden Darstellung des großen Gebietes lag allerorts vor und mancher nicht näher bekannt gewordene Anlauf dazu mag genommen worden sein. Die fast ins Unermeßliche gewachsene Literatur hat zweifellos manchen von der verlockenden Aufgabe zurückgeschreckt.

Auch dem Verfasser des vorliegenden Werkes ist diese Schwierigkeit nicht erspart geblieben, und doch hat er sie in einer höchst anerkennenden Weise zu überwinden verstanden. Seit vielen Jahren mit Geschwulstforschung beschäftigt, hat er das in seinen Vorlesungen über Geschwülste benutzte Material gründlich verarbeitet und erweitert und als Basis für den Aufbau eines umfassenden Werkes gewählt. So hat dieses Werk ein originales Gepräge und wenn es auch, wie bei einem solchen diskutablen Gegenstand nicht anders zu erwarten, vielfach den Stempel subjektiver Färbung trägt, so ist doch das Bemühen des Verfassers nach objektiver und erschöpfender Darstellung anzuerkennen. Dadurch gewinnt das Werk an Vielseitigkeit und macht den durch eine gefällige Diktion ausgezeichneten Text besonders interessant.

Das zweibändige Werk ist mit 63 Tafeln mit 246 nach mikroskopischen Präparaten des Verfassers reproduzierten farbigen Figuren ausgestattet und zerfällt in einen allgemeinen Teil, in welchem die einzelnen Geschwulstarten in besonderen Abschnitten besprochen werden. Den Schluß des Werkes bildet ein mit dankenswertem Fleiß ausgearbeitetes, 44 Seiten umfassendes Verzeichnis der wichtigsten Literatur, sowohl für den allgemeinen wie für den speziellen Teil. Noeßke-Kiel.

8.

Prof. Dr. Chiari, Die Krankheiten des Rachens. Verlag von Franz Deuticke, Leipzig und Wien 1903. 248 S. Preis 8 Mk.

In diesem II. Teil des Werkes „Die Krankheiten der oberen Luftwege" sind die Krankheiten des Rachens in derselben Weise dargestellt, wie die der Nase im ersten Teil. Die ersten fünf Kapitel behandeln den allgemeinen Teil: Anatomie, Physiologie, Untersuchung, allgemeine Pathologie, allgemeine Therapie. Sodann werden die einzelnen Erkrankungen in 6 weiteren Kapiteln eingehend besprochen: katarrhalische, infektiöse Erkrankungen, Krankheiten, welche die nicht infektiösen Exantheme begleiten oder ihnen entsprechen, Stenosen und Anomalien, Verletzungen und Fremdkörper, Neubildungen.

Der Stoff ist übersichtlich und streng sachlich geordnet. 118 Abbildungen im Text von Instrumenten, anatomischen Präparaten und Krankheitsbildern, teils andern Lehrbüchern entliehen, teils nach Originalpräparaten gezeichnet, und eine farbige Tafel schmücken das Buch.

Dr. Christensen-Kiel.

9.

Moderne ärztliche Bibliothek, herausgegeben von Dr. F. Karewski. Verlag L. Simion Nachf., Berlin.

Dieses neue Unternehmen will in zwanglosen, kurzen, aber umfassenden Aufsätzen die wissenschaftlichen Fortschritte der Medizin zur allgemeinen Kenntnis bringen. Drei Hefte liegen schon vor: 1. von Koranyi, Die wissenschaftlichen Grundlagen der Kryoskopie. — 2. Albers-Schönberg, Der diagnostische Wert der Röntgenuntersuchungen für die innere Medizin. — 3. Freund, Über Neurasthenia hysterica und die Hysterie der Frau. Viele weitere Hefte sind im Prospekt schon angekündigt, jedes zu 1—2 Mk. auch einzeln käuflich. Wir werden auf die chirurgisch wichtigen Aufsätze einzeln zurückkommen. Der glückliche Anfang ist vielversprechend. Helferich.

10.

Zeitschrift für ärztliche Fortbildung, redigiert von Professor Dr. Kutner. Verlag G. Fischer, Jena.

Die erste Nummer des ersten Jahrgangs dieser neuen Zeitschrift, vom 2. Januar 1904, liegt vor uns. Sie ist bezeichnet als „Organ für praktische Medizin" und wird herausgegeben von dem Zentralkomitee für das ärztliche Fortbildungswesen in Baden, Bayern und Württemberg in Verbindung mit allen lokalen Vereinigungen für das ärztliche Fortbildungswesen in deutschen Städten. Den Herausgebern steht die ständige Mitwirkung der Herren v. Bergmann und Kirchner zur Seite, welche diese erste Nummer mit eigenen Abhandlungen über „Die Behandlung des Panaritium" (v. Bergmann) und „die soziale Bedeutung der Volksseuchen und ihre Bekämpfung" (Kirchner) glänzend eröffnen. Die Zeitschrift verspricht vieles: Unter II folgen Mitteilungen aus der ärzt-

lichen Technik, unter III Standesangelegenheiten, IV Kleinere Mitteilungen aus Wissenschaft und Praxis, V. Tagesgeschichte, VI. Neue Literatur, VII. Meldetafel für ärztliche Stellen. Möge der Zeitschrift eine intensive Einwirkung beschieden sein! Helferich.

11.

Dr. H. Truhart, Pankreas-Pathologie, I. Teil: Multiple abdominelle Fettgewebsnekrose. Verlag von J. F. Bergmann. Wiesbaden 1902. 498 S. 12 Mk.

Verfasser hat sich der schwierigen Aufgabe unterzogen, eine umfangreiche Monographie über eines der dunkelsten Kapitel der Pathologie zu schreiben. Da zur Zeit immer noch kein scharf umgrenztes Bild der Fettgewebsnekrose weder anatomisch noch klinisch existiert, versucht Verfasser auf möglichst breiter kasuistisch statistischer Basis eine Klärung der viel umstrittenen Fragen und eine Lösung der uns mannigfach entgegentretenden Probleme herbeizuführen. Er hat deshalb mit dankenswertem Fleiß 267 publizierte Fälle von multipler Fettgewebsnekrose zusammengetragen. Unter kritischer Verwertung dieser Kasuistik und der Resultate zahlreicher hierhergehöriger experimenteller Arbeiten tritt Verfasser an die Betrachtung der verschiedenen pathogenetischen und ätiologischen Theorien heran, die er detailliert schildert und deren Für und Wider er in klarer Weise abwägt.

Nach Widerlegung der meisten dieser Erklärungen erkennt Verfasser nur zwei Theorien als konkurrierend an, die Pankreasfermenttheorie, d. h. die Lehre von der unmittelbaren Wirkung des Pankreassekretes auf das umgebende Fettgewebe, und ferner die Theorie des mikroparasitären Ursprungs der Fettgewebsnekrosen. Die klinische Erfahrung, sowie die Ergebnisse der anatomischen und physiologisch-chemischen Untersuchung sprechen nach Truhart mehr für die erstgenannte Lehre. Die Motivierung dieser Ansicht nimmt einen breiten Raum ein.

Verfasser verwirft die innere Therapie und empfiehlt möglichst frühzeitiges chirurgisches Eingreifen, das in letzter Zeit wiederholt die noch im vorigen Jahrzehnt für unmöglich gehaltene Heilung gebracht. Vorliegendes Buch bildet den ersten Teil des Gesamtwerkes „Pankreas-Pathologie"; es ist das Produkt großen Fleißes und eingehender Studien. Das Ganze würde an Übersicht gewinnen, wenn manche Kapitel weniger weitschweifig behandelt wären. Baum-Kiel.

Anzeigen literarischer Neuigkeiten, welche der Redaktion zugeschickt worden sind:

Die Therapie der Gegenwart. Heft 2. Februar 1904.

Magnus-Levy, Die Therapie des Myxödem.

v. Tabora, Zur unblutigen Behandlung narbiger Magenveränderungen.

F. Klemperer, Neuere Arbeiten über die Immunisierung gegen Tuberkulose.

Revue de Chirurgie. No. 2. 1904.

F. et G. Groß, Perforation de l'estomac par ulcère.

Terrier et Lecène, Un nouveau cas de Kyste Juxta-Intestinal (6 fig.).

Damany, Une nouvelle théorie pathogénique de la luxation congénitale de la hanche (14 fig.).

Malapert et Morichau-Beauchant, Des angiomes du sein (4 fig.).

Mally et Richon, Contribution à l'étude des impotences fonctionnelles consécutives aux traumatismes articulaires (5 fig.).

Soubeyran, Le myxome pur des os (2 fig.).

Thevenot, Recherches experimentales sur les fractures limitées du fond de la cavité cotyloïde (6 fig.).

Guibal, Ulcère perforé de l'estomac. Intervention-Guérison. Considérations sur le drainage dans les péritonites.

Guyot, Ostéomyelite aigue de l'extrémité supérieure du fémur.

Archives provinciales de Chirurgie. No. 1. Janv. 1904.

Monprofit, Une nouvelle méthode d'anastomose et d'exclusion intestinale: de l'anastomose par implantation double et de l'exclusion avec drainage par l'intestin (22 fig.).

Delagénière, De la voie endo-stomacale pour pratiquer le cathétérisme de l'oesophage dans les cas de rétrécissements infranchissables.

Jaboulay, Tuberculose du tarse antérieur (3 fig.).

Revue Française de Médecine et de Chirurgie. No. 5—8. 1904.

Scredey, Comby, Soupault, Jouaust, Marfan, Dalché et Mathieu, Études cliniques sur quelques formes frustes de l'appendicite chronique.

Arresse, Note sur les vessies prostatiques sans prostate.

Menetrier et Aubertin, La stéatose hépatique aigue dans l'appendicite et l'ictère grave appendiculaire.

Broca, Ostéo-arthrite tuberculeuse sacro-iliaque et sacro-lombaire.

Derselbe, Valeur de la palatoplastie en un temps.

Hartmann, Traitement des cystites chroniques.

The St. Paul Medical Journal. No. 2. Febr. 1904.

Mayo, Chronic Ulcer of the Stomach and Duodonum from a surgical standpoint.

Moore, Drainage in Surgery.

La Clinica Chirurgica. No. 1. Genn. 1904.

Ceccherelli, Considerazioni cliniche e sperimentali sulla fissazioni del rene in ptosi.

Lusena. Studio clinico ed istologico sopra un nuovo caso di cosidetto teratoma sacrale.

Bobbio, Sulla lussazione spontanea del femore da osteomyelite epifisaria.

Anzilotti, Il carcinoma primitivo dell'uretra maschile.

Von der zweiten Auflage des Handbuchs der Zahnheilkunde, Hölder, Wien 1904, ist Lieferung 29 erschienen.

Die Firma H. Kori, Berlin W, Dennewitzstr. 35, empfiehlt ihre Verbrennungsöfen für Abfälle aller Art.

Baum-Kiel.

Fig. 1.

Fig. 2.

Fig. 1.

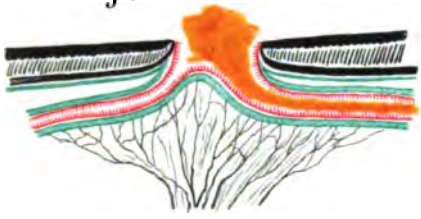

Fig. 2.

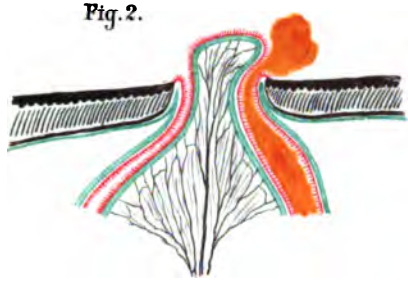

Fig. 5.

Fig. 3.

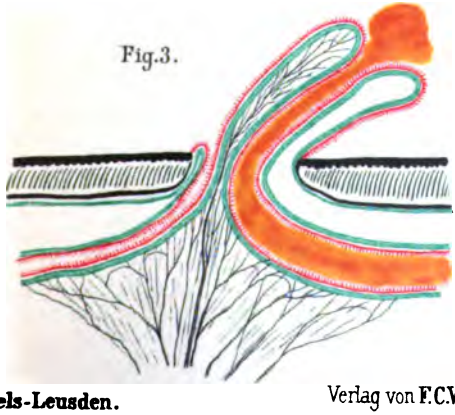

Fig. 4.

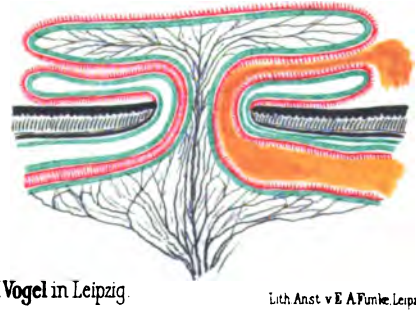

XXIII.

Aus der chirurgischen Klinik der Charité (Geheimrat König).

Über diabetische Extremitätengangrän.

Von

Stabsarzt Dr. **Hildebrandt**,
Assistenzarzt der Klinik.

(Mit 9 Abbildungen.)

Die Frage, weshalb bei Diabetikern so häufig Brand eintritt, hat schon von der Mitte des vorigen Jahrhunderts an, seitdem Marchall di Calvi auf den Zusammenhang beider Erkrankungen hinwies, die ärztliche Welt vielfach beschäftigt und ist auf die verschiedenste Weise beantwortet worden. Daß der Zuckergehalt und die dadurch bedingten Ernährungsstörungen der Gewebe nicht allein die Ursache der Gangrän sind, wie man anfänglich geglaubt hat, geht daraus hervor, daß selbst die schwersten Formen von Zuckerharnruhr, welche rapide zum Tode führen, ebenso wie die chronisch verlaufenden Fälle mit hohem Glykosegehalt sehr häufig ohne jeden Brand einhergehen. Weiter ergeben die Statistiken, daß, während der Diabetes in jungen Jahren oft vorkommt, Brand dabei vor dem vierzigsten Lebensjahre selten ist.

Andererseits geht man aber zu weit, wenn man die diabetische Gangrän nur als eine senile Gangrän bei Diabetikern bezeichnet und einen jeden Konnex zwischen beiden Krankheiten ganz leugnet. Es läßt sich ja leicht erweisen, daß der Brand bei der Zuckerharnruhr weit früher auftritt, als der gewöhnliche Greisenbrand. So betrug das Durchschnittsalter der 15 Zuckerkranken, welche mit Gangrän der Extremitäten in den Jahren 1896—1903 unter der Leitung von Fr. König in der chirurgischen Klinik der Charité behandelt wurden, 54,4 Jahre, von 19 Patienten mit Gangräna senilis dagegen 66,2 Jahre. Dasselbe ergibt die Statistik von Großmann[1]), aus welcher hervor-

1) Großmann, Über Gangrän bei Diabetes mellitus. Berlin 1900. S. 124.

geht, daß die Hauptmasse der Erkrankungen an diabetischem Brande in die 6. Dekade fällt, während bekanntlich der Greisenbrand vor dem 60. Lebensjahre selten vorkommt.

Die neuesten Untersuchungen machen es wahrscheinlich, daß die verschiedenen Formen der Gangräne bei Diabetikern auch auf verschiedene Ursachen zurückzuführen sind. Für den Extremitätenbrand wird seit längerem die Arteriosklerose verantwortlich gemacht, schon im Jahre 1882 sprach sich J. Israel[1]) dahin aus, daß diese Erkrankung eine große Rolle bei dem Zustandekommen der Gangrän spielt. Derjenige, welcher zuerst systematisch anatomische Untersuchungen über das Verhalten der Gefäße ausführen ließ, ist Fr. König[2]); er fand bei mehreren Zuckerkranken, die von ihm amputiert wurden, in den abgesetzten Gliedmaßen ausgedehnte Arteriosklerose und Verkalkung der kleinsten Arterien. Seine weiteren Forschungen bestätigten die Ergebnisse dieser ersten Beobachtungen[3]). Ähnliche Befunde veröffentlichten dann kurz nacheinander Partsch, v. Zoege-Manteuffel, Heidenheim u. a.

Die Häufigkeit, mit welcher Gefäßveränderungen von den einzelnen Autoren bei diabetischer Gangrän nachgewiesen wurden, schwankt zwischen 65 und 100 Proz. So beobachtete J. Israel bei seinen 20 Patienten 13mal Arteriosklerose; in der Göttinger chirurgischen Klinik wurde dagegen in allen den Fällen, in denen die Autopsie bei der Operation ein Urteil über das Verhalten der Gefäße gewinnen ließ, eine mehr oder weniger ausgedehnte Sklerose und Verkalkung derselben konstatiert[4]). Ein ähnliches Resultat ergaben die Beobachtungen von Partsch[5]), Heidenheim[6]), Lindner[7]) und Großmann[8]); in fast allen Fällen, in denen danach gesucht ward, wurden auch Veränderungen der Gefäße nachgewiesen.

1) J. Israel, Einige Beziehungen des Diabetes mellitus zur Chirurgie. Berliner klin. Wochenschr. 1882. Nr. 46.

2) F. König, Zur Revision der Lehre über die Vornahme großer Operationen bei diabetischem Brand. Zentralblatt für Chirurgie. 1887.

3) Landow, Operative Behandlung der senilen und diabetischen Gangrän der unteren Extremitäten. Deutsche Zeitschr. f. Chirurgie. 1893. S. 149 — F. König, Über diabetischen Brand. Berliner klin. Wochenschr. 1896. Nr. 25.

4) Landow l. c., König, Über diabetischen Brand. Berliner klin. Wochenschr. 1896. Nr. 25.

5) Partsch, Über einen eigenartigen Fall von diabetischem Brand. Münchner med. Wochenschr. 1890. S. 825.

6) Heidenheim, Über die Behandlung der senilen Gangrän der unteren Extremitäten, besonders bei Diabetikern. Deutsche med. Wochenschr. 1891. S 1111.

7) Gesellschaft der Charitéärzte. 21. Mai 1896.

8) l. c. S. 112.

Ganz allein auf eine Erkrankung derselben ist die nicht entzündliche Extremitätengangrän zurückzuführen, eine Form, welche sich daher in ihrer Entwicklung gar nicht von dem gewöhnlichen Greisenbrande unterscheidet. Zuweilen leiden die Patienten, von denen ein Teil überhaupt nicht ahnt, daß er diabetisch ist, schon lange vor Ausbruch der ersten fulminanten Symptome infolge der unvollkommenen Ernährung der Gewebe an Kälte, Taubsein, Parästhesien oder auch heftigen Schmerzen in den Extremitäten; manchmal, doch selten, nehmen diese Erscheinungen wieder ab, wenn ihre Grundursache erkannt und passende Diät, sowie Hochlagerung verordnet ist. In den weitaus meisten Fällen jedoch zeigt sich eines Tages ein schwarzer Fleck an den peripheren Teilen des Gliedes, den Zehen oder Fingern, oder auch an Stellen, welche, wie die Fußsohle oder Hohlhand, einem länger dauernden Drucke ausgesetzt sind.

Fig. 1.
Arteriosklerose bei Diabetes mellitus.

Der Mortifikationsprozeß schreitet nun mit verschiedener Schnelligkeit und Intensität vorwärts; ein dauernder Stillstand desselben ist jetzt nur noch ganz ausnahmsweise zu erzielen. Auch bleibt beim Diabetes selten die Infektion aus; meist kommt es zum feuchten Brande. Die Epidermis wird in Blasen abgehoben, aus denen sich beim Platzen dunkelschwarze, stinkende Flüssigkeit entleert; die freiliegende Kutis nimmt eine mißfarbige Beschaffenheit an. Auch die tiefer liegenden Gewebe, Muskeln und Sehnen werden von der Fäulnis befallen, so daß schließlich alle Weichteile bis auf den Knochen in einen schmierigen Brei ver-

wandelt sind. Gleichzeitig schreitet der Prozeß entlang den Bindegewebslücken, den Muskelinterstitien, Sehnenscheiden und Lymphbahnen weiter zentralwärts; es entwickeln sich Phlegmonen mit septischem Fieber, welche dem Leben des Patienten ein Ziel setzen, wenn nicht baldige operative Hilfe geleistet wird.



Fig. 2.
Verkalkung der Vena saphena parva bei Zuckerharnruhr.

Die Gefäßerkrankungen, welche sich bei der diabetischen Gangrän finden, entsprechen ganz denen bei dem Greisenbrande, sind also im wesentlichen als angiosklerotische zu bezeichnen. Schon die äußere Untersuchung ergibt, daß die oberflächlich verlaufenden Arterien stark geschlängelt und rigide sind, an den tieferliegenden weist das Röntgenbild (Fig. 1) dieselben Veränderungen nach. Die bei der Amputation gewonnenen Arterien fühlen sich derbe, oft infolge von Kalkablagerung ganz starr an, die größeren Schlagadern, wie Femoralis und Poplitea, meist unregelmäßig hart, wie ein knorpelversehener Bronchus. Schneidet man das Gefäß auf, so erkennt man, daß seine Wandungen stark verdickt sind; diese Verdickung ist anscheinend in der Hauptsache hervorgerufen durch eine Wucherung der Intima, welche sich schon während des Konservierungsprozesses häufig von den übrigen Schichten abgelöst hat. Die Innenfläche zeigt Unebenheiten, atheromatöse Geschwüre; kurz, es finden sich die bekannten Veränderungen der Arteriosklerose.

Dasselbe ergibt die histologische Untersuchung der größeren, noch offenen Arterienstämme in den amputierten Gliedern; auch das Mikroskop zeigt, daß sie in hohem Grade sklerotisch erkrankt sind. Die Veränderungen betreffen hauptsächlich die Intima. Das Primäre sind hier Degenerationsvorgänge, welche bei Zuckerkranken in weit früheren Jahren einsetzen, als bei den übrigen Menschen. Dieselben führen zu einem mehr oder weniger ausgedehnten Zerfalle des Gewebes, während gleichzeitig eine kompensatorische Neubildung bindegewebiger Elemente auftritt. An dieser Wucherung des Bindegewebes

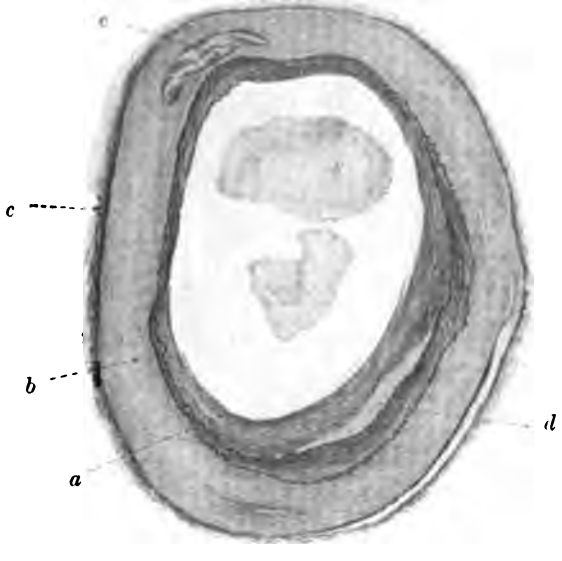

Fig. 3.

Arteriosklerose der Tibialis posterior bei diabetischer Gangrän (Orcein-Hämatoxylinfärbung); *a* verdickte Intima mit einem atheromatösen Herde *d*, *b* Media mit zelligen Infiltraten und Verkalkungen *e*, *c* Adventitia.

beteiligen sich auch in hervorragender Weise die elastischen Fasern, die wir in der ganzen Intima, hauptsächlich aber in der Umgebung der nekrotischen Herde stark vermehrt finden (Fig. 3 und 4). Die Verdickung der inneren Gefäßhaut kann solche erheblichen Grade erreichen (Fig. 4), daß dadurch das Lumen der Arterie stark eingeengt wird. Eine vollständige Obliteration derselben wird jedoch hierdurch niemals hervorgerufen. Die Massen, welche das Gefäß endgültig (Fig. 5) verschließen, unterscheiden sich stets aufs deutlichste von der verdickten Intima. Hier gehen in einem durch seine Armut an Gefäßen charakterisierten Gewebe ständige Degenerationsprozesse vor

sich, während dieselben in der durch ihren Gefäßreichtum ausgezeichneten obturierenden Masse vollkommen fehlen.

Die Nekrosen innerhalb der Intima, welche wir demnach als typische Befunde bei der diabetischen Gangrän hinstellen müssen, können einen bedeutenden Umfang annehmen, wie Fig. 4 zeigt, dort ist die ganze innere Gefäßhaut von großen, aus Detritus, Fett und Cholestearin bestehenden Herden durchsetzt, in deren Umgebung größere Anhäufungen von Leukozyten bestehen.

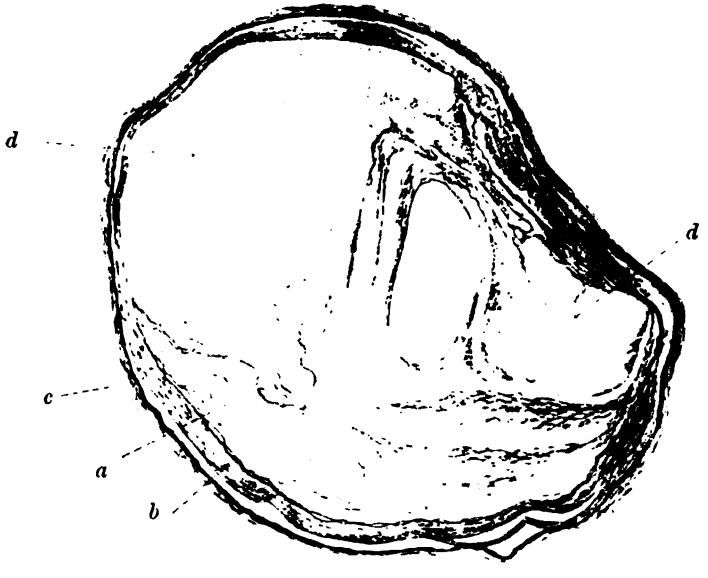

Fig. 4.

Hochgradige Atheromatose der Art. poplitea bei diabetischer Gangrän (Orcein-Hämatoxylin); *a* mächtig verdickte Intima mit großen atheromatösen Herden *d* in deren Umgebung zellige Infiltrate und lebhafte Wucherung der elastischen Fasern statt hat, *b* stark verdickte Media mit Anhäufungen von Leukozyten, *c* Adventitia.

Die übrigen Schichten der Arterien beteiligen sich anfänglich nur sehr wenig, später jedoch in erheblicherem Grade an dem Degenerationsprozesse. Die spezifischen Elemente der Media schwinden, bis in fortgeschritteneren Fällen kaum noch etwas von der Muskulatur wahrnehmbar ist. Je größer die Verdickung der Intima, desto atrophischer pflegt die Media zu sein, während umgekehrt verdünnten Teilen der inneren, dickere in der mittleren Gefäßhaut zu entsprechen pflegen. Für das zugrunde gegangene spezifische Gewebe tritt Bindegewebe ein; an einzelnen Stellen finden sich auch größere Kalkablagerungen.

Von der Adventitia aus ziehen zahlreiche, meist neugebildete Gefäße durch die Media zu den nekrotischen Herden in der Intima; in ihrer Umgebung bemerkt man zahlreiche Rundzellen. Es handelt sich hier teils um Entzündungsprozesse in der Umgebung der abgestorbenen Partien (reaktive Entzündung), teils um Reparationsvorgänge zum Zwecke der Bildung von Narbengewebe an Stelle der zugrunde gegangenen Elemente [1]).

So wird also das Lumen der großen Arterien durch den sklerotischen Prozeß stark verengt; häufig kommt dazu noch ein voll-

Fig. 5.

Alter organisierter Thrombus der Tibialis anterior (Orcein-Hämatoxylin); *a* stark verdickte Intima mit enorm gewuchertem elastischem Gewebe, *b* ungleichmäßig verdünnte Media mit einer Knochenplatte *e*, *c* Adventitia, *d* organisierter Thrombus mit neugebildeten Gefäßen und elastischem Gewebe.

ständiger Verschluß durch Thrombose. Heidenheim [2]), welcher zuerst auf diesen Punkt bei der Besprechung der spontanen Gangrän der Gliedmaßen aufmerksam machte, ist der Ansicht, daß die nicht entzündliche Form des Brandes auch beim Diabetes stets durch eine Verstopfung der großen arteriellen Gefäße in der Kniekehle oder dem Unterschenkel bedingt sei. In dieser Verallgemeinerung ist der Satz sicherlich nicht richtig. Wie Landow nachwies [3]), ist der Ver-

1) Vgl. Marchand, Arteriosklerose in Eulenburgs Realenzyklopädie. 1894.
2) l. c. S. 1112.
3) l. c. S. 160.

schluß der Hauptschlagadern des Gliedes keineswegs so häufig, wie Heidenheim angegeben hat. Zweifellos entsteht auch die diabetische Gangrän durch eine marantische Thrombose der Kapillaren und kleinsten Gefäße in den peripheren Abschnitten des Gliedes, während das Lumen der Poplitea und Tibiales zwar verengt, doch für den Kreislauf noch offen ist. Nicht selten thrombosieren auch die großen Arterien langsam und allmählich, ohne daß Nekrose eintritt; es entwickeln sich Kollateralen, welche die Extremität, namentlich wenn sie wenig angestrengt wird, genügend mit Blut versorgen. Erst wenn der Kreislauf in den Ersatzbahnen dem Erlöschen nahe ist, beginnt die Gangrän, auch diesmal natürlich an den peripersten Teilen des Gliedes. Es ist diese Ursache des Brandes sicherlich nicht seltener, als seine Entstehung auf Grund einer frischen Thrombosierung der großen Arterien, wie der häufige Befund eines vollständigen bindegewebigen Verschlusses dieser Gefäße beweist.

Mir standen für die histologische Untersuchung der Gefäße bei diabetischer Gangrän die unteren Extremitäten von 7 Patienten zur Verfügung und zwar 3 Präparate bis zur Mitte der Femoralis, 1 der Poplitea, 3 der Tibiales. Bis auf einen Fall, bei dem sich eine hochgradige Verengerung des ganzen Lumens der Poplitea und Tibiales nur durch den sklerotischen Prozeß bedingt vorfand, war stets ein Teil der peripheren Bahnen vollständig obliteriert; bei 2 Präparaten reichte dieser Verschluß bis in die Knieschlagader hinein. An die bindegewebigen Massen fügten sich in zentraler Richtung meist junge Thromben an, welche sich durch ihre braunrote Färbung auszeichneten. Daher war die Grenze zwischen ihnen und dem anscheinend älteren obturierenden Gewebe sehr leicht bei der Präparation zu erkennen, während der Übergang des frisch verschlossenen in das offene Gefäßlumen allmählich erfolgte. Dann wurde aus dem obturierenden Thrombus ein wandständiger; derselbe ward niedriger, bis schließlich das freie, jedoch durch Intimawucherung stark verdickte Arterienrohr zum Vorschein kam. Einen Übergang des bindegewebig verschlossenen Gefäßabschnittes in einen offenen in peripherer Richtung, habe ich nicht beobachten können.

Es fragt sich nun, ob die Obliteration der Arterien, wie wir sie also bei der diabetischen Gangrän vorfinden, stets auf die Organisation von Thromben zurückzuführen ist oder ob dieselbe auch eine Erkrankung sui generis darstellen kann.

Winiwarter[1]) war auf Grund genauer Untersuchungen brandiger

1) v. Winiwarter, Über eine eigentümliche Form von Endarteriitis und Endophlebitis mit Gangrän des Fußes. Langenbecks Archiv. 23. Bd. 1879.

Extremitäten zu der Anschauung gelangt, daß der bindegewebige Verschluß der Gefäße bei Spontangangrän auf einer selbständigen Erkrankung der Intima beruhe, und bezeichnete dieselbe als Endarteriitis obliterans. Ihm haben sich Sternberg[1]), Borchard[2]) u. a. angeschlossen. Nach der Darstellung des letztgenannten Autors handelt es sich bei der spontanen Gangrän jüngerer Leute „um eine Verdickung der Intima der Arterien, welche in einer Wucherung der Endothelien und Bildung einer homogenen, derben, zellarmen Schicht zwischen Elastica und Endothel, in einzelnen Fällen auch jenseits derselben besteht". Durch diese Zunahme der Intima, welche entweder von einer oder mehreren Stellen der Wand ausgeht, kann ein völliger oder nahezu völliger Verschluß des Gefäßlumens hervorgerufen werden.

Demgegenüber vertreten Weiß[3]) und Zoege-Manteuffel[4]) die ersterwähnte Anschauung. Sie wiesen darauf hin, daß in den histologischen Bildern kein einziges Moment enthalten sei, welches sich nicht auch durch die Organisation eines Thrombus erklären ließe. Nach ihrer Ansicht kann die Wucherung der Intima an sich nicht zum Verschlusse der Gefäße führen, da der Blutdruck dem entgegenarbeitet. Dagegen entstehen durch Loslösung einzelner Zellen der Intima Rauhigkeiten der Wand. An diesen Stellen haften Thromben, welche durch Wucherung der Intimazellen organisiert werden und langsam einen Verschluß des Gefäßlumens herbeiführen.

Meine Präparate bindegewebig verschlossener Arterien bei diabetischer Gangrän zeigten nun das nachfolgende Bild:

Die Adventitia ist, abgesehen von einer hauptsächlich um die Vasa vasorum befindlichen geringfügigen Infiltration von Rundzellen kaum verändert, ihre Grenze gegen die Media bis auf die Stellen, an denen Gefäße hindurchziehen, scharf, gegen die äußere Umgebung, namentlich die Begleitvenen, jedoch nur undeutlich ausgesprochen.

Die Media zeigt eine verschiedene Wandstärke; Verdünnungen derselben entsprechen anscheinend häufiger Verdickungen der Intima und umgekehrt. Verkalkungen, selbst Verknöcherungen (Fig. 5) werden nicht selten vorgefunden. Von der Adventitia herkommende Gefäße durchziehen die mittlere Haut in großer Zahl; um sie herum ist das Gewebe reichlicher mit zelligen Elementen ausgefüllt. Die Grenze gegen die Intima ist ebenfalls bis auf die Gefäßdurchtritte scharf wahrzunehmen.

---

1) Sternberg, Ein Fall von Spontangangrän auf Grund einer Gefäßerkrankung. Wiener klin. Wochenschr. 1895.

2) Beiträge zur primären Endarteriitis obliterans. Deutsche Zeitschr. f. Chirurgie. 44. Bd.

3) Weiß, Untersuchungen über die spontane Gangrän der Extremitäten und ihre Abhängigkeit von Gefäßerkrankungen. Deutsche Zeitschr. f. Chirurgie. 40. Bd.

4) Zoege-Manteuffel, Über die Ursache des Gefäßverschlusses bei Gangrän. Deutsche Zeitschr. f. Chirurgie. 47. Bd.

Die wichtigsten und bedeutsamsten Veränderungen zeigt aber ebenso wie bei den nicht obliterierten Arterien die Intima. Nach innen von der stark gefalteten, oft aus mehreren Lagen bestehenden Elastica findet man hier einen sehr zellarmen Streifen Bindegewebes von verschiedener Breite, welcher von zahlreichen, parallel verlaufenden, elastischen Lamellen durchsetzt ist (hyperplastische Intimaverdickung von Jores[1]). Derselbe zeichnet sich vor der eigentlichen obturierenden Masse durch seinen großen Gehalt an elastischen Fasern aus und ist hierdurch, sowie seine Gefäßarmut, deutlich nach innen hin abzugrenzen.

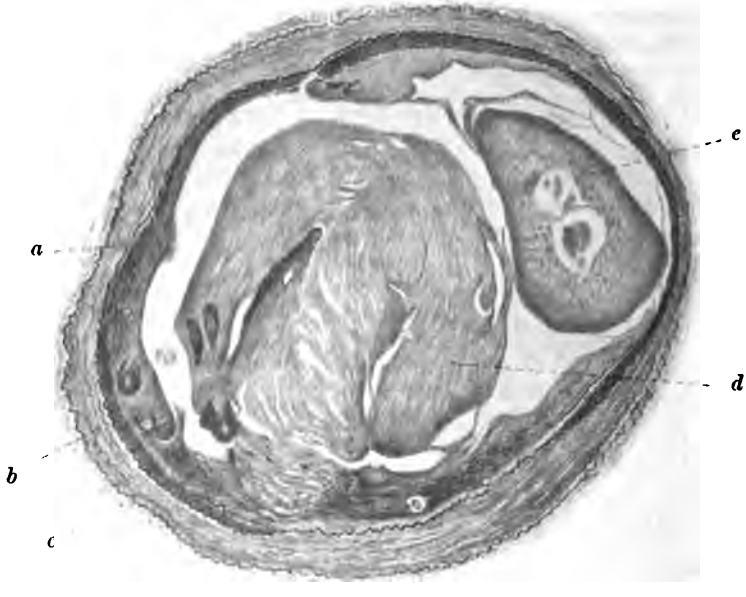

Fig. 6.

Älterer organisierter wandständiger Thrombus der Art. poplitea mit frischer Thrombose Orcein (Hämatoxylin-Eosin); *a* verdickte Intima mit zahlreichen Gefäßen, *b* ungleichmäßige Media, *c* Adventitia, *d* alter Thrombus mit Gefäßen, *e* frischer Thrombus, am Rande beginnende Organisation.

Diese Veränderungen der Wandungen, insbesondere die Hyperplasie der Intima findet sich in gleicher Weise bei jeder der obliterierten Arterien, welche somit als sklerotisch bezeichnet werden müssen.

Die Beschaffenheit der eigentlichen obturierenden Masse ist je nach der Dauer des Prozesses verschieden. In früheren Stadien ist das Gewebe sehr zellreich, enthält noch wenig Bindegewebe und

1) Jores, Wesen und Entwicklung der Arteriosklerose. Wiesbaden 1903. S. 59.

keine elastischen Fasern, dagegen ein reichliches Kapillarnetz, unregelmäßige Spalträume, dazwischen größere Anhäufungen von Pigment und körnigen Massen. In späteren Stadien (Fig. 5), welche sich hauptsächlich in den peripheren Ausläufern der Arterien vorfinden, sieht man derberes Bindegewebe mit wenig Zellen, darunter elastische Fasern, Gefäße mit deutlicher elastischer Membran, Endothelauskleidung und muskulären Elementen, sowie größere Gefäßräume.

Es decken sich, wie man sieht, diese hier skizzierten Befunde genau mit denen, welche man beim Studium der Organisation mit Thromben macht. Daß die Herkunft des Verschlußgewebes der Arterien in unseren Fällen (d. h. bei der diabetischen Gangrän) keine

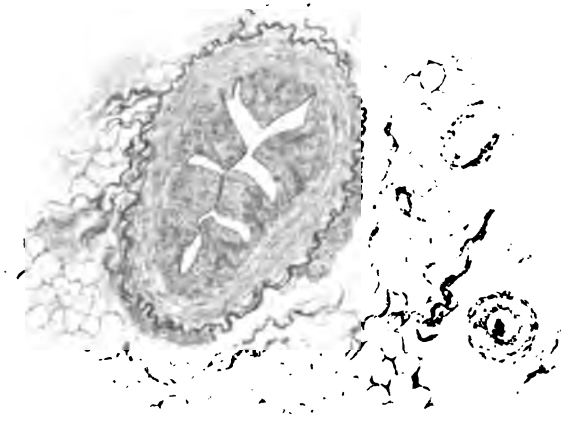

Fig. 7.
Wucherung des Endothels kleiner Venen und Arteria bei höher hinaufliegendem Gefäßverschlusse (Hämatoxylin-Eosin).

andere sein kann, geht daraus hervor, daß ich den direkten Übergang der älteren bindegewebigen Massen in frische Thromben beobachten konnte.

Die einzelnen Schichten der obliterierten Gefäße sind anfangs noch gut voneinander zu unterscheiden; später ist dies jedoch nicht mit Sicherheit mehr möglich. Elastische Fasern wachsen auch in den organisierten Thrombus hinein, so daß sich die Grenze zwischen ihm und der eigentlichen inneren Gefühlshaut immer mehr verwischt. Infolge des Hineinwucherns von bindegewebigen Elementen und Degeneration ihrer Muskulatur geht immer mehr Media verloren, so daß sie schließlich an einzelnen Stellen bis auf einen schmalen, nicht

mehr scharf gegen die übrigen Häute abzugrenzenden Streifen geschwunden ist.

Wandständige Thromben können natürlich nur zu einer teilweisen Verödung des Lumens der betreffenden Arterie führen; es kommt dann aber noch späterhin meist zu einer vollständigen Obliteration. So hat in Fig. 6 die pilzförmige, unzweifelhaft aus der Organisation eines Thrombus hervorgegangene Hervorragung das Innere der Tibialis posterior etwa zu zwei Dritteilen verschlossen; der übrige Teil der Lichtung ist durch einen frischeren Blutpfropf eingenommen, welcher an seiner Peripherie schon von jungem Bindegewebe durchsetzt ist. Aus peripheren Schnitten gewonnene Bilder zeigen, wie das Lumen des Gefäßes immer mehr schwindet, bis es schließlich vollständig obliteriert ist, während dasselbe zentralwärts allmählich wieder freier wird.

Untersucht man nun die kleineren Arterien, welche zusammen mit den großen Schlagadern der Glieder verlaufen, so findet man folgende Bilder:

Nur ein ganz geringer Teil derselben ist durch bindegewebige, sich in keiner Weise von dem Obturationsgewebe der größeren Gefäße unterscheidende Massen oder durch frische Thromben verschlossen. Die übrigen Arterien haben noch ein offenes Lumen; dasselbe ist aber durch eine zellige, von der Intima ausgehende Wucherung (Fig. 7), wie sie schon von Weiß, Borchard u. a. beschrieben wurde, stark eingeengt. Diese offenbar von den Endothelien der Intima abstammenden Zellen sind meist in regelmäßigen zirkulären Schichten konzentrisch zum Lumen angeordnet; bei einzelnen Arterien stellen dieselben aber auch unregelmäßig in die Lichtung hineinspringende Bildungen dar.

Wie kommen nun die Wucherungen zustande? Meiner Ansicht nach muß hier die Erklärung von Weiß herangezogen werden, welche derselbe für die Entstehung der Intimaverdickung bei der spontanen Gangrän jüngerer Leute gibt. Es handelt sich wahrscheinlich um eine kompensatorische Einrichtung zur Verengerung des zu groß gewordenen Lumens bei eingetretener Verengerung oder Aufhebung des Blutstromes (sekundäre Sklerose nach Thoma[1]). Die Hauptbahnen sind thrombotisch verschlossen worden; es entwickeln sich nun ausgedehnte Kollateralen, welche aus den höher hinauf noch offenen Stämmen gespeist werden. Wie wir aber gesehen haben, wird mit dem Fortschreiten des sklerotischen Prozesses auch die Lichtung der nicht obturierten großen Arterien immer enger, so daß nun die Ersatzbahnen nicht mehr wie früher mit Blut gefüllt werden. Um das

1) Thoma, R., Über die kompensatorische Endarteriitis. Virch. Arch. 112. Bd.

Mißverhältnis zwischen Inhalt und Lumen auszugleichen, wuchert die Intima, da die Media infolge der Degeneration ihrer Muskelfasern diesen Ausgleich durch Kontraktion nicht schaffen kann. Man findet ja bei der diabetischen Gangrän die Media selbst der kleineren Arterien fast immer entartet, häufig durch Verkalkung in ein starres Rohr umgewandelt.

Ob durch diese zellige Wucherung der Intima allein ein vollständiger Verschluß des Gefäßrohres hervorgerufen werden kann, vermag ich nicht mit Sicherheit zu entscheiden. Nach meinen Präparaten scheint es, als ob zuletzt doch noch eine Thrombose dazu kommt;

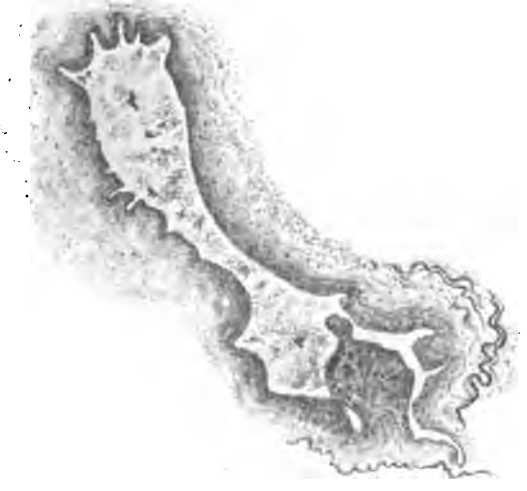

Fig. 8.
Leistenförmige Endothelwucherung der Vena pedieca (Hämatoxylin-Eosin).

wenigstens deuten die in den obliterierten kleinen Arterien sich stets vorfindenden Pigmentanhäufungen darauf hin.

Ebenso wie die Schlagadern zeigen auch die Blutadern bei der diabetischen Gangrän Veränderungen, welche sich bei oberflächlicher Lage des Gefäßes zuweilen schon im Röntgenbilde ausprägen können (Fig. 2). Bei der Präparation zeigt sich dann, daß die Vene verdickt, derb und rund, daher kaum von einer Arterie zu unterscheiden ist. Infolge einer ausgedehnten Verkalkung der Media ist die ganze Wandung in ein starres, brüchiges Rohr verwandelt, in dem man beim Durchschneiden schon mit bloßem Auge die verkalkten Partien als gelbliche Vorsprünge erkennt, zwischen welchen die weniger veränderten Abschnitte mehr oder weniger ausgedehnte Vertiefungen bilden.

Auch in den Venen fanden sich häufiger Thrombosen, meist wandständige von frischerem Charakter; eine vollständige Organisation derselben, wie bei den Arterien beschrieben, habe ich nicht beobachten können. Doch sind Anfangsstadien davon fast in allen Präparaten zu erkennen.

Die Intima der untersuchten größeren Blutadern zeigte meist eine unregelmäßige Verdickung infolge einer beträchtlichen Hyperplasie des Bindegewebes, an welcher auch die elastischen Fasern teilnahmen, weiter peripher daneben häufig eine Wucherung der Endo-

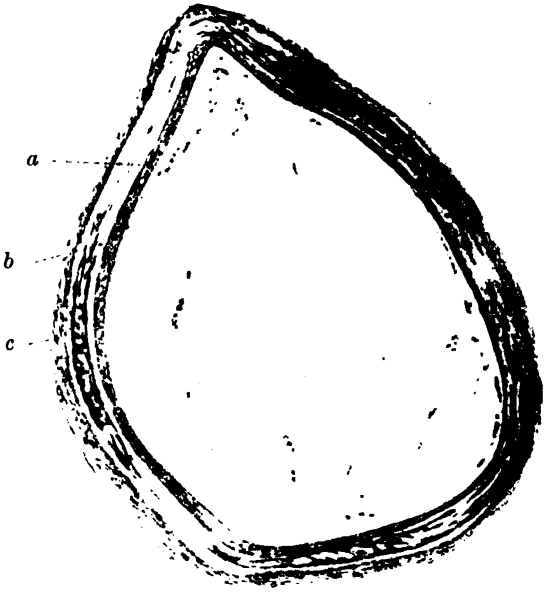

Fig. 9.
Vena poplitea mit fast völlig verkalkter Media (*b*) (Orcein-Hämatoxylin).

thelzellen, welche zu ganz irregulären, in das Lumen des Gefäßes hineingewachsenen Bildungen führte. So sah man breite Leisten, an anderen Stellen auf dem Durchschnitte wie Polypen erscheinende Hervorragungen, welche in Flüssigkeit flottierten.

In Fig. 8 zeigt die Pediaea eine so gestaltete, aus Intimazellen bestehende, vom Fußrücken bis in die Kniekehle reichende Wucherung, welche nach oben hin mehr und mehr in die Länge wuchs und unter dem Einflusse des noch vorhandenen Blutstromes einen immer dünneren Stiel bekam. Daß es sich hier nicht um die Organisation eines Thrombus handelte, ist wohl ohne weiteres klar.

Die kleinen Venen zeigen dieselben Intimaverdickungen, wie die

Schlagadern; auch hier finden wir bald gleichmäßig zirkuläre Schichten von rundlichen und zylindrischen Zellen, an anderen Gefäßen wieder eine unregelmäßige Anordnung derselben, wie z. B. in der Blutader von Fig. 7. Daß es in einem solchen Falle zu einem vollständigen Verschlusse des Lumens kommen kann, ist wohl anzunehmen, sichere Beispiele dafür habe ich jedoch nicht auffinden können, vielleicht weil die Absetzung des Gliedes den Prozeß zu früh geendet hatte.

Diese Wucherung der inneren Venenhaut entsteht wahrscheinlich auf derselben Basis wie bei den Arterien. Ist der Zufluß durch die letzteren herabgesetzt, so muß natürlich auch die Menge Blutes, welche abfließt, sinken; ungestört können nun die Endothelzellen der Intima wachsen.

Die Media der größeren Venen ist meist ungleichmäßig verdickt; die Muskulatur zum Teil durch Bindegewebe ersetzt, zum Teil auch verkalkt, so daß in vorgeschrittenen Fällen kaum mehr etwas davon wahrzunehmen ist (Fig. 9). Von der Adventitia herkommende Gefäße durchziehen die mittlere Gefäßhaut; in ihrer Umgebung finden sich zahlreiche Rundzellen. Auch die spezifischen Elemente kleinerer Venen sind teilweise hochgradig degeneriert.

Die Adventitia zeichnet sich durch ihren Reichtum an Gefäßen aus, ist stark verdickt und geht ohne scharfe Grenze in das ebenfalls recht erheblich gewucherte perivaskuläre Bindegewebe über.

Für die Entstehung der nicht entzündlichen diabetischen Gangrän der Extremitäten ergibt sich aus diesen Untersuchungen folgendes:

Der Diabetes führt frühzeitig zu Degenerationsprozessen in Arterien, sowie Venen, welche mit kompensatorischen bindegewebigen und zelligen Wucherungen vergesellschaftet sind. Dieselben bewirken eine Verengerung des Gefäßlumens, infolgedessen eine Schwächung des Kreislaufes, welche sich zuerst in den peripheren Teilen des Gliedes geltend macht. Die Blutversorgung wird immer geringer; schließlich erfolgt fast völliger Stillstand. Nun entwickeln sich marantische Thrombosen in den Kapillaren und kleinsten Gefäßen; es beginnt die Gangrän.

Oder aber es kommt auf dem Boden eines Atheromherdes, abgestoßener Endothelzellen zu einer autochthonen Thrombose der großen Gefäße des Unterschenkels oder des Fußes, und diese führt nun die baldige Entwicklung des Brandes herbei.

Wohl noch häufiger haben sich infolge der allmählichen Verengerung der Lichtung der großen Gefäße schon

vor dem definitiven Verschlusse derselben Kollateralen gebildet, welche den Kreislauf aufrecht erhalten. Erst wenn der Prozeß immer weiter zentralwärts vorgeschritten ist, wird auch den Ersatzbahnen nicht mehr genügend Blut zugeführt, so daß nun die Gewebe anfangen abzusterben. Es beweist dies der häufige Befund bindegewebig obturierter Arterien.

Endlich kann der diabetische Brand herbeigeführt werden durch eine Embolie der großen Gefäße des Gliedes. Diese nach unseren Beobachtungen selteneren Fälle zeichnen sich durch das rapide Einsetzen der schweren Symptome aus, während die übrigen Formen je nach der Größe der Veränderungen mehr oder weniger langsam verlaufen.

Eine Erkrankung der Gefäße sui generis, eine Endarteriitis obliterans gibt es beim Diabetes mellitus nicht, ebensowenig eine Endarteriitis desquamativa, welche nach Ferrari eine Degeneration und Abstoßung des Intimaendothels hervorruft, das in den Kreislauf kommt und kapilläre Embolien erzeugt.

Es entsteht vielmehr die idiopathische Gangrän bei Zuckerkranken, wie uns Herr Geheimrat König seit Jahren lehrt, auf dem Boden einer Arteriosklerose.

Eine zweite, von der bis jetzt besprochenen verschiedenen Form des diabetischen Extremitätenbrandes ist die entzündliche. Dieselbe entsteht häufig in Anschluß an ein meist nur leichtes Trauma, welches das Glied getroffen hat, so nach Hautabschürfungen durch Hinauffallen von Gegenständen, Verbrennungen, dem Beschneiden von Hühneraugen oder dergl. Am Oberschenkel entwickelt sie sich gern inmitten eines juckenden Ekzemes, welches die Patienten zum Kratzen zwingt, am Unterschenkel in der Umgebung variköser Geschwüre. Ein anderes Mal ist wiederum die Quelle der Infektion unbekannt.

Diese Form ist gegenüber der erst beschriebenen dadurch gekennzeichnet, daß bei ihr die Nekrose der Entzündung nachfolgt, während bei der idiopathischen Gangrän das Umgekehrte der Fall ist. Auch entsteht diese aus naheliegenden Gründen meistens an den peripherstenTeilen des Gliedes, dort wo die Zirkulation zuerst zu erlöschen pflegt, während jene ihren Anfang nimmt an denjenigen Stellen, an welchen zufällig die Eingangspforte der Mikrobien lag, denen sie ihren Ursprung verdankt.

In ihrem weiteren Verlaufe gleichen sich allerdings beide Formen, wenn die rein vaskuläre Gangrän, wie die Regel bildet, infiziert wird, so sehr, daß oft ohne eine genaue Anamnese kaum eine Unterschei-

dung zwischen ihnen zu treffen ist; häufig weiß man überhaupt nicht was das Primäre war, die Entzündung oder die Nekrose. Es geling, ja längst nicht in allen Fällen durch geeignete Maßnahmen den Prozeß auf seinen ursprünglichen Herd zu beschränken, so daß aus dem Sitze desselben eventuell noch die Diagnose zu stellen ist; zumeist schreitet die entzündliche Gangrän schnell peripher zu fort und ergreift auch die distalen Teile des Gliedes. Zuweilen allerdings bleibt in ihnen der Blutkreislauf dauernd erhalten, während höher hinauf gelegene Abschnitte schon dem lokalen Tode verfallen sind.

Die entzündlichen Prozesse, welche wir beim Diabetes mellitus vorfinden, müssen natürlich auf denselben Ursachen beruhen, wie auch sonst, nämlich auf Mikroorganismen (König, l. c.); sie sind aber bei Zuckerkranken weit häufiger, als bei gesunden Menschen und zeichnen sich durch ihren schnellen Verlauf, sowie ihre Neigung zur Gangräneszierung aus. Es fragt sich nun, worauf die erhöhte Pathogenität der Mikrobien beruht?

Um dies zu entscheiden, hat man den Weg des Experimentes herangezogen.

Der erste, welcher sich desselben bediente, war Bayard[1]). Er zeigte, daß dieselbe Menge Kokken, welche mit Kochsalzlösung gemischt für die Kaninchen unschädlich war, zusammen mit Traubenzuckerlösung injiziert Abszesse hervorrief. Ebenso konnte er feststellen, daß Irritation der Gewebe mit Glykoselösung bei Gegenwart von Staphylokokken Eiterung zur Folge hatte, dieselbe dagegen erfolglos blieb, wenn sie 3 Tage später als die Einverleibung der Mikroorganismen erfolgt war, sobald dieselben aus dem Blute verschwunden waren.

Weiter untersuchte Bayard das Wachstum der Bakterien auf zuckerhaltigen Nährböden. Er fand da, daß der Streptococcus pyogenes aureus auf 5 Proz. Glykose Agar ohne Farbenbildung und weit spärlicher wuchs, als auf zuckerfreien Substraten. Im Gegensatze zu König, welcher die Ansicht ausgesprochen hatte[2]), daß die Gewebe und Gewebsflüssigkeiten bei Diabetikern infolge des veränderten Chemismus den Mikroorganismen günstige Wachstumsbedingungen darboten, schloß er hieraus, daß der Zucker wie auch andere reizende Substanzen, Sublimat, Karbol, die Widerstandsfähigkeit der Gewebe schwäche und somit erst auf indirektem Wege den Boden für die Ansiedelung der Infektionserreger vorbereite.

Es wies ihm aber Großmann[3]) nach, daß seine Nährböden viel zu zuckerreich, da der Gehalt des Blutes an Glykose stets nur 0,3—0,5 Proz. betrüge. Seine Experimente zeigten dann, daß die Eitererreger auf Nährböden, welche 0,3—0,5 Proz. Glykose enthielten, weit besser gediehen, als auf zuckerfreien Substraten. In Übereinstimmung

1) Zentralblatt für Bakteriologie. 1888. S. 577.
2) Ebenda. 1887. S. 236.
3) l. c. S. 9.

mit Bayard stellte er fest, daß Kaninchen Abszesse bekommen, wenn ihnen die Kulturen zugleich mit starken Glykoselösungen injiziert werden. Dagegen traten keine Eiterungen auf, wenn die Kokken in physiologischer Kochsalzlösung verabreicht wurden. Weiter machte er durch subkutane Einspritzungen von Amylnitrit Tiere diabetisch und wies auch bei ihnen eine vermehrte Empfänglichkeit für Mikroorganismen nach.

Ich habe nun auf Veranlassung von Herrn Geheimrat König diese Versuche nachgeprüft und zunächst das Wachstum von Kokken und Bakterien auf künstlichen Nährböden untersucht. Um die letzteren vollständig zuckerfrei zu erhalten, habe ich nach Th. Smith[1]) den aus frischem Fleisch hergestellten Saft mit Bacterium coli commune, welches die Glykose kräftig angreift, versetzt und die Kultur ungefähr 16 Stunden bei Bruttemperatur einwirken lassen. Die so hergestellte Bouillon wurde genau auf die Anwesenheit von Zucker geprüft. Gleichzeitig wurden Versuche mit Asparaginnährböden[2]) angestellt.

Studiert wurde das Wachstum von

1. Streptococcus pyogenes,
2. Staphylococcus pyogenes aureus,
3. Staphylococcus pyogenes albus,
4. Staphylococcus pyogenes citreus,
5. Bacterium coli

in 0, 0,25, 0,5, 1,0, 2,0, 3,0, 4,0, 5·0 proz. Glykose-Bouillon, sowie Asparaginlösung. Die Kulturen mit den ersten vier Kokkenarten wurden zwei Tage, der letztgenannte Bazillus einen Tag im Brutschranke belassen.

Die Versuche ergaben sämtlich übereinstimmend mit großer Deutlichkeit, daß die Mikrobien am besten auf 0,25—0,5 proz. Substraten gedeihen, weit besser als auf zuckerfreien Nährböden, daß stärkere Lösungen allmählich eine Verringerung des Wachstums hervorbringen. Der Grund hierfür liegt nach Th. Smith[3]) in der dann bei vielen Bakterien auftretenden Säurebildung aus dem Zucker, welche so hohe Grade erreichen kann, daß diese Organismen abgetötet werden.

Nun war festzustellen, ob Bakterien, welche dem Körper einverleibt wurden, in ihrer Virulenz gesteigert wurden, wenn sie zusammen mit Zuckerlösung injiziert wurden. Zu diesem Zwecke wurden folgende Versuche gemacht:

1. Ein kräftiger Stallhase, 1920 g schwer, erhält 1 ccm Staphylokokkenbouillon in den rechten Schenkel; 3 Tage später findet man eine

---

1) Zentralblatt für Bakteriologie. 1. Abt. 22. Bd. 1897. S. 49.

2) Kochsalz 5,0, neutrales käufliches Natriumphosphat 2,0, milchsaures Ammoniak 6,0, Asparagin 4,0.

3) Zentralblatt für Bakteriologie. 1. Abt. 18. Bd. 1895. S. 3.

geringe Anschwellung des Beines, welche nach weiteren 2 Tagen wieder verschwunden ist.

Gleichzeitig werden einem Kaninchen von 2005 g Gewicht 1 ccm Staphylokokkenbouillon zusammen mit 10 ccm 10 proz. Zuckerlösung in den rechten Unterschenkel injiziert. Das Tier wird schwerkrank, es bildet sich ein Abszeß, auf dessen Höhe sich ein 10-Pfennigstückgroßes Stück der Haut am 4. Tage abgestoßen hat.

2. Ein Stallhase von 2075 g erhält 1 ccm frische Staphylokokkenbouillon ins Abdomen. Am 2. Tage wird das Tier krank, frißt nicht; man fühlt durch die Bauchdecken eine geringe Infiltration. Nach 2 Tagen ist jedoch völlige Wiederherstellung eingetreten.

Zu derselben Zeit werden einem Kaninchen von 2430 g Gewicht dieselbe Menge Staphylokokkenbouillon mit 10 ccm 10 proz. Zuckerlösung ins Abdomen injiziert. Das Tier wird schwerkrank; 2 Tage nach der Einspritzung fühlt man durch die Bauchdecken hindurch eine starke Infiltration. Am 4. Tage ist ein Abszeß nach außen durchgebrochen; man findet ein ungefähr talergroßes, mit Eiter belegtes Geschwür an der Einstichstelle.

3. Ein Stallhase von 2350 g Gewicht erhält 1 ccm einer sehr virulenten Streptokokkenkultur in den rechten Unterschenkel. Am anderen Tage zeigt sich eine starke Infiltraiion, welche aber schon am nächsten Tage größtenteils verschwunden ist. Das Tier geht anfangs lahm, erholt sich aber schnell.

Gleichzeitig werden einem Kaninchen, 1670 g schwer, 1 ccm derselben Kultur mit 10 ccm 10 proz. Zuckerlösung in den rechten Unterschenkel gespritzt. 2 Tage später wird das Tier tot aufgefunden. Um die Injektionsstelle zeigte sich eine starke, salzige Infiltration, das ganze Bein war erheblich geschwollen; in der Leistengegend ein haselnußgroßer Bubo.

Es zeigen also diese Experimente, daß die Virulenz der Kokken durch die Anwesenheit des Zuckers in den Geweben gesteigert wird. Durch Kontrollversuche wurde gleichzeitig nachgewiesen, daß die Glykosebouillon an sich keine Abszesse hervorruft.

Wurden 0,5 proz. Zuckerlösungen zugleich mit Eitererregern eingespritzt, so kam es nur zu Infiltraten um den Stichkanal, welche ohne nach außen durchzubrechen, wieder resorbiert werden. Verwandte ich gleich Grawitz und de Bary[1]) konzentrierte Glykoselösungen, so erfolgte keinerlei Reaktion. Der hohe Zuckergehalt der Gewebe wirkte nun direkt schädigend auf die einverleibten Mikroorganismen.

Weiter war noch festzustellen, ob künstlich diabetisch gemachte Tiere sich leichter infizieren ließen, wie gesunde. Zu diesem Zwecke injizierte ich denselben wie Großmann, täglich 0,1 g Amyleitrit.

1) Virchows Archiv. 1887. S. 77.

Es wurden folgende Versuche angestellt:

1. Ein zuckerkrank gemachtes Kaninchen erhält 1 ccm Streptokokkenbouillon in den Oberschenkel; es entwickelt sich eine Infiltration ca. 2 cm entfernt von der Einstichstelle, dieselbe bricht nach 4 Tagen auf und hinterläßt ein 5-Markstückgroßes Ulcus, dessen Grund massenhafte Kokken enthält.

Bei dem nicht diabetischen Tiere werden die Bakterien anstandslos resorbiert.

2. 2 diabetischen Stallhasen werden je 1 ccm Staphylokokkenbouillon in den Oberschenkel gespritzt. Bei beiden ist nach 6—8 Tagen deutlich eine starke Infiltration um den Stichkanal bei gestörtem Allgemeinbefinden zu merken, während die beiden Kontrolltiere gar nicht reagieren.

3. 2 weitere gezuckerte Tiere, welchen frische Kulturen injiziert werden, erkranken nach 4 Tagen an einem breiten Ulcus am Unterschenkel resp. einem Bubo der Inguinalgegend.

Demnach erlangen auch in künstlich diabetisch gemachten Tieren die Mikroorganismen eine erhöhte Pathogenität.

Großmann[1]) hat noch die Frage experimentell zu lösen gesucht, ob der Brand als solcher das Auftreten von Zucker im Urin zur Folge haben kann. Auf Grund zweier Versuche und ebensovieler Erfahrungen am Lebenden glaubt er diese Möglichkeit verneinen zu müssen. Wir selbst haben in 15 Fällen traumatischer Extremitätengangrän, welche in die Königsche Klinik der Charité in Behandlung gekommen sind, niemals Glykosurie beobachten können, wollen aber trotzdem nicht behaupten, daß damit diese Frage endgültig im negativen Sinne entschieden sei. Daß der Brand nicht jedesmal das Auftreten von Zucker im Urine zur Folge hat, wie Großmann nachweist, ist wohl niemals bezweifelt worden. Wir haben daher von diesbezüglichen Versuchen, die doch keine Sicherheit bringen können, abgesehen. Die Möglichkeit des diabète éphémère nach Gangrän, die von Redard und anderen französischen Autoren behauptet wurde, muß noch immer zugegeben werden.

Durch die geschilderten Experimente, deren Resultate die Untersuchungen von Bayard, Smith und Großmann bestätigen, ist nun bewiesen, daß der Zucker in den Gewebsflüssigkeiten und Blute der Diabetiker für die Mikrobien einen günstigen Nährboden darbietet. Daher kommt es, daß nicht nur die gewöhnlichen Eitererreger, die Streptokokken und Staphylokokken, hier Träger der Infektion sind, sondern auch andere Bakterien, so Bacterium coli, der Friedländersche Pneumabazillus und andere Pilze, wie Soor u. a. Ebenso werden

1) l. c. S. 164.

hierdurch die Häufigkeit und das schnelle Fortschreiten der diabetischen Entzündungen erklärt.

Es fragt sich nun, weshalb dieselben insbesondere an den Extremitäten so oft zur Gangrän führen. Schon die Experimente zeigen, daß bei Vorhandensein von Zucker im Organismus örtliche Nekrosen der Haut auf der Höhe von Abszessen, namentlich bei Anwesenheit von Azetonkörpern, durch welche die Gewebe in ihrer Lebensfähigkeit geschädigt werden, auftreten können[1]). Es sind diese stets beschränkten Brandherde die Folge der erhöhten Virulenz der Bakterien, durch deren Toxine die Zellen zum Absterben gebracht werden. Im menschlichen Körper kommt nun, damit die Mikrobien eine ausgedehnte Gangrän zu erzeugen vermögen, noch ein Umstand hinzu, das sind schon vorher bestehende Veränderungen der Gefäße.

Verschiedene Momente sind es, welche mit Notwendigkeit hierauf hindeuten; einmal das Alter der an entzündlichem Extremitätenbrande erkrankten Personen. Von 54 solchen Fällen, welche Heinrich Wolf[2]) sammelte, waren nur 29,6 Proz. unter 50 Jahren, 51,9 Proz. zwischen 50 und 60, der Rest noch betagter. Auch unser jüngster Patient mit einer derartigen Affektion war schon 46 Jahre alt.

Ferner befällt die entzündliche Extremitätengangrän mit ganz besonderer Vorliebe die Beine, an denen ja bekanntlich sklerotische Gefäßveränderungen am ausgedehntesten angetroffen werden, weit seltener die Arme, trotzdem hier die Möglichkeit einer Infektion wegen der häufigeren Traumen weit eher gegeben ist, als an den unteren Gliedmaßen.

Auch der Umstand, daß viel mehr Frauen davon betroffen werden als Männer, spricht sehr für den Zusammenhang dieser Erkrankung mit der Angiosklerose.

Überhaupt finden sich Gefäßveränderungen bei Diabetikern sehr häufig, so beobachtete Grube[3]) dieselben unter 177 Zuckerkranken 66 mal, Noorden[4]) unter 650 Patienten 261 mal = 40 Proz. Darunter waren viele, bei denen weder Alkoholmißbrauch, noch Alter, vorausgegangene Syphilis oder Nierenaffektion den Boden für die Arteriosklerose vorbereitet hatten. Eine etwas geringere Zahl (32,41 Proz.) gibt Corner[5]) aus der Senatorschen Poliklinik zu Berlin an.

1) Großmann l. c. S. 16C.

2) Heinrich Wolf, Über Gangrän bei Diabetes. Wiener med. Presse. 1901. Nr. 48. S. 2212.

3) Grube, Zur Ätiologie des sogenannten Diabetes mellitus. Zeitschr. f. klin. Medizin. 17. Bd. 1895.

4) Carl v. Noorden, Die Zuckerkrankheit und ihre Behandlung. Berlin 1901. S. 137.

5) Deutsche med. Wochenschr. 1903. 5. November.

Danach kann kein Zweifel obwalten, daß einmal der Diabetes sehr häufig Angiosklerose hervorruft und zweitens auch der entzündliche Extremitätenbrand, wie König es lehrte, in der Hauptsache hierauf zurückzuführen ist. Wir beobachteten daher auch in allen unseren Fällen (5) genau dieselben Gefäßveränderungen, wenn auch vielleicht nicht so vorgeschritten, als bei der idiopatischen Gangrän. Wenn verschiedene Autoren diese Erfahrungen nicht gemacht haben, so liegt dies wohl daran, daß sie nicht genauer danach gesucht haben.

Die Ursache für die Nekrose bilden die Erkrankungen der Adern, den Anstoß dazu gibt schließlich die Invasion von Bakterien. Es ist unschwer zu verstehen, weshalb gerade die Veränderungen der Venen, wie wir sie schon geschildert haben, in diesen Fällen der Grund werden für das Absterben der Gewebe. Die entzündliche Schwellung des von den Infektionskeimen befallenen Gebietes komprimiert das Lumen der schon verengten und degenerierten abführenden Gefäße; nun treten Stasen und Thrombosen mit ihren Folgen ein.

Überaupt sind es gerade die Erkrankungen der Venen, welche schon vor dem Eintritte der fulminanten Erscheinungen Symptome verursachen, welche uns auf das Grundleiden aufmerksam machen. So leiden viele Diabetiker an Ödemen und Schwellungen der unteren Extremitäten, Kälte, Muskelschwäche, Wadenkrämpfen, sowie an Erscheinungen von seiten der Nieren, Parästhesien, Anästhesien und Neuralgien.

Diese letzteren Symptome müssen zurückgeführt werden auf Veränderungen von seiten der Nerven, welche durch Stauungen sowie mangelhafte Ernährung verursacht werden. So fand ich in den von mir untersuchten Fällen einmal eine beträchtliche Atrophie und Degeneration der Fasern, des öfteren Verdickung des Perineurium, sowie eine Verengerung des Lumen der Blut zu- und abführenden Gefäße, wie ich dieselbe schon an anderer Stelle geschildert habe.

Wir kommen damit zur Beantwortung der Frage, ob nicht auch in einzelnen Fällen der diabetische Brand durch Nervenerkrankungen hervorgerufen wird.

Zweifellos kommen gangränöse Prozesse auf nervöser Basis vor, ich erinnere nur an die trophischen Ulcera an der Volarfläche der Finger nach Verletzungen des Medianus und Ulnaris, an den Herpes zoster gangraenosus, an die Nekrosen bei Syringomyelie und Lepra. Andererseits also findet man nicht selten beim Diabetes mellitus organische Veränderungen des Gehirnes und Rückenmarkes, besonders Hinter- und

Seitenstrangsklerosen oder vereinzelt Polyomyelitis[1]). Auch anatomisch nachweisbare Erkrankungen des peripheren Nervensystems, Degeneration und Atrophie der Fasern, wurde von einzelnen Untersuchern, beobachtet[2]). Symptome einer Neuritis sind sogar nach Noorden[3]) bei fast jedem Patienten vorhanden. Wie diese Prozesse im einzelnen zu deuten sind, ist noch ungewiß; sehr häufig beruhen dieselben auf Gefäßveränderungen, welche zu Blutungen mit nachfolgender Erweichung oder Ischämie infolge Verengerung des Lumens führen; in anderen Fällen sind beides, die Angiosklerose und die nervösen Affektionen, eines, d. i. toxischen Ursprunges.

Bis jetzt hat man bei der diabetischen Gangrän niemals eine organische Erkrankung des zentralen oder peripheren Nervensystemes gefunden, ohne daß Arterien und Venen mitbetroffen waren, jedoch zuweilen die drei Prozesse vereinigt. Der nächstliegende und ungezwungenste Schluß wäre wohl der, daß die Gefäßveränderungen das Primäre, die Nervenaffektionen das Sekundäre wären. Es haben aber einzelne Autoren die umgekehrte Ansicht ausgesprochen und durch Experimente zu begründen gesucht[4]). Ihnen ist es zwar gelungen, nach Durchschneidung großer peripherer Stämme, wie des Ischiadicus, Erkrankungen im Gefäßsysteme zu erzeugen; dieselben entsprechen aber ganz und gar nicht denen, wie wir sie bei der diabetischen Gangrän stets finden. Es fehlen bei ihnen alle Degenerationsprozesse, welche für den Zucker typisch sind, statt dessen beobachteten die Untersucher hier stets nur Wucherungsvorgänge.

Damit wäre auch die Neuritis aus der Ätiologie des diabetischen Brandes ausgeschieden worden.

Es ist nun nur noch der Alkohol zu erwähnen, welchem von einzelnen Ärzten[5])[6]) eine große Rolle für das Zustandekommen der Nekrose zuerteilt wird. In der Tat ist nicht zu leugnen, daß die Gangrän sehr häufig bei Personen auftritt, die infolge ihres Berufes zu einem reichlichen Genusse geistiger Getränke gezwungen sind, z. B. Gastwirten, Reisenden usw. Der Grund ist hierfür darin zu suchen, daß der Alkohol die Ausbildung der Gefäßveränderungen, speziell der Degenerationsprozesse, begünstigt.

1) Nonne, Berliner klin. Wochenschr. 1896. S. 207 u. a.

2) Auché, Arch. de méd. exp. 1890 u. a.

3) Noorden l. c. S. 165.

4) Bervoets, Over spontan Gangreen. Diss. Utrecht 1894.

5) Verneuil, Recherches sur l'étiologie et la pathogénie des gangrènes chez les diabétiques.

6) Gison, Dans quelles traditions le diabéte se complique de gangrène. Progrès med. XIII.

Demnach bleibt die Arteriosklerose als alleinige Ursache für die Entstehung beider Formen des diabetischen Extremitätenbrandes übrig; die anderen, noch erwähnten Momente können nur als prädisponierende (Alkohol) oder den äußeren Anlaß gebende Faktoren (Mikroorganismen) bezeichnet werden.

Haben wir somit einen Einblick in das Wesen und die Ätiologie der Gangrän bei Zuckerkranken gewonnen, so erhalten wir dadurch auch eine Basis für die Therapie und Prophylaxe des Brandes.

Dem inneren Arzte wohl noch mehr als dem Chirurgen kommen nicht selten Diabetiker in die Sprechstunde, welche angeben, an kalten Füßen, rheumatischen Schmerzen, leichten Schwellungen um die Knöchel, Ermüdbarkeit und Kraftlosigkeit der unteren Extremitäten zu leiden. Diese Symptome deuten auf eine Verengerung der Gefäße und eine Störung des Blutkreislaufes; man ist dann oft bei seiner Untersuchung erstaunt, schon eine Pulslosigkeit der Arterien bis in die Tibialis posterior und anterior hinein zu finden. Dann muß man versuchen, um dem drohenden Brande zu begegnen, die Zirkulation durch die Ausbildung und Übung der neugebildeten Kollateralen wieder zu heben.

Das beste Mittel hierfür ist die Massage, die aber sehr vorsichtig angewendet werden muß, um die Gefahr der embolischen Verschleppung etwaiger Thromben zu vermeiden. Daneben empfehlen wir, um die Tätigkeit der Hautgefäße anzuregen, kalte Übergießungen der Beine, sowie Vermeidung von alkoholischen Getränken, starken Kaffees und Tees, des Tabakrauchens, mäßige Bewegung im Freien, doch keine Überanstrengung der unteren Extremitäten.

Man mache die Patienten in schonender Weise darauf aufmerksam, welchen Gefahren sie entgegengehen, wenn eine Infektion erfolgt. Sie seien daher ganz besonders vorsichtig beim Hühneraugenschneiden, tragen leichtes, nicht drückendes Schuhwerk und begeben sich schleunigst wieder in ärztliche Behandlung, sobald trotzdem eine Entzündung einsetzt.

Wir kommen dann zu der Beantwortung einer Frage, welche weit häufiger an den Chirurgen herantritt: Wie sollen wir der ausgebildeten Gangrän begegnen?

In der vorantiseptischen Zeit galt es als ein großes Wagnis, bei einem Diabetiker eine Operation zu vollziehen; es war ein Axiom, daß jedem Einschnitte wieder der Brand folgte. Man vermied daher aufs ängstlichste das Messer zur Heilung der Krankheit und zur Ent-

fernung des Abgestorbenen anzuwenden. Die Therapie beschränkte sich demgemäß in der Verordnung einer passenden Diät und entzündungswidriger Mittel; man wartete die Demarkation ab und überließ damit dem Patienten seinem Schicksale. Leichte Fälle heilten so aus; die meisten starben jedoch an Sepsis oder an diabetischem Koma, da unter dem Einflusse der von den Mikroorganismen gebildeten Toxine die Ausscheidung der Azetonkörper rapide stieg.

Noch im Jahre 1880 stellt Roser in erster Linie die diätetische und medikamentöse Behandlung des Diabetes; Amputationen sind nach ihm erst dann erlaubt, wenn man durch eine solche Therapie den Kranken relativ gesund gemacht hat[1]). Damit war über einen großen Teil der Patienten das Todesurteil verhängt.

7 Jahre später war es dann König[2]), welcher mit der Tradition brach und zeigte, wie man sehr wohl operieren kann und muß, auch wenn die allgemeinen und lokalen Erscheinungen des Diabetes noch fortdauern, die Zuckerausscheidung noch reichlich ist, der Kranke elend, vielleicht sogar komatös ist und infolge der Phlegmone fiebert, so lange der Brand noch fortschreitet. Durch die von ihm aufgestellten Leitsätze wurde die Behandlung der diabetischen Gangrän in andere Bahnen geführt, denen die Chirurgen im großen und ganzen noch heute folgen.

Vor allem muß man versuchen, die gangränösen Entzündungen möglichst aseptisch zu gestalten. Wenn der Brand nicht von einer schweren Phlegmone begleitet wird, so trachtet man danach, denselben, wenn er trocken ist, in diesem Zustande zu erhalten, wenn er feucht, ihn trocken zu machen. Blasen müssen aufgeschnitten, nekrotische Haut, wenn dahinter feuchte Nekrosen, entfernt werden. Vor allem vermeidet man alle feuchten, auch die desinfizierenden Verbände; sondern verbindet trocken mit Jodoform und hygroskopischer Watte, damit bei reichlichem Luftzutritte die Sekrete verdunsten können. Ist eine phlegmonöse Entzündung vorhanden, so macht man breite Inzisionen und entfernt alles Nekrotische. Die Blutzirkulation wird durch Hochlagerung des Gliedes gehoben.

Wird die Behandlung gleichzeitig durch eine antidiabetische Kur unterstützt, so gelingt es sehr häufig, das Fortschreiten des Brandes zu verhüten, eine feuchte Gangrän in eine trockene zu verwandeln. Ist eine vollkommene Demarkation eingetreten und der Kranke nach

1) W. Roser, Diabetes und Sepsis. Deutsche med. Woch. 1880. Nr. 1 u. 2.

2) Fr. König, Zur Revision der Lehre über die Vornahme großer Operationen bei diabetischem Brand. Zentralblatt für Chirurgie. 1887. Nr. 13.

Möglichkeit zuckerfrei gemacht, so ist der Moment der Amputation gekommen.

Man operiert noch einige Zentimeter entfernt von der Grenze des Toten vollkommen im Gesunden; dann hat man häufig die Freude, einen guten Stumpf zu erzielen, der, wie wir in unserer Klinik mehrfach beobachtet haben, dem Patienten noch jahrelang als Stütze dient.

Nicht immer aber gelingt es, den Brand aseptisch, den Kranken fieberlos zu machen; die Gangrän schreitet fort, auch der Zucker nimmt nicht ab. Der Patient fiebert, wird komatös und geht schließlich zugrunde. Dann kann nur die schleunige Absetzung des Gliedes das Leben erhalten.

Wo sollen wir nun operieren? Heidenheim (l. c.) hat in solchen Fällen empfohlen, stets die Oberschenkelamputation auszuführen; den Grund für diesen Vorschlag bildet die schon erwähnte Beobachtung, daß man häufig als Ursache der Gangrän einen thrombotischen Verschluß der großen Unterschenkelgefäße oder der Poplitea findet. Es wies ihm aber Landow nach, daß man auch mit Amputationen tiefer hinunter gute Erfolge haben kann, bessere, als sie Heidenheim zu verzeichnen hat. So starben von 5 von König im Unterschenkel amputierten Diabetikern nur eine hochgradig kranke Frau; die übrigen Patienten hatten sich im ungestörten Wohlsein noch längere Zeit eines völlig geheilten Stumpfes zu erfreuen gehabt.

Wir richten uns in der Königschen Klinik bei der Auswahl der Amputationsstelle strikte nach dem Verhalten der Gefäße. Ist noch Puls in beiden Tibiales zu fühlen, so kann man ohne Sorge das Glied tief unten im Unterschenkel absetzen, vorausgesetzt, daß der Brand sich auf den Fuß beschränkt und die Entzündungserscheinungen sich nicht über denselben hinaus erstrecken. Wir empfehlen hier die Operation nach der Methode, welche König in seinem Lehrbuche Bd. III, S. 710 beschreibt, auszuführen, dieselbe schafft eine ganz besonders gute Ernährung des vorderen Hautlappens, da das Periost mit hineinbegriffen ist. Guter Puls in der Poplitea bei fehlender Blutzirkulation in den Tibiales läßt noch die Ablatio crucis loco classico zu. In den übrigen Fällen muß man im Oberschenkel amputieren. Trotz der großen Vorteile, welche der Gritti bietet, sieht König meist von der Ausführung desselben bei Arteriosklerose ab, da er zu komplizierte Wundverhältnisse schafft.

Man wird sich zumeist den genannten Operationsmethoden trotz fehlender Demarkation dann entschließen müssen, wenn bei energischer antiseptischer Behandlung das Fieber nicht heruntergeht und die Phlegmone Fortschritte macht, zweitens, wenn bei einer antidiabeti-

schen Diät der Zuckergehalt nicht abnimmt und der Eintritt eines Komas droht.

Um den Gefahren der allgemeinen Narkose aus dem Wege zu gehen, hat man vielfach vorgeschlagen, unter Lokalanästhesie zu operieren. Die Schleichsche Methode ist jedoch deshalb zu verwerfen, weil auf der Höhe der Injektionsstellen nicht selten wieder neue Gangrän auftritt; auch dem Oberstschen Verfahren widerraten wir, weil dadurch der Eingriff ungebührlich in die Länge gezogen wird, die notwendige Umschnürung des Gliedes die ohnehin schon herabgesetzte Ernährung der Gewebe noch mehr schädigt, und schließlich die Einwirkung auf die Psyche des Patienten hierbei so mächtig ist, daß sie die Gefahren der Inhalationsnarkose reichlich aufwiegt. Bei der nur geringen Leistungsfähigkeit des diabetischen Herzens empfiehlt sich natürlich die Anwendung des Äthers.

Ebenso soll man nicht etwa, um Blut zu sparen, unter Esmarchscher Konstriktion arbeiten, um nicht eine erneute Gangrän hervorzurufen. Es ist dies aber auch nicht notwendig, denn es blutet während des Eingriffs aus den verengten Gefäßen meist nur sehr wenig. Daher genügt denn auch für unsere Zwecke die manuelle Kompression der Iliaca externa durch einen zuverlässigen Assistenten.

Der Gefahren, welche die Operation bei einem Diabetiker mit sich bringt, sind mannigfache. Da ist einmal das Koma, welches sich oftmals im Anschlusse an die Betäubung durch Äther oder Chloroform einstellt. Worauf dies beruht, ob auf dem gesteigerten Eiweißzerfalle, welcher ja mit der Narkose verknüpft ist, auf psychische Erregungen oder dergleichen, ist uns bis jetzt völlig unbekannt. Wir haben daher auch kein Mittel, demselben mit Erfolg zu begegnen.

Die Möglichkeit einer Infektion vermeiden wir durch Einhaltung strengster Asepsis beim Operieren; wichtig ist es, unsere Finger, welche wir doch nicht keimfrei machen können, aus der Wunde herauszulassen. Es empfiehlt sich denn auch, die Haut nicht völlig zuzunähen, schon um die Spannung der Lappen zu vermeiden.

Bekannt ist, daß sehr häufig schwere Nachblutungen sich einstellen; war doch Lindner 3 Monate nach der Amputation dazu genötigt, einen Patienten, welcher nur noch kleine Granulationsstellen am Stumpfe hatte, aus diesem Grunde das Glied weiter oben abzunehmen, um das Leben zu erhalten. Die Ursache hierfür bildet die mangelhafte Retraktionsfähigkeit und Starrheit der Gefäße, die Folge der Degeneration ihrer muskulären und elastischen Momente. Daher unterbinde man doppelt sorgfältig, um vor unangenehmen Überraschungen gesichert zu sein.

Die Prognose der Amputation befriedigt aus diesen Gründen denn auch noch wenig. So starben von unseren 5 Patienten, denen der Unterschenkel abgenommen worden war, 2, darunter ein doppelt Operierter, von 4 im Oberschenkel Amputierten 2 Patienten. Ähnlich sind die Resultate anderer Chirurgen.

Eine besondere prognostische Wichtigkeit der Patellarsehnenreflexe, wie sie von Reynier u. a. behauptet wurde, haben wir ebensowenig konstatieren können, wie eine üble Bedeutung des Albumengehaltes des Urins. Dagegen mindert eine starke Azidosis des Harnes insofern die Chancen der Operation, als sie den Eintritt eines Komas wahrscheinlicher macht. Im übrigen sind es unseren Erfahrungen nach hauptsächlich der Zustand des Herzens und die Größe der Infektion, welche für die Prognose maßgebend sind.

Krankengeschichten.

1. Nicht entzündliche Form.

Fall 1. (2. Mai bis 27. September 1896 †.) W. W., Steindrucker, hat sich im Jahre 1863 luetisch infiziert, seit ungefähr 12 Jahren Tabes, seit 1892 Diabetes. Vor 4 Wochen ging der Nagel der 3. Zehe spontan ab; wenige Tage später Rötung derselben, welche einige Tage danach einer Schwarzfärbung wich. Gleichzeitig entstand Gangrän der linken kleinen Zehe, während die zweite rechte erst seit drei Tagen schwarz sein soll.

Status: 2. und 3. Zehe des rechten Fußes gangränös; daran schließt sich eine Rötung, welche ihre Begrenzungslinie auf der Mitte des Dorsum pedis findet. Trockener Brand der linken Kleinzehe. Urin enthält 5,1 Proz. Saccharum.

6. Mai 1896. Amputatio pedis dextri nach Pirogoff in Äther-Chloroformnarkose. Anfangs nur ganz geringe Sekretion aus den Wundwinkeln, so daß schon am 4. Tage nach der Operation die Drains weggelassen werden. Dann tritt eine Verschlimmerung auf; die ca. 3 Wochen nach dem Eingriffe beobachtete Konsolidation beginnt sich zu lockern; es hebt eine starke Eiterung an, die Temperatur steigt.

Es wurde am 25. Juni die typische Amputation des Unterschenkels in seiner Mitte ausgeführt. Dabei finden sich auf dem Stumpfe stark sklerotische Gefäße, doch spritzen fast alle Arterien; auch der Puls in der Poplitea war kräftig.

Ein Teil der Hautlappen wurde gangränös; trotzdem heilt die Wunde, während die Nekrose am linken Fuße große Fortschritte macht. Der Zuckergehalt des Urins schwankt zwischen 3,4 bis 5,4 Proz.

Da die Temperatur wieder stark ansteigt und heftige Schmerzen eintreten, der vorher kolossale Appetit nachläßt, wird am 26. September auch der linke Unterschenkel abgenommen. Ebenso wie rechts sind die Gefäße hier stark sklerotisch.

Am Tage darauf Exitus.

Fall 2. (8. August bis 2. Oktober 1900. 10. April bis 17. Juni 1902.) S. Lindemann, Tischler, 51 Jahre alt, hat seit Weihnachten 1899 Schmerzen im linken Fuße. Ende Mai bemerkte er, daß sich auf der 3., 4. und 5. Zehe schwarze Flecken bildeten, welche sich allmählich vergrößerten. Mit Ausnahme der großen wurden ihm am 4. August von einem Privatarzte sämtliche Zehen amputiert und zugleich festgestellt, daß Diabetes mellitus vorlag. Die Gangrän machte aber weitere Fortschritte, so daß die Aufnahme in ein Krankenhaus notwendig wurde.

Befund: Von der Amputationswunde aus ist die Haut des linken Fußes ungefähr 1—2 cm weit dunkelblau bis schwarz gefärbt. Die große Zehe ist noch intakt. Im Urin 2¼ Proz. Saccharum und Azetessigsäure.

Am 9. August wird der Unterschenkel in der Mitte amputiert; trotz einer Nekrose des Lappens Vernarbung des Stumpfes, so daß der Patient am 2. Oktober entlassen werden konnte. Die Sektion des Präparates ergibt, daß die Arteria tibialis anterior und posterior in starre, verkalkte Rohre umgewandelt sind, auf der Innenfläche mit atheromatösen Geschwüren besetzt. Die Tibialis anterior ist oben durch junge Thromben, unten bindegewebig verschlossen. Eine der zugehörigen Venen ist ebenfalls frisch verschlossen; die übrigen Blutadern leicht sklerotisch.

Am 10. April 1902 wurde Patient wieder aufgenommen, weil nun die rechte große Zehe in ihrer 1. Phalange gangränös geworden. Da keine Infektion vorliegt, wird dieselbe sofort amputiert. Trotzdem schreitet der Prozeß weiter, die Temperatur bleibt dauernd auf 38°; es wird daher am 17. April auch die Amputation des rechten Unterschenkels in gleicher Höhe wie die des linken vorgenommen.

Eine Lappengangrän tritt ein, welche die Heilung verzögerte. Am 17. Juni wurde der Patient völlig genesen entlassen.

Die Sektion des amputierten Gliedes zeigt dasselbe Verhalten der Gefäße wie links; die Thrombose betrifft jedoch nur die Pediaca.

Fall 3. (2. Juni bis 5. Juni 1900 †.) W. W., Handelsmann, 48 Jahre alt, konsultierte vor 5 Jahren, weil er magerer wurde, einen Arzt, welcher Diabetes mellitus konstatierte. Seit 4 Wochen bemerkt derselbe auf der linken Hohlhandfläche einen dunklen Fleck, welcher größer wurde und in Zerfall überging.

Befund: Urin enthält ca. 3—4 Proz. Zucker, Arteriosklerose, Bronchitis, Ödeme der Unterschenkel. Der linke Arm ist bis zum Ellbogen geschwollen, die ganze Volarseite der Hand in eine schmierige nekrotische Masse verwandelt.

Daher sofortige Oberarmamputation in Äthernarkose. Scheinbar tritt danach Besserung ein, am 5. Juni jedoch plötzlicher Tod.

Die Sektion ergab: Dilatatio et myocarditis cordis, Tuberculosis caseosa pulmonis sinistr., renes permagni.

Fall 4. (7. Mai bis 11. Juli 1900 †.) J. W., Restaurateur, 55 Jahre alt, will immer gesund gewesen sein. Vor 6 Wochen bekam derselbe reißende Schmerzen im linken Fuße, einen Monat später begannen die Zehen sich schwarz zu färben; erst als die Gangrän auch auf den Fuß überging, wurde der Arzt konsultiert. Patient, welcher dem Alkohol-

genusse reichlich huldigte und zeitweise bis zu 160 kg wog, hat keine Ahnung davon, daß er zuckerkrank ist.

Befund: Kräftig gebauter Mann mit überaus reichlich entwickeltem Fettpolster, leidet an ausgesprochener Arteriosklerose. Sämtliche Zehen sowie die mediale Hälfte des Fußes stinkend faul. Auch der Unterschenkel ist noch blaurot gefärbt, erst etwas unterhalb des Kniegelenkes beginnt die normale Haut. Pulsation der Art. poplitea beiderseits schwach fühlbar.

Urin enthält 4,4 Proz. Saccharum, mäßig Eiweiß, kein Azeton, im Sedimente neben einigen Eiterkörperchen und Epithelien hyaline Zylinder, zum Teil besetzt mit Fettköpfchen und reichlichen Nierenepithelien. Temperatur erhöht.

9. Mai 1900. In Äthernarkose Exarticulatio femoris nach Gritti. Dabei findet sich, daß die Arterie in ein starres Rohr verwandelt ist. Nach der Operation bessert sich das Befinden des Patienten, die Temperatur sinkt anfangs; bald aber wendet sich das Bild wieder zum Schlechteren. Die Hautlappen werden in weiter Ausdehnung nekrotisch; es kommt auch am anderen Beine zur Gangrän. Zur Bekämpfung des Prozesses werden verschiedene Inzisionen, Abszeßspaltungen usw. gemacht; ohne jeden Erfolg. Es stellen sich schließlich auch Schmerzen in der Lebergegend ein; der Patient kollabiert und stirbt am 11. Juli 1900.

Die Sektion ergab: Cholecystitis purulenta apostematosa in abdomen perforans. Cholecystitis. Hepatitis parenchymatosa. Polysarcia et dilatatio ventriculorum cordis. Hypertrophia ventriculi sinistri. Hyperaemia et oedema pulmonum.

Fall 5. (†.) L. P., 72 Jahre alt, wird ohne Anamnese in die Klinik gebracht. Er selbst ist äußerst dement und vermag über sein Leiden keine Auskunft zu erteilen. Die Untersuchung ergibt feuchte Gangrän der 1.—4. linken Zehe, welche hoch auf das Dorsum pedis übergreift. Der übrige Fuß sowie das untere Drittel des Unterschenkels ist gerötet. In der Poplitea ist kein Pulsieren zu fühlen, erst in der Femoralis in dem Scarpaschen Dreieck. Im Urin Zucker und Albumen, auf den Lungen zahlreiche bronchitische Rasselgeräusche. Da der Zustand des Patienten eine Operation verbietet, besteht die Therapie in aseptischem Verband, dem Versuche der Erhaltung der Kräfte. Der Kranke erliegt 3 Tage nach der Aufnahme einer fibrinösen Pneumonie.

Fall 6. (26. Mai bis 29. Mai 1902 †.) H. H., Zigarrenarbeiter, 52 Jahre alt, bemerkte vor 3 Wochen unter der großen Zehe des rechten Fußes eine schwarze Stelle, davon ausgehend eine Schwellung des Dorsum pedis. Der hinzugezogene Arzt konstatierte Diabetes mellitus und verordnete eine entsprechende Diät. Da der Brand Fortschritte macht, wird Patient in die Charité geschickt.

Befund: Ziemlich fetter Mann, starken Azetongeruch verbreitend mit Arteriosklerose. Der Urin enthält 3,5 Proz. Saccharum, Albumen in Spuren, Azeton und Azetessigsäure.

Große Zehe des rechten Fußes ist schwärzlich gefärbt, ebenso die Haut des Dorsum pedis in einem 4—5 cm breiten Streifen, welcher sich von medial nach außen zur Mitte des 5. Metatarsus zieht. Die Umgebung ist gerötet und geschwollen; die Schwellung reicht noch bis zur Grenze

des unteren und mittleren Drittels des Unterschenkels. In der Tibialis posterior hinter dem inneren Knöchel ist die Pulsation rechts schwächer als links.

Der komatöse Zustand des Patienten verbietet eine gründliche Operation, deshalb wird nach Eröffnung der Brandblasen ein Verband angelegt und auch diabetische Diät verordnet. Die Gangrän schreitet trotzdem schnell fort; an der Außenseite des Unterschenkels geht sie bis zur Mitte. 3 Tage nach der Aufnahme stirbt der Patient in Koma.

Fall 7. (5. März bis 9. März 1903 †.) K., Polizeisergeantenswitwe, 72 Jahre alt, erkrankte vor 2 Jahren an starkem Ausflusse, Pruritus vulvae und gesteigertem Durstgefühle, sowie nach einiger Zeit an Furunculose. Sie kam in Behandlung der inneren Klinik, bei deren Verlassen 0,5 Proz. Zucker in ihrem Urine konstatiert wurden. Bald nachher begannen starke Schmerzen in den Füßen, namentlich dem linken. Dieser Beschwerden wegen wurde Patientin am 10. Dezember 1902 wieder in der II. medizinischen Klinik der Charité aufgenommen. Dort fand man Cyanose und Kälte beider Unterschenkel, an den prominenten Stellen, der Tibiakante, den Knöcheln usw. überall Epithelverluste, am linken Unterschenkel bereits ungefähr talergroße, bläulich verfärbte Flecke mit zentralen Erosionen. In der Folgezeit nimmt trotz antidiabetischer Diät die Gangrän zu, so daß Patientin auf die chirurgische Klinik verlegt wurde.

Befund: Große, mäßig kräftig gebaute Frau mit geringem Fettpolster und schlaffer Muskulatur, leidet an allgemeiner Arteriosklerose. Die Radialis ist stark geschlängelt mit starren Wandungen, ebenso die Temporalis. An beiden Unterschenkeln fühlt man durch die Haut und welke Muskulatur die starrwandigen Stränge der Arteria tibialis posterior und weiter oben der Arteria poplitea. Eine Pulsation ist im rechten Unterschenkel ebensowenig wie am linken in der Poplitea zu fühlen; am linken gangränösen Beine ist der Puls der Femoralis in Inguinalgegend außerordentlich schwach. Am linken Unterschenkel befinden sich mehrere mit schwarzem Schorfe bedeckte Erosionen im Bereiche der ganzen Ferse und im Gebiete der 1., 2. und 3. Zehe, auf der dorsalen und plantaren Seite der zugehörigen, sowie des 4. Metakarpalknochens zeigt der linke Fuß eine lederartige, trockene, schwarz verkohlte Beschaffenheit; die angrenzenden Hautpartien erscheinen bläulich, fleckig verfärbt. Die brandigen Partien sind teils trocken, teils feucht sezernierend und haben einen nicht direkt übelriechenden, säuerlichen Geruch.

Allgemeinbefinden sehr schlecht, Patientin liegt apathisch da, Puls sehr klein. Röntgenbild zeigt auf beiden Seiten dem Verlaufe der Arteria poplitea und Tibialis anterior und posterior entsprechende strangförmige Schatten.

Bei dem elenden Zustande der Kranken muß von einer eingreifenden Operation Abstand genommen werden, zumal da bald nach der Aufnahme deutliche Blaufärbung an beiden Ober- und Unterschenkeln auftrat.

Am 9. März endet die Patientin im Koma.

Die Sektion der Beingefäße ergibt starke Sklerose, mächtige Verdickung der Intima der Arterien, Verkalkungen der Media, atheromatöse

Geschwüre. Rechts sind die Arterien in ihrer ganzen Ausdehnung für den Blutstrom noch durchgängig, wenn auch das Lumen hochgradig verengt ist, links bis etwa zur Mitte des Unterschenkels durch frische Thromben verschlossen. Die Venen zeigen ebenfalls sklerotische Veränderungen, Wucherung der Intima, Verkalkung der Media.

Fall 8. (23. Januar bis 23. Mai 1903.) W. F., 50 Jahre alt, hat mit 35 Jahren Lues akquiriert. 3 Wochen vor der Aufnahme bemerkte er beim Baden eine Weißfärbung der linken kleinen Zehe; unter der fortgenommenen Haut befand sich Eiter. Er wird dann mit Umschlägen behandelt.

Befund: Die Haut der linken Kleinzehe ist schwarz, hart, trocken; an der Wurzel der Zehe eine demarkierende Entzündungszone mit übelriechendem Eiter. Von hier aus zieht sich auf der Fußsohle zur Mitte des medialen Randes eine gerötete, leicht geschwollene Hautpartie. Die ganze Gegend des Metatarsus V ist geschwollen und gerötet.

Man fühlt die Arteria tibialis postica als harten, nicht pulsierenden Strang. Auf dem Röntgenbilde wuchert dieselbe deutlich als ein ungefähr 2 mm starker, geschlängelter Streifen.

Der Urin enthält Zucker und Albumen.

Am 26. Januar in Äthernarkose Abtragung der ganzen nekrotischen Hautpartie, Spaltung der Weichteile bis auf den Knochen und Exzision. Danach trat trotz hohem Zuckergehalte (4,1—5,0 Proz.) allmähliche Reinigung der Wunde ein; doch wird es verschiedentlich notwendig, nekrotische Haut abzutragen.

Am 23. Mai 1903 wird Patient auf dringenden Wunsch mit gut granulierender Wunde entlassen. Nach erhaltener Auskunft war er im Juli geheilt.

Fall 9. (10. Oktober 1903.) R. R., Kochswitwe, 55 Jahre alt, will niemals krank gewesen sein. Vor 14 Tagen bekam dieselbe ohne Ursachen vier, mit blutiger Flüssigkeit gefüllte Blasen an den vier äußeren Zehen des linken Fußes; gleichzeitig wurde die Ferse blaurot und schwoll an. Zu derselben Zeit entstand ein Geschwür am äußeren Knöchel, von hier aus entwickelte sich eine entzündliche Schwellung des Unterschenkels. Im weiteren Verlaufe des Prozesses platzten die Blasen. Darunter entwickelten sich Geschwüre.

Befund: Gut genährte Frau mit 5,0 Proz. Zucker im Harn. Die vier äußeren Zehen sind schwarz gefärbt, trocken, lederartig; unter dem linken äußeren Knöchel, hinten am Hacken und außen an demselben befindet sich je ein Ulcus von ungefähr 2-Markstückgröße mit schwarzen, gangränösen Belägen und entzündeter Umgebung. Im unteren Drittel des rechten Unterschenkels sitzt ebenfalls ein ca. 5-Markstückgroßes Geschwür mit gut gereinigtem Grunde.

Da trotz antiseptischen Verbänden die Gangrän fortschreitet, wird am 5. November in ruhiger Äthernarkose die Ablatio femoris im mittleren Drittel gemacht. Die großen Gefäße haben sämtlich noch ein offenes Lumen, spritzen jedoch sehr wenig.

Die Sektion des amputierten Gliedes ergibt starke Verkalkung der Arterien und Venen bis in die kleinsten Verzweigungen hinein. Die Intima der Schlagadern ist sehr verdickt, auf der Innenfläche derselben

befinden sich zahllose bis stecknadelkopfgroße atheromatöse Geschwüre. Die Arteria tibialis postica ist in ihrem ganzen Verlaufe offen, die Peronea in ihrem oberen Dritteile durch frische Thromben verschlossen, der untere Abschnitt derselben bindegewebig obturiert. Die Tibialis anterior zeigt bis zur Mitte des Fußrückens ein freies Lumen; von da aus ist sie in einen soliden Strang verwandelt. Vena saphena parva thrombosiert; die tiefen Blutadern offen, zeigen zum Teil flottierende Wucherungen.

12. November. 1. Verbandwechsel; Wunde reaktionslos. Ein ungefähr 5-Markstückgroßer Hautzipfel ist jedoch gangränös geworden.

Noch in Behandlung.

Fall 10. (19. Oktober bis 12. November 1903 †.) J. K., 68 Jahre alt, Straßenfegersgattin, erkrankte plötzlich vor 2 Monaten.

Nachdem sie von einer Reise zurückgekehrt war, bemerkte sie, daß die Kuppe der zweiten rechten Zehe schwarz verfärbt und stark druckempfindlich war. Sie versuchte die Schmerzen zunächst mit feuchten Umschlägen zu lindern; suchte dann, als dieselben nicht nachließen, die Charité auf.

Befund: Es besteht trockene Gangrän der Endphalange digiti II dextri, feuchter Brand der Großzehe und der Haut über dem ganzen Metatarsus I. Der Urin enthält $2^1/_2$ Proz. Zucker, kein Albumen.

Kein Puls in der Arteria tibialis posterior zu fühlen, dagegen in der Tibialis anterior, sowie Poplitea.

21. Oktober. In Äthernarkose wird die rechte große und die zweite Zehe exartikuliert, der Metatarsus primus zu 2 Dritteilen reseziert, sowie die kranke Haut im Gesunden exzidiert.

Da die Gangrän weiter fortschreitet, trotz antidiabetischer Diät die Zuckerausscheidung hoch bleibt (2,0 Proz.), reichlich Azeton und Azetessigsäure ausgeschieden wird, so wird am 30. Oktober in Äthernarkose die Amputatio cruris im mittleren Drittel ausgeführt.

Die Sektion des abgesetzten Gliedes ergibt: hochgradige Atheromatose und Verkalkung der Arterien; die Tibialis anterior hat ein offenes Lumen bis zum Tarso-metatarsalgelenke, von da aus enthält sie einen alten, organisierten Thrombus. Die Tibialis posterior ist vollständig thrombosiert, bis hinter dem inneren Knöchel frisch, von da aus bindegewebig verschlossen. Die Venen sind in mäßigem Grade verkalkt, die kleineren enthalten zum Teil frische Thromben.

Zuerst fängt Patientin an noch vom Eingriffe sich zu erholen; auch die Zuckerausscheidung sinkt; beim 1. Verbandwechsel nach 5 Tagen sieht der Stumpf reaktionslos aus. Dann aber entsteht eine Hautgangrän vor der spitzen Tibiakante, die Wunde beginnt reichlich zu sezernieren.

Auch an der linken Fußsohle entstehen 2 mit Brandjauche gefüllte Blasen, welche aufgeschnitten werden müssen.

Am 15. November beginnt diabetisches Koma. Exitus am 20. Oktober.

Die Sektion ergibt: Nephritis chronica parenchymatosa et interstitialis multiplex arteriosclerotica. Dilatation der Aorta; großes braunes Herz. Lungenödem. Bronchitis chronica.

Fall 11[1]). †. B. C., Witwe, will nie ernstlich krank gewesen sein. Vor 6 Wochen wurde nach einer anstrengenden Arbeit die Haut der Zehen des rechten Fußes weiß. Diese Verfärbung erstreckte sich allmählich unter Auftreten von Schmerzen bis zum Fußgelenke. Dann wurden die ursprünglich weißen Stellen blau, schwarz und gefühllos.

Status: Korpulente Frau mit Arteriosklerose.

Morgenurin 0,6 Proz. Saccharin, kein Albumen, kein Azeton. Die Haut des rechten Dorsum pedis ist tief blauschwarz und trocken. Die Verfärbung geht vom inneren Rande des Fußes noch etwas auf die Planta über, während der äußere Rand frei ist. Die Zehen sind vollständig mumifiziert. Keine sichtbare Demarkation, ebenfalls keine entzündlichen Erscheinungen. Femoralispuls ist fühlbar, Poplitea und Tibialis dagegen nicht.

18. Oktober. In Äthernarkose Amputatio femoris supracondylica ohne Esmarchsche Konstriktion mit schichtweiser Durchtrennung der Weichteile unter auffallend geringer Blutung.

Nach der Operation Kollaps, welcher nach 4 Stunden zum Exitus führt. Die Sektion ergibt: Arteria tibialis anterior durchgängig bis ins untere Drittel, von da an erst frischere, dann alte organisierte Thromben; die A. posterior vom inneren Knöchel ab teils bindegewebig, teils frisch verschlossen. Hochgradige Arteriosklerose mit atheromatösen Geschwüren und Verkalkungen.

In der Vena femoralis alte, aber nicht obturierende Thromben, welche sich in die Vena tibiales hinein erstrecken.

Fall 12. (31. Juli bis 8. Oktober 1903.) A. S., 55 Jahre alt, Zigarrenmacher, ist seit 1 Jahre zuckerkrank. Seit 3 Wochen bemerkt er eine bläuliche Verfärbung der vierten Zehe des linken Fußes und Herabsetzung des Gefühles in der Zehe.

Befund: Starke Arteriosklerose. Vierte Zehe blau verfärbt. Im Urin 2,5 Proz. Zucker.

Fortschreiten der Gangrän. Daher am 5. August in Chloroformnarkose Amputatio cruris dicht unterhalb der Tuberositas tibiae.

Die Arterienwände im abgesetzten Gliede zeigen starke Kalkablagerungen.

8. Oktober. Geheilt entlassen.

B. Entzündliche Form.

Fall 1. (1. Juni bis 15. Juli 1899 †.) L. W., 46 Jahre alt, Droschkenkutscher, leidet seit 15 Jahren an Diabetes mellitus. Seit etwa $^1/_2$ Jahre ist ein Hühnerauge an der vierten Zehe des rechten Fußes zeitweise entzündet; hierauf wurde Patient ungefähr 6 Wochen vor der Aufnahme getreten. Danach trat eine Verschlimmerung des Zustandes ein, welche am 20. Mai eine solche Ausdehnung annahm, daß der Kranke die Klinik aufsuchte. Eine Diät wurde nicht innegehalten.

Befund: Großer, muskelkräftiger Mann, mit starkem Fettpolster,

1) Diesen, sowie den nachfolgenden Fall verdanke ich der Güte von Herrn Privatdozent Dr. Martens, dirigierender Arzt in Bethanien.

läßt täglich 4000 ccm Urin, welcher 4,9 Proz. Saccharin, sowie eine Spur von Eiweiß enthält.

Auf der Rückseite des rechten Fußes erstreckt sich eine von der zweiten bis vierten Zehe ausgehende teigige Schwellung bis zum oberen Sprunggelenke mit schwappender Fluktuation über den Köpfchen der Metatarsi. Sämtliche drei Zehen blaurot gefärbt, die vierte in der Grundphalanx frakturiert, die dritte zeigt eine ganz umschriebene gangränöse Stelle.

Am 3. Juni werden in ruhiger Äther-Morphiumnarkose drei lange Inzisionen über den Fußrücken gemacht, aus denen sich reichlich Eiter und abgestorbene Fetzen entleeren.

Trotz des Eingriffes schreitet die Gangrän fort, der Zuckergehalt hält sich auf 3,9 Proz.; es entsteht ein großer Senkungsabszeß in die Planta pedis hinein mit einer phlegmonösen Rötung bis zu den Knöcheln hin. Es wird daher die Amputation am Unterschenkel erwogen. Doch tritt am 14. Juni plötzlich Koma unter Temperaturabfall auf 33,5° ein, dem der Patient erliegt.

Die Sektion ergibt: Dilatatio et hypertrophia cordis. Oedema pulmonum. Gangraena humida digiti II, III und IV pedis dextri. Phlegmone subcutanea dorsi pedis dextri. Hochgradige Sklerose der Femoralis mit Verkalkung und Geschwüren auf der Intima, sowie der Tibialis anterior und posterior, deren Lumen zwar erhalten, doch stark verengt ist. Alte bindegewebige Thrombose der Arteria dorsalis pedis, frischere Thromben in den Gefäßen der Fußsohle.

Fall 2. (15. Juni bis 19. Juni 1895 †.) A. B., 47 Jahre alt, Fuhrherr, leidet seit 5 Jahren an Diabetes mellitus.

Am 3. Juni 1899 fiel ihm ein schweres Stück Holz auf den linken Fußrücken. Die kleine, wenig blutende Wunde wurde nach 3 Tagen schmerzhaft, gerötet, fing an zu eitern. Am 14. Juni 1899 bemerkte Patient auch entzündliche Erscheinungen am Unterschenkel und fühlte sich seitdem fieberhaft.

Aufnahmebefund: Großer, kräftiger Mann, mit gutem Ernährungszustande und scheinbar gesunden inneren Organen, läßt täglich über 4000 ccm Urin von einem spez. Gewicht von 1035, welcher 4,1 Proz. Zucker, Azeton, Azetessigsäure, dagegen kein Eiweiß enthält.

Über dem II. Metatarso-Phalangealgelenke links befindet sich ein 10-Pfennigstückgroßes, tiefes, mit schmierigem Eiter bedecktes Geschwür, von dem aus eine ca. 12 cm lange, 5 cm breite gangränöse Hautpartie zentralwärts sich erstreckt.

Der Puls ist stark arteriosklerotisch, in der Poplitea und den Tibiales deutlich fühlbar.

Am Tage nach der Aufnahme in Äthernarkose Entfernung der gangränösen Stellen am Fußrücken mit Schere und Pinzette. Hochlagerung, antiseptischer Verband. Nach der Operation Schlafsucht; bald setzt Koma ein, welchem der Patient am 19. Juni erliegt. Eine Sektion wurde nicht gestattet.

Fall 3. †. M., in Koma eingeliefert, ca. 50 Jahre alt.

Auf dem Rücken des rechten Fußes eine ungefähr handtellergroße,

schmierige, gangränöse Partie, in welcher nekrotische Sehnenfetzen bloß daliegen. Eine zweite talergroße Stelle befindet sich an der Hacke. Nach Reinigung der Wunden deutlicher Azetongeruch. Puls in den sklerotischen Arterien klein, frequent.

Patient starb kurze Zeit nach der Aufnahme, ohne das Bewußtsein wieder erlangt zu haben. Eine Sektion wurde nicht gestattet.

Fall 4. O. J., Kaufmann, 61 Jahre alt, ging bis vor kurzem noch seinem Berufe nach, zog sich vor einer Woche etwa eine Verletzung an der rechten mittleren Zehe zu, welche nicht zur Heilung kam, sondern zur Gangrän führte. Der behandelnde Arzt ließ den Urin untersuchen; derselbe enthielt angeblich 5 Proz. Saccharum.

Befund: Magerer, blasser Mann mit 1 Proz. Zucker im Urin, Eiweiß und Azeton fehlt.

Die rechte mittlere Zehe ist in ganzer Ausdehnung gangränös; von hier aus erstreckt sich über den Fußrücken hin eine entzündliche Röte und Schwellung.

Am 12. Oktober wird die Phlegmone gespalten, wobei sich stinkender Eiter entleert. Da trotzdem keine Besserung, wird zwei Tage später die Unterschenkelamputation zwischen mittlerem und oberem Drittel ausgeführt.

Hiernach bessert sich das Befinden; der Amputationsstumpf heilt per primam; am 2. November wird Patient zur Behandlung seines Grundleidens mit einer Cystitis in eine innere Klinik gelegt.

Die Untersuchung eines Amputationsstumpfes ergibt starke Sklerose und Verkalkung der Arteria tibialis postica und antica, keine Thrombose.

Fall 5. (27. Juni bis 20. Oktober 1902.) H., Dienersfrau, 53 Jahre alt, will seit 12 Jahren zuckerkrank sein, ist stets in Behandlung gewesen und hat oft Diätkuren durchgemacht.

Im November 1901 verbrannte sie sich den rechten Fuß an einer Wärmflasche und hat seitdem immer Schmerzen an der nicht heilenden Stelle.

Vor 14 Tagen bemerkte Patientin, daß die große Zehe blau wurde; der Arzt verordnete zuerst feuchte Umschläge, machte dann Inzisionen und schickte schließlich die Kranke in die Charité.

Befund: Große Frau mit gut entwickelter Muskulatur und sehr reichlichem Fettgewebe. Ihr Urin enthält Zucker. Der ganze rechte Fuß ist stark ödematös geschwollen, die Haut des Fußrückens und der Sohle ist in großer Ausdehnung; inmitten der brandigen Stellen befinden sich tiefe Inzisionen.

Am 30. Juni wird, da in der rechten Leistenbeuge kein Puls in der Femoralis zu fühlen ist, der Oberschenkel in der Mitte abgesetzt. Dabei spritzen die kleinen Arterien ziemlich stark.

Trotzdem die Bänder des Hautlappens gangränös wurden und eine Infektion der Wunde eintrat, konnte die Patientin am 20. Oktober mit völlig vernarbtem Stumpfe entlassen werden.

Die Sektion des Gliedes ergibt: Frischer, obturierender Thrombus in der stark sklerotischen, verkalkten Femoralis bis an den Adduktorenrand, von da aus bindegewebiger Verschluß der großen arteriellen Gefäße bis in den Fuß hinein, mächtige Entwicklung von Kollateralen, starrwandige, zum Teil verkalkte Venen ohne Thrombose. Die kleinsten Arterien und Venen zeigen kaum ein Lumen.

XXIV.

Aus der chirurgischen Klinik von Professor Kocher in Bern.

Experimentelle Untersuchungen zur Genese der Sternumfraktur bei Wirbelfrakturen.

Von

Dr. Viktor Otz,

nebst ein- und ausleitenden Bemerkungen von Prof. Kocher.

(Mit 6 Abbildungen.)

Dr. V. Otz hat sich zur Aufgabe gestellt, zu untersuchen, auf welche Weise die Sternumfraktur zustande kommt, welche die Frakturen und Luxationen der Wirbelsäule in ihrer oberen Hälfte so regelmäßig begleitet. Die Frakturen der Wirbel wurden durch ein auf den vorgebeugten Kopf einer sitzenden Leiche niederfallendes Gewicht (50 Kilo) bewirkt. Der Kopf war durch ein Kissen vor direkter Läsion geschützt, so daß es blos zu einer heftigen Flexionsbewegung der Wirbelsäule mit Stoß von oben kommen mußte.

Wie aus den mitgeteilten Experimenten, deren Ausführung nicht ganz leicht war, ersichtlich, sind regelmäßig Frakturen oder Totalluxationen bei diesem Verfahren erzielt worden, und zwar an der typischen Stelle im Bereich des untersten Teiles der Hals- und obersten Theiles der Brustwirbelsäule, aber auch an anderen Stellen der Wirbelsäule bis zum 8. Dorsalwirbel hinab.

Es ist besonders bemerkenswert, daß so häufig multiple Läsionen konstatiert werden konnten: Neben einer hochgradigen Zertrümmerung eines Wirbelkörpers oder einer Totalluxation an bestimmter Stelle fanden sich noch an verschiedenen anderen Wirbeln Kompressionsbrüche geringeren Grades, sowie an anderen Stellen bedeutende Zerreißungen der Bandverbindungen zwischen den Wirbeln, sowohl der Zwischenwirbelscheiben, als des Lig. flava und interspinalia, endlich auch Abreißungen der Processus spinosi.

Es weist dieses Ergebnis darauf hin, daß auch am Lebenden wohl öfter außer den typischen Läsionen des Rückgrates an umschriebener Stelle, welche zur Kompression des Markes führen, noch multiple Quetschherde bestehen mögen, welche Anlaß geben zu länger dauernden Beschwerden, Arbeitsunfähigkeit und zu den bei der Kümmelschen Wirbelläsion beobachteten Folgen, speziell nachträglich zu kyphotischer Verbiegung ausgedehnter Abschnitte der Wirbelsäule in Bogenform. Wir besitzen ein solches Präparat in unserer Sammlung, welches unter Annahme multipler Kompressionsfrakturen am besten sich erklären läßt. Bei demselben sind die kyphotischen Wirbel zum guten Teil ankylotisch verbunden.

Fig. 1.

Fig. 2.

1. Fallversuch.

G. F., 54 Jahre alt, gestorben an Meningitis tuberculosa. Vide Sektion, No. 224, anno 1899.

Fall aufs Hinterhaupt. Fallhöhe 2 m. Gewicht 50 kg. Zum Schutze des Kopfes ein Spreukissen. Weder Kinn- noch Rippenwirkung ausgeschaltet.

Resultat: Starke Hyperflexion des Kopfes.

Wirbelsäule auf einem sagittalen Längsdurchschnitt: Starke Knickung zwischen Hals- und Brustwirbelsäule.

Partielle Luxation zwischen 7. Zervikal- und 1. Dorsalwirbel mit Abrißfraktur der vorderen oberen Kante des 1. Dorsalwirbelkörpers. Der obere Wirbel ist nach vorne und unten vom unteren verschoben.

Luxation beider Seitengelenke mit Zerreißung der Kapsel und des Ligament. capsulare.

Das Ligament. longit. antic. ist mit der oberen Kante des unteren Wirbelkörpers abgerissen, aber nicht durchtrennt.

Die Zwischenwirbelscheibe ist in toto zertrümmert und durchtrennt.

Das Ligament. longit. postic. ist vom oberen 7. Wirbelkörper losgelöst, aber nur teilweise durchtrennt.

Das R. M. wird durch die hintere obere Kante des unteren Wirbelkörpers stark komprimiert, seine Hüllen sind dabei ganz intakt geblieben.

Die Ligament. interspinalia und flava sind bis auf einige schwache Verbindungsbrücken ganz durchgerissen.

Partielle Kompressionsschrägfraktur des 3. und 4. Dorsalwirbelkörpers in geringerem, des 6. in stärkerem Grade. Verlaufsrichtung der Fraktur von vorne oben nach hinten unten. Beim 6. Dorsalwirbel ist die darüber gelegene Zwischenwirbelscheibe stark gelockert und das Ligament. flavum zwischen 5. und 6. Wirbelbogen samt dem entsprechenden Ligament. interspinale durchgerissen.

Sternum: Durchgehende horizontale Schrägfraktur im Manubrium direkt über der Ansatzstelle der 2. Rippe, schräg von vorne oben nach hinten unten verlaufend mit ziemlich starker Verschiebung des oberen Fragmentes nach hinten unten.

2. Fallversuch.

S. A., 48 Jahre alt, gestorben an Tuberc. pulm. Vide Sektion, No. 29, anno 1899.

Fall aufs Hinterhaupt. Fallhöhe ca. 1 m. Gewicht 50 kg. Zum Schutze des Kopfes ein Spreukissen. Weder Kinn- noch Rippenwirkung ausgeschaltet.

Resultat: Starke Hyperflexion des Kopfes.

Wirbelsäule auf einem sagittalen Längsdurchschnitt: Partielle Kompressionsfraktur des 2., 3., 4. und 5. Dorsalwirbelkörpers mit von vorne oben schräg nach hinten unten verlaufender Frakturlinie. Lockerung der entsprechenden Zwischenwirbelscheiben.

Totale Durchreißung des Ligament. flavum und interspinale zwischen 1. und 2. Dorsalwirbel.

Starke Dehnung des Markes.

Sternum: 1. Horizontale Schrägfraktur im Manubrium etwas unter dem Ansatz der 1. Rippe, schräg von hinten oben nach vorne unten verlaufend. (Abknickungsfraktur nach vorne.)

2. Horizontale Schrägfraktur in der Höhe der Ansatzstelle der vierten Rippe, nur durch die hintere Corticalis, ebenfalls schräg von hinten oben nach vorne unten verlaufend mit Verschiebung der Corticalis des oberen Fragmentes vor diejenige des unteren.

3. Fallversuch.

R. N., 64 Jahre alt, gestorben an Arteriosklerosis. Vide Sektion, No. 55, anno 1899.

Fall aufs Hinterhaupt. Fallhöhe 2 m. Gewicht 50 kg. Zum Schutze des Kopfes ein Spreukissen. Weder Kinn- noch Rippenwirkung ausgeschaltet.

Resultat: Starke Hyperflexion des Kopfes.

Wirbelsäule auf einem sagittalen Längsdurchschnitt: Sehr starke Kompressionsfraktur des 2. Dorsalwirbelkörpers im vorderen oberen Teil, von hinten oben nach vorne unten mit Zertrümmerung der darüber gelegenen Zwischenwirbelscheiben, Ablösung des Ligament. longit. antic., Totaldurchreißung des Ligament. flavum zwischen 1. und 2. Dorsalwirbelbogen und Abreißung des Dornfortsatzes des 1. Dorsalwirbels an seiner Basis. Auch die Dornfortsätze des 6. und 7. Zervikalwirbels sind an ihrer Basis abgebrochen.

Weitere Veränderungen: Partielle Kompressionsfraktur des 4., 6. und 8. Dorsalwirbelkörpers in ihrem vorderen oberen Teil mit Auslaufen der Fraktur in schräger Richtung nach hinten unten und Lockerung der entsprechenden Zwischenwirbelscheiben. Starke Markdehnung.

Sternum: Horizontale Schrägfraktur zwischen 3. und 4. Rippe, in der Mitte) von hinten oben nach vorne unten verlaufend, nur die vordere Corticalis betreffend, mit leichter Verschiebung der Corticalis des unteren Fragmentes unter diejenige des oberen.

4. Fallversuch.

D. Ch., 32 Jahre alt, gestorben an Tuberkulose. Vide Sektion, No. 229, anno 1899.

Fall aufs Hinterhaupt. Fallhöhe 2 m. Gewicht 50 kg. Zum Schutze des Kopfes ein Spreukissen. Rippenwirkung wird ausgeschaltet durch Durchtrennung des 4 ersten Rippen an der Knochenknorpelgrenze.

Resultat: Starke Hyperflexion des Kopfes.

Wirbelsäule auf einem sagittalen Längsdurchschnitt: Kompressionsfraktur des 3. Dorsalwirbelkörpers an der vorderen oberen Kante mit entsprechender Ablösung, aber nicht Durchreißung des Ligament. longit. antic. Die Fraktur geht in die darüber gelegene zertrümmerte Zwischenwirbelscheibe.

Die Ligament. flava zwischen 7. Zervikal- und 1. Dorsal, 1. und 2. und 2. und 3. Dorsalwirbelbogen sind vollständig durchgerissen, ebenso das Ligament. interspinale zwischen 2. und 3. Dorsalwirbeldorn. Starke Markdehnung.

Sternum: Im unteren Teil des Manubrium sterni eine Schrägfraktur, von vorne oben nach hinten unten verlaufend mit leichter Verschiebung der vorderen Corticalis des oberen Fragmentes unter diejenige des unteren, ohne Läsion der hinteren Corticalis. Lockerung der Synchondrosis zwischen Manubrium und Corpus.

5. Fallversuch.

S. Th., 29 Jahre alt, gestorben an Cystitis. Vide Sektion Nr. 234, anno 1899.

Fall aufs Hinterhaupt. Fallhöhe 2 m. Gewicht 50 kg. Zum Schutze des Kopfes ein Spreukissen.

Rippenwirkung wird ausgeschaltet durch Durchtrennung der vier ersten Rippen an der Knochenknorpelgrenze.

Resultat: Starke Hyperflexion des Kopfes.

Wirbelsäule auf einem sagittalen Längsdurchschnitt: Kompressionsfraktur des 2., 3., 4., 5. und 6. Dorsalwirbelkörpers an der vorderen oberen Kante (s. Fig. 3). Die Zwischenwirbelscheiben, speziell der untere Zervikal- und obere Dorsalwirbel erscheinen sehr gelockert.

Das Ligamentum flavum zwischen 5. und 6. Zervikalwirbelbogen ist total durchgerissen, dasjenige zwischen 7. Zervikal- und 1. Dorsalwirbelbogen nur teilweise auf der linken Seite.

Fig. 3.

Abrißfraktur der Spitze des Dornfortsatzes des 4. Dorsalwirbels. Starke Markdehnung.

Sternum: Ganz intakt.

6. Fallversuch.

S. G., 40 Jahre alt, gestorben an Peritonitis. Vide Sektion Nr. 239, anno 1899.

Fall aufs Hinterhaupt. Fallhöhe 2 m. Gewicht 50 kg. Zum Schutze des Kopfes ein Spreukissen.

Rippenwirkung wird ausgeschaltet durch subperichondrale Durchtrennung der vier ersten Rippen an der Knochenknorpelgrenze.

Resultat: Starke Hyperflexion des Kopfes.

Wirbelsäule auf einem sagittalen Längsdurchschnitt: Kompressionsfraktur des 5., 8. (am stärksten) und 11. Dorsalwirbelkörpers an der vorderen oberen Kante mit entsprechender Ablösung, aber nicht Durchreißung des Ligament. long. antic.

Hauptverlaufsrichtung der Fraktur von der vorderen oberen Kante schräg nach hinten unten, einen Einsprung in das darüber gelegene Zwischenwirbelband sendend, welches stark gelockert und gequetscht erscheint.

Der 7. Brustwirbeldorn ist an seiner Spitze, der 8. an der Basis in gleicher Höhe abgebrochen. Starke Markdehnung.

Sternum: Direkt unter der Synchondrosis zwischen Manubrium und Corpus sterni eine horizontale Schrägfraktur des Sternums schräg von vorne unten nach hinten oben verlaufend, mit Ablösung (ohne Durchreißung) des hinteren fibrösen Knochenüberzuges und starker Lockerung der Synchondrosis.

7. Fallversuch.

G. S., gestorben an Pleuropneumonie nach operiertem Carcin. linguae. Vide Sektion Nr. 69, anno 1899.

Fall aufs Hinterhaupt. Fallhöhe 2 m. Gewicht 50 kg. Zum Schutze des Kopfes ein Spreukissen.

Kinnwirkung wird ausgeschaltet durch Resektion des Unterkiefers.

Fig. 4.

Fig. 5.

Resultat: Starke Hyperflexion des Kopfes.

Wirbelsäule auf einem sagittalen Längsdurchschnitt: Starke Knickung zwischen Hals- und Brustwirbelsäule.

Totalluxationsfraktur zwischen 7. Zervikalwirbel und 1. Dorsalwirbel mit Abriß der vorderen oberen Kante des 1. Dorsalwirbelkörpers. Der obere Wirbel ist nach vorne und unten vom unteren verschoben.

Totalluxation beider Seitengelenke mit vollständiger Zerreißung der Kapsel und des Ligam. capsulare. Die Seitengelenkflächen des unteren Wirbels sind gut 2 cm stark nach hinten verschoben. Das Ligam. long. antic. ist mit der oberen Kante des unteren Wirbelkörpers abgerissen, aber nicht durchtrennt. Die Zwischenwirbelscheibe ist in toto zertrümmert und durchtrennt. Das Ligam. long. postic. ist in seiner ganzen Breite durchtrennt. Das Rückenmark wird durch die hintere obere Kante des unteren Wirbelkörpers stark komprimiert, seine Hüllen sind dabei ganz unverletzt geblieben. Die Ligament. interspinalia und flava sind bis auf einige schwache Verbindungsbrücken ganz durchgerissen.

Partielle Kompressionsschrägfraktur des 3., 4., 5., 6. und 8. Dorsalwirbelkörpers. Verlaufsrichtung der Fraktur von vorne oben, mit leichtem Einsprung in die Zwischenwirbelscheibe nach hinten unten.

Sternum: Durchgehende reine Querfraktur in der Höhe des unteren Randes der 3. Rippe.

8. Fallversuch.

M. M., Vide Sektion No. 244, anno 1899.

Fall aufs Hinterhaupt. Fallhöhe 1—2 cm. Gewicht 50 kg. Zum Schutze des Kopfes ein Spreukissen. Kinnwirkung wird ausgeschaltet durch Polsterung des Sternums mit Wattekissen.

Resultat: Starke Hyperflexion des Kopfes.

Wirbelsäule auf einem sagittalen Längsdurchschnitt: Kompressionsschrägfraktur des 8. Dorsalwirbelkörpers. Verlaufsrichtung der Fraktur von vorne oben nach hinten unten. Der entsprechende Dornfortsatz ist an seiner Basis abgebrochen. Die Fraktur setzt sich durch die Wirbelbogen fort.

Sternum: Ganz intakt.

Fig. 6.

Der Genese der Sternumfraktur hat, wie aus Obigem ersichtlich, Herr Dr. Otz in der Weise näher zu treten gesucht, daß er einerseits die Wirkung der Rippen auf die obere Sternalhälfte ausmerzte durch Trennung der oberen 4 Rippen an der Grenze von Knochen und Knorpel; anderseits suchte er die Bedeutung des Aufschlagens des Kinnes auf das Sternum dadurch aufzuklären, daß er den Unterkiefer resezierte, oder die direkte Stoßwirkung des Kieferrandes auf das Sternum durch Kissenpolsterung des Sternum unmöglich machte.

Bei den 3 Experimenten, wo weder Rippen- noch Kinnwirkung ausgeschaltet war, kam jedesmal eine Sternumfraktur zustande, einmal sogar eine Doppelfraktur. In allen diesen Fällen ist eine starke Läsion (neben anderen) oberhalb des 2. Dorsalwirbels verzeichnet, aus welcher ersichtlich ist, daß der Hals eine sehr heftige Flexionsbewegung erlitt mit Zerreißung des flexionsbeschränkenden Bandapparates und knöchernen Stützapparates.

In 3 Fällen, wo die Wirkung der oberen Rippen auf das Sternum ausgeschaltet war, kam es trotzdem 2 mal zu typischen Sternumfrakturen, beide Mal zwischen Manubrium und Corpus, das eine Mal mit Schrägrichtung der Bruchlinie nach vorne, das andere Mal nach hinten aufwärts. Einmal fehlte dagegen die Sternumfraktur. Die Läsion ist im letzten Falle an der Wirbelsäule etwas geringer, als in den anderen Fällen.

Es ist wohl gestattet, auf das positive Ergebnis der zwei Versuche größeren Wert zu legen, als auf das nur negative. Es ergibt sich also, daß ohne Mitwirkung einer durch die Rippen auf den obersten Teil des Sternum fortgeleiteten Verschiebung eine typische Sternumfraktur bei Läsionen der Wirbelsäule zustande kommen kann.

Schwieriger ist die Deutung des Ergebnisses der beiden letzten Experimente. Legen wir auch hier den größeren Wert auf das positive Resultat, so beweist dasselbe, daß auch ohne Mitwirkung des Unterkiefers eine Fractura sterni als Begleiterscheinung einer Wirbelfraktur zustande kommen kann.

Damit ist nun freilich nicht ausgeschlossen, daß nicht trotzdem das Aufschlagen des Kopfes, und zwar des Oberkiefers, auf das Sternum die Ursache des Bruches am Brustbein gewesen ist. Dafür spräche das Ausbleiben der Fraktur, als statt einer Kieferresektion eine Einwirkung des gewaltsam gebeugten Kopfes auf das Sternum durch Kissenpolsterung verunmöglicht wurde. Zwar sind bei diesen letzten Falle auch die Läsionen an der Wirbelsäule geringer, vielleicht aus demselben Grunde, weil die heftige Vorwärtsbeugung der Halswirbelsäule durch das zwischengelegte Kissen verunmöglicht wurde.

Erst weitere Experimente werden die Entscheidung bringen können. Dr. Otz konnte aus äußeren Gründen die Arbeit nicht weiter fortsetzen und es schien wünschenswert, die Ergebnisse als Grundlage weiterer Forschung mitzuteilen. Die Wahrscheinlichkeit ist jedenfalls zunächst auf Seite eines ursächlichen Zusammenhanges der heftigen Vorwärtsbeugung des Halses mit Aufschlagen des Kopfes auf das Sternum als Ursache der Wirbelläsionen begleitenden Sternumfraktur.

Ich habe aber dieser Schlußfolgerung noch hinzuzufügen, daß ich über Beobachtungen verfüge, welche dartun, daß doch dem Vorwärtsschieben der Rippen bei der forzierten Beugung des Köpers eine Mitwirkung bei der Entstehung der Sternumfraktur zuerkannt werden muß. Bei 3 Fällen, deren Krankengeschichten in meiner Arbeit über Wirbelverletzungen[1]) noch nicht veröffentlicht sind, fand ich neben

1) Grenzgebiete. 1896. Bd. 1.

der Fractura sterni Frakturen und Luxationen nicht bloß der oberen sondern auch der unteren Rippenknorpel in der Weise, daß stets die Weichteile vorne zerrissen waren und das laterale Fragment nach vorne sich luxiert hatte oder luxieren ließ über das mediale.

Dieses Verhalten spricht doch sehr bestimmt dafür, daß bei übermäßiger Beugung die Rippen nach vorne gestoßen werden. Daß das Mittelstück des Thorax, d. h. das Sternum samt den anstoßenden Rippenknorpeln die Bewegung nicht mitmacht, weshalb Fraktur oder Luxation der Rippenknorpel oder eine Fraktur des Sternum eintritt, liegt daran, daß der obere Teil des Sternum einerseits von vornherein geringere Beweglichkeit hat, weil die erste Rippe starrer fixiert ist und durch die Clavicula gestützt sich nicht von den Seiten zusammendrücken läßt, wie die unteren Rippen. Das vordere Ende wird deshalb weniger nach vorne geschoben, wie man an jedem Thorax durch seitliches Zusammenpressen sofort zeigen kann, Dazu kommt dann noch das Herunterpressen des Kopfes auf den oberen Teil des Sternum, wie auseinandergesetzt wurde. Dr. Otz hat mir mitgeteilt, daß er gegenwärtig einen Fall in Behandlung hat, bei welchem es den Angehörigen auffiel, wie gewaltsam das Kinn auf die Brust gepresst war, als man dem Verunglückten zu Hilfe kam. Es ist bemerkenswert, daß alle 3 Fälle, deren wir oben Erwähnung getan haben, Verletzungen in Form von Totalluxationen zwischen 6. und 7. Zervikalwirbel waren, bei denen die völlige Zerreisung der Bänder darauf hindeutet, mit welcher Gewalt der Kopf vornüber gebeugt worden ist. Die Verletzungen der Knorpel gingen bis zur 7. resp. in einem Fall, wo die 8. Rippe sich am Sternum ansetzt, bis zur 8. Rippe herunter. Letzteres Verhältnis ist für die Genese auch recht bezeichnend.

Daß bei genannten Totalluxationen des Halswirbel auch der obere Teil der Brustwirbelsäule an der gewaltsamen Beugung teilnimmt, geht klar hervor aus den Otzschen Experimenten, welche daselbst neben Bandzerreisungen und Luxationen so vielfach multiple Läsionen nachweisen.

Je nachdem der eine Faktor, das Aufschlagen des Kopfes, resp. Kinns auf das Sternum oder das Vorschieben der Rippen mit Ausnahme der ersten die Hauptrolle in einem speziellen Falle spielt, wird die Fractura sterni sich verschieden verhalten, indem das eine Mal das obere und untere Ende mit nach hinten offenem Winkel und vorne zerrissenem Periost gegen einander geknickt sind, das andere Mal mit nach vorne offenem Winkel. Beides haben wir beobachtet und zeigt sich auch z. T. aus Otz' Experimenten.

XXV.

Aus dem Hafenkrankenhause Hamburg (Oberarzt Dr. Lauenstein).

Beitrag zur Kenntnis der Fufsgelenksluxation durch Rotation nach aufsen mit hoher Spiralfraktur der Fibula.

Von

Dr. **W. Schubert,**
Assistenzarzt.

(Mit 3 Abbildungen.)

Unter den schon ohnehin nicht häufigen Luxationen im Talocruralgelenk begegnen wir einer besonders selten, der Rotationsluxation. Es dürfte daher von Interesse sein, wenn in diesen Zeilen ein weiterer Beitrag zur Kenntnis dieser Verletzung an der Hand von zwei Krankengeschichten geliefert wird. Die Kranken kamen im Hafenkrankenhause zu Hamburg zur Behandlung.

Fall 1. Der 50 Jahre alte Quaiarbeiter N. war am 20. Januar 1903 im Speicher zwischen zwei je 15 Fuß hoch aufgeschichteten, rechtwinkelig zueinander stehenden Stapeln von Getreidesäcken mit Schaufeln von Weizen beschäftigt. Der linke Stapel stürzte ein, während N. gerade unter dem rechten mit der rechten Fußspitze verhakt war. N. wurde von den herabstürzenden Säcken mit dem Oberkörper linksum gedreht und dann mit dem Rücken gegen den rechten Stapel gedrückt, während der rechte Fuß noch in der ursprünglichen Stellung war. Der Kranke fiel dann zu Boden, wurde verschüttet und blieb ca. 5 Minuten unter den Säcken bis zur Befreiung. Kurze Zeit danach wurde er ins Krankenhaus gefahren.

Status praesens: Kräftiger, noch rüstiger Mann, mit gesunden inneren Organen. Ausgeprägte Arteriosklerose. Er klagt über Schmerz im rechten Fuß und Unterschenkel. Kann den Fuß nicht ansetzen.

Der rechte Fuß ist um 90° nach außen rotiert, so daß er bei horizontaler Rückenlage des Kranken mit der Außenseite aufliegt. Außerdem ist er etwas nach hinten gesunken. Er steht leicht plantar flektiert und läßt nur wenig passive Bewegungen zu. Die vordere Kante des unteren Tibiaendes tritt scharf hervor und kann genau abgetastet werden. Unter der Tibia kommt man in eine Vertiefung, die oben und medial durch

Knochen begrenzt wird, lateral sich allmählich abflacht. Der Finger kann dort bequem 2 cm tief eindrücken. Keine Wunde.

Die Distanz von der vorderen Tibiafläche zur Ferse beträgt rechts 14,5 cm, links 11 cm. Den Malleolus ext. fühlt man entsprechend der Drehung des Fußes um 90° nach hinten verschoben. Unterhalb des Wadenbeinköpfchens bestehen typische Frakturzeichen. Die der Untersuchung unmittelbar angeschlossene Radiographie läßt folgendes erkennen (Fig. 1 [stereoskopische Aufnahme] und Fig. 2):

Der rechte Fuß ist aus der Gelenkgabel nach hinten abgewichen und steht um 90° nach außen rotiert, dergestalt, daß die Talusrolle mit ihrer tibialen Fläche der Rückseite der Tibia und zwar dem Mall. int., der übrigens vollkommen intakt ist, anliegt, während der Mall. ext. zum

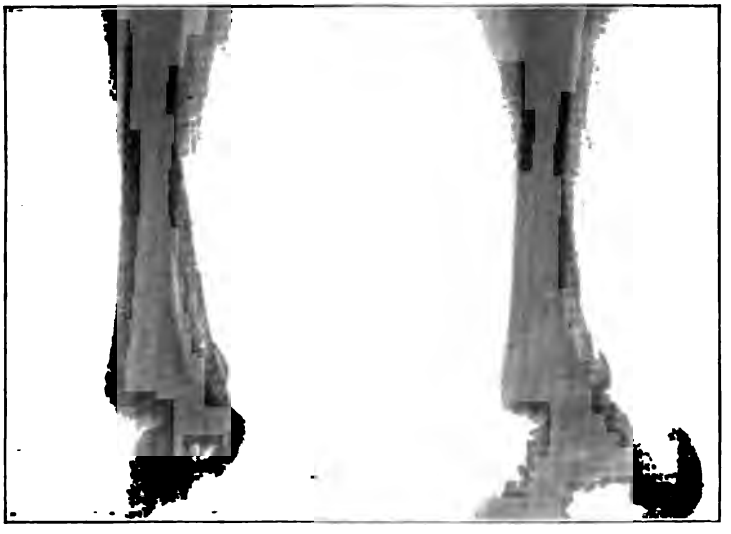

Fig. 1.

Talus seine normale Stellung einnimmt. Am Mall. ext. ist medial ein etwa dreieckiges Knochenstück zu sehen, welches einem Defekt an der Fibula, und zwar an der hinteren Fläche, entspricht. Die beiden Unterschenkelknochen kreuzen sich etwa in der Mitte. Im obersten Teile, knapp unter dem Köpfchen, ist die Fibula spiralig gebrochen. Die Bruchlinie verläuft von medial unten über die vordere Peripherie nach außen oben, hinten vertikal und gerade. Ausgesprochene Verkalkung der A. tib. post. und ant.

Therapie: In Chloroformnarkose läßt sich die Reposition durch Zug nach unten und Innenrotation leicht ausführen. Beide Knöchel fühlen sich danach intakt an. Volkmannsche Schiene.

Am 1. Tage starke Schmerzen. Morphium subkutan.

Am 26. Januar besteht noch mäßige Schwellung des rechten Fußes und des unteren Drittels vom Unterschenkel.

Umfang in der Höhe der Knöchel rechts 26,5, links 24,5 cm; Umfang über die Ferse und vordere Fußgelenkspalte rechts 33,5, links 31 cm; Umfang der Wade an der stärksten Stelle rechts 32, links 31 cm; Umfang der Wade in Höhe der Fibulafraktur rechts 30,5, links 29,5 cm.

Die mit dem Tasterzirkel gemessene Distanz beider Knöchel rechts 7,25, links 6,5 cm.

Nach Anlegung mäßig straff angezogener zirkulärer Heftpflasterstreifen um die Knöchel wird das Bein bis über das Knie eingegipst.

13. Februar. In Resorption begriffene Hautblutergüsse hinter dem inneren Knöchel bis zur Mitte des Unterschenkels heraufreichend, ferner hinter dem äußeren Knöchel.

Die Dorsalflexion ist bis zum rechten Winkel, die Plantarflexion bis zum Winkel von 120° aktiv ausführbar. Knöcheldistanz rechts und links gleich. Täglich Massage.

14. Februar. Steht auf, geht an Krücken.

20. Februar. Entlassen mit Schonungsverordnung. Noch geringe Schmerzen im rechten Fußgelenk und in der rechten Wade. Abends Ödeme. Geht ohne Stütze, hinkt aber noch. Es besteht eine kaum auffällige Außenrotation des rechten Fußes, sonst in der Stellung des Fußes keine Anomalie.

Dorsalflexion rechts 92°, links 85°, Plantarflexion rechts 115°, links 123°, aktiv.

Bewegung der Zehen und des Knies frei.

6. März. Hat sich nachträglich vorgestellt. Ohne Beschwerden, hinkt nicht, kann stundenlang laufen.

In seiner Arbeit über die Spiralfrakturen des Unterschenkels erwähnt Herr Oberarzt Dr. Lauenstein[1]) dem ich an dieser Stelle für die Überlassung der Krankheitsfälle meinen Dank ausspreche, das Resultat eines Versuches an der Leiche, wie solche in größerer Anzahl zur Erzeugung von Spiralfrakturen angestellt wurden.

Es war ihm gelungen, „eine isolierte Spiralfraktur der Fibula hoch oben an der Leiche künstlich zu erzeugen, aber die Isoliertheit der Fibulafraktur war nur eine scheinbare, denn dem Zustandekommen derselben ging eine Zerreißung der Bänder und der Kapsel des Fußgelenkes voraus.“ Insofern, als dieselbe Verletzung in vivo entstanden ist, wie unser Fall zeigt, mögen diese Ausführungen eine Ergänzung bilden zu den Beobachtungen Lauensteins.

Obgleich die Verletzung nicht als reine Luxation bezeichnet werden kann, weil sie mit einer Fraktur kombiniert ist, wird man sie doch im Hinblick auf den Mechanismus der Entstehung und das klinische Bild ohne Bedenken zunächst in die Kategorie der Luxationen einreihen dürfen.

Die ersten Beobachtungen und Aufzeichnungen über die Fußgelenksluxation durch Rotation nach außen oder Luxatio per eversionem, wie sie auch bezeichnet wird (Hoffa[2]), Knust[3])), verdanken wir Hu-

1) Deutsche Zeitschr. f. Chirurgie. 67. Bd. XXII.

2) Hoffa, Lehrbuch der Frakturen und Luxationen. 1891.

3) Knust, Über die Fußgelenksluxation durch Rotation nach außen. Inaug.-Diss. Greifswald 1897.

guier [1]) (1848). Er nennt sie Luxation par rotation en dehors. Später wurde sie beobachtet u. a. von Thomas [2]), Soubie, Fischer, Lauenstein [3]), Stromeyer [4]), Knust, teils rein, teils mit Fraktur kombiniert. In neuerer Zeit hat Wendel [5]) alle je beschriebenen Fälle gesammelt und fand 8 Fälle von reiner Luxation ohne Fraktur.

In den Fällen von Verrenkung mit Bruch oder „Verrenkungsbruch", wie Stromeyers Bezeichnung lautet, handelte es sich meist um Abreißung des inneren Knöchels und Fibulabruch 5—10 cm über der Spitze des Malleolus. Dieser Befund ließ vermuten, daß viele solcher Brüche überhaupt durch Rotationsbewegung entstehen, wenn es auch nicht immer bis zur Luxation kommt; eine Ansicht übrigens, die schon Maisonneuve vertrat.

Naturgemäß hat man es an Leichenexperimenten nicht fehlen lassen. Nur einige Forscher seien hier erwähnt. Die Mehrzahl derselben erzeugten fast immer Luxationen mit Frakturen, nur Bonnet [6]) brachte mehr reine Luxationen hervor. Huguier meint, die Fraktur sei Bedingung für die Entstehung der Luxation. Wickhoff [7]) ist der Ansicht, die Bänder würden post mortem so fest und widerstandsfähig, daß die Knochen mit frakturiert würden. Hönigschmid [8]) hat durch seine Leichenversuche zur Kenntnis der Verletzung wesentlich beigetragen, indem er, wie auch die meisten anderen, den Fuß bei fixiertem Unterschenkel rotierte. (Es sei hier noch erwähnt, daß es gleichgültig ist, ob der Fuß bei fixiertem Bein bezw. Körper oder der Körper bei fixiertem Fuß gedreht wird.) Von seinen Beobachtungen sind für uns von Interesse die Fälle, bei denen es zur Diastase der Unterschenkelknochen kam, wofür ja auch unser Fall ein Beispiel darstellt. Er erzielte sie unter 22 Versuchen 8 mal. Dabei war das Ligamentum tibio-fibulare ant. vom Schienbein abgerissen oder meist mit einem größeren oder kleineren dreieckigen Stück dieses Knochens an seiner Insertionsstelle abgetrennt. Das Lig. inteross. war in der Mehrzahl der Fälle von der äußeren und hinteren Fläche der Tibia bis zur Mitte des Unterschenkels abgetrennt. 6 mal war das Wadenbein gebrochen und zwar 2 mal im oberen Dritteil.

Interessant ist, daß der Bruch der Fibula hoch oben schon Maisonneuve bekannt war, freilich wieder nur durch Leichenversuche: „er ist am Lebenden nicht mit Sicherheit nachgewiesen". Er unterscheidet je nach dem die Fibula zuerst oder nach Auseinanderweichen der beiden Unterschenkelknochen bricht, „fracture par divulsion et fracture par diastase".

---

1) Union medicale. 1848.

2) Zitiert nach Knust.

3) Jahrbücher der Hamburger Staatskrankenanstalten. 1890.

4) Aus Handbuch der praktischen Chirurgie von v. Bergmann, v. Bruns, v. Mikulicz.

5) Wendel, Traumatische Luxationen des Fußes. Bruns' Beiträge z. klin. Chirurgie. 21. Bd. Heft I.

6) Nach Graff, 4 Fälle von Rot. luxat. nach außen. Bruns Beiträge. 21.

7) Wickhoff, Wiener klin. Wochenschr. 1901. Nr. 23.

8) Hönigschmid, Deutsche Zeitschr. f. Chirurgie. 8. Bd.

Es muß wunder nehmen, daß die Luxation mit Diastase der Unterschenkelknochen und Fraktur der Fibula hoch oben, die also an der Leiche sehr oft erzeugt wurde, am Lebenden kaum beschrieben worden ist.

Nur in einem Falle von Huguier bestand in vivo neben der Luxation noch eine Fraktur zwischen mittlerem und oberem Drittel. Der Originalbericht war mir leider nicht zugänglich. Der Fall muß daher zitiert werden aus Burger, Verrenkungen der Knochen, 1854. Dort heißt es: Huguier beobachtete eine Luxation des Fußes nach außen durch Rotation desselben nach außen, wobei die Fibula nach außen und hinten von der Tibia abgewichen und erstere an der Vereinigung des mittleren Drittteiles mit dem oberen gebrochen war.

Wenn man nach Erklärungen für die spärlichen Beobachtungen dieser „Bruchverrenkung" sucht, wird manches angeführt werden können: einmal die längst bekannte Tatsache, daß Bänder zumeist mehr Widerstand gegen gewisse mechanische Einflüsse bieten als die Knochen, an denen sie inserieren. Sodann ist eine relativ schwere Gewalt erforderlich, um die Bänder, falls die Knochen resistent genug sind, aus ihrer Verbindung mit dem Knochen zu lösen. Genau genommen, fand auch in unserem Falle keine eigentliche Bandabreißung statt, sondern eine dünne Knochenplatte an der Insertionsstelle ist mit dem Bande abgetrennt, wie ein Blick auf das Röntgenbild zeigt. Es ist das eine Beobachtung, die schon von Hönigschmid und Wickhoff gemacht wurde.

Es kommt schließlich dazu, daß die Fibula wegen ihres schlanken Baues im Verein mit der oberen und unteren Syndesmose eine ziemlich ausgiebige Torsion verträgt. Der Ausschlagswinkel wird natürlich individuell verschieden sein und kann im Augenblick der Verletzung nicht gemessen werden, nach der Verletzung aber ebensowenig, da der Fuß das Bestreben zeigt, in die normale bez. in irgend eine fixierte Stellung zurückzukehren. Wie weit man ihn annähernd bestimmen kann, soll weiter unten erörtert werden.

Neben der Schwere der Gewalt ist außerdem die Richtung derselben von Bedeutung für die Erzeugung unserer Verletzung. Alle Krankengeschichten, die die Rotationsluxation behandeln, betonen ätiologisch das absolute Fixiertsein des Fußes während eines „Drehschwunges" des Rumpfes bez. umgekehrt: eine Stellung, die selbst bei der arbeitenden Klasse nicht allzu oft eingenommen werden dürfte.

Wir können uns ferner des Eindruckes nicht erwehren, daß die Rotationsluxation mit hoher Fibulafraktur häufiger vorkommt, als angenommen wird, daß sie sich vielmehr zuweilen selbst reponiert, zumal da die kunstgerechte Reposition fast immer ohne viele Schwierigkeiten gelingt. In solchen Fällen besteht dann wohl eine mehr

oder weniger auffallende Schwellung im Bereiche des Talocruralgelenkes mit Druckschmerz, ohne jene abnorme seitliche Beweglichkeit, die man bei Fußgelenksverletzungen zuerst geneigt ist, zu prüfen. Krepitation ist entweder nicht vorhanden oder wird einem Knöchelbruch zugeschrieben. Die Röntgenphotographie der verdächtigen Stelle, hier des Fußes und der untersten Partie des Unterschenkels, ergibt normale Verhältnisse oder inneren Knöchelbruch. Nachdem also der Diagnose „Distorsio" oder „Fract. mall. int." nichts mehr im

Fig. 2.

Fig. 3.

Wege steht, wird der Fuß „ruhig gestellt" und nach einigen Wochen ist vollkommene Heilung eingetreten. In unserer Meinung, daß in solchen Fällen leicht eine fehlerhafte Diagnose gestellt werden kann, bestärkt uns folgende Beobachtung:

Fall 2. Der Steuermann L., 26 Jahre alt, wird am 16. Febr. 1903 per Droschke ins Hafenkrankenhaus gebracht. Am Abend vorher ist er schwer betrunken gewesen. Früh aus seinem Rausche erwacht, fühlte er heftige Schmerzen im linken Fuße. Über die Verletzung weiß er nichts

Näheres anzugeben. — Kräftiger Mensch mit starkem Panniculus. Klagt über heftige Schmerzen im linken Fuße und in der unteren Partie des Unterschenkels. Kann nicht auftreten. Die innere Knöchelgegend des linken Unterschenkels ist geschwollen und fluktuiert, die äußere und das untere Drittel des Unterschenkels bieten weniger auffällige Schwellung dar. In horizontaler Rückenlage des Kranken zeigt der linke Fuß keine weiteren Abnormitäten, beim Erheben des Beines von der Unterlage jedoch sinkt der Fuß etwas nach hinten. Beide Knöchel sind abnorm druckempfindlich. An der Fibula sonst nirgends ausgesprochener Druckschmerz. Abnorme Beweglichkeit im Fußgelenk besteht nicht. Keine Krepitation.

Bei der Röntgenphotographie (Plattengröße 18:24) wird der Fuß mit Sandsäcken unten und seitlich fixiert. Währenddessen schläft der Kranke, der bis jetzt den Fuß immer steif gehalten hat, ein, und nach der Entfernung der Sandsäcke fällt der Fuß sofort nach außen um, so daß der äußere Fußrand dem Tisch fast aufliegt. Bei dieser Bewegung erwacht der Kranke und schreit auf. Nunmehr erst wird der ganze Unterschenkel radiographiert. Das Bild bietet eine deutliche Spiralfraktur der Fibula im oberen Drittel dar. Bruchspalt 5 cm lang, Mitte des Spaltes 8 cm unter der Spitze des Fibulaköpfchens. Tibia und namentlich Mall. int. intakt (Fig. 3).

Maße:

Umfang in Knöchelhöhe	r. 25 cm,	— l. 27 cm,
= der Wade	r. 37 =	— l. 38,5 =
Länge des Unterschenkels, innen gemessen	r. 37,25 =	— l. 37,25 =
= = = , außen =	r. 39,25 =	— l. 38,5 =

Diagnose: Distorsio pedis sin. mit Spiralfraktur der Fibula 8 cm unter dem Köpfchen. Therapie: Volkmannsche Schiene.

19. Februar 1903. Hat noch heftige Schmerzen im linken Fußgelenk. Gegend des Fußgelenkes und unteres Drittel des Unterschenkels noch diffus geschwollen. Wiederum Lagerung des Beines auf Volkmannscher Schiene. — 21. Februar. Gipsverband auf Wattepolsterung. — 24. Febr. Auf dringenden Wunsch nach Hause entlassen. — 2. März. Stellt sich wieder vor. Abnahme des Gipsverbandes. Der Fuß steht in leichter Abduktion. Linke Knöchelgegend medial und lateral noch geschwollen, 3 cm Differenz gegen rechts.

Aktive Dorsalflexion . . .	rechts 80°, — links 90°,
= Plantarflexion . .	= 130°, — = 120°.

Wird wieder entlassen mit der Verordnung, noch ca. 8 Tage liegen zu bleiben und sich täglich massieren zu lassen.

30. März. Der Kranke kann 20 Minuten lang gehen, und zwar ohne Stütze. Hinkt noch. Fußbewegung dorsal und plantar links 5 cm weniger als rechts.

Es unterliegt wohl keinem Zweifel, daß auch dieser zweite Fall unter die Rotationsluxationen mit hoher Fibulafraktur zu rubrizieren ist. Da sich der Kranke die Verletzung im schweren Rausche zugezogen hat, kann er über den Mechanismus derselben nichts angeben. Für die Rotation spricht mit Sicherheit der spiralige Lauf der Bruchlinie. Direkte Gewalteinwirkung auf die Fibula ist also von der

Hand zu weisen. Wenn nun der Bruch der Fibula durch Torsion entstanden ist, muß die Bandverbindung der Unterschenkelknochen am unteren Ende gelöst oder wenigstens gelockert gewesen sein. Bei der ersten Untersuchung hat die Probe auf die Bandfestigkeit im Sinne der Auseinanderdrängung der Malleolengabel nichts Abnormes ergeben. Wir erklären uns dies folgendermaßen: einmal ist anzunehmen, daß nur das Lig. tibio-fibulare ant. und vom Lig. post. nur der obere Teil gerissen war, während der untere Teil, der mit längeren Fasern weiter medial an der Tibia ansetzt, bei der Verschiebung des unteren Fibulaendes nach rückwärts und dann nach medial, erhalten bleiben kann. Andererseits bleibt die Fibula durch die Bänder, welche den Mall. ext. mit den hinteren Fußknochen verbinden und diese wieder mit dem Mall. int., mit dem letzteren in festem Zusammenhang, sodaß also die Fibula dort auch indirekt an der Tibia noch fixiert ist. Daß tatsächlich Diastase zwischen Tibia und Fibula bestand, ist zur Genüge bewiesen durch das Umfallen des Fußes nach außen bei völlig intakten Knöcheln.

Dagegen kann die Einwendung, die Luxation braucht nicht vollständig, nicht fixiert gewesen zu sein, solange nicht zurückgewiesen werden, als der Grad der Torsion der Fibula, welcher bis zur Frakturerzeugung nötig ist, nicht bestimmt ist. Wie andere Autoren, die oben erwähnt sind, haben auch wir an der Leiche das Wadenbein schon zum Brechen gebracht, noch bevor die Fußspitze um 90° nach außen geführt war. Da indes in vivo Luxationen um 90° nach außen ohne Bruch des Wadenbeines in größerer Anzahl beschrieben sind, der lebendige Knochen also mehr Drehung verträgt, als der tote, können wir füglich auch in unserem Falle eine Drehung des Fußes mindestens um einen rechten Winkel annehmen. Dann aber verliert die Talusrolle ihre Stütze an der Tibia und gleitet nach hinten ab: die Luxation ist perfekt. Mehr oder minder kräftige Muskelkontraktionen, namentlich des Gastrocnemius, die unwillkürlich erfolgen, sind geeignet, den Fuß nach oben zu ziehen und ihn so noch fester in der pathologischen Stellung zu fixieren. Bleiben sie aus, wie an der Leiche, so kann der Fuß sofort in die normale Stellung zurückschnellen. In demselben Zustande herabgesetzter oder aufgehobener Reflextätigkeit befindet sich der Berauschte. Es ist schon von anderer Seite u. a. von Lauenstein darauf hingewiesen worden, daß gerade dieser Zustand zur Entstehung von Spiralfrakturen prädisponiert.

Von Interesse ist die Lage des Wadenbeinbruches. Die Literatur weist wohl mehrere Rotationsluxationen mit Spiralfraktur im unteren Drittel der Fibula auf, nur eine aber im oberen (Huguier).

Über das Wesen und die Häufigkeit der Torsionsfraktur im allgemeinen ist in letzter Zeit ziemlich viel geschrieben worden, (Lauenstein [l. c.], Zuppinger[1]), Mönckeberg[2]), Graff [l. c.] u. a.). Die Mechanik speziell der Unterschenkelfrakturen hat namentlich Zuppinger eingehend erläutert.

Es genügt daher, auf dessen Arbeit zu verweisen. Er betont u. a., daß die Fibulafraktur die Fortsetzung der Tibiaschlußfraktur bildet, unter welch letzterer er die allen Spiralfrakturen eigene, mehr oder weniger gerade und längs verlaufende, die Endpunkte der Spirallinie verbindende Fraktur versteht. Seine Erklärungen finden auch an unserem Krankheitsfall ihre Bestätigung. Nur tritt hier an Stelle der Tibiatorsionsfraktur die Luxation im Talokruralgelenk.

Für den Sitz der Fraktur scheint die wechselnde Festigkeit des Lig. interosseum zunächst bestimmend zu sein. Sind die unteren Ligg. tibio-fibularia gesprengt und das Zwischenband widersteht, namentlich in seinem unteren Abschnitt, so wird die Fibula unten brechen. Überwiegt aber die Knochenfestigkeit die der Bänder und wirkt die rotierende Gewalt weiter, so ist die Fibula in ihrer ganzen Länge der drehenden Gewalt ausgesetzt und die schwächste Stelle des Knochens, d. i. meist die Mitte des oberen Drittels, wird frakturiert werden. Der durchschnittliche Umfangsunterschied zwischen der schwächsten Stelle des oberen und der des unteren Drittels betrug bei einer Anzahl von Wadenbeinen, die uns zur Verfügung standen, 4 mm.

Es sei zum Schluß noch mit einigen Worten auf die Läsionen der Tibia an ihrem unteren Ende eingegangen bez. ihr Verhältnis zum Bandapparat betrachtet. Wie schon oben erwähnt wurde, fand Hönigschmid bei seinen Leichenversuchen das Lig. tibio-fibulare ant. zerrissen oder meist mit einem größeren oder kleineren dreieckigen Knochenstück abgetrennt. Wickhoff sagt ebenfalls, daß Knochenstücke an den Bändern hängen blieben. Ein Stück von ähnlicher Gestalt, halbovalförmig, ist auch in unserem Falle von der Tibia abgelöst. (Auf dem Bilde von Fall 2, der schon reponiert ist, ist es nicht erkennbar.) Wie auf dem stereoskopischen Bilde sichtbar, gehört dies aber mit Sicherheit nicht dem Lig. tibio-fibulare ant. wie bei Hönigschmid an, sondern dem Lig. post. Uns scheint es daher wahrscheinlich, daß die Gewalt weniger von hinten durch Zug, als vielmehr von vorn durch Druck wirkte. Dieser Mechanismus wird

1) Zuppinger, Über Torsionsfrakturen, speziell des Unterschenkels. Bruns' Beiträge z. klin. Chirurgie. 27. Bd. 1900.

2) Mönckeberg, Über Unterschenkelbrüche auf Grund von Röntgenaufnahmen aus der Schedeschen Klinik.

um so einleuchtender, wenn man bedenkt, daß das untere Fibulaende an der Tibia in eine hinten und vorn durch einen Knochenhöcker gebildete Grube eingebettet ist. Es wird die hintere Knochenprominenz für die Luxation der Fibula nach hinten häufig ein wesentliches Hindernis darstellen, häufig, weil sie individuell an Größe wechselt.

Die Erörterung der Frage, ob die hintere Knochenprominenz abgerissen oder abgedrückt ist, ob also eine Bänderverletzung im weiteren Sinne oder ein Knochenbruch vorliegt, mag vielleicht zwecklos erscheinen, hat aber unserer Ansicht nach für die Bestimmung der zeitlichen Folge der Verletzungsphasen eine gewisse Bedeutung. Wir halten uns zunächst an die Beschreibung des Mechanismus, die Henke[1]) gibt: „Wenn die Fußspitze nach der Seite geht, so entfernt sich die mediale Seitenfläche des Talus von der Innenfläche des Tibiaknöchels. Wirkt die Gewalt fort, so gleitet die Tibia auf den hinteren Abhang der Talusrolle; der laterale Rand der Talusrolle treibt die Fibula vor sich her nach hinten.“ Gestützt auf unsere Beobachtungen denken wir uns den weiteren Verlauf, wie folgt, vorausgesetzt, der Unterschenkel sei fixiert und auf den medialen Fußrand wirke eine nach außen drehende Gewalt ein: Das Lig. tibio-fibulare ant. reißt nun entweder vom Knochen ab oder nimmt eine dünne Knochenlamelle mit. Die Fibula wird also vorn von der Tibia frei und gibt der Torsion nach. Je mehr der Fuß mit der Spitze nach außen gedreht wird, desto mehr nähert sich die Richtung der ursprünglich nach hinten und außen wirkenden Kraft der sagittalen Achse. Auf die hintere Knochenprominenz wird also ein stärkerer Druck ausgeübt, sie bricht ab und mit ihr wird auch das hintere Lig. tibio-fibul. von der Tibia frei. Die Fibula wird nunmehr unter starker Torsion nach hinten gedrückt, das Lig. inteross. reißt oder schält von der inneren hinteren Tibiafläche das Periost ab. Der Drehung hält die schwächste Stelle des Wadenbeines am wenigsten stand, und es bricht im oberen Drittel. Denkbar wäre immerhin, daß auch die oberste Bandverbindnng zwischen den Unterschenkelknochen gesprengt wird, die Fibula aber intakt bleibt.

Ist dagegen der hintere Knochenvorsprung groß und massiv genug, der drückenden Kraft zu widerstehen, so wird das untere Fibulaende nach außen und hinten auszuweichen suchen. Da aber das Lig. tibio-fibul. post. und das Lig. inteross. der nach außen drängenden Kraft im Wege stehen, kommt im wesentlichen die rotierende Kraft zur Geltung und es entsteht eine Spiralfraktur im unteren Drittel.

1) Handbuch der Anatomie und Mechanik der Gelenke mit Rücksicht auf Luxationen und Kontrakturen. 1863.

Das sind jene ziemlich häufigen Brüche, die neben der Abreißung des Mall. int. und Fraktur der Fibula ca. 6—10 cm über der Spitze des Knöchels eine abnorm weite Fußgelenksgabel auf dem Röntgenbilde erkennen lassen, bei denen es aber zur perfekten Luxation nicht gekommen ist. Reißt nun noch das Lig. tibio-fibul. post., so steht der Luxation nichts mehr im Wege; das Lig. inteross. wird also gar nicht oder nur in seiner untersten Partie verletzt.

Wir kommen also zu folgender Zusammenfassung: Huguier ist der erste, der eine Fußgelenksluxation nach außen mit Bruch des Wadenbeines im oberen Drittel beobachtet und beschrieben hat. Unsere beiden Fälle reihen sich seinem unmittelbar an.

Da die hohe Fibulafraktur, durch dicke Weichteile verdeckt, leicht übersehen werden kann, ist in jedem verdächtigen Falle die Fibula in ganzer Länge zu betasten, bezw. zu radiographieren. Die Rotation ist leicht wieder hervorzurufen.

Die Prognose ist günstig.

XXVI.

Aus der chirurg. Klinik zu Gießen (Direktor: Prof. Dr. Poppert).

Beitrag zur Lehre von der blutigen Reposition veralteter Hüftluxationen.

Von

Dr. **A. Brüning,**
Assistent der Klinik.

Seit Desault 1791 zum ersten Male eine Gelenkhöhle eröffnete, um eine Reposition des Talus zu erreichen, die auf andere Weise nicht gelang, ist die Arthrotomie bei nicht reponierbaren Luxationen vielfach vorgenommen worden. So einfach wie es scheint, die Hindernisse, die sich der Zurückbringung einer Luxation entgegenstellen, mit dem Messer zu beseitigen und unter Kontrolle des Auges die richtige Stellung der Gelenkenden zu erzielen, so haben sich doch bei der Ausführung viele Schwierigkeiten gezeigt, so daß jetzt nach über 100 Jahren die erfolgreichen blutigen Repositionen nur nach wenigen Dutzenden zählen. Die Einführung der Anti- und Asepsis, die bei den meisten Operationen die Resultate mit einem Schlage besserte, hat überraschenderweise auf die blutigen Repositionen nur einen verhältnismäßig geringen Einfluß gehabt; denn es zeigte sich, daß auch trotz verbesserter Wundbehandlung Störungen des Heilverlaufs nicht selten waren, und daß die Funktion des operierten Gelenks oft viel zu wünschen übrig ließ. Inbezug auf letzteren Punkt wurde erst durch die Einführung der mediko-mechanischen Nachbehandlung ein erheblicher Fortschritt gebracht.

Von den drei Gelenken, die hauptsächlich für eine blutige Reposition in Betracht kommen, — Schulter, Ellbogen und Hüfte — soll nur das letzte in den Kreis unserer Betrachtungen gezogen werden.

Besteht eine Hüftluxation erst einige Tage, so wird ihre Einrichtung im allgemeinen keine großen Schwierigkeiten machen. Anders liegt die Sache dagegen, wenn es sich um veraltete Fälle

handelt. Hier versagt häufig jedes Repositionsmanöver, so daß man gezwungen wird, das Gelenk mit dem Messer freizulegen. Aber auch nach breiter Eröffnung des Hüftgelenks stellen sich manchmal der Reduktion noch unüberwindliche Hindernisse entgegen; man muß dann zur Resektion des Femurkopfes schreiten, die von Delagarde 1861 zuerst in einem solchen Falle vorgenommen wurde.

Bei der geringen Anzahl der bislang erfolgreich blutig reponierten, veralteten (traumatischen und pathologischen) Hüftluxationen und bei der Meinungsverschiedenheit, die bei den einzelnen Autoren über die Nachbehandlung herrscht, mag es gerechtfertigt sein, eine Zusammenstellung der bis jetzt bekannten Fälle zu geben und zugleich noch 3 neue hinzuzufügen, die zu beobachten ich Gelegenheit hatte.

Der erste Fall, eine veraltete, traumatische Hüftluxation wurde im Krankenhaus „Bergmannstrost" zu Halle a. S. beobachtet. Für die gütige Überlassung der Krankengeschichte spreche ich Herrn Prof. Dr. Oberst hiermit meinen verbindlichsten Dank aus. Die anderen beiden Fälle standen in der chirurgischen Klinik zu Gießen in Behandlung.

Fall 1. Der Bergmann A. E. aus Rüdersdorf, 40 Jahre alt, ist am 21. November 1901 von niedergehenden Abraummassen bis zum Bauch verschüttet worden. Er wurde zu Hause mit Einreibungen und Massage behandelt und erst als keine Besserung eintrat, am 20. Dezember 1901 ins Krankenhaus Bergmannstrost zu Halle a. S. überführt.

Aufnahmebefund: Mittelgroßer, schwächlicher Mann. Innere Organe gesund. Das rechte Bein steht in der Hüfte ca. 45° flektiert, 30° abduziert und stark nach außen rotiert. Eine weitere Beugung ist möglich, ein Streckungsversuch des Oberschenkels findet federnden Widerstand. Am ganzen Unterschenkel ist die Sensibilität erloschen; die Zehen können nicht bewegt werden. In der rechten Leistenbeuge zeigt sich eine runde Vorwölbung, über welcher man deutliche Pulsation sieht. Es läßt sich durch Palpation leicht konstatieren, daß die Vorwölbung vom Femurkopf herrührt, der im Foramen obturatorium steht und den Bewegungen des Oberschenkels folgt. Es liegt also eine Luxatio obturatoria vor.

In Narkose wird sofort ein Repositionsversuch gemacht; derselbe ist ohne Erfolg. Man fühlt das Zerreißen von Adhäsionen, kann den Kopf aber nicht über den Pfannenrand hinwegheben, sondern er gleitet nach hinten herum, so daß das Bein jetzt die Stellung der Lux. ischiadica hat. Durch eine einfache Bewegung kann man die Lux. obtur. wiederherstellen. Da es nicht ratsam erscheint, sofort eine blutige Reposition anzuschließen, so wird ein Extensionsverband angelegt (30 Pfund), während das Bein in die Stellung der Lux. ischiadica gebracht ist.

In den ersten Tagen bildete sich an dem alten Lager des Kopfes ein starkes Hämatom, das im Laufe von 3 Wochen verschwunden ist. Fieber hat nie bestanden. Durch den permanenten Zug wird der Schenkelkopf bis dicht an die Pfanne herabgezogen. Am 13. Januar 1902, also fast 2 Monate nach Eintritt der Luxation ward zur blutigen Reposition geschritten.

Nach Desinfizierung des Operationsfeldes mit Wasser, Seife und Sublimat wird das Gelenk mit dem typischen Langenbeckschen Resektionsschnitt eröffnet (Prof. Oberst). Der nun freiliegende Trochanter major erweist sich so porotisch, daß durch den Zug der Haken die Corticalis mit den Muskelansätzen sich ablösen läßt. Der Kopf, noch gut mit Knorpel überkleidet, der nur stellenweise einige Usuren zeigt (von den Repositionsmanövern herrührend?), liegt hinter der Pfanne in einer Art neugebildeten Gelenkhöhle. Das Lig. teres ist erhalten, ca. 4 cm lang, bedeutend verdickt und inseriert sich am Rande der Pfanne. Es muß durchtrennt werden. Nun gelangt man, indem man sich scharf durch dickes, schwieliges Gewebe hindurch arbeitet, welches aus mit Knochenbälkchen durchsetzten Kapselfetzen besteht, an die eigentliche Pfanne. Dieselbe ist mit derbem fibrösen Gewebe ausgefüllt, das sich nur schwer mit Messer und Schere entfernen läßt. Ein scharfer Löffel wird nicht benutzt, um den vollständig intakten Knorpel nicht zu lädieren. Nachdem der Kopf, Hals und Trochanter major isoliert sind, gelingt die Reposition leicht durch Zug, Außenrotation und Abduktion. Mit schnappendem Geräusch gleitet der Kopf in die Pfanne und bleibt gut in ihr stehen. Unter der Pfanne gelangt man durch einen fingerdicken, kurzen Gang zum alten Lager des Kopfes am Foramen obt. Hierhin wird ein Drain gelegt.

Die Wunde wird nicht genäht, sondern gut tamponiert. Reichliche seröse Sekretion macht alle 2 Tage einen Wechsel der oberflächlichen Tamponschichten nötig. Am 8. Tage, nachdem nie die mindeste Temperaturerhöhung zu verzeichnen war, wird die Wunde durch tiefgreifende Nähte geschlossen. Ein Drain wird durch die Glutäalmuskulatur hindurch direkt nach unten geleitet.

30. Januar 1902. Entfernung des Drains.

14 Tage nach der Operation wird beim Verbandwechsel mit leichten Bewegungen des Beines begonnen, Patient ist jedoch sehr ängstlich, so daß es unmöglich ist, eine rationelle Bewegungstherapie einzuleiten.

Am 21. Februar 1902 ist die Wunde vollständig geheilt.

An der rechten Ferse hat sich ein Dekubitalgeschwür gebildet, dessen Heilung sehr langsam erfolgte wohl infolge der sensiblen und trophischen Störungen am Unterschenkel.

Bis zur Entlassung des Patienten wird das Bein täglich 2mal massiert. In dem mit dem Krankenhause verbundenen mediko-mechanischen Institut werden Bewegungsübungen vorgenommen, die aber von dem ängstlichen und sehr empfindlichen Patienten nur lässig ausgeführt werden. Das Endresultat ist deshalb auch nur wenig befriedigend.

Entlassungsbefund am 27. August 1902. Beide Beine sind gleich lang. Das rechte Hüftgelenk ist in gestreckter Stellung ankylotisch. Das Kniegelenk kann bis zu R gebeugt werden, die Bewegungen des Sprunggelenks sind etwas behindert, die Zehen können aktiv nicht bewegt werden. Die Sensibilität am Oberschenkel ist normal, an der Außenseite des Unterschenkels herabgesetzt, am Fuß erloschen. Nadelstiche werden am Fuß nicht empfunden. Die Haut des rechten Beines zeigt keine Veränderung. Die Beinmuskulatur ist schlaff und atrophisch.

Das Knie- und Fußgelenk sind leicht verdickt. Es besteht abends Ödem. Patient geht mit Stock.

Wenn das Resultat in dem vorliegenden Fall auch kein ideales ist, so ist unser Patient doch bedeutend besser daran wie früher, wo er sich nur notdürftig mit 2 Krücken fortbewegen konnte. Eine blutige Reposition war auf jeden Fall angezeigt, einmal wegen der ungünstigen Stellung des Beines und dann wegen der nervösen Störungen. In letzter Beziehung ist freilich keine erhebliche Besserung eingetreten und auch wohl nicht mehr zu erwarten.

Fall 2. Der Maurer J. G., 28 Jahre alt, hat sich am 22. Februar 1898 durch einen Fall eine Luxat. ischiad. sin. zugezogen. 14 Tage später wird er der chirurgischen Klinik zu Gießen überwiesen. Der sofort angestellte Repositionsversuch ist erfolglos, deshalb wird nach fünf Tagen die blutige Reposition vorgenommen (Prof. Poppert).

Langenbeckscher Resektionsschnitt. Nach Freilegung des Gelenks zeigt es sich, daß der Kapselriß sehr klein ist, und daß dadurch die Reposition unmöglich gemacht wird. Der Schlitz wird erweitert. Das Lig. teres ist dicht am Kopf abgerissen, der Knorpel von Kopf und Pfanne ist unversehrt.

Jetzt gelingt die Reposition leicht unter direkter Leitung des Kopfes. Die Wunde wird bis auf eine kleine Stelle genäht, durch welche 3 Jodoformgazestreifen in die Gegend der Pfanne geleitet werden. Extensionsverband in Abduktion.

Reaktionsloser Wundverlauf. 20. März 1898 Entfernung des Tampons.

27. März. Entfernung des Extensionsverbandes. Am nächsten Tage verläßt Patient zum ersten Male das Bett.

Am 7. April, einen Monat nach der Operation, wird Patient geheilt entlassen und begibt sich sofort an die Arbeit.

Nachuntersuchung 9. November 1902: Der Gang des Patienten ist vollständig normal, es besteht nicht die mindeste Bewegungsbeschränkung des linken Beines. Der Umfang beider Unterschenkel ist gleichgroß. Die Narbe ist schmerzlos, nicht mit der Unterlage verwachsen. Patient verrichtet die schwersten Arbeiten ohne Beschwerden.

In diesem Fall ist also eine Restitutio ad integrum erreicht, die wohl hauptsächlich der frühzeitigen Operation zu verdanken ist.

Fall 3. W. Sch., 8¾ Jahre alt, hat im Sommer einen schweren Gelenkrheumatismus überstanden. Patient lag lange im Bett, wobei er das rechte Knie hoch hinaufzog. Beim ersten Versuch, das Bett zu verlassen, bemerkte man, daß das rechte Knie- und Hüftgelenk nicht bewegt werden konnte. Es erfolgte deshalb am 3. Mai 1896 die Überführung in die chirurgische Klinik zu Gießen.

Aufnahmebefund: Schwächlicher, blasser Knabe mit den Zeichen einer beginnenden Phthise. Herz ohne nachweisbare Veränderungen. Das rechte Hüftgelenk steht in Abduktionskontraktur. Der Oberschenkel ist nach vorn luxiert, den Kopf fühlt man im Foramen obtur. Es liegt demnach eine Luxat. obtur. vor im Anschluß an eine akute Infektionskrankheit, also eine sogenannte Distensionsluxation. Ein Repositionsversuch

in Narkose ist erfolglos. Am 8. Mai 1896, ungefähr 14 Monate nach Eintritt der Luxation, wird die blutige Reposition vorgenommen (Prof. Poppert).

Vorderer Längsschnitt nach Hüter-Schede. Der Schenkelkopf und Hals sind von schwieligen Narbenmassen umgeben, aus denen sie sich nur mühsam herauspräparieren lassen. Der Kopf ist stark deformiert, abgeflacht, und zeigt am Rande reichliche Osteophyten. Der Knorpel ist nahezu ganz geschwunden. Die Pfanne ist mit Bindegewebe völlig ausgefüllt und läßt nur noch Reste des Knorpels erkennen. Nach Abtragung der Osteophyten am Kopf und nach Aushöhlung der Pfanne wird die Reposition versucht; der Kopf weicht jedoch nicht von seiner Stelle. Es wird deshalb noch der Langenbecksche Resektionsschnitt hinzugefügt und von diesem aus der Trochanter und der Rest des Schenkelhalses von den Weichteilen losgelöst, um das Femur beweglicher zu machen. Erst jetzt, nach völliger Skelettierung des oberen Femurendes, ist es möglich, den Gelenkkopf in die Pfanne einzustellen. Die Wunde wird tamponiert und durch einige Nähte verkleinert.

Trotzdem die Operation sehr eingreifend war und fast 2 Stunden in Anspruch genommen hatte, war der Wundverlauf ein völlig reaktionsloser, und der Junge konnte am 2. August 1896 mit geheilter Wunde entlassen werden. Die Stellung des Beines war gerade, auch bestand eine geringe passive Beweglichkeit in der Richtung der Flexion (bis 30°) und Abduktion (bis 20°).

Nachuntersuchung am 9. November 1902. Beide Beine sind gleich lang. Das rechte Hüftgelenk ist vollständig ankylotisch; es steht ca. 10° adduziert, 15° flektiert und 10° nach innen rotiert. Leichtes Genu valgum. Das rechte Knie- und Fußgelenk sind frei beweglich. Die Muskulatur des rechten Beines ist bedeutend schwächer entwickelt wie die des linken. Patient geht den ganzen Tag ohne Stock umher und macht große Bergpartien, ohne Schmerzen zu empfinden.

Daß in dem operierten Gelenk sich nachträglich eine vollständige Ankylose entwickelte, ist darauf zurückzuführen, daß die Gelenkhöhle infolge der langen Dauer des Leidens zur Zeit der Operation bereits völlig obliteriert und die Gelenkenden hochgradig verändert waren. Möglicherweise hätte sich durch längere Zeit fortgesetzte medikomechanische Behandlung der Ausgang in völlige Ankylose verhüten lassen; da indes der Knorpelüberzug beider Gelenkflächen fast ganz verloren gegangen war, so muß dies immerhin fraglich erscheinen.

Im Anschluß an diese 3 Fälle möge eine kurze Übersicht der bislang bekannt gewordenen blutig reponierten Hüftluxationen folgen. Ich habe die traumatischen von den pathologischen Luxationen getrennt. Bei letzteren sind nur die Distensionsluxationen angeführt, da ja die Destruktionsluxationen aus begreiflichen Gründen hier keine Berücksichtigung finden konnten. Bei den traumatischen Luxationen sind die Lux. obtur. für sich abgeteilt, da sie einer besonderen Be-

sprechung bedürfen. Es ist zu bedauern, daß viele Berichte so ungenau und aphoristisch sind, daß sie sich statistisch kaum verwenden lassen. Besonders störend ist dies bei der Beurteilung der Operationsresultate, wo sich manche Autoren mit sehr dehnbarem Epitheton z. B. „ganz gut" begnügen.

Traumatische Luxationen.

1. Vecelli. Frau, Lux. fem. sin. post., 40 Tage alt. Blutige Reposition nach Fiorani. Resultat ganz gut.

2. Parona. Mann, 51 Jahre alt, Lux. iliac. dextr., 2 Monate alt. Blutige Reposition nach Fiorani. Eiterung.

Anatomischer Befund: Pfanne durch derbes Gewebe ausgefüllt, das von der zerrissenen Kapsel stammt. Isolierung des Kopfes schwierig. Zufriedenstellendes Resultat.

3. Parker. Mann, 21 Jahre alt, Lux. iliac., 1 Jahr alt. Repositionsversuch. Extension. Nochmals Repositionsversuch. Darum bl. Reposition. Langenbeckscher Schnitt. Naht, Drain. 8 Wochen Extensionsverband.

Anatomischer Befund: Pfanne leer, ihr Knorpel, sowie der des Kopfes erhalten. Vom hinteren oberen Pfannenrand ein Stück abgesprengt.

Nach 11 Wochen Gang an Stock und Krücken. Alle Bewegungen beschränkt.

4. Parker. Mann, 30 Jahre alt, Lux. iliac. dextr., 5 Monate alt. Längsschnitt über dem Femurkopf, von dort Querschnitt zur Pfanne. Skelettierung des Halses, Trochanters und eines Stückes der Diaphyse. Catgutnaht. 10 Wochen Extension. Wundinfektion durch Fäzes.

Anatomischer Befund: Pfanne mit Granulationen ausgefüllt, Knorpel erhalten. Knorpel des Kopfes teilweise abgelöst.

Nach 14 Wochen Gang an Krücken. Stellung und Bewegung gut.

5. Denettières. Kind, 12 Jahre alt, Lux. iliac. Skelettierung der Trochanteren. Einkerbung der Adduktoren. Gutes funktionelles Resultat.

6. Helferich. Mädchen, 4 Jahre alt, Lux. iliac. sin., 18 Tage alt. Vorderer Längsschnitt. Naht. Extensionsverband in Abduktion, nach 14 Tagen Bewegungen. Da hierdurch Reizung, nochmals Extension.

Anatomischer Befund: Kopf und Pfanne normal. Pfanne leer.

Nach 2 Jahren alle Bewegungen normal.

7. Volkmann. Junge, 9 Jahre alt, Lux. iliac. dextr., 7½ Wochen alt. Langenbeckscher Schnitt. Skelettierung des Trochanter major. Pfanne mit Löffel und Meißel ausgehöhlt. Etagencatgutnaht. Streckverband in Abduktion 3 Wochen. Stichkanaleiterung. Reluxation. 3facher Streckverband 4 Wochen, nach weiteren 10 Tagen Aufstehen.

Anatomischer Befund: Pfanne ausgefüllt, ohne Knorpel. Knorpel des Kopfes erhalten. Bildung einer neuen Pfanne, sowie eines Lig. teres und einer Kapsel mit Synovia. Nach ¾ Jahren funktionell ideales Resultat.

8. Gerster (Gibney). Junge, 8 Jahre alt, Lux. iliac. sin., 7 Wochen alt. Langenbeckscher (?) Schnitt. Lig. Bert. muß eingeschnitten werden. Pfanne wird nicht ausgehöhlt. Kapselnaht mit Catgut. Hautnaht,

Tamponade. Nach 3 Wochen aufstehen lassen. Nach 3½ Monaten Reluxation. Neue Operation. Aushöhlung der Pfanne. Eiterung. Nach 8 Monaten entlassen.

Anatomischer Befund: Pfanne mit Granulationen gefüllt.

9. Harris. Mann, 33 Jahre alt, Lux. iliac. sin., fast 4 Monate alt. Längsschnitt zwischen Glut. med. und Tensor fasc. latae. Skelettierung des Trochanter major. Aushöhlung der Pfanne. Tamponade, nach 3 Wochen Naht. 3 Wochen Extension, nach 6 Wochen aufstehen lassen. 8 Tage nach der Naht muß ein kleiner Abszeß gespalten werden. Kontrainzision.

Anatomischer Befund: Pfanne mit Granulationen ausgefüllt. Knorpel des Kopfes und der Pfannne erhalten. Oberer Rand der Pfanne frakturiert. Es hatte sich eine Nearthrose gebildet.

Nach 3 Monaten Herumgehen mit Stock. Bewegungen noch beschränkt, bessern sich.

10. Spencer. Junge, Lux. iliac., 5 Monate alt.

11. Reerink. Arbeiter, Lux. iliac., 5 Monate alt. Langenbeckscher Schnitt. Skelettierung des Trochanter major. Entfernung von Knochensplittern. Vier tiefe Nähte. Tamponade. Extensionsverband. Wegen Eiterretention Nachoperation. Nach 1½ Jahren definitive Heilung.

Anatomischer Befund: Fract. acetabuli. Hämatom der Bursa subtrochanterica. Beginn einer Nearthrose.

Vollständige Ankylose. Flexion des Knies beschränkt. Pes equinus. Patient kann mit Stock gehen.

12. Drehmann. Frau, 36 Jahre alt, Lux. ischiad., 4⅓ Monate alt. 6 Wochen vorbereitend. Extension. Mikuliczscher Querschnitt. Pfanne mit scharfem Löffel ausgekratzt. Extensionsverband mit Gipshanfschiene bei Innenrotation. Nach 1½ Monaten Aufstehen mit Taylor.

Anatomischer Befund: Viel Narbengewebe. Pfanne ausgefüllt.

4 Monate nach der Operation: Streckung frei, Beugung bis 90°, Abduktion bis 40°, Adduktion bis 20°. Rotation etwas beschränkt. Gang ohne Hinken.

13. Drehmann. Junge, 8 Jahre alt, Lux. iliac., 2⅓ Monate alt. Unblutig reponiert. Reluxiert. Vorbereitende Extension 4 Wochen, dann Querschnitt nach Mikulicz. Ausräumen der Pfanne. Hautnaht bis auf 2 Öffnungen für Jodoformgazestreifen. Extensionsverband in Außenrotation. Nach 14 Tagen Bewegungen, nach 6 Wochen außer Bett.

Anatomischer Befund: Pfanne ausgefüllt. Epiphysenlösung am Kopf. Resultat gut.

14. Drehmann. Mann, 41 Jahre alt, Lux. ischiad. dextr., 5 Monate alt. 14 Tage vorbereitend. Extension. Querschnitt nach Mikulicz. Kopf herauspräpariert. Pfanne ausgehöhlt. Extensionsverband in Außenrotation. Nach 8 Tagen Fieber. Vereiterung der Wunde. Sepsis. Exitus. Vorher war noch Reluxation erfolgt.

Anatomischer Befund: Kopf fest verwachsen. In der Pfanne fibröse Massen, in der zerrissenen Kapsel Knochenstücke, Knorpel des Kopfes und der Pfanne erhalten. Resultat: tot.

15. Engel. Frau, 48 Jahre alt, Lux. iliac. sin., 7½ Wochen alt. 17 Tage vorbereitend. Extension. Versuch der unblutigen Reposition,

sofort blutige Reposition angeschlossen. Langenbeckscher Schnitt. Skelettierung des Trochanter major. Kapselnaht, Drain. Hautnaht. Gipsverband. Am 3. Tage wegen Fieber Naht geöffnet. Starke Sekretion. Am 70. Tage entlassen.

Anatomischer Befund: Knorpel des Kopfes und der Pfanne erhalten. Vom Lig. teres noch Reste. Kapsel schwielig verdickt. Bildung einer Art neuen Pfanne.

Geringe Flexion möglich. Gehen mit Stock.

16. Engel. Mann, 18 Jahre alt, Lux. iliac. sin., 5½ Monate alt. 10 Tage vorbereitend. Extension. Langenbeckscher Schnitt. Pfanne mit Löffel ausgehöhlt, Kopf aus Schwielen herauspräpariert. Wunde tamponiert. Am 6. Tage Fieber. Inzision vorn lateral der Gefäße. Drain nach der Pfanne. Am 51. Tage Beginn der Bewegungen.

Anatomischer Befund: Pfanne ausgefüllt. Knorpel der Pfanne zeigt Usuren.

2½ Monate nach der Operation Gang am Stock. Geringe Flexion möglich.

17. Endlich. Junge, 15 Jahre alt, Lux. iliac., 3 Wochen alt. Langenbeckscher Schnitt. Ordnen der Bruchstücke. Naht. Drainage. 2 cm Verkürzung bei der Entlassung.

Anatomischer Befund: Längsfraktur des Schenkelhalses und Kopfes.

Nach 14 Jahren 6 cm Verkürzung, da Oberschenkel im Wachstum zurückgeblieben. Gang ohne Stock leicht hinkend, Bein etwas nach außen rotiert. Flexion bis 45°, Rotation minimal. Ab- und Adduktion 0.

18. Endlich. Junge, 5 Jahre alt, Lux. iliac. sin., 6 Wochen alt. Langenbeckscher Schnitt. Skelettierung des Trochanter major. Drehung der Adduktoren. Tamponade. Extensionsverband. Nach 4 Monaten in Narkose Bein beweglich gemacht, nach 4½ Monaten Aufstehen. (Pat. machte Diphtherie inzwischen durch.)

Anatomischer Befund: Knorpel des Kopfes und der Pfanne erhalten. Kopf steht in einer Art neuem Bett.

Nach 1½ Jahre Flexion bis 90°, Ab- und Adduktion mäßig.

19. Bell. Junge, 13 Jahre alt, Lux. iliac. sin., 5 Monate alt. Langenbeckscher (?) Schnitt. Skelettierung bis zum Trochanter minor. Aushöhlen der Pfanne. Naht. Drainage. 2 Monate Streckverband.

Anatomischer Befund: Knorpel des Kopfes und der Pfanne erhalten. In der Pfanne Bindegewebe und Kapselteile.

Nach 9 Monaten vollständige Beweglichkeit wie am gesunden Bein.

20. Tietze. Mann, 36 Jahre alt, Lux. iliac. dextr., 12 Wochen alt. Längsschnitt ähnlich dem Lorenzschen. Pfanne ausgehöhlt, da der Kopf nicht hineingeht, auf den ersten Hautschnitt zweiter Schnitt senkrecht nach hinten. Naht. Gipsverband 14 Tage, dann Gipsgehverband in Abduktion für 4 Wochen.

Anatomischer Befund: Pfanne vollständig verwachsen.

Nach 7 Wochen Gehen ohne Stütze. Bewegungsbeschränkung nach allen Seiten, doch kräftiges Bein.

21. Watson Cheyne. Mann, 60 Jahre alt, Lux. iliac. dextr., 9 Wochen alt. Aushöhlung der Pfanne.

Anatomischer Befund: Pfanne mit weichem Gewebe gefüllt, hinterer Pfannenrand frakturiert.

Nach 2 Monaten kann Patient gehen.

22. Bajardi. Kind, 5 Jahre alt, Lux. suprapubic. sin., 4 Wochen alt. Nach unten konvexer Querschnitt nach Olier. Ablösung der Muskelansätze vom Trochanter major. Der frakturierte Pfannenteil mit Spatel zurückgedrängt, leichte Reposition. Kapselnaht mit Seide. Hautnaht. Einige Tage Fieber (Magendarmkatarrh). Nach 18 Tagen Bewegungen, nach 30 Tagen die ersten Gehversuche.

Anatomischer Befund: Pfannenrand frakturiert. Der Kapselriß sitzt vorn, die hintere Kapselpartie über die Pfanne ausgespannt. Lig. teres zerrissen, ist an der Kapsel angewachsen. Knorpel intakt.

Bewegungen frei. Bein steht etwas außen rotiert.

23. Perrando. Kind, 10 Jahre alt, Lux. supracotyloid., 2½ Jahre alt. Vorderer Längsschnitt. Skelettierung der Trochanteren. Aushöhlung der Pfanne. Zurechtmeißelung des Kopfes. Leichte Eiterung.

Anatomischer Befund: Kopf hat sich am Darmbein und an der Spin. os. il. ant. sup. zweifacettig geschliffen. In der Pfanne dicke Bindegewebslagen.

Mittelmäßiges Resultat.

24. Höfliger. Mädchen, 5½ Jahre alt, Lux. iliac. sin. Bogenförmiger Schnitt nach Kocher. Skelettierung des Trochanters. Nach 8 Wochen Fisteln an der Vorderseite des Femur. Wiederholtes Evidement. Röntgenbild zeigt das Fehlen des Kopfes.

Anatomischer Befund: Geheilte Fract. femoris infratrochanterica.

Nach 2 Jahren gutes funktionelles Resultat.

25. Payer. Mann, 29 Jahre alt, Lux. iliac., 4 Wochen alt. Kocherscher Schnitt. ⅔ der Wunde genäht, das übrige mittelst Schleiertampon gefüllt. Extensionsverband. Naht der Pfannenfraktur. Nach 5 Monaten entlassen.

Anatomischer Befund: Fract. acetabuli. Peroneuslähmung.

Nach 5 Monaten Beugung bis 80°, Ab- und Adduktion je 25—30°, Rotation in jedem Sinne 20°. Gang leicht hinkend. Schienenschuh wegen der Peroneuslähmung.

26. Jacob. Lux. poster., 100 Tage alt. 14 Tage vorbereitende Extension. Langenbeckscher Schnitt. Modellierung des Kopfes. Naht der Kapsel.

Anatomischer Befund: Periartikuläre Muskel verkürzt. Vordere Kapselpartie mit der Pfanne verwachsen. Gelenkpfanne mit neugebildetem Gewebe ausgefüllt.

Ideales Resultat.

27. Haedke. Junge, 14 Jahre alt, Lux. iliac. sin., 10 Wochen alt. 6 Tage vorbereitende Extension, dann blutige Reposition vom Kocherschen Schnitt. 4 Wochen Extensionsverband, nach 5½ Wochen außer Bett.

Anatomischer Befund: Kopf unverändert, in der Pfanne festes Gewebe, das nur schwer sich herauspräparieren läßt. Knorpel erhalten.

Flexion 60°, Abduktion 45°.

28. Endlich. Junge, 9 Jahre alt, Lux. obt. sin., 10 Wochen alt. Längsschnitt hinter dem Trochanter. Aushöhlen der Pfanne. Abmeißeln

des hinteren Pfannenrandes zwecks Drainage. Tamponade. Temperatursteigerung. Abstoßung von Sequestern nach 2 Monaten. Öffnen der Wunde, Sequester vom Kopf entfernt. Nach einem weiteren Monat Inzision auf einen Abszeß am alten Lager des Kopfes.

Anatomischer Befund: Pfanne mit Bindegewebe gefüllt. Kopf ohne Veränderung.

Nach 3 Wochen Ankylose in Flexion 80°, Abduktion 15°, Rotation nach innen 10°. 3/4 cm Verkürzung. Patient läuft ohne Beschwerden den ganzen Tag umher.

29. Endlich. Mann, 37 Jahre alt., Lux. obt. sin., 3 Monate alt. Vorderer Längsschnitt; da dieser nicht zum Ziel führt, Langenbeckscher Resektionsschnitt. Pfanne ausgehöhlt. Knochenschalen, die um den Kopf liegen, entfernt. Vorderer Pfannenrand abgemeißelt, um Reposition zu ermöglichen. Beide Wunden tamponiert. Extensionsverband. Nach 4 Wochen außer Bett.

Anatomischer Befund: Pfanne ausgefüllt. Kopf mit Knochenschalen umgeben.

Nach 2 Jahren 1 cm Verkürzung. Bein kann 35° flektiert werden. Ab- und Adduktion je 5—7°. Rotationsmöglichkeit 5°. Gang ohne Stock.

30. Rosenberg. Kind, ca. 15 Jahre alt, Lux. obt. sin., 3 Wochen alt. Umwandlung in eine Lux. iliac., diese wird blutig reponiert. Langenbeckscher Schnitt. Kapselriß muß erweitert werden. Naht. Drainage. Extensionsverband in Abduktion und Außenrotation. Sepsis, Exitus nach 1 1/2 Monat. Abszeß unter den Adduktoren.

Anatomischer Befund: Knorpel der Pfanne und des Kopfes unverändert. Resultat: tot.

31. Polaillon. Mann, 46 Jahre alt, Lux. obt. sin., 6 Wochen alt. Ursprünglich bestand Lux. iliac., die in eine obt. umgewandelt wurde. Schnitt von der Spina ant. inf. zur Pfanne. Skelettierung der Trochanteren. Naht mit Draht. Drainage. Nach 4 Tagen Sepsis. Exitus.

Anatomischer Befund: Dicke, fibröse Schwarten, wahrscheinlich Kapselfetzen liegen über Pfanne und Kopf. Pfanne leer. Resultat: tot.

Distensionsluxationen.

1. Payer. Jüngling, 18 Jahre alt, Lux. iliac., nach Rheumatismus, ca. 3 Jahre alt. Vorbereitende Extension (Lorenzsche Schraube), Kocherscher Schnitt. Pfanne mit Meißel und Löffel hergestellt. Osteophyten des Kopfes abgetragen. Reposition gelingt schwer. Mikuliczscher Schleiertampon, 1/2 des Schnittes genäht. Extensionsverband in Abduktion. Heilung durch Anfall von Gelenkrheumatismus unterbrochen. Nach 3 Monaten entlassen.

Anatomischer Befund: Kopf und Pfanne ohne Knorpel, dicht in Schwielen eingebettet. Am Kopf Osteophyten. Hals sitzt rechtwinklig am Femur. Kopf am Hals nach unten geschoben, pilzförmig. Neue Gelenkpfanne mit Synovia. Kein Lig. teres.

Nach 1 3/4 Jahren 3 cm Verkürzung. Starke Abduktionsstellung. Abduktion, Rotation, Adduktion 0. Flexion gering. Patient kann ohne Schmerzen den ganzen Tag gehen.

2. Payer. Mädchen, 20 Jahre alt, Lux. iliac. dextr., nach akutem Gelenkrheumatismus, 5 Monate alt. Vorbereitende Extension (Lorenzsche Schrauben), Kocherscher Schnitt. Ausmeißeln der Pfanne. 2/3 durch Etagennaht geschlossen, Mikuliczs Schleiertampon. Drainage. Gipsverband, der beide Beine abduziert stellt. Leichte Temperatursteigerung. Nach 2 Monaten Spaltung eines Abszesses an der Innenseite des Oberschenkels.

Anatomischer Befund: Nearthrose am Ileum. Kein Lig. teres. Kapsel nicht zu erkennen, Kopf verkleinert, höckerig, ohne Knorpel. Pfanne ausgefüllt.

Noch in Behandlung.

3. Graff. Mädchen, 14 Jahre alt, Lux. ischiad. dextr., nach Typhus, 1 Jahr alt. Schederscher Streckapparat. Tenotomie der Fascia lata. Langenbeckscher Schnitt mit Abmeißelung des Trochanters nach König. Pfanne mit Löffel und Meißel ausgehöhlt. Offene Wundbehandlung. Nach 6 Wochen Bewegungen.

Anatomischer Befund: Auf dem Darmbeine neue Pfanne mit Knorpel. Die alte Pfanne ausgefüllt. Kopf etwas deformiert, doch ohne Osteophyten.

Lordose der Wirbelsäule. Rechtes Bein leicht adduziert in Beugekontraktur. Flexion 40° möglich. Ab- und Adduktion nur angedeutet. Rotation 0.

4. Graff. Dasselbe Kind, Lux. iliac. sin., nach Typhus, 1 1/4 Jahr alt. Vorbereitung wie oben. Kopf mit der Säge geformt. Nach sechs Wochen Abszeß in den Adduktoren. Spaltung, im Eiter Typhusbazillen.

Anatomischer Befund: Kopf zeigt Wucherungen wie bei Arthritis deformans.

Linkes Bein ankylotisch in Abduktion und Außenrotation. Die Kniee können 15 cm von einander entfernt werden.

Es sind nach obiger Zusammenstellung unter Hinzurechnung der 3 Fälle, über die von mir berichtet ist, 33 traumatische und 5 Distensionhüftluxationen blutig reponiert worden [1]). In der Mehrzahl lag eine Lux. iliaca vor, die ja überhaupt an Häufigkeit bei weitem überwiegt. Die Lux. obturatoria ist nur durch 6 Fälle vertreten. Diese geringe Anzahl mag darin ihren Grund haben, daß erfahrungsgemäß die nicht reponierten vorderen Verrenkungen ein leidlich gutes funktionelles Resultat geben können. Der Kopf findet im For. obtur. und am Schambeinast ein gutes Widerlager, die Stellung des Beines ist in einzelnen Fällen nicht sehr störend und manchmal ist die Längendifferenz der beiden Extremitäten sehr gering, sodaß ein nur mäßig hinkender Gang resultiert. Andererseits ist aber die blutige Reposition einer Lux. obtur. ein schwerer und mit großen Gefahren für den Patienten verbundener Eingriff; von den 3 Todesfällen, die wir in der obigen

1) Die Maydlsche Arbeit (Ref. Zentralbl. f. Chirurgie. 1903. Nr. 25) konnte leider nicht benutzt werden.

Tabelle finden, handelte es sich zweimal um eine Lux. obtur. Deshalb hat man nur dann eine blutige Reduktion versucht, wenn, wie in unserem 3. Falle, die Stellung des Beines ganz abnorm war, oder wenn durch den Schenkelkopf ein Druck auf Nervenstämme ausgeübt wurde. Sonst begnügte man sich damit, das Bein durch methodische Bewegungen zu mobilisieren. Gelang die blutige Reposition nicht, so blieb nur der Ausweg, den Kopf zu resezieren. Dies ist denn auch mehrfach ausgeführt worden. Ich konnte aus der Literatur folgende Fälle zusammenstellen:

Mac Cormac. 19jähriger Jüngling, Lux. obtur. traum., 2 Jahre alt. Die Pfanne ist vollständig obliteriert, ohne Knorpel. Der Kopf ist abgeplattet. Resektion unter dem Trochanter major wegen großer Verwachsungen und Knochenwucherungen. Resultat: Das Bein ist 3 cm verkürzt. Patient kann ganz gut gehen und das Hüftgelenk um 45° beugen.

Ostermayer. Lux. obt. traum., 1½ Jahr alt. Kopf wird durch starke Osteophyten im For. obtur. zurückgehalten, die auch den größten Teil des Schenkelhalses umfassen. Resektion mit Fortnahme eines Teiles des Trochanter minor. Resultat: Gute Beweglichkeit. Das Bein ist 1 cm länger wie das andere, denn an diesem ist eine Oberschenkelfraktur mit 9 cm Verkürzung.

Johnson Smith. 30jähriger Mann, Lux. obt. traum., 4 Monate alt. Geheilt. Resektion. Resultat durch die Lähmung der Extensoren beeinträchtigt.

Ricard. Lux. obt. traum. invet. Resektion. Gutes Resultat.

Tillaux. Mann, 53 Jahre alt, Lux. obt. traum., 4 Monate alt. Resektion. Pfanne unverändert. Schenkelhals läßt sich gut in die Pfanne einstellen. Resultat: Gang ohne Hinken. Keine Bewegungsbeschränkung, keine Verkürzung (?).

Schömann. Mädchen, 7 Jahre alt, Lux. obt. traum. invet. Resektion: Gutes Resultat.

Soll man bei jeder veralteten Hüftluxation, die sich nicht unblutig reponieren läßt, sofort zum Messer greifen? Bei jungen Individuen und bei noch nicht langem Bestand der pathologischen Stellung müssen wir diese Frage unbedingt bejahen. Der von Helferich berichtete Fall, der am 18. Tage, und unser 2. Fall, der am 16. Tage operiert wurde, haben ein ideales Resultat gegeben. Beidemal handelte es sich um junge Leute. Daß das lange Bestehen der Luxation nicht immer die Prognose verschlechtert, zeigen die Fälle von Volkmann, Bell und Höflinger, die ebenfalls normal bewegliche Gelenke erzielten, trotzdem in dem einen Fall die Luxation schon 5 Monate bestand. Aber immer waren es jugendliche Individuen. Es scheint demnach, als ob das Alter des Patienten bei Stellung der Prognose sehr wesentlich zu berücksichtigen ist. Dies ist sehr begreiflich; denn bei älteren Leuten fehlt häufig die Geduld und Energie, das schmerzhafte Gelenk zu bewegen und regelmäßige Übungen damit vorzunehmen.

Zweifelhaft, ob man operieren soll, kann man sein, wenn bei älteren Leuten das Bein in der luxierten Stellung gut funktionsfähig geworden ist. Dies wird besonders dann der Fall sein, wenn an dem neuen Lager des Kopfes sich eine Art Gelenkpfanne gebildet hat, wie dies mehrfach beobachtet ist. Man muß dann abwägen, ob ein nach der Operation ev. ankylotischer, aber richtig stehender Schenkel für den Patienten besser ist, wie ein mehr oder weniger verkürztes aber bewegliches Bein in Luxationsstellung. Besonders ist der Kräftezustand des Kranken zu berücksichtigen, besonders in Hinsicht darauf, ob man dem Kranken die Gefahren einer längeren Bettruhe und ev. auch eines nicht ganz reaktionslosen Wundverlaufs zumuten darf.

Man wird sich schon eher zu einem blutigen Eingriff entschließen wenn das luxierte Bein eine Stellung einnimmt, die das Gehen unmöglich macht. In unserem 3. Fall gab dies die Indikation zur Operation. Hier muß man die blutige Reposition versuchen; wird das Gelenk nachträglich ankylotisch, so ist doch immer recht viel gewonnen. Bei schwachen Personen wäre in einem solchen Falle eine Osteotomia subtroch. als kürzerer und schonenderer Eingriff zu machen, wobei man durch Schrägstellung der Sägefläche die Verkürzung noch etwas ausgleichen könnte.

Unbedingt ist ein blutiger Eingriff indiziert, wenn Kopf oder Trochanter auf Gefäße oder Nervenstämme drücken und dadurch Schmerzen oder trophische Störungen verursachen. Mißlingt die Reposition, so kann man die Resektion anschließen, oder man sucht eine andere Luxationsform z. B. aus der Lux. perinealis eine obtur. herzustellen. Codivilla empfiehlt in solchen Fällen aus einer hinteren Luxation stets eine vordere zu machen, da der Gang des Patienten hierdurch sicherer und weniger hinkend werde.

Die schlechten Resultate, welche die blutigen Repositionen der Lux. obtur. gegeben haben, veranlaßten Prof. Oberst in unserem Fall I, die vordere in eine hintere Luxation umzuwandeln und diese erst blutig zu reponieren. Wir möchten dies Verfahren besonders deshalb empfehlen, weil die Wundverhältnisse bei einer Inzision auf das For. obtur. sich ungünstig gestalten und weil die Übersichtlichkeit und Zugänglichkeit des Operationsgebietes bei einer hinteren Luxation eine bessere ist. Jedenfalls in der Hälfte der oben angeführten Fälle der Lux. obtur. haben sich Abszesse am früheren Lager des Kopfes gebildet. Wenn der Kopf nicht zu fest durch Bindegewebsstränge im For. obtur. fixiert ist, so wird sich eine Herumführung des Schenkelkopfes um den Pfannenrand erreichen lassen.

Von großer Wichtigkeit ist es, daß der unblutige Repositions-

versuch in tiefer Narkose ohne Anwendung größerer Gewalt vorgenommen wird. Welchen Modus man dabei anwendet, ist im Prinzip ziemlich gleich. Häufig wird man verschiedene Wege versuchen müssen. Es empfiehlt sich dabei, nur soviel Kraft aufzuwenden, als man allein mit seinen Händen entwickeln kann. Von italienischen Chirurgen wird neuerdings das von Paci angegebene Reduktionsmanöver besonders gerühmt, wir können in ihm aber nur das Gute sehen, was es mit jeder anderen Methode teilt, die den physiologischen Mechanismus nachahmt.

Als direkter Kunstfehler ist aber die Anwendung maschineller Gewalt zu betrachten. Freilich ist es Deprès gelungen, eine 2 Monate alte Lux. obtur. durch einen Zug von 300 kg zu reponieren. Carran du Villards hat eine 8 Monate alte Lux. obtur. durch forzierten Zug zurückgebracht, nachdem er eine Woche hindurch den Patienten täglich 3—4 mal vorbereitend mit einer Schraube extendierte. Gewiß ein grausames Verfahren! Cooper rät schon eine 8—10 Wochen alte Luxation nicht mehr unblutig reponieren zu wollen, da es doch immer erfolglos sei. Daß es aber Ausnahmen gibt, zeigt er gleich darauf selbst, indem er von einer Lux. iliac. berichtet, die nach 5 Jahren durch einen Fall spontan zurückging. Ob hier nicht ein Beobachtungsfehler zugrunde lag, entzieht sich allerdings unserer Beurteilung. Noch jüngst teilte Schoemaker mit, daß er eine 13 Jahre alte Distensionsluxation nach vorbereitender Extension zurückgebracht hat. Dies sind aber seltene Ausnahmen.

Ob sich das von Hofmeister empfohlene Verfahren der permanenten Gewichtsextension auch bei veralteten Luxationen bewähren wird, erscheint uns zweifelhaft. Die für frische Luxationen so vorzüglich wirkende, von Roloff angegebene manuelle Extensionsmethode läßt uns leider in veralteten Fällen in Stich. Während uns das Verfahren bei frischen Verrenkungen fast nie versagte, haben wir mit ihm schon bei einem nur mehrtägigen Bestand der Luxation selten eine Reduktion erzielen können. Als Folgen zu heftiger Repositionsversuche erwähnt Malgaigne 12 mal die Zerreißung der Art. fem. mit nachfolgender Gangrän des Beines. Mehrfach ist der Schenkelhals frakturiert worden. Bei jugendlichen Individuen treten Epiphysenlösungen im Anschluß an forzierte Einrichtungsversuche gar nicht so selten ein. Burci berichtet über einen solchen Fall bei einem sechsjährigen Jungen. Es trat reaktionslose Heilung ein. Trotzdem mußte der Kopf später reseziert werden, da er schief an den Hals angewachsen war.

Gegen die Anwendung starker Gewalten spricht vor allen Dingen,

daß im allgemeinen das Haupthindernis nicht in der Verkürzung der Muskulatur liegt, sondern in den sekundären Veränderungen, die Kopf und Pfanne eingegangen sind. So war in Fall 1 und 3 die Pfanne mit derbem Bindegewebe ausgefüllt, und deshalb konnte die unblutige Methode hier nicht zum Ziele führen. Diese schwieligen Massen stammen bei traumatischen Luxationen vom zerrissenen Lig. teres und den Kapselfetzen her. Zur Ausfüllung der Pfanne mag auch wohl der sich organisierende Bluterguß beitragen, der bei manchen Luxationen sehr bedeutend ist. Bei Distensionsluxationen, die ihre Entstehung einer übermäßigen Ausdehnung der Gelenkkapsel durch ein Exsudat verdanken und bei denen ja der Kopf innerhalb der Kapsel bleibt, muß man annehmen, daß die entzündlichen Prozesse in der Synovialhaut erst zu fibrinösen Auflagerungen geführt haben, die später in Bindegewebe sich umwandelten. Dadurch kann dann wie in unserem letzten Falle die Gelenkhöhle völlig verschwinden.

Volkmann hat durch Versuche an Hunden gezeigt, daß schon nach 14 Tagen sich Gewebsneubildungen in der leeren Pfanne einzustellen pflegen, die eine Reduktion unmöglich machen. Beim Menschen treten diese Granulationswucherungen offenbar erst später ein, wenngleich hier große individuelle Verschiedenheiten vorzuliegen scheinen. So fand Parkes nach 1 Jahre die Pfanne noch leer, während Gerster sie schon nach 7 Wochen mit Granulationen gefüllt fand.

Ein weiteres Repositionshindernis geben die festen Verwachsungen des Halses und des Kopfes ab, die sich in allen über einige Wochen alten Fällen finden. Manchmal ist der Kopf so fest am Darmbein oder For. obtur. fixiert, daß er erst mühsam herauspräpariert werden muß. Hier kann ein unblutiger Repositionsversuch nur zu Blutungen und damit zu neuem Narbengewebe Anlaß geben. Vielfach ist in den derben Bindegewebszügen Knochenbildung beobachtet, so von Drehmann; eine Angabe, die wir durch unsern 1. Fall bestätigen können. Über die Herkunft des Knochens kann man zweifelhaft sein, ob sich das Bindegewebe nur mit Kalksalzen inkrustiert, oder ob es sich immer um losgelöste und verlagerte Periostfetzen handelt. Auch daran wäre zu denken, daß die zerrissene Kapsel, die ja genetisch dem Periost zugehört, Knochen bilden kann.

Als ferneres Repositionshindernis sind bekannt: abgesprengte Pfannenrandstücke, der Limbus cartilag., die Kapsel, die sich quer über die Pfanne spannt und mit deren Rand verwachsen ist, dann der sogenannte Knopflochmechanismus, wo der Kopf durch die Musc. gemelli zurückgehalten wird, oder wie in unserem 2. Fall, wo der

kleine Kapselriß das Zurückschlüpfen nicht gestattete. An einen Bruch des Pfannenrandes muß man immer denken, wenn man den Kopf reponieren, aber nicht in der Pfanne zurückhalten kann.

Verschiedentlich ist die Bildung einer neuen Gelenkpfanne auf der Darmbeinschaufel mit Kapsel, Synovia und Lig. teres (Volkmann) beobachtet. R. Volkmann wies schon darauf hin, daß sich auch in einer Nearthrose Knorpel bilden könne, der faserigen Bau zeige, und daß dies häufiger bei traumatischen Luxationen vorkomme wie bei pathologischen, da durch das Trauma ein gewisser formativer Reiz ausgeübt werde. Das durchrissene Lig. teres kann sich sekundär an anderen Stellen implantieren wie in Fall 1 am Pfannenrand, wie bei Volkmann in der neugebildeten Pfanne oder an der zerrissenen Kapsel wie bei Bajardi. Es ist begreiflich, daß ein solches neugebildetes Gelenk, welches den Kopf fest umschlossen hält, der unblutigen Reposition erheblichen Widerstand entgegensetzen wird.

Wie schon erwähnt, gibt die Verkürzung der Muskulatur nur in Ausnahmefällen ein Repositionshindernis. So mußte R. Volkmann einmal resezieren, da nach Durchtrennung der am Troch. maior inserierenden Muskeln eine Reposition nicht gelang. Der Muskelwiderstand läßt sich am besten durch vorbereitende Extension und durch Massage überwinden, im Notfall kann man noch die subkutane oder besser die offene Durchschneidung der sich spannenden Muskeln vornehmen. Was man durch systematische Extensionsbehandlung erreichen kann, zeigt der von Graff veröffentlichte Fall.

Aus der Art der eben besprochenen Repositionshindernisse ist es ersichtlich, daß man mit einem forzierten Repositionsmanöver nur in den seltensten Fällen Erfolg haben wird.

Von Bedeutung ist es, daß der blutige Eingriff nicht direkt an den unblutigen Repositionsversuch angeschlossen wird. Durch letzteren werden Adhäsionen gesprengt, wodurch es zu Blutungen und Gewebsnekrosen kommt, welche die spätere Wundheilung stören. Die obige Zusammenstellung gibt dafür einige Beispiele. Es empfiehlt sich daher, zwischen dem unblutigen Repositionsversuch und der Operation einige Tage verstreichen zu lassen. Wie recht man daran tut, zeigt Fall 1, wo sich direkt nach dem Repositionsversuch in der Leistengegend ein Hämatom bildete. In der Zwischenzeit wird man zweckmäßigerweise einen Extensionsverband anlegen, damit die verkürzten Muskeln langsam gedehnt werden und der Kopf der Pfanne möglichst nahe gebracht wird. In Fall 1 wurde mit gutem Erfolg so verfahren. Auch Payer, Schede und Mikulicz empfehlen die vorbereitende Extension.

Verschiedene Schnittführungen sind zur Eröffnung des Hüftgelenks benutzt worden. Die Mehrzahl der Chirurgen bevorzugt den Langenbeckschen Schnitt, weil er ihnen am geläufigsten ist und weil er die beste Einsicht ins Gelenk bietet. Freilich müssen bei seiner Anwendung die Muskeln manchmal sehr weit durchtrennt werden; daß hieraus aber nicht unbedingt eine Schädigung des funktionellen Resultats folgen muß, zeigt unser 2. Fall, der ohne irgend eine Bewegungsbeschränkung ausgeheilt ist. Ferner ist der vordere Längsschnitt von Hüter-Schede angewendet worden. Bei der vorderen Luxation wie in Fall 3 hat derselbe gewisse Vorteile, da er direkt auf den Kopf führt, bei der hinteren Luxation wird er besser durch eine andere Schnittführung ersetzt. Über den jüngst durch v. Bergmann empfohlenen Larghischen Schnitt müssen erst noch mehr Erfahrungen gesammelt werden. Tietze hat den von Lorenz zur Reposition kongenitaler Luxationen angegebenen Schnitt benutzt, die Italiener rühmen die nach Fiorani benannte Operationsmethode; sie ist von Vecelli und Parona angewendet. Mikulicz macht einen hinteren nach unten konvexen Querschnitt, Payer hält den Kocherschen Schnitt für den geeignetsten, während schließlich Bajardi den Olierschen Schnitt benutzt hat. Da indes das funktionelle Resultat nicht allein von der Schnittführung, sondern von einer Reihe anderer Faktoren abhängig ist, so lassen sich durch die Statistik nicht die Vorzüge oder Nachteile einer bestimmten Operationsmethode beweisen. Im gegebenen Falle wird man sich nach den lokalen Verhältnissen in diesem oder jenem Sinne entscheiden.

Große Schwierigkeiten bietet die Operation dann, wenn Kopf und Hals in dicke Schwielenmassen eingebettet sind, durch die man sich mühsam den Weg zur Pfanne bahnen muß. Der Schenkel steht dadurch manchmal so unbeweglich, daß zur Mobilisierung nicht nur Hals und Trochanter, sondern auch noch ein Teil der Diaphyse skelettiert werden muß. Für das funktionelle Resultat ist dies natürlich nicht gleichgültig. Man halte sich jedoch nicht damit auf, alle Schwarten und Schwielen zu exzidieren, eine zu große Peinlichkeit hierin schafft nur ungünstige Wundverhältnisse und nimmt sehr viel Zeit in Anspruch. Sehr wichtig aber ist es, daß die Gelenkhöhle aufs gründlichste von den in ihr enthaltenen Granulationen gesäubert wird. Wie irrig die Ansicht ist, der reponierte Kopf werde schon das ausfüllende Gewebe zum Schwinden bringen, zeigt der Fall von Gerster, bei dem der Kopf reluxierte. Beim Aushöhlen der Gelenkpfanne empfiehlt es sich, nur Messer und Schere zu benutzen, da mit dem scharfen Löffel oder Becher der Knorpelüberzug verletzt wird.

In vielen Fällen zeigt sich der Kopf stark deformiert, sei es daß er sich in seinem neuen Lager abgeschliffen hat, sei es daß er mit Osteophyten bedeckt ist. Um hier eine Reduktion zu ermöglichen, muß man den Kopf modellieren, was mit größter Schonung zu geschehen hat. In unserem 3. Fall, wo der Kopf ausgiebig zurecht geschnitten werden mußte, ist eine vollständige Ankylose des Gelenks eingetreten; ähnlich ging es Perrando, Payer und Graff. Schon die kleinsten Usuren am Knorpelüberzug, wie sie durch die Repositionsmanöver entstehen können, begünstigen die Verwachsung in der Gelenkhöhle.

Wie über die Schnittführung so herrschen auch über die Wundversorgung bei den Chirurgen verschiedene Ansichten. Einzelne nähen sofort die ganze Wunde bis auf eine Drainöffnung, andere tamponieren und nähen sekundär. Wenn letzteres Verfahren zweifellos das sichere ist, so hat doch die primäre Nacht ihre großen Vorzüge und involviert bei guter Tamponade keine Gefahren. Die Hauptsache ist jedoch, daß das alte Lager des Kopfes gut versorgt wird. Hierin muß ein Drain oder Tampon gelegt werden, will man nicht wie Payer, Endlich und Graff später noch Abszesse an dieser Stelle sich entwickeln sehen. Da ergibt sich nun eine Schwierigkeit für die Luxationen nach vorne: von einem hinteren Schnitt aus kann man das verlassene Lager des Kopfes nicht gut tamponieren, und gerade bei der Lux. obt. haben sich häufig Abscesse vor dem Acetabulum gebildet. Aus diesem Grunde möchte ich nochmals wie schon oben empfehlen, in einem solchen Falle an den unblutigen Repositionsversuch direkt die Umwandlung der vorderen Luxation in eine hintere anzuschießen. Man kann dann mit der Operation warten, bis das sich gewöhnlich bildende Hämatom resorbiert und das alte Lager des Kopfes mit Granulationen gefüllt ist. Durch die künstlich erzeugte hintere Luxationsstellung dürften wohl keine großen Weichteilsverletzungen zu befürchten sein. Eine große Verlängerung der Behandlungsdauer ist mit der Umwandlung nicht verbunden, da man ja die Zwischenzeit zur vorbereitenden Extension verwenden kann. Welch immobilisierender Verband nach Versorgung der Wunde anzulegen ist, hängt von mehreren Umständen ab; bald wird man nur eine Extension anwenden, bald, besonders bei einem Kinde, wird man außer der Extension noch einen Gipsverband um Becken und Oberschenkel legen.

Nur bei ungestörtem Wundverlauf kann man auf einen guten funktionellen Erfolg rechnen. Schon die kleinste Eiterung oder Wundreizung, die eine Fixierung des Gelenks über die gewöhnliche Zeit erfordert, beeinträchtigt das Resultat sehr ungünstig. Wichtig ist es,

daß man möglichst früh mit passiven Bewegungen und mit Massage des Beines beginnt. Häufig wird man hierbei von den Patienten zu wenig unterstützt, wie in unserem ersten Fall, so daß alle Bemühungen schließlich doch umsonst sind. Vielleicht kommt auch bei alten Leuten der Umstand mit in Betracht, daß bei lang bestandener pathologischer Stellung der Schenkelkopf und Hals sich nicht so schnell mehr den neuen statischen Verhältnissen anpassen können wie der leicht umformungsfähige kindliche Knochen. Nach 14 Tagen sind bei sonst normalem Verlauf die ersten passiven Bewegungen zu machen und zwar im Sinne der Flexion, Ab- und Adduktion; mit Rotationsbewegungen warte man noch einige Zeit. Sieht man, daß sich kein bewegliches Gelenk herstellen läßt, so muß man dafür sorgen, daß die Ankylose wenigstens in einer Stellung erfolgt, die für den Kranken ein möglichst brauchbares Bein liefert; also leichte Flexion und Abduktion.

Und nun noch einige Worte über die Distensionsluxationen. Volkmann hat bekanntlich mit diesem Namen jene Form der pathologischen Luxation belegt, die in Anschluß an einen Gelenkerguß bei akuten Infektionskrankheiten entstehen, und die er sich durch Ausweitung der Kapsel und Dehnung des Bandapparates entstanden denkt. Hierdurch würde erklärlich sein, daß bei der Rückenlage des Patienten im Bett am häufigsten eine Luxatio iliaca eintritt, wo das Bein durch seine Schwere nach hinten über den Pfannenrand herausgleitet. Die seltene Luxatio obturatoria in unserem 3. Falle verdankt ihre Entstehung dem Umstand, daß der Junge bei außen rotiertem Bein das Knie ans Kinn anzog. Hierbei stemmte sich der Kopf gegen den vorderen Teil der Kapsel und weitete sie aus. Neuerdings sucht Graff die Distensionsluxationen dadurch zu erklären, daß er eine abnorme Steilheit des Pfannendaches annimmt, dabei läßt er es unentschieden, ob hier eine kongenitale Anlage vorliegt, oder ob es sich um eine sekundäre Veränderung handelt, die durch das Andrängen des Schenkelkopfes gegen den Pfannenrand zustande kommt. Wichtig ist, daß man den Erguß ins Gelenk nicht als einfaches Transsudat auffaßt, sondern daß man annimmt, daß im Gelenk selbst sich ein entzündlicher Prozeß abspielt, der neben dem Exsudat auch Veränderungen am Knorpel und Knochen schafft. Diese Entzündung im Gelenk erklärt vielleicht auch, daß die blutig reponierten Distensionsluxationen das funktionell schlechteste Resultat geliefert haben.

Der pathologisch anatomische Befund ist bei länger bestehenden traumatischen und Distensionsluxationen ungefähr der gleiche. Bei der letzteren liegt der Kopf allerdings noch innerhalb der Kapsel,

das Lig. teres braucht nicht zerrissen zu sein, sondern ist häufiger ausgezogen und verbreitert, aber wenn sich erst Bindegewebe in der Pfanne gebildet hat und die Kapsel obliteriert ist, dann ist der Unterschied gegenüber der traumatischen Luxation nur gering.

Aus der Betrachtung über die blutige Reposition der Hüftluxationen kann man mithin folgende Schlüsse ziehen.

1. Bei veralteten Hüftluxationen sind nur sehr schonende Repositionsversuche gestattet. Gelingt die Reposition nicht, so suche man eine vordere Luxationsform in eine hintere umzuwandeln und diese blutig zu reponieren.

2. An den Versuch der unblutigen Reposition schließe man nie direkt den blutigen Eingriff an, sondern lasse der Operation eine mehrtägige Extensionsbehandlung vorausgehen.

3. Je frühzeitiger ein Patient in Behandlung kommt und je jünger er ist, desto größer ist die Aussicht auf ein gutes funktionelles Resultat. Die mediko-mechanischen Übungen haben möglichst frühzeitig zu beginnen.

4. Distensionsluxationen geben immer ein schlechteres Resultat wie die traumatischen Luxationen.

Literaturverzeichnis.

1) Bajardi, Archivo di orthopedia. 1900.
2) Bell, The Lancet. 1898. B. II.
3) Bergmann, Dissertation. Würzburg 1897.
4) Bruns, Zentralbl. f. Chirurgie. 1879. Nr. 43.
5) Burci, Archivo di orthopedia. 1900.
6) Watson-Cheyne, British med. Journal. 1899. vol. II.
7) Delorme, Gazette des hôpitaux. 1896. No. 58.
8) Denettières, Thèse de Paris. 1890.
9) Drehmann, Bruns' Beiträge. XVII. 1896.
10) Endlich, Archiv f. klin. Chirurgie. 56. 1898.
11) Engel, Langenbecks Archiv. 55. Bd. 1897.
12) Gerster, Annals of surgery. 1893.
13) Gibney, Ebenda. 1893.
14) Graff, Deutsche Zeitschr. f. Chirurgie. 1902.
15) Harris, Annals of surgery. 1894.
16) Helferich, Deutsche med. Wochenschr. 1893. Nr. 32.
17) Hirsch, Dissertation. Greifswald 1899.
18) Höfliger, Dissertation. Zürich 1900.
19) Hoffa, Frakturen und Luxationen. 1891.
20) Kirn, Bruns' Beiträge. IV. 1889.
21) MacCormac, Bulletin de la societée de Chirurgin. 1883.
22) Malgaigne, Traité des fractures et des luxations. 1855.

23) Ostermayer, Wiener klin. Wochenschr. 1894.
24) Payer, Deutsche Zeitschr. f. Chirurgie. 1900.
25) Parkes, Zitiert nach Kirn.
26) Parsona, Zitiert nach Bajardi.
27) Perrando, Archivo di orthopedia. 1900.
28) Reerink, Bruns' Beiträge. XV. 1896.
29) Ricard, Zitiert nach Pinault.
30) Pinault, Thèse de Paris. 1898.
31) Rosenberg, Dissertation. Göttingen 1897.
32) Schoemaker, Deutsche Zeitschr. f. Chirurgie. 1902.
33) Schoemann, Ebenda. 1889.
34) Smith, Johnson, Lancet. 1896.
35) Spencer, British med. Journal. 1895. vol. I.
36) Tietze, Allg. med. Zentralzeitung, 1899.
37) Tillaux, Zitiert nach Pinault.
38) Polaillon, Zitiert nach Kirn.
39) Vecelli, Ebenda.
40) Villeneuve, Revue d'Orthopedie. 1892.
41) Volkmann, Rich., Krankheiten der Bewegungsorgane (Pitha-Billroth).
42) Volkmann, Rud., Deutsche Zeitschr. f. Chirurgie. 37. Bd. 1893.
43) Haedke, Ebenda. 66. Bd. 1903.
44) Jacob, Ref. Zentralbl. f. Chirurgie. 1902. Nr. 5.
45) Maydl, Ref. Zentralbl. f. Chirurgie. 1903. Nr. 25.
46) Roloff, Zentralbl. f. Chirurgie. 1902.
47) Codiville, Ebenda. 1903. Nr. 44.

XXVII.

Aus dem pathologischen Institut der Universität Göttingen.

Beitrag zur Lehre von der fötalen Knochenerkrankung.

Von

Dr. M. Matsuoka.

(Mit 5 Abbildungen im Text und Tafel III.)

Die Knochenerkrankungen im fötalen Leben kommen relativ häufig vor; die äußere Form und der pathologisch-anatomische Befund dieser Krankheiten sind außerordentlich verschieden je nach dem Fall. Bei genauerem Studium wird man meines Erachtens nach nicht nur die sog. fötale Rhachitis und die Osteogenesis imperfecta, sondern auch noch viele andere Formen von Knochenerkrankung im fötalen Leben finden.

Ich möchte hier einen Fall von einem totgeborenen Kinde mitteilen, den Prof. Ribbret mir zur Bearbeitung gab. An dieser Stelle will ich es nicht unterlassen, ihm für seine Liebenswürdigkeit meinen verbindlichsten Dank auszusprechen.

Ich lasse den Status folgen:

Kleine, schlecht ernährte, weibliche Leiche eines neugeborenen Kindes aus Hannover. Die Haut ist schlaff und faltig von blaßgelblicher Farbe. Das Schädeldach ist dünn und gegen Druck leicht nachgiebig. Der Kopf ist relativ groß, und die ganze Muskulatur ist relativ gut entwickelt. Das Gesicht ist gedunsen, und die Stirn tritt etwas hervor. Die Nase ist verhältnismäßig klein. Die Augenlider sind ödematös und geschlossen. Der Mund ist weit geöffnet. Der Hals ist klein und kurz und mit reichlichen Querfurchen versehen. Der Thorax ist, von vorn oben aus gesehen, faßförmig zusammengedrückt. Der Bauch ist stark eingezogen. Die Wirbelsäule und das Becken sind biegsam. Sternum, Scapula und Clavicula sind auch relativ weich und biegsam. Die Extremitäten sind kurz und schmal, ihre beiden Enden sind etwas kolbig verdickt. Der Vorderarm ist besonders klein und unförmig gestaltet und nach außen leicht bogenförmig gekrümmt; seine äußere Seite bildet außerdem einen starken Winkel mit der radialen Seite der Hand. Die Hand ist radialwärts gebeugt, und alle Finger sind passiv gut beweglich. An

der linken Hand sieht man 6 Finger (Polydaktylie). Von den beiden Kleinfingern ist der radialwärts gelegene der eigentliche Digitus quint., er ist gut ausgebildet. Der ulnarwärts liegende, rechtsseitige Kleinfinger steht von dem ersteren ca. 1 cm ab. Der ulnarwärts gelegene Kleinfinger ist zweigliedrig, äußerst klein und kurz; er ist nur durch einen dünnen häutigen Stiel mit der Ulnarseite des distalen Endteils des Metacarpus V verbunden und steht hier ganz isoliert. Die Haut an der Radialseite des Vorderarmes ist gefaltet, an der ulnaren glatt und gespannt. Der Oberarm ist leicht konvex nach vorn gekrümmt und im Ellbogengelenke mäßig gebeugt. Der Vorderarm ist relativ verkleinert und nach außen hinten konkav gekrümmt. Bei genauerer Untersuchung erkennt man leicht, daß der Radius ganz fehlt. Infolgedessen sind die Hände radialwärts flektiert. Die unteren Extremitäten sind in Hüft- und Kniegelenken leicht gebeugt und nach außen gedreht. Genu varum ist mit

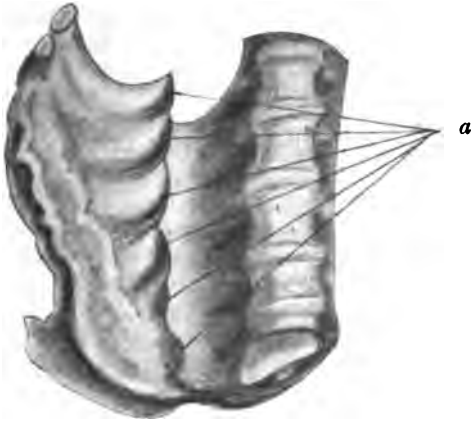

Fig. 1.

Fig. 2.

Pes equino-varus kombiniert. Das Kniegelenk ist etwas verdickt, und die Tibia ist konkav nach innen gekrümmt. Der Fuß ist plantarwärts flektiert und leicht supiniert. Nach Eröffnung der Brusthöhle und Ausräumung der Organe bemerkt man an sämtlichen Rippen eine Einknickung im spitzen Winkel nach der Brusthöhle zu ungefähr 2 cm von der Wirbelsäule entfernt. Der große Teil der einzelnen Rippe bleibt noch knorpelig, während der von der obenerwähnten Knickungsstelle bis zur Wirbelsäule reichende, 2 cm lange Teil bei Palpation verknöchert zu sein scheint. Bei dem Längsschnitte durch die Rippe ergibt sich deutlich, daß der hintere, knöcherne sehr kurze Teil der Rippe hinter dem Rippenknorpel verschoben und in dieser Lage mit ihm durch Bindegewebe verwachsen ist. Nach Abpräparierung sämtlicher Weichteile der größeren Extremitätenknochen sieht man folgendes:

Humerus: Die beiden Epiphysen bestehen aus dicker Masse von

Knorpelgewebe ohne Verknöcherungskerne. Sie sind relativ dick und groß. Die Epiphysenlinie ist deutlich von außen sichtbar. Dagegen ist die Diaphyse schmal und kurz, ihre Konsistenz fühlt sich hart an. Tuberculum majus et minus sind gut nachweisbar; Spina tuberculi majoris et minoris und Sulcus intertubercularis sind undeutlich angedeutet. An der hinteren Fläche dieses Knochens fehlt Sulcus radialis gänzlich. Am distalen Humerusende fällt die geringe Ausbildung der Eminentia capitata und des Epicondylus radialis auf. Die ganze Länge des Humerus ist S-förmig gekrümmt und beträgt 4,9 cm; der Umfang des kleinsten Teils der Diaphyse 1,6 cm; der der oberen Epiphyse 3,7 cm und der der unteren Epiphyse 4,1 cm. Die Bänder des Ellbogengelenkes sind schlaff. Die Ulna zeigt normale Flexion und Extension gegen den Humerus; außerdem wackelt sie etwas nach rechts und links. Durch Abpräparierung der ganzen Weichteile des Vorderarms läßt sich an beiden Armen kein Rest des Radius nachweisen. Die Ulna ist nach vorn außen konkav gekrümmt. Ihr proximales Ende ist ziemlich dick und groß entwickelt. Incisura radialis ulnae ist nicht zu sehen. Incisura sigmoides und Processus coronoides ulnae sind gewöhnlich. Das Olecranon ist ziemlich dick und groß. Das distale Ende der Ulna ist sehr klein und schmal und Proc. styloides ulnae kaum angedeutet. Die Länge der Diaphyse beträgt an der konkaven Seite 1,6 cm, an der konvexen 2,0 cm und die des ganzen Schaftes 3,0 cm. Der kleinste Umfang der Ulna beträgt 1,4 cm, der größte 2,5 cm. Die Diaphyse ist im großen und ganzen schmal und dünn; die Größe der letzterwähnten nimmt allmählich von der Mitte nach der Peripherie ab. Das Olecranon ist relativ dick und normal ausgebildet; sonst findet man an den Handwurzel-, Mittelhandknochen und Phalangen nichts Abnormes.

Femur: Der relativ große und dicke Kopf steht auf dem schmalen und kurzen Hals. Der Schenkelwinkel ist gewöhnlich. Trochanter major et minor und Linea intertrochanterica sind normal ausgebildet. Die Linea obliqua und Linea aspera sind wenig angedeutet. Die Diaphyse ist schmal und kurz, sie ist konvex nach vorn gekrümmt. Der Trochanter minor tritt ziemlich deutlich nach hinten innen hervor. Das distale Ende des Femur ist relativ dick und groß; die Gelenkfläche ist intakt. Das Femur hat eine Länge von 5,5 cm; davon nimmt die Diaphyse 3,2 cm ein. Der Umfang des mittleren Teiles der Diaphyse beträgt 1,7 cm, der des anatomischen Halses 4,3 cm, der des distalen Gelenkendes 7,0 cm. Es zeigen sich keine Epiphysenkerne. Im Knie bilden der Oberschenkel und Unterschenkel einen nach innen offenen Winkel. Wir haben also Deformität, ein sogenanntes Säbelbein vor uns. An beiden Beinen zeigt sich dieselbe Erscheinung. Nach Freipräparierung der betreffenden Gegend von den Weichteilen bemerkt man keine bedeutende Veränderung an der Kniegelenkfläche. Der Schaft der Tibia ist bogenförmig nach innen verkrümmt, und ihr Kopf ist etwas konvex nach außen gebogen. Die Kniescheibe besteht nur aus Knorpelgewebe ohne Verknöcherungskern.

Der Unterschenkel: Er besteht aus Tibia und Fibula wie gewöhnlich. Das proximale und distale Ende der Tibia sind dick und groß; dagegen ist die Diaphyse relativ schmal und kurz, sie ist nach

innen konkav gekrümmt. Die Diaphyse ist in ihrer ganzen Länge nach außen gedreht; die Länge der Tibia, von Margo infraglenoidalis bis zum Malleolus medialis gemessen, beträgt 4,2 cm. Der Umfang des Margo infraglenoidalis beträgt 6,2 cm, der des distalen Endes 3,5 cm und der kleinste Umfang der Diaphyse 2,0 cm. Die Fibula hat eine Länge von 4,0 cm. Der Umfang des Capitulum beträgt 1,5 cm, der des distalen Endes 2,0 cm und der kleinste Umfang ist 0,8 cm. Die Epiphysen zeigen keine Verknöcherungskerne.

Kurz gesagt ergibt sich, daß alle Knochen der Extremitäten an beiden Enden dick und groß sind, während die Diaphyse kurz und schmal ist. Anderweitige, mit Radiusdefekt häufig kombinierte Entwicklungshemmung an der Gesichts- und Kiefergegend, die in der 3.—5. Woche des Embryonallebens dem oralen Rande der Extremitäten nahe liegen, war bei meinem Fall nicht vorhanden; nur trat die Polydaktylie der linken Hand neben dem Radiusdefekt auf.

Histologische Untersuchung.

Ich werde die histologische Beschreibung sämtlicher Präparate unterlassen, da sie im großen und ganzen ähnliche Bilder zeigen, und mich auf die Skizzierung der wichtigsten Befunde beschränken. Zum Untersuchungszweck nahm ich Wirbel, Rippen und Extremitätsknochen. Zur Fixierung brauchte ich teils Zenkers Lösung, teils Alkohol. Zur Entkalkung war immer Salzsäure-, Kochsalz-, Alkohollösung zweckmäßig; zur Einbettung kam Celloidin und zur Färbung Hämalaun und Säurefuchsinpikrinsäurelösung, ammoniakalische Karminlösung oder alkoholische Eosinlösung in Anwendung.



Fig. 3.

Bei der Untersuchung des Hals-, Brust- und Lendenwirbels bemerkte ich, daß die enchondrale Verknöcherung äußerst mangelhaft ist. Jeder Wirbel hat 3 Knochenkerne. Der Wirbelkörper besteht zum größten Teile aus hyalinem Knorpel und ist in der Mitte mit einem kleinen mangelhaften Knochenkern versehen. Der Knorpel ist sehr gefäßarm. Die Zellen sind bald spindelförmig, bald kubisch, und ihr Protoplasma ist gegen die Umgebung gut konturiert, die Knorpelkapseln sind nur undeutlich zu sehen. Die Kerne sind klein und rundlich, mit Hämalaun tief gefärbt und fein granuliert. Die Zellen sind in der Grundsubstanz gruppenweise angeordnet. Die letztere ist ganz homogen und gleichmäßig, doch etwas tiefer gefärbt als der Zellleib. Man bemerkt einen Knochenkern in jeder Bogenhälfte. An der Verknöcherungsgrenze zwischen Knorpel und Knochenkern sind die Markräume klein, niedrig und gefäßarm. Die Ränder der Knochenbalken sind teils ganz glatt ohne Osteoblasten, teils mit spärlichen Osteoblasten versehen. Dort gibt es auch nur sehr wenig Riesenzellen, so daß man die letzteren nur mit größter Mühe auffinden

kann. Die Verkalkung ist sehr mangelhaft. In der der hypertrophischen Zone entsprechenden Stelle zeigen sich die Zellen klein und spärlich. Die Zellen bilden keine Säule, sie sind vielmehr sehr unregelmäßig gruppiert. Die Vereinigungsstelle der beiden Bogenhälften zum Wirbeldorn ist vollständig knorpelig und prominiert deutlich nach hinten. Der Wirbelkörper ist durch die Knorpelbrücke mit der Basis jeder Bogenhälfte verbunden. Das Kreuzbein und Steißbein sind noch zum größten Teile knorpelig und nach Form und Größe sehr rudimentär entwickelt. Die Brustrippen bleiben im großen und ganzen knorpelig mit Ausnahme des hinteren kurzen verknöcherten Teiles. Daher können wir zwei differente, nämlich knöcherne und knorpelige Abschnitte an jeder Rippe unterscheiden, deren Grenze sich durch winklige Knickung deutlich erkennen läßt. Der zur Längsfläche des Rippenknochens senkrecht geführte Schnitt zeigt, daß der hintere, kürzere, verknöcherte Abschnitt von fast ganz periostaler Natur ist. Am dorsalen Ende des knöcherigen Rippenabschnittes finde ich eine äußerst mangelhaft entwickelte Ossifikationszone und Knochenbildung von enchondraler Natur. Am ventralen Ende fehlt die enchondrale Ossifikationszone ganz. Es finden sich spongiöse Netzwerke aus Knochenbalken in kurzer Strecke vor, die mit sehr gefäßarmem Markgewebe gefüllt sind. In den spongiösen Knochenbalken bemerkt man durch Hämalaun schwach bläulich gefärbte Knorpelinseln, die offenbar die Reste verkalkter Knorpelgrundsubstanz sind. Der knöcherne und der knorpelige Abschnitt werden durch Einlagerung von Bindegewebe von einander vollständig getrennt. Das Ende des dorsalen knöchernen Abschnittes ist von Periost und das des ventralen knorpeligen von Perichondrium eingehüllt. Das Zwischengewebe zwischen beiden Abschnitten zeigt nichts Abnormes. Im großen und ganzen ist die enchondrale Knochenbildung an der Rippe äußerst rudimentär, im ventralen Ende fehlt sogar die enchondrale Ossifikationszone. An dem verknöcherten Abschnitt ist die phylogenetisch ältere perichondrale Ossifikation sehr weit fortgeschritten, so daß fast der ganze dorsale Teil der Rippe aus kompakter Knochensubstanz von perichondraler Natur besteht mit Ausnahme einer geringen Strecke an seinen beiden Enden. Der ventrale knorpelige Abschnitt der Rippe zeigt weder enchondrale noch periostale Knochenbildung. Die oberen sieben Rippen sind mit dem Brustbein verbunden, während die unteren sieben ganz frei liegen. Das obengenannte merkwürdige Verhältnis der vollständigen Dislokation sämtlicher Rippen läßt die durch irgend eine pathologische Ursache intrauterin entstandene Fraktur vermuten. Die Art der Dislokation ist ad latus et axin. Es läßt sich im Zwischengewebe zwischen beiden dislozierten Enden keine Spur von entzündlicher Erscheinung nachweisen.

Zur Untersuchung der Extremitätsknochen nahm ich Humerus, Ulna, Phalangen, Femur, Tibia und Fibula ein. Die histologischen Befunde letzterwähnter sämtlicher Knochen sind im großen und ganzen gleich, so daß die Beschreibung der pathologischen Veränderung der einzelnen Präparate kaum nötig ist; ich werde mich daher begnügen, die pathologischen Vorgänge aller Röhrenknochen zusammengefaßt zu beschreiben.

Ich beginne zunächst mit der Beschreibung der phylogenetisch älteren, periostalen Ossifikation. Diese zeigt wenig Abnormes. Makroskopisch sieht man, daß das periostale Knochenrohr äußerst dünnwandig und nach beiden Enden trichterförmig erweitert ist. Die Ränder der einzelnen Knochenbalken zeigen sich oft ohne Osteoblasten, oder sie sind durch spärliche und unregelmäßig angeordnete Knochenbilder umschlossen. Die Form der Osteoblasten ist bald spindelig, bald oval. An den Knochenrändern sind Riesenzellen und lakunäre Gruben sehr wenig vorhanden. In vielen lakunären Gruben fehlen die Riesenzellen, sie sind manchmal leer oder mit osteoblastenähnlichen, spindelförmigen Zellen ausgefüllt. Die Haversschen Kanäle enthalten spärliche Mengen von Blutelementen. An vielen Stellen ist ihre Verlaufsrichtung der Längsachse des Knochens nicht ganz parallel. Die Knochenhöhlen (Knochenkörperchen) sind relativ klein, und ihre Form ist verschieden. Die feinen, verästelten, sogenannten

Fig. 4.

Fig. 5.

Knochenkanälchen sind an vielen Stellen schwer zu verfolgen. In den Knochenhöhlen liegen die kernhaltigen Knochenzellen, die mehr oder weniger spindelförmig sind. Die Epiphyse ist groß und kolbig verdickt. Sie ist von ziemlich gut entwickeltem Perichondrium umschlossen und besteht aus gefäßarmem, hyalinem Knorpelgewebe. Das letztere ist mit kleinen Zellen und homogener Grundsubstanz versehen. Die Zellen zeigen sich bald spindelförmig, bald oval, bald polymorph. Das Zellprotoplasma ist gegen die umgebende Grundsubstanz gut konturiert. Die unregelmäßig verlaufenden Gefäße dringen teils aus dem Perichondrium, teils aus dem Markraum mit dem Bindegewebe zusammen in die Epiphyse hinein. Die Blutgefäße sind durchweg von feinfaserigem, aus spindelförmigen Kernen bestehendem Bindegewebe umschlossen; die Gefäßlumina sind zuweilen mit Blut gefüllt, zuweilen ganz leer. An vielen Stellen anastomosieren die Gefäße miteinander und teilen die Epiphysenknorpel in verschiedene Abschnitte

ein. Im großen und ganzen ist das epiphysäre Knorpelgewebe relativ zellarm. Ein Eindringen des Periostes in die Zwischenzone der Epi- und Diaphyse ist nicht nachweisbar. An den Phalangen und Mittelhandknochen fehlt die periostale Ossifikation gänzlich. Die enchondrale Ossifikation zeigt immer die weitaus mangelhafteste Ausbildung der Knochensubstanz. Es handelt sich um spärliche, kleine, rundliche Kerne enthaltende Spindelzellen mit relativ reichlicher Grundsubstanz in der der Wucherungszone der Knorpelzellen entsprechenden Stelle. In der der Säulenzone entsprechenden Stelle findet man die aus drei, höchstens fünf Knorpelzellen bestehenden, unregelmäßig angeordneten Zellnester. Die Form der Knorpelzellen ist klein und spindelförmig. Außerdem bemerkt man hier und da zerstreute, meist aus 3—4 Zellen bestehende niedrige, gedrängte, rudimentäre Säulen. Die Kapseln der einzelnen Knorpelzellen sind größtenteils schwer nachzuweisen, aber einige sind durch Hämalaun ganz schwach bläulich gefärbt, und ihre Konturen gehen ganz allmählich zu der umgebenden Grundsubstanz über, so daß man das Grenzgebiet der Kapsel- und Grundsubstanz mikroskopisch kaum wahrnehmen kann. Die Knorpelzellen bilden keine bedeutende Säule, und die Grundsubstanz ist abnorm vermehrt. Die hypertrophische Zone ist sehr schmal und gedrängt und verläuft nur eine kurze Strecke. Hier findet man relativ wenig Grundsubstanz. Die Größe und Form der Zellen ist sehr variabel. Die an die primordialen Markräume grenzenden Zellen sind sehr groß und sehen aufgequollen aus, die Zellleiber sind körnig getrübt und an einigen Stellen geschrumpft, so daß unregelmäßige Lücken zwischen den Kapseln und Zellleibern entstehen. Die Kerne sind rundlich klein, durch Hämalaun tief blau gefärbt und fein granuliert. Die Kapseln der Knorpelzellen sind sehr schmal, durch Hämalaun blau gefärbt und gegen die umgebende Grundsubstanz ganz scharf konturiert. Die Breite der Kapselsäume ist viel schmäler als in normalen Fällen. In dieser hypertrophischen Zone sind die Zellen vollständig regellos angeordnet und bilden nur kurze Reihen. Die interzelluläre Grundsubstanz ist durch die oben erwähnten bläschenförmigen Knorpelzellen in verschiedene Bezirke geteilt. Sie sind also polygonal, bald schmal säulenförmig, bald rundlich. Die mangelhaften Gefäßschlingen, von Markzellen begleitet, dringen in das Knorpelgewebe hinein, und die so entstandenen primordialen Markräume sind niedrig und schwach entwickelt. Je zwei oder vier Knorpelzellen sind von einer Kapselwand semmelförmig umschlossen, oder zwischen zweien solcher Zellen hat sich schon eine tief blau gefärbte, deutliche Scheidewand entwickelt. Die so gebildeten Zellen zeigen keine regelmäßige Reihenbildung und sind auch nicht parallel der Längsachse des Knochens gerichtet. Die Marksprossen dringen nur sehr wenig in die verkalkten Knorpelzonen ein; die Anlagerung der Knochenlamellen ist nicht regelmäßig, und in den Wandungen der vielen Markraumbuchten fehlen die Knochenbilder (Osteoblasten). Die Verknöcherungskerne in den Epiphysen der Röhrenknochen fehlen gänzlich, sogar in der unteren Femur- und oberen Tibiaepiphyse. Nun gebe ich die Beschreibung der pathologischen Vorgänge, indem ich einige spezielle Teile skizziere. Bei der Untersuchung der Phalangen sämtlicher Finger bemerkte ich, daß die periostalen Knochenlamellen

gänzlich fehlen. Die Metakarpalknochen und Phalangealglieder zeigen in ihrer Mitte mangelhafte, enchondrale Knochenbildung. Der Verknöcherungsprozeß der Endphalangen ist nach dem distalen Ende etwas mehr fortgeschritten und zwar ungefähr bis zur Spitze, während das proximale Ende noch knorpelig bleibt. Auf der Schnittfläche jedes Gliedes des Fingers in der dorso-volaren Richtung sieht man folgendes: Das Perichondrium besteht aus nach verschiedenen Richtungen verlaufenden Bindegewebsfasern und enthält wenig elastische Fasern. Die Perichondralzellen sind spindelförmig, die Kerne zeigen sich fein granuriert und teils oval, teils spindelförmig. Das Knorpelgewebe besteht aus hyaliner Substanz, mit reichlichen, kurzspindeligen Zellen versehen. Die Zellen sind, je 2 oder 4, gruppenweise von einer Kapsel umschlossen. Die Kerne sind relativ groß, rundlich und tief blau gefärbt. In der Mitte des bläulich gefärbten Knorpelgewebes der Phalangen bemerkt man unregelmäßig begrenzte, durch Fuchsin rotgesäumte Räume. Dieser rote Saum zeigt enchondral entstandene Knochensubstanz, die durch die vom umgebenden Perichondrium eindringenden Blutgefäße seitlich durchlöchert ist. Die Wucherungszone der Knorpelzellen ist nicht deutlich zu sehen. Die Zellen sind hier spindelförmig und klein, unregelmäßig, gedrängt angeordnet. Die hypertrophische Zone ist sehr reduziert. Eine Strecke weit fehlt sie ganz. An einigen Stellen ist sie durch Markräume unregelmäßig geteilt. In der Mitte des rotgesäumten, neugebildeten, zackigen Knochengewebes findet sich eine bräunlich gefärbte, körnige Masse vor. Bei etwas stärkerer Vergrößerung erscheinen größere und kleinere mehr oder weniger rundliche Markzellen mit spärlichem Bindegewebe. An den Rändern der neugebildeten, einzelnen Knochenbalken sind die Osteoblasten und auch Riesenzellen sehr spärlich vorhanden oder fehlen manchmal ganz. Im Markgewebe zeigen sich auch sehr wenig Myeloblasten. Die Knochensubstanz bildet sich äußerst mangelhaft aus, und die Resorption der neugebildeten Knochensubstanz ist durch die Armut an Riesenzellen eine verminderte.

Nach der Beschreibung der makroskopischen und mikroskopischen Untersuchung werde ich die wichtigen Befunde meines Falles kurz skizzieren.

Es handelt sich um ein totgeborenes Kind weiblichen Geschlechts. Der Kopf ist relativ groß, der Brustkorb ist verengt und kurz. Sämtliche Rippen zeigen winklige Abknickung mit Pseudoarthrose, die wahrscheinlich nach der Dislokation eingetreten ist. Beiderseitiger Strahlendefekt des Radius mit linkshändiger Polydaktylie. Die Haut ist leicht gefaltet, sie ist an dem Gesicht, besonders den Lidern, ödematös geschwollen. Die Wirbelsäule ist im großen und ganzen knorpelig, also biegsam. Die Röhrenknochen sind kurz und verkrümmt, aber von ziemlich fester Konsistenz; die Diaphyse sind stark verkürzt und klein, die Epiphyse kolbig verdickt. Das Becken ist klein und gegen Druck leicht nachgiebig. Die histologische Untersuchung ergibt mangelhafte Knochenbildung, die an einem großen Teile der Knochen

enchondral und an anderen periostal ist. Bei der ersteren zeigen sich eine rudimentäre Wucherung der Knorpelzellen, eine mangelhaft entwickelte hypertrophische Zone und eine kurze Strecke der verkalkten Knorpelsubstanz; die Osteoblasten und Riesenzellen sind an den Rändern der neugebildeten Knochenbalken nur spärlich vorhanden. Die Diaphyse ist im allgemeinen schmal und klein und an beiden Enden trichterförmig dilatiert; in der Mitte fehlen die Markräume fast vollständig. Es handelt sich um Störungen der Resorptions- und Appositionsvorgänge. Die Epiphyse besteht aus spärlichen Zellen mit ziemlich reichlicher, teils homogener, teils fibröser Grundsubstanz. Die periostale Knochenbildung ist viel besser ausgebildet als die enchondrale, aber auch sie ist nicht ganz normal; an den Phalangen und an $^3/_4$ der ganzen Länge der Rippen fehlen die periostalen Knochenlamellen vollständig.

Was die Krankheitsbilder meines Falles anbetrifft, so sind dieselben in vielen Einzelheiten den pathologischen Vorgängen von chondraler Dysplasie sehr ähnlich, aber durchaus nicht im ganzen; denn es ist nicht nur der Knorpel erkrankt, sondern auch die periostale Knochenbildung z. B. an den Phalangen und Mittelknochen gestört.

Der Strahlendefekt des Radius, besonders der doppelseitige, ist eine der nicht häufigen Mißbildungen. Nach der Statistik von Werner Kümmel gibt es von 67 Fällen des Radiusdefekts 27 mal typischen vollständigen Radiusmangel an beiden Armen. Die Symptome sind in allen bis jetzt veröffentlichten Fällen sehr ähnlich. Die wichtigsten sind folgende:

Die Hand ist nach der radialen Seite gebeugt. Die vom Daumen zum kleinen Finger gemessene Achse ist verschoben. Die Daumen und Daumenballen fehlen fast stets oder sind wenigstens rudimentär, und seltener fehlen noch andere Finger. Bei meinem Fall sind die Daumen und Daumenballen normal entwickelt; außerdem fand ich linkshändige Verdoppelung des Kleinfingers. Die aktive Bewegung des Handgelenks ist gewöhnlich beschränkt. Der Vorderarm ist konvex nach hinten und gleichzeitig ein wenig nach außen, wie bei meinem Fall, oder nach innen gekrümmt. Der Vorderarm ist im Ellbogengelenk gestreckt oder gebeugt; auch findet häufig Bewegungsbeschränkung dieses Gelenks statt. Dagegen fand ich lockere Verbindung im Ellbogengelenke. Die Muskulatur des Vorderarmes ist meistens atrophisch, und die Ulna ist leicht palpirbar, während die des Oberarmes sich selten abnorm entwickelt. Am Humeruskopfe findet man sehr häufig Fehlen oder geringe Ausbildung des Sulcus

intertubercularis; die Tubercula selbst pflegen schwach entwickelt zu sein; der Schaft des Humerus ist etwas gekrümmt, dagegen ist sein unteres Gelenkende meistens mißgestaltet wegen des Fehlens des Radius. Die Epikondylen sind in vielen Fällen wenig abweichend, die Eminentia capitata fehlt regelmäßig bei vollständigem Fehlen des Radius. Bei meinem Fall läßt sich die Eminentia capitata nachweisen, aber sie ist außerordentlich rudimentär ausgebildet. Der Schaft der Ulna ist konvex nach hinten und häufig gleichzeitig nach außen, seltener nach innen gekrümmt. Der Proc. styloides ulnae fehlt ganz; ich konnte nur geringe Andeutungen davon finden. Außerdem bemerkte ich an den unteren Extremitäten Genu varum mit Pes equino-varus kombiniert.

Wenn man die obenerwähnten Befunde meines Falles mit denen der extrauterinen Rhachitis et Osteochondritis syphilitica vergleicht, so zeigt sich ein deutlicher Unterschied zwischen beiden. Von der extrauterinen Rhachitis unterscheidet sich mein Fall durch das Fehlen der gesteigerten Knorpelbildung, des unregelmäßigen Vordringens der Markräume und der überreichlichen Bildung der osteoiden Substanz. Mit der Osteochondritis syphilitica ist mein Fall durch das Fehlen der unregelmäßigen Verkalkungszone, Knochen- und Markraumbildung nicht zu indentifizieren. Bei der Osteogenesis imperfecta ist die Verknöcherung von der Seite des Periosts außerordentlich mangelhaft, und die enchondrale Ostifikation tritt hier in ganz regelmäßiger Weise ein. Fötaler Kretinismus (chondrale Dysplasie, Chondrodystrophia foetalis, Kaufmann. Micromelia chondromalacica, Marchand und Kirchberg) zeigt eine mangelhafte endochondrale Knochenbildung, dagegen ist die periostale Knochenbildung durchaus normal, oder übermäßig stark entwickelt. Diese Krankheit hat außerordentlich ähnliches Aussehen mit dem extrauterin entstandenen Kretinismus. Deshalb nannte man die chondrale Dysplasie Kretinoid oder kretinoide Dysplasie. Was die makroskopischen und mikroskopischen Befunde meines Falles anbetrifft, so zeigen sie Entwicklungshemmung des Knochens von teils enchondraler, teils periostaler Natur. Aus den oben beschriebenen Tatsachen erkennt man leicht, daß mein Fall weder zu dem fötalen Kretinismus noch zu der Osteogenesis imperfecta gehört. Es ist verkehrt, alle Fälle unter dem fötalen Kretinismus oder der Osteogenesis imperfecta rubrizieren zu wollen, da es noch viele andere unbekannte Formen der fötalen Knochenkrankheiten gibt. Urtel beschrieb einen Fall, dessen Befund dem meinigen ähnlich zu sein scheint; es handelte sich um Wachstumsstörung

des Primordialknorpels, bei welcher die Knorpelzellen ihre Proliferationsfähigkeit total verlieren. Kaufmann unterscheidet drei Formen der chondralen Dysplasie auf Grund von 13 selbst untersuchten Fällen: Chondrodystrophia foetalis hyperplastica, malacica und hypoplastica. Die letzte Form der chondralen Dysplasie zeigt mikroskopisch mangelhafte Proliferation der Knorpelzellen in der Ossifikationszone. Wie ich schon oben beschrieben habe, ist die Chondrodystrophia hypoplastica (nach Kaufmann) in Beziehung auf die pathologisch-anatomische Beobachtung an dem Primordialknorpel meinem Falle ähnlich. Ich gehe jetzt dazu über, meinen Fall mit den bis jetzt veröffentlichten Fällen von solchen fötalen Knochenerkrankungen zu vergleichen, die makroskopisch und mikroskopisch etwaige Ähnlichkeit zeigen.

Die Kinder sind teils tot geboren, teils kurz nach der Geburt gestorben, teils unreif zur Welt gekommen. Ich konnte in sämtlichen Literaturen keinen einzigen Fall finden, wo das Kind länger am Leben geblieben ist. Die Geburt ging in den meisten Fällen glatt von statten. Bei Johannessens Fall hat die Mutter Zwillinge vor der vorletzten Geburt geboren. Das Geschlecht ist unwesentlich. Die Kinder sind meistens weiblichen Geschlechts. Die Schädelform ist eigentümlich verunstaltet. Die normale Verknöcherung ist gestört. Die Fontanelle sind ziemlich weit geklafft wie bei Bode, Winkler, Fischer und mir. Smith fand eine große Lücke in der der Lambdanaht entsprechenden Stelle der Schädeldecke, wo sich eine kleinere Hernia cerebri befindet. Die Form des Thorax wird als hühnerbrustähnlich (Fischer, Collmann), glockenförmig (Bode) und faßförmig (Ehrlich und ich) angegeben. Die Skapula ist bei meinem Fall in der Mitte klein, hart und unförmig; dagegen fühlen sich der äußere und innere Rand elastisch weich an und bleiben ganz knorpelig, wie in den Fällen von Urtel, Winkler, Fischer und Smith. Am Sternum gibt es keinen Knochenkern bei den Fällen von Schidlowsky, Kaufmann und Collmann. An den Rippen bemerkte Bode den rhachitischen Rosenkranz in mehr oder weniger ausgesprochener Weise (Rhachitis intrauterina micromelica). Bei den Fällen von Schidlowsky und vielen anderen sind die Rippen stark ossifiziert und umfassen die Enden des Knorpels kreisförmig, sodaß der Knorpel in der Rippe eingekeilt erscheint und durch diese Auftreibungen ein dem rhachitischen Rosenkranz ähnliches Bild entsteht, während der echte rhachitische Rosenkranz durch das Anschwellen der Knorpelenden bedingt ist. Bei meinem Falle konnte ich die letzterwähnten Krankheitsprozesse an den Grenzen zwischen Rippen-

Knorpel und -Knochen nicht finden. Bei Kirchbergs Fall sind sämtliche Rippenenden an der Knorpelgrenze einwärts geknickt und stark aufgetrieben. An der Knorpelgrenze ist der Knorpel in der Länge von 4—5 mm weich und bröcklig. Die Dicke des Rippenknorpels beträgt etwa 3 mm, an der Knorpelgrenze etwa 6—7 mm. Bei Collmanns Fall war auch die Knorpelgrenze sämtlicher Rippen aufgetrieben, und es zeigte sich das Bild des rhachitischen Rosenkranzes. Schwendener bemerkte auch knopfartige Vortreibungen nach der Pleurahöhle an der Knochen-Knorpelgrenze der Rippen. Bei Johannessens Fall waren die Rippen ziemlich normal ausgebildet; doch an den unteren Rippen fand er geringe Verdickungen an der Knorpelgrenze nach innen und zwar nach der Brusthöhle. Grawitz und Kaufmann fanden eine winklige Verschiebung an den Rippen. Der erstere sah äußerlich dem rhachitischen Rosenkranz ähnliche Auftreibungen. Diese waren nach außen wenig deutlich, dagegen ragte nach innen an allen Rippen eine dicke Vortreibung hinein. Bei der Untersuchung der Schnittfläche der verdickten Stelle ergab sich nichts extrauteriner Rhachitis Eigentümliches. Das knorpelige Ende der Rippen sprang nach innen, und der Teil fand sich nicht in der Fortsetzung der Axen der Rippenknorpel, sondern saß seitlich von den Knorpeln. Mikroskopisch zeigte sich das Fehlen der Reihenbildung und Nester von Knorpelzellen an der Proliferationszone. Die Tätigkeit des Periosts ging an den Rippen weiter, während das Knorpelende steril blieb. Er fügte noch folgendes hinzu: „Es ist von dem einmal gebildeten knöchernen Stück der Rippen an der dem Thorax zugekehrten Innenfläche eine Schicht nach der anderen resorbiert worden, außen dagegen ist neue Knochensubstanz angebildet worden, und so hat eine allmähliche Verschiebung der knöchernen Teile gegen die steril gebliebenen Enden des Knorpels stattgefunden, daß schließlich die knöchernen Abschnitte nach außen gerückt sind und eine deutliche fühlbare Auftreibung am Thorax hervorgebracht haben". Bei Grawitzs Fall handelt es sich also nur um eine leichte Knickung an den Knorpelgrenzen; dagegen fand ich eine vollständige Kontinuitätstrennung — Dislocatio ad axin et latus — an den geknickten Stellen der Rippen. Was ist die Ursache der Rippendislokation an der Grenze zwischen Knorpel und Knochen? Anamnestisch und klinisch läßt sich bei meinem Fall keine ursächliche Angabe machen. Es kann entweder durch Eindringen des von der Peripherie nach innen eingelagerten Bindegewebestreifens an der Knorpelgrenze die Knochenbildung gehemmt sein und dann sekundär durch irgend einen mechanischen Einfluß die Dislokation der beiden

Enden stattgefunden haben, oder der Vorgang ist in umgekehrter Weise — d. h. zunächst die Dislokation und dann das Eindringen des Bindegewebsstreifens — erfolgt. Die Wirbelsäule ist bald kyphotisch gekrümmt (bei Johannessens Fall), bald intakt. Ich fand biegsame und elastisch weiche Wirbelsäule. Auf dem Querschnitt des Wirbels bemerkte ich, daß der Wirbelkörper fast knorpelig ist und nur in seiner Mitte einen kleinen rudimentären Knochenkern enthält. Die Bogen und Fortsätze der Wirbelknochen waren auch ganz knorpelig. Jeder Bogen enthielt einen kleinen Knochenkern in seiner Basis. Schidlowsky fand auch eine der letzterwähnten ähnliche Veränderung des Wirbels. Was die Extremitäten anbetrifft, so sind diese im Verhältnis zum Rumpf immer etwas verkürzt, verunstaltet und verschiedentlich gekrümmt; bei Fischers Fall waren sie zu flossenähnlichen Anhängseln zusammengeschrumpft. Die Epiphysen sind bald klein (Kirchberg, Johannessen und Schidlowsky), bald dick (Fischer Urtel und ich) im Verhältnisse zu den Diaphysen. Bei den meisten Fällen zeigen sich die letzteren dick, plump und kurz; ich fand relativ kleinere und trichterförmig nach beiden Enden erweiterte Diaphysen.

Bei den fötalen Knochenerkrankungen kommen sehr häufig Mißbildungen sowohl an den Skeletten, als auch an den inneren Organen kombiniert vor, und sie weisen die fehlerhafte Keimanlage im embryonalen Leben hin. Kaufmann fand Hyperdaktylie, Uterus septus, cystisch entartete chronische Nephritis, Pancreatitis und Lungenemphysem. Schwarzwäller bemerkte Hyperdaktylie an beiden Händen und Füßen, wie bei Kaufmanns Fall. So fand ich auch Polydaktylie an der linken Hand; außerdem bestand doppelseitiger Radiusdefekt, von dem ich bis jetzt in sämtlichen Literaturen keine Angabe finden konnte. Bei Kirchbergs Fall fanden sich Gaumenspalte und doppelseitige Hüftgelenksubluxation vor. Bei den Fällen von Collmann und Scholz waren die Schilddrüsen vergrößert. Bei meinem Fall läßt sich nichts besonderes an den Schilddrüsen nachweisen. Was die periostale Knochenbildung bei meinem Fall anbetrifft, so fehlte sie an den Phalangen und Mittelhandknochen völlig, während sie an den anderen Röhrenknochen wenige Veränderung zeigte. Bode bemerkte starke Verdickung der Compacta an den Röhrenknochen, dagegen betonte Urtel mangelhafte Ausbildung der Compacta. Die Spongiosa ist im allgemeinen schwach entwickelt, das Periost bleibt unverändert. Die Befunde der Markhöhle sind variabel je nach dem Fall. Bei Fischers Fall war die Markhöhle sehr deutlich, Smith und

Urtel bemerkten ungenügende Höhlenbildung. Was die Ossifikationsgrenze anbetrifft, so war sie bei Fischers Fall ganz unregelmäßig. Biskamp beschrieb, daß die Ossifikationsgrenze zwischen Knorpel und Knochen scharf markiert, teilweise die knöcherne Diaphyse von der knorpeligen Epiphyse durch einen Spalt getrennt ist. Ich betrachtete eine Reihenbildung der Elemente an der epiphysären Verknöcherungszone, die von der Norm weit abwich. Die Epiphysen sind zuweilen verdickt, zuweilen unverändert, zuweilen atrophisch verkleinert. Die Knochenkerne fehlen meistens in den Epiphysen. So fand ich keine Knochenkerne in sämtlichen Röhrenknochen, sogar nicht einmal in der unteren Epiphyse des Femur und der oberen Epiphyse der Tibia. Es zeigt sich bald reichliche, bald mangelhafte Zellproliferation in den Epiphysenknorpeln. Die Zellen sind meistens spindelförmig und unregelmäßig angeordnet. Die Grundsubstanz bleibt meistens unverändert; doch bei malacisicher Form stellt sich gallertige Erweichung ein. Der Knorpel ist in vielen Fällen sehr gefäßreich und von guter Konsistenz. Ich bemerkte geringe Bildung von Gefäßen in den Epiphysen.

Die Periosteinlagerung zwischen Epi- und Diaphysen betonte zuerst Urtel 1873 in seiner Dissertation; später wurde sie von Bode, Kirchberg, Eberth, Collmann und vielen anderen veröffentlicht. Man erklärte das Zustandekommen der Periosteinschiebung zwischen Epi- und Diaphyse auf verschiedene Weise. Man hat gesagt, daß der Periostreifen eine einfache Einklemmung sei, die von der Wachstumsungleichheit des Knorpels und Knochens an der Grenze der Epi- und Diaphyse hervorgerufen wird (Storp und Eberth). Andere betrachteten die faltenförmige Einlagerung des Periostreifens als seine aktive Tätigkeit. Man hat die Erklärung der Periosteinschiebung immer in einer einzigen Ursache zu finden gesucht. Mir scheint es nicht nötig, die Entstehung der Periosteinlagerung auf nur eine einzige Ursache zu beschränken; denn dieselbe kann je nach dem Falle verschieden sein. Man hat auch diese Einschiebung des Periostreifens als ein wichtiges veranlassendes Moment der Knochendeformität angesehen. Schidlowsky und ich fanden gänzliches Fehlen der Periosteinschiebung; trotzdem bestand bei meinem Fall ziemlich deutliche Deformität an den Röhrenknochen. Wegen der geringen Zahl der selbst untersuchten Fälle kann ich nicht entscheiden, ob das Fehlen der Periosteinschiebung auf den noch nicht weit genug fortgeschrittenen Krankheitsprozeß zurückzuführen ist, oder ob dieselbe ein nicht wichtiger

Symptomkomplex dieser Krankheit ist. Die enchondrale Verknöcherung zeigt in fast sämtlichen Fällen eine eigentümliche Abnormität. In der Wucherungszone sind die Knorpelzellen entweder stark vermehrt wie bei Ehrlichs Fall, oder nur an einigen Stellen inselförmig in Zellgruppen zerstreut, oder auf eine geringe Zahl reduziert. Die Säulenbildung der Knorpelzellen ist entweder ganz rudimentär ausgebildet, wie bei den Fällen von Urtel, Ehrlich und mir, oder abnorm hoch, oder äußerst unregelmäßig angereiht. Was die Verknöcherungsgrenze anbetrifft, so war diese bei Kirchbergs Fall sehr unregelmäßig. Außerdem fand er rarefizierte, spongiöse Knochenbalken und mangelhafte Reihenbildung der Knorpelzellen an der Epiphysenlinie. Nach Salvetti war die Ossifikationslinie sehr unregelmäßig und die Säulen der Knorpelzellen nicht sehr hoch. An einer Stelle betrachtete er eine direkte Metaplasie des Knorpels in die Knochensubstanz und an anderen Stellen den Schleimgewebsknoten und -Zapfen in dem Knorpel. Biskamp sah, daß an der Ossifikationszone die Knorpelzellen spindelförmig oder zylindrisch gestaltet, ihre Längsachse nach verschiedenen Richtungen gerichtet und die Markräume unregelmäßig gebildet sind. Bei der Untersuchung des senkrechten Schnitts durch die Epiphysenlinie der Tibia bemerkte Urtel eine reichliche Menge von kleinen embryonalen Knorpelzellen, äußerst mangelhafte Reihenbildung der Knorpelzellen und kurze Verkalkungszone. Grawitz sah eine milchweiß gefärbte Epiphysenlinie von fester Konsistenz. Mikroskopisch zeigte diese minimale Wucherung der Knorpelzellen. Die Vergrößerung und die Reihenbildung der Zellen fehlten ganz. Was die Befunde der enchondralen Ossifikationszone in den obenerwähnten Fällen anbetrifft, so sind sie in vielen Punkten mit meinem ähnlich, aber durchaus nicht gleich. Über die Ätiologie der fötalen Knochenerkrankungen ist nichts Sicheres zu sagen. Man hat den Verdacht auf Lues oder alimentäre Schädlichkeit oder Uterusleiden oder Fehlen der Schilddrüsen ausgesprochen. Aber es fehlt jeder sichere Nachweis der Beziehung mit den letzterwähnten Ursachen. In vielen Fällen der Entwicklungshemmung kommt die Mißbildung der Knochen und anderer Organe kombiniert vor, wie bei meinem Fall. Nach dieser Tatsache scheint offenbar die fehlerhafte Keimanlage bei der Ätiologie dieser Krankheit eine große Rolle zu spielen.

Literaturverzeichnis.

1) Werner Kümmel, Die Mißbildungen der Extremitäten durch Defekt, Verwachsung und Überzahl. Biblioth. medic. 1895.
2) Ribbert, Lehrbuch der speziellen Pathologie und der speziellen pathologischen Anatomie. S. 684. 1902.
3) Kirchberg, Über einen Fall von sogenannter fötaler Rhachitis. Dissertat. Marburg 1888.
4) Kirchberg und F. Marchand, Über die sogenannte fötale Rhachitis (Micromelia Chondromalacica). Zieglers Beiträge. 5. Bd. S. 183. 1889.
5) Johannessen, Chondrodystrophia foetalis hyperplastica. Zieglers Beiträge. 23. Bd. S. 351. 1897.
6) Bode, Über sogen. fötale Rhachitis. Virchows Archiv. 93. Bd. S. 421. 1883.
7) Winkler, Ein Fall von fötaler Rhachitis mit Mikromelie. Archiv f. Gynäk. 2. Bd. S. 101. 1871.
8) Fischer, Über einen Fall von Rhachitis congenita. Archiv f. Gynäk. 7. Bd. S. 46. 1875.
9) Smith, Beitrag zur Lehre von der fötalen Rhachitis. Dissertat. Zürich 1880.
10) Collmann, Beiträge zur Kenntnis der Chondrodystrophia foetalis. Virchows Archiv. 166. Bd. S. 1. 1901.
11) Ehrlich, Untersuchungen über kongenitale Defekte und Hemmungsbildungen der Extremitäten. Virchows Archiv. 100. Bd. S. 107. 1885.
12) Urtel, Über Rhachitis congenita. Dissertat. Halle 1873.
13) Schidlowsky, Über sogenannte fötale Rhachitis. Dissertat. Erlangen 1884.
14) Grawitz, Ein Fötus mit kretinist. Wachstumsstörung. Virchows Archiv. 100. Bd. S. 256. 1885.
15) Schwarzwälder, Über sogenannte fötale Rhachitis. Zeitschrift f. Geburtsh. u. Gynäkol. 24. Bd. S. 90. 1892.
16) Scholz, Über fötale Rhachitis. Dissertat. Göttingen 1892.
17) Biskamp, Ein Fall von fötaler Rhachitis. Dissertat. Marburg 1874.
18) Eberth, Die fötale Rhachitis und ihre Beziehungen zu dem Kretinismus. Festschrift. Leipzig 1878.
19) Storp, Untersuchungen über fötale Rhachitis. Dissertat. Königsberg 1887.
20) Salvetti, Über die sogenannte fötale Rhachitis. Zieglers Beitrag. 16. Bd. S. 29. 1894.

Erklärung der Abbildungen Fig. 1—5 im Text und Fig. 6—8 auf Tafel III.

Fig. 1. Innere Ansicht des rechten unteren Teils des Thorax. Einknickung sämtlicher Rippen im spitzen Winkel nach der Brusthöhle zu. *a* dislozierte Stellen der Rippen.

Fig. 2. Rechter Humerus von hinten außen gesehen. Er zeigt S-förmige Verkrümmung. Tuberculum majus ragt. deutlich hervor. Sulcus radialis fehlt gänzlich. Epicondylus radialis ist außerordentlich wenig ausgebildet.

Fig. 3. Rechte Ulna von vorn seitlich gesehen. Sie ist nach vorn außen konkav gekrümmt. Ihr proximales Ende (*a*) ist außerordentlich dick. Incisura

sigmoides ulnae (*c*) ist gut entwickelt und normal geformt. Olekranon (*b*) ist dicker und größer als normal. Das distale Ende (*d*) der Ulna ist ziemlich klein und dünn, Proc. styloides ulnae ist kaum angedeutet.

Fig. 4. Linker Femur von vorn seitlich gesehen. Hals kurz und schmal. Diaphyse konvex nach vorn gekrümmt. Distales Ende dick und groß.

Fig. 5. Unterschenkel von vorn gesehen. Beide Enden der Tibia groß und dick. Diaphyse schmal und klein, etwas konkav nach innen gekrümmt.

Fig. 6. Dorso-ventraler senkrechter Längsschnitt durch das Mittelglied des Ringfingers. Das Markgewebe (*a*) schwarzbräunlich gefärbt. Der rote, unregelmäßig begrenzte Saum (*b*) zeigt die neugebildete Knochensubstanz. Die bläulich gefärbte, homogene, tief blau punktierte Masse (*c*) ist hyaliner Knorpel. *d* Perichondrium. *e* Haut und subkutanes Bindegewebe.

Fig. 7. Schnitt durch die Längsrichtung einer Rippe senkrecht zur Fläche der Dislokationsstelle. Der hintere knöcherne Teil (*g*) der Rippe ist hinter den Rippenknorpel (*a*) verschoben und von ihm durch Bindegewebe (*b* = Periost + Perichondrium + hineindringendes Bindegewebe) vollständig getrennt. *c* mangelhaft ausgebildeter Markraum mit Marksubstanz ausgefüllt. In der Umgebung der Markräume sieht man die in nur außerordentlich geringer Zahl neugebildeten enchondralen Knochenlamellen (*h*). *d* periostal ausgebildetes Knochengewebe. *e* Perichondrium. *f* Periost.

Fig. 8. Längsschnitt durch die Ossifikationszone des oberen Diaphysenkanals des Femur. *a* der hypertrophischen Zone der Knorpelzellensäule entsprechende Stelle. Die Knorpelzellen sind außerordentlich unregelmäßig zerstreut und bilden keine Säulen. Form und Größe der Zellen sind verschieden. Die Grundsubstanz ist durch Zellstränge in verschiedene Bezirke geteilt. *b* Zone der primären Markräume. Die mangelhaft ausgebildeten, niedrigen Markstämme (*e*) dringen in den Knorpel ein. Zwischen den so entstandenen Markräumen sieht man unregelmäßig geteilte Reste der verkalkten Knorpelsubstanz. *c* hyaline Grundsubstanz des Knorpels. *d* aufgequollene blasige Knorpelzellen.

XXVIII.

Aus der mediko-mechanischen Station des Garnisonlazaretts zu Tempelhof (II Berlin).

Fünfzehn Kahnbeinbrüche (Fractura ossis navicularis carpi).

Von

Dr. Otto Blau,
Stabsarzt im Eisenbahnregiment II, Berlin.

(Mit Tafel IV.)

In den letzten anderthalb Jahren ist mir auf der mediko-mechanischen Station des Garnisonlazaretts II Berlin (Tempelhof) eine Anzahl von Handwurzelverletzungen begegnet, welche nach Entstehung, Symptomenkomplex und Verlauf von den gewöhnlichen Vorkommnissen auf dem Gebiet der traumatischen Erkrankungen des Carpus auffällig abwichen. Es handelte sich durchweg um Beschädigungen durch Fall oder Stoß, mit charakteristischer Bewegungsbeschränkung der Hand, mit verhältnismäßig langwierigem Heilungsverlauf und sehr verschiedenartigen Endergebnissen.

Die Fälle erwiesen sich klinisch und radiographisch als Kahnbeinbrüche (fractura ossis navicularis carpi), teils mit, teils ohne Verletzung des Mondbeins (os lunatum).

Nachdem ich mir zum Grundsatz gemacht hatte, jede nennenswerte Verletzung einer Durchleuchtung zu unterwerfen, ist es gelungen, nach und nach 15 Fälle der obengenannten Verletzungstypen zu sammeln, von denen ich den größeren Teil auf der Station klinisch selbst beobachtet und behandelt, den kleineren durch Nachforschungen auf Grund vorhandener Radiogramme und militärärztlicher Beobachtungen ermittelt und nachuntersucht habe[1]).

Das dankenswerte Entgegenkommen der Herren König, Waldeyer und H. Virchow ermöglichte den Vergleich unserer Beobtungen mit den Urteilen chirurgischer, anatomischer und pathologisch-anatomischer Autoritäten und gestattete eine Anzahl spezieller Durch-

1) Während der Drucklegung kamen noch 2 Fälle hinzu, welche jedoch in dieser Arbeit nicht mehr vermerkt sind.

musterungen von Präparaten. Hierzu kommen zahlreiche Untersuchungen an Gesunden.

Das Beobachtungsmaterial, welches dieser Arbeit zu Grunde liegt, setzt sich demnach, wie folgt, zusammen:

A. Pathologisches Untersuchungsmaterial.

15 Fälle von Kahnbein-, bez. Mondbeinfraktur; klinische und radiographische Beobachtungen, und zwar, geordnet

Nach dem Sitz:		Nach dem Alter:		Nach Komplikationen:	
Kahnbeinbrüche:		Kahnbeinbrüche:		Kahnbeinbrüche:	
rechtsseitige	9	alte	5	isolierte	10
linksseitige	5	alte und frische	1	mit Mondbeinveränderungen kombinierte	5
doppelseitige	1	frische	9		
	15		15		15

B. Normales Vergleichsmaterial.

200 Untersuchungen von Radiogrammen gesunder, d. i. nicht frakturierter Händepaare,

70 Untersuchungen von gesunden, aus ihrer Verbindung gelösten mazerierten Kahnbeinen,

10 Untersuchungen präparierter, bis auf die Bandapparate freigelegter Hände,

1 Untersuchung einer in Dorsalflexion fixierten, einem Gefrierpräparat entstammenden skelettierten Hand,

100 Winkelmessungen an gesunden Lebenden zur Feststellung des Volar- und Dorsalflexionswinkels,

50 dynamometrische Bestimmungen an Gesunden mit dem Collinschen Kraftmesser.

Zu diesem Beobachtungsmaterial sei bemerkt, daß unsere 15 Röntgenplatten von den Herren König, Rose, H. Virchow und Waldeyer einer eingehenden Prüfung unterzogen sind. Die Aufnahmen erfolgten grundsätzlich von oben her, nachdem Patient, am Tisch sitzend, beide Hände in Pronationsstellung genau und gleichmäßig nebeneinander auf die Platte gelegt hatte. Entfernung des Kathodenspiegels von der Platte 50 cm, Expositionsdauer je nach Beschaffenheit der Röhre 2—5 Minuten.

Der Gesichtspunkt der vorliegenden Arbeit soll in erster Linie ein klinischer sein, und es ist die Absicht des Verfassers, die nachfolgenden Fälle mehr von der funktionellen und praktischen Seite,

als vom anatomischen und morphologischen Standpunkte aus zu erörtern.

Es folgen nunmehr die Krankheitsgeschichten.

Hierbei sei vorausgeschickt, daß ich die Röntgenbefunde nach den Platten, nicht nach den Kopien beschrieben habe, und jeder Kundige weiß, daß keine selbst noch so gute Abbildung die Klarheit und Schönheit der Plattenaufnahme wiederzugeben im stande ist. Besonders sei dies für die Mondbeinveränderungen hervorgehoben, welche in den Kopien meist nur äußerst schwach wiedergegeben werden konnten. Die Platten stehen jedem Interessenten an Ort und Stelle zur Verfügung. Alle Kopien sind absichtlich nicht sehr dunkel getönt, da man nur bei hellerer Abtönung den quasi transparenten Eindruck gewinnt, wie er der Platte am meisten nahe kommt.

Krankengeschichten.

Fall 1. Grenadier J., 20 Jahre alt. Alter Bruch des rechten Kahnbeines.

Vorgänge: 9 Wochen vor der Krankmeldung Fall auf die ausgestreckte rechte Hand durch Ausgleiten auf der Treppe. Sofort Schmerz und Gebrauchsstörungen, welche durch Schonung der Hand kompensiert wurden; wegen zunehmenden Schmerzen Krankmeldung am 18. 1. 02.

Befund: Kräftiger Mann. Keine Anzeichen von Rachitis oder Tuberkulose. Kein Fieber. Rechtes Handgelenk und Umgebung teigig geschwollen vom Handrücken bis etwa 10 cm oberhalb des Proc. styl. radii, gerötet und heißer anzufühlen als links. Umfang 20:18. Keine Krepitation. Bewegungen schmerzhaft, aber nicht nennenswert beschränkt. Druckkraft herabgesetzt. Linke Hand normal.

Röntgenbild: Das linke gesunde Kahnbein zeigt ausgesprochene Petschaftform [1]). Die volarwärts umbiegende Fläche schimmert als breiter lichter Saum deutlich durch. Das Kahnbein erscheint in einer Länge von 2,6 cm; der Einschnürungshals [1]), welcher hier ganz besonders tief ist und in 1 cm Entfernung von der distalen Gelenkfläche liegt, ist 0,7 cm breit. Die Struktur des Knochens ohne Veränderungen.

Das rechte Kahnbein zeigt einen Abbruch des radialen distalen Fortsatzes an der tiefsten Stelle des Einschnürungshalses. Das proximale Stück ist etwa 1,7 cm lang, das distale 0,9 cm; letzteres ist derartig über das erstere herübergerutscht, daß es mit demselben einen radialwärts offenen, scharfen rechten Winkel bildet. Die Bruchlinie verläuft an beiden Stücken stark gezähnt, großzackig; in der Umgebung der beiden Bruchenden zeigt der Knochen hellere und dunklere, zum Teil verwaschene Stellen, welche auf deformierende Veränderungen schließen lassen. Die Lage der übrigen Handwurzelknochen nach Form und Größe normal. Radius und Ulna unverletzt; ebenso die Metakarpalknochen.

1) Zur Erläuterung dieses Ausdrucks vgl. S. 465.

Diagnose: Alter Bruch des rechten Kahnbeins.

Behandlung: Schienenverband nur 1 Woche lang, mit Rücksicht auf das Alter der Verletzung. Von da an Bewegungen am Pendelapparat, Massage, Eisenstabübungen, Zugapparat, Langhang, Armstütz. Bei Schmerz zeitweilig Fixierung, Jodpinselungen, Mitelle.

Verlauf: Langsame Zunahme der Beweglichkeit. Ab- und Adduktion lange Zeit schmerzhaft, Dorsalflexion stets mit Schwierigkeiten verbunden. Entlassung am Ende der 8. Woche versuchsweise zum Dienst. Dorsalflexion dauernd beschränkt, Druckkraft herabgesetzt. $35^0 : 80^0$ Collin.

Bereits nach 3 Tagen kam J. wiederum zur Lazarettaufnahme, da er wegen starker Schmerzen nicht im stande war, erheblicheren Anforderungen an die Hand zu genügen.

Endresultat: Aus dem Militärdienst entlassen. Weiteres Schicksal des Kranken unbekannt.

Fall 2. Pionier der Reserve R., 22 Jahre alt. Bruch des linken Kahnbeins.

Vorgänge: Quetschung der linken Handwurzel durch Auffallen einer 1 Zentner schweren Ramme beim Brückenbau am 12. 8. 03. Sofort heftige Schmerzen. Krankmeldung am 13. 8. 03.

Befund: Mittelkräftiger Mann. Keine Anzeichen von Rachitis oder Tuberkulose. Kein Fieber. Linker Handrücken nebst Handgelenk, sowie der untere Teil des Vorderarmes geschwollen. Keine Krepitation. Alle Bewegungen im Handgelenk schmerzhaft. Als Sitz des Schmerzes wird die Verbindung des 2. Mittelhandknochens mit der Handwurzel angegeben. Druckkraft herabgesetzt. Rechte Hand normal.

Röntgenbild: Rechtes gesundes Kahnbein zeigt Zapfenform ohne Einschnürungshals. Die Fortsetzung des Knochens nach der Volarseite hin ist als breiter lichter Schatten deutlich sichtbar. Längsachse des Kahnbeins 2,6, mittlere Querachse 1,1 cm.

Linkes Kahnbein. Der Knochen ist in ein größeres distales und kleineres proximales Stück zerlegt; sie stehen in dem Verhältnis von 1,6 : 0,6 cm. Die Trennungslinie verläuft senkrecht zur Längsachse des Knochens, also schräg von radio-proximal nach ulno-distal. Sie ist eine glatte, gerade, höchstens etwas gewellte Bruchlinie und läßt sich deutlich ein Stück weit auf die volarwärts ziehende durchschimmernde Kahnbeinfläche verfolgen. Das proximale Stück ist in seiner Lage unverändert, das distale gleichfalls, sodaß die seitlichen Konturen des Knochens nicht unterbrochen erscheinen. Die Struktur des gesamten Kahnbeins ist unverändert, die Entfernung von den Multangulis nicht verkürzt. Die übrigen Handwurzelknochen, der Radius, die Ulna, die Metakarpalknochen sind beiderseits intakt.

Diagnose: Bruch des linken Kahnbeins.

Behandlung: Feuchter Verband, Fixation auf Schiene 12 Tage lang. Darnach 5tägige Behandlung an verschiedenen mediko-mechanischen Apparaten.

Verlauf: Sehr schnelle Besserung; Entlassung Mitte der 3. Woche dienstfähig. Druck auf die Bruchstelle nicht mehr schmerzhaft. Dorsalflexion etwas behindert.

Endgültiges Ergebnis: R., welcher am Ende einer Reserveübung stand, wurde felddienstfähig in die Heimat entlassen.

Fall 3. Füsilier K., 22 Jahre alt. Bruch des linken Kahnbeins.

Vorgänge: Umknicken mit der linken Hand in Dorsalflexion beim Sprung über den Kasten am 18. 4. 03. Sofort starke Schmerzen im Handgelenk. Krankmeldung am 23. 4. 03.

Befund: Kräftiger Mann. Keine Zeichen von Rachitis oder Tuberkulose. Kein Fieber. Linkes Handgelenk nicht wesentlich verdickt, aber schmerzhaft. Dorsale Druckempfindlichkeit zwischen Speiche und Handwurzel, woselbst eine bohnengroße, besonders schmerzhafte Verdickung fühlbar ist. Bewegungsbehinderung beim Aufstützen (Dorsalflexion) und bei passiver Beugung. Ab- und Adduktion ungestört. Keine Krepitation. Herabsetzung der Druckkraft von 48 (rechts) auf 26° Collin. Rechte Hand normal.

Röntgenbild: Das rechte gesunde Kahnbein zeigt Petschaftform. Der volarwärts gelegene Teil schimmert in mäßiger Breite durch; der größte Längendurchmesser beträgt 2,6 cm. Der Einschnürungshals stellt eine breite Zone dar, welche 0,8—1,0 cm von der distalen Gelenkfläche entfernt ist. Querdurchmesser an dieser Stelle 1 cm. Keine Strukturveränderungen.

Das linke Kahnbein ist in 2 große und 1 sehr kleines Stück geteilt. Die Bruchstelle sitzt genau in der Mitte, das proximale Stück ist 1,3 cm, das distale 1,2 cm lang. Die Lage der beiden Bruchstücke zu einander ist so gut wie unverändert.

Die Bruchlinie verläuft unregelmäßig gezackt, ist sowohl am distalen wie proximalen Stück etwas konkav gewölbt und läßt infolgedessen einen Hohlraum frei, in welchem das dritte, kleine spindelförmige Stück eingebettet liegt.

Die Struktur des Knochens ist in der Umgebung des Kahnbeins verwaschen und zeigt dunklere und hellere, auf einen deformierenden Vorgang hindeutende Stellen.

Die übrigen Handwurzelknochen sind nach Form und Abstand unter einander ohne Veränderungen. Radiusepiphyse unverletzt. Ebenso Ulna und Metakarpalknochen.

Diagnose: Bruch des linken Kahnbeins.

Behandlung: Bettruhe, feuchter Verband, Fixation, Mitelle bis Mitte der 3. Woche, von da ab Armstütz-, Eisenstab- und Hantelübungen.

Verlauf: Häufig recidivierende stechende Schmerzen im Handgelenk von der Volar- nach der Dorsalseite hin. Dabei allgemeine venöse Blutüberfüllung der Hand mit Anschwellungsgefühl. Langsame Besserung.

Entlassung: als dienstfähig nach 7½ Wochen ohne Druckschmerz am Handgelenk und bei freier Beweglichkeit mit Ausnahme der forcierten Dorsalflexion. Zeitweiliges Knarren im Gelenk.

Endgültiges Ergebnis: Der Mann ist über 1½ Jahr im aktiven Dienst verblieben und felddienstfähig zur Reserve entlassen.

Fall 4. Grenadier L., 22 Jahre alt. Bruch des rechten und alter Bruch des linken Kahnbeins.

Vorgänge: Vor 6 Jahren Bruch im linken Handgelenk. Veranlassung unbekannt.

Am 16. 12. 02 Umknicken der rechten Hand beim Kastensprung. Sofort heftiger Schmerz. Krankmeldung am 17. 12. 02; zuerst außerhalb des Lazaretts als Verstauchung aufgefaßt. Schonung, Beurlaubung. Nach Rückkehr am 8. 1. 03 wegen Schmerzen beim Greifen wieder Krankmeldung. Überweisung an die Station am 25. Krankheitstage.

Befund: Kräftiger Mann. Kein Zeichen von Tuberkulose oder Rachitis. Kein Fieber. Rechtes Handgelenk mäßig geschwollen, sowohl dorsal wie volar. Proc. styl. radii druckempfindlich. Zug am Mittelfinger schmerzhaft, unter Verlegung des Schmerzes in die Mittelhand. Dorsalflexion wenig, Volarflexion etwas mehr behindert. Bei Bewegungen leichtes Knirschen am Proc. styl. radii. Linke Hand ohne Beschwerden, Beugungswinkel derselben 90°, Dorsalstreckwinkel 90°.

Röntgenbild: (dreimalige Durchleuchtung, in der 4., 7. und 9. Krankheitswoche).

Beide Kahnbeine zeigen Trennung in zwei ungleiche Hälften. Ihre Gestalt nähert sich am ehesten der Form eines gekrümmten Zapfens von rechts 2,6, links 2,5 cm Länge, ohne Einschnürungshals, jedoch mit einer leichten Einkerbung an der radialen Seite. Die Einkerbung liegt etwa 0,5 cm von der distalen Gelenkfläche entfernt. Die Breite des Kahnbeins beträgt an dieser Stelle 1,4 cm; die Struktur des Knochens zeigt beiderseits keine wesentliche Veränderung.

Das rechte Kahnbein weist ein proximales Stück von 1,1 und ein distales von 1,4 cm Länge auf. Beide sind in ihrer Lage zu einander und zu den übrigen Handwurzelknochen nicht verschoben, nur die radialproximale Ecke des distalen Stückes ragt um ein geringes über die Umrißlinie des Kahnbeins hinaus. Zwischen beiden Bruchstücken befindet sich ein 0,1 cm breiter Spalt. Die Bruchlinie am proximalen Stück verläuft etwas gewellt, am distalen scharfrandig bogenförmig.

Das linke Kahnbein zeigt eine Trennung in ein 0,7 cm langes proximales und 1,7 cm langes distales Stück; zwischen beiden liegt ein 2—3 mm breiter Spalt. Das erstere liegt in regelrechter Lage, das letztere um ein geringes radialwärts verschoben. Die Bruchlinie verläuft am proximalen Stück in Form eines geschweiften Bogens glattrandig, am distalen ist sie infolge hellerer und dunklerer, auf Deformierungsvorgänge deutender Stellen in der Struktur des Knochens etwas undeutlich und verwaschen. Gleichmäßig helle Zonen zwischen den Frakturenden, welche auf eine Überknorpelung an den Berührungsflächen schließen lassen, sind weder rechts noch links erkennbar. Die übrigen Handwurzelknochen beiderseits nach Form und Lage normal, Radius, Ulna, sowie Metakarpalknochen unverletzt. Das Bild war bei der 2. und 3. Durchleuchtung dasselbe. Vereinigung der Bruchstücke fehlte hier wie dort.

Diagnose: Bruch des rechten und alter Bruch des linken Kahnbeins.

Behandlung (auf der Station): Feuchter Verband, Mitelle, dann fixierender Verband mit Schiene und Stärkebinden bis Ende der 3. Woche (bezw. 7. Woche nach der Verletzung). Darauf 2 Wochen Massage und wieder Stärkeverband auf Grund der erneuten Röntgenbefunde. 1 Woche später Verband entfernt, heiße Bäder ohne Erfolg.

Entlassung dienstunfähig Ende der 11. Woche (nach dem Unfall) bei dauernder Druckempfindlichkeit des Kahnbeins und nachweislich nicht erfolgter Konsolidierung der Bruchenden; Umfangsdifferenz 1 cm zufolge Ergusses ins rechte Handgelenk, Dorsalflexion rechts 60, links 90°, Volarflexion rechts 45, links 90°. Abduktion rechts 35, links 45°. Druckkraft herabgesetzt; Unterarme nicht, Oberarm rechts um 1 cm im Umfang atrophisch.

Endresultat: Aus dem Militärdienst entlassen. Weiteres Schiksal nicht bekannt.

Fall 5. Pionier G., 21 Jahre alt. Bruch des linken Kahnbeines.

Vorgänge: Fall auf die ausgestreckte linke Hand beim Turnen (Leiterübungen) am 24. Januar 1902. Sofort Schmerz und Schwellung des Handgelenks. Krankmeldung am 26. Januar 1902.

Befund: Kräftiger Mann. Keine Anzeichen von Rachitis oder Tuberkulose. Kein Fieber. Linkes Handgelenk geschwollen, schmerzhaft, wärmer anzufühlen als das rechte. Daumenseite stark empfindlich, besonders bei Druck auf Kahnbein und Proc. styl. radii, sowie bei Abduktion des Daumens; keine Krepitation. Umfang 19:18. Bewegungen im Handgelenk aktiv wie passiv schmerzhaft und beschränkt, besonders bei Dorsalflexion. Druckkraft stark herabgesetzt. Rechtes Handgelenk normal.

Röntgenbild: Das gesunde rechte Kahnbein zeigt Petschaftform, ist 2,8 cm lang, an der tiefsten Einschnürung des Halses 1,0 cm breit. Letztere Stelle befindet sich von der distalen Cirkumferenz 0,7 cm entfernt, die Fortsetzung der volarwärts umbiegenden Fläche schimmert als deutlich erkennbarer lichter Schatten durch. Keine Strukturveränderungen.

Das linke Kahnbein ist in zwei große Teile zerfallen, einen kleineren distalen von 1,8 und einen größeren proximalen von 1,1 cm Länge. Die Trennungsstelle liegt am Einschnürungshals. Das proximale Stück hat seine Lage zur Handwurzel nicht geändert, das distale ist um 2—3 mm ulnarwärts verschoben. Die Beschaffenheit der Bruchstelle ist folgende: Die Bruchlinie verläuft sowohl im proximalen wie im distalen Teile gezähnt und bogenförmig; zwischen den einander zugekehrten Konkavitäten liegt ein kleiner spindelförmiger Splitter; ein zweiter dreieckiger Splitter liegt an der Ulnarseite des proximalen Stückes. Beide Splitter sind in ihrer Lage zu den zwei großen Fragmenten nur wenig verschoben.

Die übrigen Handwurzelknocken und der Proc. styl. radii sind beiderseits intakt, ebenso die Metakarpalknochen.

Diagnose: Bruch des linken Kahnbeines.

Behandlung: Feuchter Verband. Pappschiene, dann Stärkeverband bis Ende der 4. Woche. Seitdem Stabübungen, Langhang an der Leiter, Armstütz; bei Schmerzhaftigkeit Jodtinktur, zeitweilige Fixierung.

Verlauf: Langsame Besserung, von kleinen Anschwellungen unterbrochen. Entlassung am Ende der 8. Woche, dienstfähig. Dorsalflexion blieb mäßig beschränkt, Druckkraft herabgesetzt in den Grenzen von links 28°: rechts 48° des Collinschen Dynamometers.

Weiteres Schicksal des Kranken: Blieb $1\frac{1}{2}$ Jahre im aktiven Dienst und wurde Herbst 1903 felddienstfähig in die Heimat entlassen.

Fall 6. Grenadier W., 20 Jahre alt. Bruch des rechten Kahnbeines.

Vorgang: Fall auf die gebeugte rechte Hand durch Stolpern über eine Türschwelle am 14. November 1902. Sofort Schmerz und Anschwellung. Krankmeldung am 15. November 1902. Behandlung zunächst außerhalb des Lazaretts in der Annahme einer Verstauchung. Zeitweilige Versuche, Dienst zu tun; gelangte erst am 19. Krankheitstage auf die Station.

Befund: Kräftiger Mann. Keine Zeichen von Rachitis oder Tuberkulose. Kein Fieber. Rechtes Handgelenk und Handrücken mäßig geschwollen. Druckschmerz distalwärts vom Proc. styl. radii. Keine Krepitation. Bewegungen des Handgelenks in allen Hauptachsen beschränkt und sehr schmerzhaft. Druckkraft stark herabgesetzt.

Röntgenbild:

Linkes gesundes Kahnbein petschaftförmig, mit geringer flacher Einschnürung; dieselbe liegt etwa 1,2 cm von der distalen Gelenkfläche entfernt. Länge des Kahnbeins 2,9 cm, Breite am Einschnürungshals 1,1 cm. Keine Strukturveränderungen. Die volarwärts umbiegende Fläche des Knochens schimmert als schmaler, lichter Saum durch.

Rechtes Kahnbein zeigt sich in seinen äußeren Konturen und seitlichen Begrenzungen fast unverändert, ist aber deutlich in zwei Teile geschieden, die sich teilweise übereinandergeschoben haben. Gesamtlänge des Kahnbeins beträgt 2,6 cm; die ganze Breite der Einschnürungsstelle ist verloren gegangen. Das distale 0,9 cm lange Stück hat sich auf das proximale so scharf und genau aufgepaßt, daß nur eine ganz geringe ulnare spitze Kante des ersteren die Verschiebung andeutet, welch letztere ja im übrigen auch aus der Messungsdifferenz deutlich hervorgeht. An Strukturveränderungen zeigt sich lediglich eine dunklere Tönung am distalen Ende, in welcher jedoch die Architektur des Knochens ganz genau zu verfolgen ist. Die übrigen Handwurzelknochen nach Form und Lage unverändert, Epiphysen unverletzt; ebenso die Metakarpalknochen.

Diagnose: Bruch des rechten Kahnbeins.

Behandlung: Feuchte Verbände und Hochlagerung bis Mitte der 4. Woche (nach dem Unfall). Von Anfang der 5. Woche ab medikomechanische Nachbehandlung.

Verlauf: Gut fortschreitende Besserung; nach Rückgang der allgemeinen Schwellung blieb noch einige Zeit die Basis des 2. Mittelhandknochens schmerzhaft.

Entlassung: Als dienstfähig am Ende der 7. Woche, bei mäßiger, chronischer Verdickung der Kahnbeingegend, aber guter Beweglichkeit in allen Achsen des Gelenks.

Trotz dieses anscheinend günstigen Resultats erwies sich für praktische Zwecke der Zustand als unhaltbar. Nach einigen Versuchen, die Hand ausgiebiger zu benutzen, erneute Schmerzen, recidivierende Schwellungen des Gelenks auf der Streck- und Radialseite (Umfang 19:18 cm). Bewegungsbeschränkung, mit Ausnahme der Rotation, in allen Hauptachsen, besonders bei Adduktion.

Endgültiges Ergebnis: Aus dem aktiven Militärdienst entlassen. Weiteres Schicksal unbekannt.

Fall 7. Trainsoldat S., 21 Jahre alt. Bruch des linken Kahnbeines.

Vorgänge: Fall auf die gebeugte linke Hand durch Sturz vom Pferde am 18. November 1903. Sofort heftiger Schmerz im linken Handgelenk. Krankmeldung am 19. November 1903.

Befund: Kräftiger Mann. Mutter an Schwindsucht gestorben. Von Rachitis oder Tuberkulose keine Anzeichen. Kein Fieber. Linkes Handgelenk zeigt verstrichene Umrisse und Verdickung um 0,5 cm (18,5:18). Kein Druckschmerz. Keine Krepitation. Bewegungen in allen Achsen beschränkt. Druckkraft herabgesetzt. Rechte Hand normal.

Röntgenbild:

Rechtes gesundes Kahnbein zeigt Petschaftform. Volarfläche schimmert schwach durch. Länge des Kahnbeins 3,3 cm; breiter flacher Einschnürungshals 1,4 cm von der distalen Gelenkfläche entfernt. Querdurchmesser an dieser Stelle 1,3 cm. Keine Strukturveränderungen.

Linkes Kahnbein ist in ein größeres proximales und ein kleineres distales Stück zerfallen. Einschnürungshals ist verschwunden; statt dessen ist das Kahnbein an dieser Stelle ineinander geschoben. Das proximale Stück ist 1,7 cm lang, das distale ca. 1,5 cm. Die Bruchlinie verläuft sägezackenförmig, gezähnt. Eine Verschiebung des proximalen Stückes hat nicht, des distalen um ein Geringes ulnarwärts stattgefunden. An der Radialseite liegt ein kleiner, feiner Knochensplitter. Außer dem etwas aufgefaserten Aussehen in der Nähe der Bruchlinien bestehen keine Strukturveränderungen.

Die übrigen Handwurzelknochen nach Form und Lage normal, Radiusepiphyse intakt. Proc. styl. ulnae zeigt links eine kleine, rißförmige Epiphysenlösung. Metakarpalknochen intakt.

Diagnose: Bruch des linken Kahnbeins.

Behandlung: Fixation auf Schiene bis Ende der 3. Woche. Dann Handbäder und Bewegungstherapie, welche etwas Druckschmerz am Proc. styl. radii hervorruft. Bewegungsschmerz bei Dorsalflexion; Hantel-, Eisenstab- und Stützübungen.

Verlauf: Langsame Besserung bei mäßigem, aber hartnäckigem Schwellungszustand des linken Handgelenks.

Entlassung dienstfähig nach 5 Wochen mit geringer bleibender Verdickung des linken Handgelenks um 0,5 cm und bei voll erhaltener Druckkraft von rechts 70° und links 70° nach Collin.

Endresultat: Der Mann ist darnach noch 3/4 Jahr im aktiven Dienst geblieben und felddienstfähig zur Reserve entlassen.

Fall 8. Füsilier D. Bruch des rechten Kahnbeins.

Vorgänge: Patient fiel Anfang März beim Exerzieren auf die rechte Hand. Fallstellung nicht genau bekannt. Nur ambulante Behandlung außerhalb des Lazaretts vom 4.—7. März und 8.—24. März 1902.

Das linke gesunde Kahnbein zeigt Petschaftform, ist 2,7 cm lang, am Einschnürungshals 1,2 cm breit. Die Entfernung des Einschnürungshalses von der distalen Gelenkfläche beträgt 0,6 cm. Keine Strukturveränderungen.

Das rechte Kahnbein ist in seinem distalen Ende pilzförmig ver-

breitert, hat eine Länge von 2,7 cm und am Einschnürungshals eine Breite von 1,1 cm. Abstand des letzteren von der distalen Gelenkfläche nicht genau festzustellen (siehe unten). Das Kahnbein ist nicht eigentlich in 2 Teile geteilt, sondern zeigt in der Umgebung des Einschnürungshalses eine 0,7 cm breite, bandförmige, unregelmäßig begrenzte Zone, in welcher hellere und dunklere Stellen abwechseln. Die Struktur des Knochens bietet das Bild atrophisch-deformierender Vorgänge. Die pilzförmige Gestalt des distalen Endes besteht in einer Verbreiterung desselben, welche nach dem Kopfbein hin einen spitzen, nach der Radialseite zwei abgestumpfte rechte Winkel bildet. Die übrigen Handwurzelknochen nach Form und Lage unverändert, die Radiusepiphyse unverletzt. Ebenso die Metakarpalknochen.

Diagnose: Bruch des rechten Kahnbeins.

Die genaueren Symptome und Behandlungsmethoden ließen sich nicht im einzelnen verfolgen, da die Behandlung nicht auf der Station stattfand.

Endresultat: Patient ist noch 6 Monate im aktiven Dienst verblieben und dann felddienstfähig entlassen worden.

Fall 9. Grenadier Sch., 22 Jahre alt. Bruch des linken Kahnbeines.

Vorgänge: Bajonnettstoß gegen die linke Hand beim Fechten am 16. April 1903. Mäßiger Schmerz des inneren Handknöchels auf Druck und bei Bewegungen. Krankmeldung am selben Tage.

Befund: Gesunder Mann. Keine Zeichen von Rachitis oder Tuberkulose. Kein Fieber. Geringe Schwellung des linken Handgelenks. Druckempfindlichkeit des Proc. styl. radii; keine Krepitation. Bewegungen im Handgelenk frei, aber mäßig schmerzhaft, Druckkraft herabgesetzt. Rechte Hand normal.

Röntgenbild: Durchleuchtung nach der 3. und 7. Krankheitswoche.

Das rechte gesunde Kahnbein zeigt ausgesprochene Petschaftform und einen tiefen Einschnürungshals am distalen Endstück. Die nach der Volarseite liegende Fläche schimmert als breite helle Zone durch. Länge des Kahnbeins 2,75 cm, Entfernung des Einschnürungshalses vom distalsten Punkte 0,8 cm, Querdurchmesser an dieser Stelle 0,9 cm; keine Strukturveränderungen.

Das linke Kahnbein erscheint kurz, gedrungen, zapfenförmig, 2,1 cm lang und in seinem distalen radialen Teil stark verändert. Es ist an dieser Stelle anscheinend im Einschnürungshals ein Abbruch eines Knochenstücks erfolgt, das die gesamte radiale distale Ecke des Knochens darstellt. Dieses Stück ist auf das übrigbleibende große Fragment verschoben und erscheint in dasselbe wie eingekeilt, so daß es kaum über seine Umrisse hinausragt; das Kahnbein hat sich anscheinend dabei gedreht; denn von der volarwärts ziehenden Fläche ist hier nur ein ganz schmaler Saum zu sehen.

Anderweitige Strukturveränderungen sind am Knochen nicht wahrnehmbar. Auch die Bruchlinie ist, da sich die Knochenstücke fast völlig decken, nicht zu verfolgen. Die übrigen Handwurzelknochen nach Form

und Größe normal. Rechte Radiusepiphyse erscheint breiter als die linke, was aber durch eine kleine Achsendrehung des gesunden Unterarmes bei der Röntgenaufnahme bedingt sein kann. Metakarpalknochen unverletzt.

Diagnose: Bruch des linken Kahnbeins.

Behandlung: Feuchter Verband, Schiene, Mitelle. Nach der 1. Durchleuchtung Fixation bis Mitte der 5. Woche. Nach der 2. Durchleuchtung mediko-mechanische Nachbehandlung und Massage, später Salzbäder.

Verlauf: Die Bewegungen im linken Handgelenk zeigten lange Zeit Behinderung der Beugung, Streckung und besonders der Ab- und Adduktion. Linker Handrücken infolge venöser Stauungen häufig bläulich gefärbt. Kahnbein hartnäckig druckempfindlich; langsame Abnahme dieser Erscheinungen, Zunahme der Kraftentfaltung.

Entlassung Anfang der 10. Woche als dienstfähig.

Endresultat: Der Mann ist noch $2^1/_2$ Monat, bis zur Beendigung seiner Dienstzeit, im aktiven Dienst geblieben und felddienstfähig zur Reserve entlassen.

Fall 10. Sanitätsunteroffizier H. Alter Bruch des rechten Kahnbeines.

Vorgänge: Sturz vom Pferde im Dezember 1898. Dabei Fall auf die Kleinfingerseite der rechten Hand, so daß diese nach innen umknickte.

Krankmeldung nach 2 Tagen. Schonung. Keine eigentliche Behandlung.

Symptome: Nach Angabe des relativ genau beobachtenden Kranken (Sanitätsunteroffizier): Isolierter Druckschmerz an der Daumenwurzel. Bewegungen nach oben und unten sehr beschränkt, was besonders beim „Anfassen" des Säbelkorbes (Dorsalflexion) und beim Lanzenwerfen (desgl.) sowie Hiebschlagen (Bewegungen in allen Achsen) hervortrat.

Stütz auf die Hand war zwar möglich, aber sehr unbequem und schmerzhaft. Druckkraft der Hand etwa um die Hälfte schwächer als links. Jetzt 25° rechts gegen 35° links nach Collin.

Befund: Weder Schmerz noch Schwellung.

Aktive Bewegungsfähigkeit:

	R.	L.
nach oben	42,5°	50°
nach unten	75°	85°
nach innen	20°	60°
nach außen	50°	60°

Winkel im Armstütz:

r. Obergriff	100°
Untergriff	100°
l. Obergriff	125°
Untergriff	110°

Verlauf. Ohne eigentliche Behandlung, abgesehen von Bädern, war der Zustand erträglich, solange keine Anforderungen an die Hand gestellt wurden. Alsdann stärkere Schmerzen, besonders bei Griffen und Anschlagüben, nachdem H. in Bureaudienst übergegangen war, nur bei längerem Schreiben.

Röntgenbefund 6 Jahre nach der Verletzung:

Linkes gesundes Kahnbein zeigt Petschaftform, Längendurch-

messer 2,6 cm, Querdurchmesser des Einschnürungshalses 0,8 cm; keine Strukturveränderungen. Die Fortsetzung des Knochens nach der Volarseite ist als heller schmaler Saum sichtbar.

Rechtes Kahnbein. Der Knochen ist in zwei annähernd gleich große Hälften geteilt, von denen die proximale ihre Lage nicht verändert hat. Die distale liegt etwas näher herangerückt und radialwärts verschoben, so daß die Konturen der beiden Stücke an der Radialseite einen fast rechten, an der Ulnarseite einen stumpfen Winkel bilden.

Die Trennungslinie liegt in 1,1 cm Abstand von der distalen Gelenkfläche, im Einschnürungshals. Die Struktur des Knochens ist hier etwas verwaschen, mit einzelnen helleren und dunkleren Stellen durchsetzt, die auf deformierende Vorgänge schließen lassen. Die Bruchlinie verläuft ziemlich geradlinig und glatt, bezw. nur etwas gezähnt.

Proc. styl. radii, Gelenkfläche und übrige Handwurzelknochen beiderseits intakt; zwischen linkem Kahnbein und den Multangulis ist ein kleinerer Abstand zu sehen als rechts. Auch ziehen nach diesem Knochen und dem Capitatum leichte Schatten hinüber. Metakarpalknochen unverletzt.

Diagnose: Alter Bruch des rechten Kahnbeins.

Weiteres Schicksal des Kranken: Tut Bureaudienst ohne nennenswerte Störung.

Fall 11. Pionier R. Bruch des rechten Kahnbeins mit Verletzung des Mondbeins.

Vorgänge: Am 18. September 1903 Sturz auf die rechte Hand beim Arbeiten im Zivilberuf auf ebener Erde. Fallstellung nicht genau zu ermitteln. Ärztliche Behandlung bis 12. Oktober. Näheres nicht bekannt.

Befund: Mittelkräftiger Mann ohne Rachitis oder Tuberkulosesymptome. Rechtes Handgelenk an der Streckseite sicht- und fühlbar geschwollen. Umfang 19,5 : 18,5 cm. Alle Bewegungen behindert, Volarflexion bis 45°, Dorsalflexion bis 25° möglich; beides schmerzhaft. Leises Knarren. Druckkraft herabgesetzt.

Röntgenbild: Das linke gesunde Kahnbein hat eine ziemlich gedrungene Gestalt, besitzt einen Längendurchmesser von 2,1 cm, zeigt keinen Einschnürungshals, aber eine tiefe Einkerbung in 0,6 cm Abstand von der distalen Gelenkfläche. Der Querdurchmesser beträgt an dieser Stelle 1,0 cm. Keine Strukturveränderungen.

Das rechte Kahnbein ist in sich wie zusammengeschoben, zeigt eine Länge von 1,6 cm und einen Querdurchmesser von 1,2 cm. Man kann an ihm zwei große Stücke unterscheiden. Das proximale Bruchstück — 1,4 cm lang — liegt unverändert, das distale — 0,9 cm — ist etwas nach proximal und radial verschoben, so daß es einen spitzen Winkel mit dem benachbarten Proc. styl. radii bildet; die Bruchlinie ist wegen der Übereinanderschiebung der Stücke nicht sehr deutlich. Bruchstelle in 0,9 cm Abstand von der distalen Gelenkfläche.

Das Mondbein zeigt folgende Gestalt:

Auf der linken gesunden Seite hat es die Form eines schräg-liegenden Dreiecks mit abgerundeten Winkeln (Basis von proximal-ulnar nach distal-radial), dessen größter Durchmesser (parallel der Basis) 1,9 cm,

dessen Höhe 0,9 cm beträgt. Die Struktur ist deutlich erkennbar, ohne Besonderheiten.

Das rechte Mondbein ist zu einer querliegenden Ellipse zusammengedrückt, deren Längsachse 2,1 cm beträgt, und deren Höhe nicht genau bestimmbar ist. Die Struktur desselben zeigt dunklere und hellere Stellen, welche auf atrophische Vorgänge hindeuten.

Der Proc. styl. radii zeigt keine sichtbaren Veränderungen, ebensowenig die sonstigen Handwurzelknochen. Die Entfernung zwischen dem Kahnbein und den Multangulis ist auf der rechten Seite etwas geringer als links.

Der Proc. styl. ulnae zeigt eine geringe Verdickung seines distalen Endes. Metakarpalknochen unverletzt.

Diagnose: Bruch des rechten Kahnbeins mit Verletzung des Mondbeins.

Behandlung wurde nicht eingeleitet, da Patient unmittelbar nach der Rekruteneinstellung wieder als unbrauchbar für den Militärdienst entlassen wurde.

Weiteres Schicksal unbekannt.

Fall 12. Ehemaliger Ulan Me. Alter Bruch des rechten Kahnbeins mit Beteiligung des Mondbeins.

Vorgänge: Am 30. November 1900 Sturz beim Reiten auf die rechte Hand. Fallstellung nicht genau zu ermitteln. Krankmeldung sofort erfolgt. Wegen Verstauchung, später wegen Sehnenscheidenentzündung verschiedentlich ärztlich behandelt, jedoch außerhalb des Lazaretts; daher Vorgeschichte schwer zu verfolgen.

1. Befund: Derbe Verdickung und Anschwellung, sowie andauernde Schmerzhaftigkeit des rechten Handgelenks. Sehnenscheiden und Umgebung teigig verdickt. Bewegungen eingeschränkt, besonders bei Dorsalflexion. Druckkraft herabgesetzt.

Behandlung: Jodtinktur, Massage, Bäder.

Verlauf: Entlassen aus dem Militärdienst.

2. Befund: 3 Jahre später. Schlaffheit der Muskulatur, geringe Atrophie des rechten Oberarmes (Differenz 0,75 cm), Verdickung des rechten Handgelenks um 1,5 cm (28 : 18,5), besonders in der Speichengegend. Bei leichten Bewegungen Reiben und Knacken in der Handwurzel. Beugung stark beschränkt, Rückenstreckung (Dorsalflexion) fast gar nicht möglich.

Röntgenbild des 2. Befundes: Das linke gesunde Kahnbein zeigt Petschaftform mit kurzem, dickem Einschnürungshals, ist 2,5 cm lang und am Einschnürungshals, welcher nur 0,4 cm von der distalen Gelenkfläche entfernt ist, 1,0 cm breit. Keine Strukturveränderungen.

Das rechte Kahnbein zeigt eine Trennung in zwei Stücke, von denen das proximale derartig mit helleren und dunkleren, auf deformierende Vorgänge deutenden Stellen siebartig durchsetzt ist, daß seine Umrisse nur mit Mühe zu verfolgen sind, und es fast völlig der Atrophie verfallen erscheint; es hat annähernd eine Länge von 1,5 cm und ist in seiner Lage nicht verschoben. Das distale, 1 cm lange Stück ist bis an die Radiusepiphyse herangerückt, so daß es das proximale teilweise deckt; es zeigt eine bogenförmige, ziemlich glatte Bruchlinie.

Von den übrigen Handwurzelknochen zeigt das Mondbein, während es links deutlich erkennbar einen schrägliegenden, 2 cm langen, bohnenförmigen Körper darstellt, rechts im radialen proximalen Abschnitt eine ausgesprochen verwaschene Zone in der Nachbarschaft des Kahnbeins, welche annehmen läßt, daß sich hier deformierende Vorgänge abspielen.

Am dritten rechten Metakarpalknochen ein spindelförmiger Knochenschatten längs der radialen proximalen Seite der Diaphyse.

Die Entfernungen zwischen den übrigen Handwurzelknochen sind so gut wie unverändert, nur erscheint der Zwischenraum zwischen den Multangulis und dem Kahnbein rechts etwas enger als links; an der Radiusepiphyse zeigt sich eine kleine, höckerige, 4 mm lange Auflagerung am radialen Umriß, 0,7 mm vom radialen Endpunkt entfernt. Die Gelenkfläche des Radius zeigt in ihrem knorpeligen Teile eine Verbreiterung und einen Übergang ihrer Konturen nach dem benachbarten Kahn- und Mondbein hin. Die Ulna ist unverletzt.

Diagnose: Alter Bruch des rechten Kahnbeins mit Beteiligung des Mondbeins.

Endgültiges Schicksal: Wurde invalidisiert.

Fall 13. Leutnant H. Alter Bruch des rechten Kahnbeins mit Beteiligung des Mondbeins.

Vorgänge: Vor 7 Jahren durch Fall Bruch des rechten Handgelenks. Keine erheblichen Beschwerden. Fallstellung unbekannt. Privatim wegen Verstauchung behandelt. Sehr grazil gebauter Mann, dünne Knochen.

Befund: Beschränkte Dorsalflexion. Sonst normal.

Röntgenbild: Das linke gesunde Kahnbein zeigt Petschaftform. Die ulnarwärts ziehende Fläche des Knochens schimmert als helle, mäßig breite Zone durch. Das Kahnbein ist 2,7 cm lang, besitzt einen flachen, breiten Einschnürungshals in einem Abstand von 0,8 bis 1,1 cm von der distalen Gelenkfläche. Der Querdurchmesser beträgt an diesen Stellen 1,0 cm. Keine Strukturveränderungen.

Das rechte Kahnbein ist in zwei große Stücke geteilt, von denen das distale auf das proximale stark verschoben ist. Die kahnförmige Krümmung des Knochens ist verloren gegangen. Länge des Knochens 2,2 cm. Länge des distalen Fragmentes 1,2 cm. Die Länge des proximalen ist wegen der Übereinanderschiebung nicht deutlich erkennbar. Das abgebrochene Stück ist bis an die Radiusepiphyse herangerückt. Die ganze Radialseite des Carpus ist um 1 cm zusammengeschoben. Abstand des Griffelfortsatzes vom Multang. maj. (radialer Höcker) rechts 1,5 cm, links 3 cm. Die Bruchlinie verläuft ziemlich geradlinig. Wesentliche Strukturveränderungen sind nicht wahrnehmbar.

Das Mondbein ist an der linken Hand ohne Strukturveränderungen, an der rechten ist seine distale Hälfte heller[1]), verwaschen. Kahnbein, Mondbein, Kopfbein sind eng aneinandergeschoben; die Gelenkfläche der

1) In der Kopie dunkler.

Radiusepiphyse zeigt eine kleine, radialwärts aufliegende Rauhigkeit, welche links fehlt. Metakarpalknochen unverletzt.

Diagnose: Alter Bruch des rechten Kahnbeins mit Beteiligung des Mondbeins.

Verlauf: Gelegentliche Klagen über Schmerzen nach anstrengendem Reiten. Sonst im Dienst. (Adjutant, beritten.)

Fall 14. Soldat Schm. Alte Verwachsung des rechten Kahnbeins mit den Nachbarknochen. Mondbeinveränderungen. Abbruch des Proc. styl. ulnae.

Vorgänge: Krankengeschichte nicht zu ermitteln.

Röntgenbefund: Das linke gesunde Kahnbein zeigt Bohnenform ohne Einschnürungshals. Die volare Zone schimmert als schmaler lichter Streifen durch. Längendurchmesser 2,9 cm, Querdurchmesser in 1 cm Abstand von der distalen Gelenkfläche etwa 1,3 cm; keine Strukturveränderungen. Mondbein normal.

Das rechte Kahnbein ist bohnenförmig mit breit durchschimmernder volarer Zone, zeigt keinen Bruch, aber eine pilzförmige Verbreiterung seines distalen Endes, so daß der distale ulnare Winkel desselben spitzwinklig erscheint, während er an der linken Hand abgestumpft ist. Auf der distalen Gelenkfläche sitzt, 3 mm vom radialen Endpunkt beginnend, eine scheibenförmige Verdickung von 2—3 mm Breite auf, welche den Spalt zwischen Kahnbein und den Multangulis nahezu ausfüllt. Diese scheibenförmige Verdickung erscheint etwas heller[1]), als das Bild des Knochens. Die Umrisse der proximalen Gelenkfläche sind sowohl nach dem Mondbein, wie nach dem Radius hin verschwommen und im ganzen heller, als die übrigen Knochen. Nach dem Radius hin sind breite querliegende Verbindungszüge zu unterscheiden.

Das Mondbein zeigt an seiner nach dem Kahnbein gerichteten Gegend gleichfalls eine verschwommene, breite, homogen helle Zone. Der Radius zeigt eine sehr geringfügige an der Radialseite aufsitzende Rauhigkeit, welche gegen eine an der linken Hand befindliche ebensolche um ein Weniges größer erscheint. Das Griffelende des Processus styl. ulnae ist abgebrochen und wird in seinen Umrissen teilweise vom Hakenbein verdeckt.

Diagnose: Alte Verwachsung des rechten Kahnbeins mit den Nachbarknochen. Mondbeinveränderungen. Abbruch des Proc. styl. ulnae.

Endresultat: Wegen Steifheit des rechten Handgelenks invalidisiert.

Fall 15. Pionier M., 21 Jahre alt. Stauchung des rechten Kahnbeins und Bruch des rechten Mondbeins.

Vorgänge: Am 2. November 1903 führte Patient den Griff „das Gewehr über“ aus und bemerkte dabei ein plötzliches Knacken und stechenden Schmerz im rechten Handgelenk. Darnach Anschwellung der Hand. Krankmeldung am nächsten Tage, jedoch nicht auf der Station; 11 Tage außerhalb behandelt.

1) Siehe links.

1. Befund: Rechtes Handgelenk um 1 cm verdickt. Schwellung teigig, schmerzhaft, 18,5:17,5 cm. Volarflexion bis 50°, Dorsalflexion bis 20° möglich. Bis zum 13. November teils mit Fixation und feuchten Verbänden, teils mit Bewegungen behandelt, als „Verstauchung" aufgefaßt.

2. Befund: 14. November (auf der Station). Rechtes Handgelenk mäßig verdickt. 18,5:18,0 cm. Bei Bewegungen deutliches Knacken; man fühlt 2 Knochenteile in der Gegend des Mondbeins sich dorso-volar aneinander verschieben.

Ausschlagwinkel:	rechts	links
Dorsalflexion	25°	60°
Adduktion	40°	35°
Abduktion	30°	48°
Volarflexion	30°	40°

Röntgenbild:

Das linke gesunde Kahnbein zeigt Petschaftform mit breitem Einschnürungshals, welcher 1 cm von der distalen Gelenkfläche entfernt ist. Die Länge des Knochens beträgt 2,7 cm, der Querdurchmesser 0,9 cm am Einschnürungshals; keine Strukturveränderungen.

Das rechte Kahnbein zeigt keinen Bruch, aber eine starke pilzförmige Verbreiterung an seinem distalen Ende, so daß hier die Petschaftform viel stärker, und der Einschnürungshals viel schärfer ausgeprägt ist als links. Die Länge des Knochens beträgt 2,5 cm, der Querdurchmesser 1,1 cm. Es macht den Eindruck, als ob der distale Teil breitgedrückt wäre, wofür auch eine weniger deutliche Struktur an dieser Stelle und die nachweisliche Verkürzung des Kahnbeins bei sonst unveränderter Lage zu sprechen scheint. Die Grenze nach dem Mondbein ist unverändert, der Spalt nach dem Multangulum minus jedoch gegen links verschmälert.

Das linke gesunde Mondbein hat die Form eines schräg von ulno-proximal nach radio-distal liegenden Dreiecks mit abgestumpften Ecken. Der größte Längendurchmesser desselben beträgt 2,2 cm, die Höhe 1,3 cm. Die Struktur des Knochens zeigt keine Veränderungen.

Das rechte Mondbein zeigt annähernd dieselbe Lage und Form. Die radial-distalen zwei Drittel desselben zeigen keine Umriß- oder Strukturveränderungen; dagegen erweist sich das ulnar-proximale Drittel des Knochens in der Richtung auf die Mitte des Knochens hin wie zusammengeschoben. Die Außenkontur verläuft nicht glatt, sondern höckerig. Die Struktur des Knochens weist hellere und dunklere Stellen auf, die jedoch eine bestimmte Anordnung zeigen und deshalb — auch mit Rücksicht auf die Frische des Falles — nicht als deformierende Veränderungen, sondern als Bruchlinien aufgefaßt werden. Diese Anordnung besteht in zwei spitzwinklig aufeinandertreffenden helleren, etwa 2 mm breiten Zonen, welche den ulnar-proximalen Winkel des Knochens keilförmig herausgeschnitten haben. Dementsprechend ist dieser Knochenteil um ein Geringes nach ulno-proximal herausgerückt. Der größte Längendurchmesser des Knochens beträgt 1,8 cm, die Höhe 1,3 cm. Die anscheinende Verkürzung des Knochens gegen die gesunde Seite erklärt sich vermutlich aus einer stattgehabten Zusammenschiebung oder Dre-

hung desselben. Radius und Ulna sowie die Metakarpalknochen sind unverletzt.

Durchleuchtung wurde wiederholt in der 7. und 10. Krankheitswoche.

Diagnose: Stauchung des rechten Kahnbeins und Bruch des rechten Mondbeins.

Behandlung und Verlauf: Fixierverband bis 3. Dezember; Abnahme. Das Knacken hat sich um die Hälfte verringert, bei Bewegung fühlt man jedoch die Verschiebung der Knochen noch immer. Dynamometer = rechts 29°, links 40°. Röntgendurchleuchtung mit demselben Resultat. Fixierverband bis Ende der 7. Woche nach der Verletzung Das Geräusch bleibt, wenn auch undeutlich, bestehen, man hat das Gefühl der Verschiebung noch immer. Von jetzt ab Bewegungen und medikomechanische Behandlung.

3. Befund. Ende der 10. Krankheitswoche.

Keine Umfangsdifferenz; Knacken und Verschiebung findet noch immer statt. Kein Druckschmerz.

Ausschlagwinkel:	rechts	links
Dorsalflexion	30°	60°
Adduktion	20°	35°
Abduktion	20°	50°
Volarflexion	35°	40°
Pronation	95°	110°
Supination	95°	95°
Dynamometer	31°	42°

Röntgenbefund wie oben.

Behandlung noch nicht beendet; aber Prognose ungünstig wegen der hochgradigen Beschränkung der Dorsalflexion bei nicht erfolgter Konsolidierung des Bruches.

Die erste Erwägung, welche sich an die vorstehenden Krankengeschichten anknüpft, ist die Frage: Liegen den geschilderten Erscheinungen wirkliche Brüche zugrunde, oder handelt es sich vielleicht hier um eine Anzahl Varietäten der Handwurzelknochen, d. h. haben wir es möglicherweise mit einer Kollektion von Os naviculare bipartitum, bezw. lunatum bi- oder tripartitum zu tun?

Ich würde diese Frage nicht so eingehend berühren, wenn mir nicht die kürzlich in dieser Zeitschrift erschienenen ausführlichen Arbeiten von R. Wolff[1]) dazu Veranlassung gäben, welcher wiederholt

1) Dr. Richard Wolff, Die Frakturen des Os naviculare carpi nach anatomischen Präparaten. Zeitschr. f. deutsche Chirurgie. 69. Bd. S. 401 ff.

Derselbe, Ist das Os naviculare bipartitum und tripartitum das Produkt einer Fraktur? Ebenda. 70. Bd. S. 254 ff.

Derselbe, Die Erfahrungen über Handwurzelknochen verglichen mit den Ergebnissen der Varietätenstatistik an den Knochen der Handwurzel. Ebenda 70. Bd. S. 289 ff.

auf die Möglichkeit von Verwechselungen hinweist und besonders die anatomische Seite dieser Frage in erschöpfender Weise erörtert.

Der auf Seite 446 von mir präzisierte Gesichtspunkt für die vorliegende Arbeit verbietet mir eine detaillierte Besprechung der Wolffschen Untersuchungen, aber ich kann nur sagen, daß ich in vielen Punkten seine Anschauungen entschieden teile und sie durch meine aus den Jahren 1902 und 1903 stammenden Beobachtungen zum Teil bestätigen kann.

Die Gründe, warum nun die vorstehenden 15 Fälle als echte Kahnbein- (Mondbein-) Brüche und nicht als Varietäten aufgefaßt werden müssen, sind folgende:

1. Es ließ sich in allen Fällen ausnahmslos eine bestimmte Gelegenheitsursache für die Entstehung des Zustandes feststellen. Die Veranlassung war stets in hohem Grade geeignet, eine Fraktur hervorzurufen.

2. Die Trennung des Knochens betraf mit Ausnahme des Falles Nr. 4 stets nur eine Hand. Wenn auch das einseitige Vorkommen eines Os naviculare bipartitum nicht auszuschließen ist (Waldeyer), und ich keinen Grund habe, die sicher nachgewiesenen einseitigen [1]) Fälle von Pfitzner anzuzweifeln, so müßte es mindestens ein eigenartiger Zufall sein, daß sich hier 15 solcher Seltenheiten zusammengefunden hätten, während unter den 200 Radiogrammen gesunder Hände nicht eine einzige doppelseitige Bipartition zu ermitteln war.

3. In allen Fällen ließ sich eine mehr oder weniger deutliche Bruchlinie feststellen, welche teils glatt, teils gezähnt, teils von Schatten deformierten Knochengewebes in der Nachbarschaft begleitet war. In der Mehrzahl der Fälle fand sich stärkere Dislokation der beiden Knochenstücke gegeneinander, in einzelnen Fällen auch kleine Knochensplitter (s. Fall 3 und 7).

4. Es fehlte in allen Röntgenbildern eine Andeutung von Überknorpelung der gegeneinander gekehrten Flächen, wie sie zur Annahme zweier präformiert selbständiger Knochenstücke nach Wolff, Auvray und Turner [2]) unerläßlich und in den sichergestellten Fällen von Pfitzner anatomisch nachgewiesen ist. Ich bin überzeugt, daß eine solche bei gewissenhaftem Studium des Röntgenbildes am Lebenden zu sehen sein muß, denn bei einem wirklich guten Radiogramm kann man die wundervolle Architektur eines Handwurzelknochens so genau erkennen, daß selbst ein in schmaler Ebene

1) Diese Zeitschrift. 70. Bd. S. 284. Hand Nr. 35, 69 u. 75.

2) Ebenda. S. 273.

getroffener Knorpelsaum inmitten der sonstigen Kahnbeinumrisse dem Auge nicht entgehen würde.

Eine Auffindung von Schlifffflächen im Röntgenbilde ist dagegen nicht zu erwarten, da dieselben, wenn überhaupt vorhanden, doch höchstens im Seitenprofil getroffen sein, also auf der Platte nur in Strichform erscheinen würden.

5. Weiter sprechen hier gegen angeborene Varietäten die verschiedenen radiographisch nachgewiesenen begleitenden Veränderungen an den Nachbarknochen, z. B. in den Fällen 12, 13, 14.

6. Endlich steht einer solchen Annahme entgegen die ganze Reihe von klinischen Erscheinungen wie Schmerz, hochgradige Bewegungsstörung, Anschwellung, Krepitation usw., welche kaum durch eine angeborene einseitige Varietät zu erklären sind, zumal sich Patient doch bei einem Durchschnittsalter von 21 Jahren nachgerade an dieselbe gewöhnt haben müßte.

Ich halte mich daher für berechtigt, die vorstehenden Fälle als echte Frakturen anzusehen.

Eine Ausnahme bildet Fall 14, den ich aber an dieser Stelle nicht entbehren möchte. Er läßt zwar keine nachweisbare Fraktur erkennen, entspricht jedoch in seinem Verhalten zur Umgebung durchaus einer in dieselbe Kategorie gehörenden Läsion.

Überblicke.

Für die Vorgeschichte der beobachteten Fälle ist es charakteristisch, daß es weitaus am häufigsten indirekte Gewalt war, welche die Fraktur zustande brachte; nur 2mal ist eine direkte Quetschung durch eine Ramme, bezw. durch einen Bajonettstoß angegeben, dagegen 13mal Verletzung indirekter Natur, nämlich 6mal Fall, 2mal starkes Aufsetzen beim Kastensprung, 3mal Sturz vom Pferde; 1mal war die Ursache nicht zu ermitteln. — 1 Mondbeinbruch war durch einen Gewehrgriff entstanden.

Unter diesen indirekten Verletzungen ist nun wiederum als bedeutungsvoll hervorzuheben, daß in einer großen Zahl der Fälle (6mal) die Handstellung im Augenblick der Verletzung als ausgestreckte, d. i. dorsalflektierte, bezeichnet wird; nur 2mal soll die Hand gebeugt gewesen sein, 1mal adduziert; weitere 6mal konnte Genaueres über die Handstellung nicht ermittelt werden.

Die Zeit zwischen Verletzung und Krankmeldung schwankt zwischen 1 Tage und 9 Wochen. Bezeichnend ist das Schicksal der zu spät in sachgemäße Behandlung gekommenen Fälle, welches wir auf S. 470 erläutert finden werden.

Was die Befunde betrifft, so haben alle Fälle das Gemeinsame, daß sie durchweg Männer des kräftigsten Jünglingsalters betreffen, daß allgemeine konstitutionelle Veränderungen an den Leuten nicht nachweisbar sind, und daß in keinem Falle Fieber besteht.

Die Schwellungen halten sich überall in mäßigen Grenzen, die Umfangsunterschiede betragen in der Regel über den Handgelenken nicht mehr als 1,5 cm, das Schwellungsgebiet beschränkt sich auf die Karpalgegend und geht nur in Ausnahmefällen bis zur Mitte des Handrückens oder ein Stück am linken Arm hinauf.

Was die Schmerzhaftigkeit anlangt, so ist fast überall eine mehr oder weniger starke Druckempfindlichkeit der Radialseite des Carpus oder der speziellen Kahnbeingegend angegeben; ich kann aber nicht sagen, daß sie immer den intensiven Eindruck hervorgerufen hätte, wie man ihn bei einem starken Bruchschmerz häufig findet. Vielmehr möchte ich an dieser Stelle davor warnen, den Grad der Druckempfindlichkeit als ein wesentliches diagnostisches Hilfsmittel anzusehen. Ich habe, seitdem ich auf Handwurzelverletzungen achten gelernt habe, häufig Patienten zu untersuchen Gelegenheit gehabt, bei denen ich nach Sitz und Stärke des Druckschmerzes fast mit Sicherheit einen Kahnbeinbruch angenommen hätte, vorsichtshalber aber mit dieser Diagnose zurückhielt, bis das Röntgenbild reif zur Beurteilung war. Da habe ich dann häufig gefunden, daß man gut tut, auf diesen Druckschmerz nicht absolut zu bauen, denn das Röntgenbild zeigte in sehr vielen Fällen keine Spur einer Fraktur. Besonders erinnerlich ist mir die Vorgeschichte eines Offiziers, der beim Revidieren der Schloßwache infolge Verfehlens einer Stufe schwer auf beide Hände zu Fall gekommen war. Trotzdem die Untersuchung große Wahrscheinlichkeit für das Vorhandensein eines Kahnbeinbruches ergab, und der Druckschmerz ein außerordentlich hochgradiger war, erwies sich das Kahnbein als unverletzt.

Die Funktionsstörungen zeigen häufig insofern eine Übereinstimmung, als besonders die Dorsalflexion behindert ist, was ich als ein ziemlich charakteristisches Zeichen für Kahnbeinbrüche erklären möchte; wenngleich sie auch bei anders gearteten Karpalverletzungen vorkommt, so pflegt sie doch bei Kahnbeinfrakturen nie zu fehlen; die Gründe dafür werden beim Mechanismus des Handgelenks erörtert werden. Eine typische Störung der Ab- und Adduktion konnte ich in unseren Fällen nicht bemerken.

Die sonstigen Zeichen eines Knochenbruches, Dislokation und Krepitation, sind nicht immer zuverlässig, erstere ist klinisch häufig gar nicht oder nur sehr gering nachweisbar, letztere habe ich nur

in Ausnahmefällen gefunden. Schmiz[1]) bemerkte bei keinem seiner Kranken Reibegeräusche. Die Herabsetzung der Druckkraft ist wohl nichts Auffälliges. Zu berücksichtigen ist bei den dynamometrischen Messungen, daß die linke Hand meist an und für sich schwächer zu sein pflegt, als die rechte.

Röntgenbefunde. Besondere Aufmerksamkeit möchte ich der Röntgenbilddiagnose widmen. Da ist zunächst als zwingende Forderung der Grundsatz aufzustellen, daß man niemals die verletzte Hand allein, sondern stets die gesunde Hand mit durchleuchtet, und zwar beide in gleichmäßiger Pronationsstellung; nur so ruhen sie sicher und unbeweglich auf der Platte. Geringe Neigung in der einen oder anderen Ebene erschweren die Beurteilung des Bildes ganz außerordentlich.

Zunächst ist das gesunde Kahnbein, dann das kranke, darnach sind beide Reihen der übrigen Handwurzelknochen, die Zwischenräume zwischen denselben und den Metakarpalknochen und endlich die beiderseitigen Radius- und Ulnaepiphysen eingehend zu betrachten.

Ich habe in vorstehenden Befunden häufig den Ausdruck „Petschaftform" gewählt und muß denselben noch näher erläutern. Betrachtet man ein Radiogramm des Kahnbeins, so tritt dem Untersucher zunächst der dorsalgelegene Teil desselben mit scharfen Konturen entgegen; die volarwärts ziehende Fläche sieht man erst bei sorgfältigem Zusehen, wenn sie nicht, wie es auch vorkommt, ganz verdeckt ist. In der Regel ist sie als schmaler, lichter, seitlich begrenzter Saum, oder, was auch sehr häufig der Fall, als breite, gebogene und gewölbte Zone sichtbar.

Der Ausdruck „Petschaftform", welcher mir der sinngemäßeste schien und mir auch von Geh.-Rat Waldeyer als zutreffend und glücklich gewählt bezeichnet wurde, bezieht sich auf den dorsalen, in die Augen springenden Teil des Kahnbeins. Er bezeichnet ein Gebilde, welches einen langgestreckten mittelstarken Körper, einen mehr oder weniger tiefen Einschnürungshals und eine abgeplattet-kolbenförmige Verbreiterung seines unteren Endes besitzt.

Der anatomischen Lage und Begrenzung des Knochens entsprechend ist diese Figur natürlich in ihrer Längsachse etwas bogenförmig gekrümmt und in ihren distalen und proximalen Begrenzungsflächen abgerundet. Der Ausdruck Petschaftform trifft jedenfalls mehr zu, als Pilzform, da diese letztere mehr einen geraden, nicht eingeschnürten Stiel voraussetzt.

---

1) Schmiz, Deutsche militärärztliche Zeitschrift. Heft 6. 1902. S. 315.

Diese Petschaftform habe ich nun unter 200 Radiogrammen 170 mal gefunden; 30 mal erschien das Röntgenbild des Kahnbeins entweder zapfen- oder bohnenförmig.

Nun enthält aber ein Radiogramm ebensogut seine perspektivischen Verkürzungen, Verlängerungen und Verschiebungen, wie jedes andere in eine Ebene projizierte Gemälde, und man kann unter Umständen zu irrtümlichen Rückschlüssen gelangen, wenn man das Radiogramm nicht mit der plastischen Wirklichkeit vergleicht.

Es war mir deshalb von großem Wert, eine größere Anzahl mazerierter Kahnbeine aus der Sammlung des anatomischen Instituts durchsehen zu können, und es bestätigte sich hierbei, daß der Einschnürungshals tatsächlich bei fast allen — im übrigen sehr von einander verschiedenen — Kahnbeinen vorhanden ist. Es gleicht nämlich keineswegs ein Os naviculare dem anderen, sondern es wechseln die Gestalten von der ausgesprochensten Sanduhr- oder Semmelform über alle Zwischenstadien hinweg bis zu einem Gebilde, das man am besten mit einer Kralle vergleichen kann, einem gedrungenen, mehr breiten als hohen Zapfen mit hakenförmig umgebogener Spitze. Letztere Form ist die seltenste und gleichzeitig die einzige, welche keinen Einschnürungshals aufweist.

Wenn auch diese Befunde nicht neu sind — Gruber[1]) unterschied Bisquit- oder Sanduhrform in 70 Proz., parallelogrammatische Form in 30 Proz. seiner Präparate — so ist doch das Wichtige daran der Vergleich des radiographischen mit dem plastischen Erscheinungsbilde: Die Einschnürungszone liegt also nicht nur in der Ebene des Röntgenbildes, sondern kehrt, bald mehr, bald weniger auch in allen Übergangsachsen wieder. Daß diese Stelle eine ausgesprochene Bedeutung für die Häufigkeit der Kahnbeinfraktur besitzt, werden wir auf S. 475 noch genauer kennen lernen.

Um zu unseren Fällen zurückzukehren, so läßt sich über die Dislokationsverhältnisse sagen, daß dieselben zum Teil erheblichere waren, als sie nach dem klinischen Befunde erwartet wurden. Kleine Splitter fanden sich selten. Hierher gehören die Fälle Nr. 3 und 5, welche dem von Quervain operierten Falle ähneln[2]), sowie denen von Forgue und Gallois. Bei weitem am häufigsten lagen zwei große Stücke vor. Über- und Nebeneinanderschiebungen, wie in den Fällen Nr. 1, 6, 7, 9, 10—13, sind offenbar nichts Seltenes, aber mehrfach finden sich auch die Frakturenden so gut wie nicht disloziert

1) Band 70 dieser Zeitschrift. S. 271.
2) Ebenda. S. 270.

(Fall 2, 3, 4). Das proximale Bruchende blieb stets an seiner Stelle liegen; trat eine Verschiebung ein, so betraf sie das distale Stück. Wir werden später sehen, daß diese Erscheinung auf den besonderen Bewegungsmechanismus des Kahnbeins zurückzuführen ist, welches der distalen Reihe der Handwurzelknochen bei Dorsalflexion weiter zu folgen pflegt, als das Lunatum und Pyramidale.

Die Bruchlinie richtet sich natürlich nach lokalen Verhältnissen, hatte aber häufiger gradlinige Beschaffenheit als winkligen Verlauf; in einem Fall ließ sie sich deutlich auf die volarwärts umbiegende Fläche des Knochens verfolgen (Fall 2).

Der Sitz der Bruchstelle variiert, aber es scheint mir kein Zufall zu sein, daß der mehrfach erwähnte Einschnürungshals in 10 von 14 Fällen mehr oder weniger mit der Bruchstelle zusammenfällt, also ein kleineres distales und ein größeres proximales Stück entsteht. 3 mal lag die Frakturlinie mehr proximal, darunter in dem Falle von doppelseitiger Fraktur.

Was letzteren betrifft, so sei hervorgehoben, daß nach der Vorgeschichte die beiden Verletzungen durch einen Zwischenraum von 6 Jahren getrennt waren, und daß der ältere Bruch daran zu erkennen ist, daß er Strukturveränderungen deformierend-arthritischen Charakters aufweist.

Sehr wichtig ist die Frage nach der Callusbildung. Wir unterscheiden da zwei Zustände. Der eine zeigt mit absoluter Deutlichkeit, daß eine Knochenvereinigung nicht stattgefunden hat, denn man sieht deutlich einen Zwischenspalt von mehreren Millimetern, ohne einen Schatten von Knochengewebe. Dahin gehören die Fälle 2, 3, 4 und 15. Ähnliches zeigte sich in den Beobachtungen 1, 2, 3 und 6 von Wolff, in dem Befunde von de Quervain und Anderen.

Die zweite Erscheinungsform ist die, daß eine Verwachsung der beiden Fragmente nach Lage der Teile nicht ausgeschlossen erscheint (Fälle Nr. 6, 7, 9, 10—13); ich glaube auch, daß in mehreren Fällen eine Vereinigung der übereinandergeschobenen oder eingekeilten Bruchenden erfolgt ist, jedoch ist es oft so gut wie unmöglich, bei zwei im Bilde sich deckenden Knochenteilen sagen zu sollen, ob sie durch Callusgewebe verbunden sind, oder nicht. In den Fällen Nr. 5 und 9 kann man am ehesten das Vorhandensein eines solchen annehmen. Fall 9 ist eine Keilfraktur, ähnlich dem Wolffschen Fall Nr. 4.

---

1) Band 69 dieser Zeitschrift. S. 416.

2) Ebenda. 70. Bd. S. 270.

Vielfach aber zeigte die Struktur des Knochens in der Vereinigungszone ein Aussehen, das weit eher auf Rückbildungs-, als auf proliferierende Vorgänge schließen ließ (Fall 1 und 8).

Nennenswerte Verkürzung des Kahnbeins boten die Fälle Nr. 6, 7 und 9, nämlich bis zu 6,5 mm im Röntgenbilde.

Verkürzungen brauchen nicht immer nur optische Erscheinungen zu sein, sondern sind, abgesehen von Verschiebungen und Einkeilungen, auch bisweilen durch Zugrundegehen von Knochensubstanz infolge Abschleifung der Bruchflächen bedingt.

Breitgedrückte Gestalt zeigte das distale Ende im Falle Nr. 7, 14 und 15. Einen speziellen Abbruch des ulno-distalen Endes (Sitz des os centrale) konnte ich niemals feststellen.

Die Beteiligung der Nachbarknochen bestand in 4 Fällen (10—13) in einer Zusammenschiebung der Handwurzel mit periostitischen und perichondritischen Veränderungen (14), welche wohl auch zum Teil ankylotische Prozesse angebahnt hatten; der Nachweis bindegewebiger Vereinigungen (Pseudarthrosen) zwischen Fragmenten und benachbarten Knochen, wie sie anatomisch mehrfach gefunden sind [1]), kann im Röntgenbilde nicht erwartet werden. — Alle diese Begleitveränderungen entstammen offenbar demselben traumatischen Insult, der gleichen Kontusion oder Distorsion, welche auch die Ursache für die Fraktur abgegeben hat.

Veränderungen an anderen benachbarten Knochen, als am Mondbein, konnte ich nicht nachweisen.

Bemerkenswert ist, daß in unsern Fällen die Metakarpalknochen sowie die Epiphyse des Radius und der Ulna stets intakt gefunden wurden. Fall Nr. 14 mit seiner Ulnafraktur bildet sowieso eine Ausnahme (s. S. 463). Eine Zusammenschiebung des Carpus an der radialen Seite zeigen die Fälle 11, 12, 13; letzterer um 1,5 cm.

Was die Mondbeinveränderungen betrifft, so liegt unter unseren Beobachtungen 1 Fall von ausgesprochener Fraktur, 4 Fälle von allgemeineren Strukturveränderungen vor.

Ersteren — Fall 15 — würde ich als rarissima avis, nämlich als isolirte Mondbeinfraktur beschrieben haben, wenn nicht die pilzförmige Stauchung am Kahnbein zur Vorsicht gemahnt hätte. Er ist zunächst deshalb lehrreich, weil er seine Entstehung einem Mittelding zwischen direkter und indirekter Gewalt, nämlich einem Gewehrgriff verdankt, d. i. einer Stoßwirkung auf eine ausweichende, beweg-

1) Wolff, Diese Zeitschrift, Band 69. S. 410 und 5 Fälle von Pfitzner, ebenda. 70. Bd. S. 275.

liche Angriffsfläche. Ein gutes Bild dieses Falles liefert nur die Betrachtung der Platte.

Die Läsion des Knochens besteht in einer keilförmigen Knochenauslösung in der proximo-ulnaren Ecke.

Sehen wir die wenigen veröffentlichten Fälle an — zusammengestellt in der 3. Wolffschen Arbeit — so muß auffallen, daß in 3 Fällen von Pfitzner, in 1 Fall von Oberst und in 2 Fällen unsrer eignen Beobachtung (12 und 15) immer die proximale Zone betroffen ist, während sich die vereinzelten, übrigen Fälle verschiedenartig verhalten. Schmiz [l. c.] beschreibt bei seinen Kahnbeinverletzungen, daß das Mondbein 5 mal verletzt war, und daß sich „regelmäßig am ulnaren Rande eine Spitze ausbildete".

Einen sicheren Aufschluß darüber, ob es sich hier um eine Prädilektionsstelle handelt, wird erst eine größere Zahl von Beobachtungen ergeben können. In unserm Eall 15 kommt jedenfalls nicht allein eine Fraktur, sondern auch ein dorso-volarer Verschiebungsvorgang in Frage, welcher noch heut bei dem Kranken in jeder Volarflexion festzustellen ist. Anscheinend hat eine Zerreißung eines der Bänder zwischen Os lunatum und triquetrum stattgefunden, demzufolge die sich mit planen Gelenkflächen berührenden Knochen an einander vorbeigleiten können; daß das kleine keilförmige Knochenstück seine Loslösung gleichfalls einem starken Bänderzug verdankt und vermutlich bei dem forcierten Übergang von halber Dorsal- zu starker Volarflexion (mit dem der Griff „das Gewehr über" beginnt) herausgerissen ist, scheint mir sehr nahe liegend.

In den übrigen Fällen (11 bis 14) waren die Veränderungen mehr atrophischer bez. arthritisch-deformierender Natur, in Fall 11 trat außerdem die auch von Schmiz beschriebene quer elliptische Plattdrückung des Knochens in die Erscheinung.

Es sei an dieser Stelle vor einer Verwechselung im Röntgenbilde gewarnt. Das Kahnbein zeigt bisweilen an Stelle des Einschnürungshalses eine kurze, mehr oder weniger deutliche radiale Einkerbung, die man leicht als eine Infraktion oder Fissur zu deuten geneigt ist, zumal sie auch einseitig vorkommt. Ich bin von dieser Deutung jedoch ganz abgekommen. Wir begegneten der Erscheinung auch an ganz gesunden Händen, welche aus andern Gründen zur Durchleuchtung kamen, sehr häufig, und sie stellt nichts anderes dar, als einen Teil der normal vorhandenen Rinne neben der Crista ossis navicularis, der Insertionsstelle des Lig. capsulo-carpeum (H. Virchow), welche manchmal an dieser Stelle auf dem Röntgenbilde noch seitlich getroffen erscheint.

Ein Beispiel hierfür bietet das Bild Nr. 11 auf der unverletzten Seite. Man kann sich von der Richtigkeit dieser Verhältnisse überzeugen, wenn man ein geeignetes mazeriertes Kahnbein in die Stellung dreht, die es im Röntgenbilde einnehmen würde.

Wir verlassen hiermit die Radiogramme und wenden uns nunmehr zur Frage der Behandlung.

Behandlung.

Das erste und unbedingte Erfordernis ist, daß die Therapie frühzeitig einsetzt. Die ungünstig verlaufenen Fälle Nr. 1, 4 und 6 kamen erst nach 2½, 3½ und 9 Wochen in die Stationsbehandlung; bei 3 ähnlichen (Nr. 11, 12, 14) ist die Vorgeschichte nicht genau zu ermitteln gewesen.

Die Behandlung hat 3 Ziele zu verfolgen:

1. Die Beseitigung der akuten Störungen,
2. Die Erzielung einer Callusbildung,
3. Die Beeinflussung der Folgezustände.

Zur Bekämpfung der Schmerzhaftigkeit, sowie der initialen Schwellungszustände, in Verbindung mit der Schwerbeweglichkeit des Gelenks besitzt man kaum ein besseres Mittel, als die Ruhigstellung.

Und zwar ziehe ich persönlich den Pappschienenverband vor, nicht Eingipsen oder Wasserglas; denn es ist häufig notwendig, den Rückgang der Schwellung durch hydropathische Einwickelungen zu unterstützen. Sonstige ableitende Behandlungen, wie Pinselung mit Jodtinktur, Entzündungsbekämpfung durch Eisblase pp. werden je nach der Verschiedenheit des Falles mit heranzuziehen sein; dazu Bettruhe oder wenigstens Mitelle.

Vor Bewegungen oder Massage in diesem Stadium möchte ich entschieden warnen; ich glaube, daß viele Fälle dadurch verdorben werden, und ich habe es mir auf der Station zum Grundsatz gemacht, entzündlich gereizte Körperteile überhaupt nicht zu massieren, am allerwenigsten Gegenden, wo man durch das Vorhandensein von Sehnenscheiden mit vermehrten Gefahren zu rechnen hat.

Sind die akuten Symptome beseitigt, so entsteht vor allen Dingen die Frage: Soll man weiter fixieren oder gleich mit Bewegungen beginnen?

Ich muß gestehen, daß ich nach den ersten Fällen eine Zeit lang geschwankt habe, ob man angesichts der sehr variablen Heilungsverhältnisse von Karpalknochen überhaupt und von Kahnbeinen im besonderen sich noch mit einer langen fixierenden Behandlung aufhalten, oder unter Verzichtleistung auf eine Callusbildung frühzeitig

die Frakturstücke zu einer gegenseitigen Abschleifung zwingen und unter langsamer Steigerung der Leistungen einen Zustand schaffen solle, in welchem sich die Hand sozusagen mit einem artifiziellen Os naviculare bipartitum abfinden und damit, so gut es geht, ihre Funktionen erfüllen lernt. Daß Schlifffläcben sich auch an Bruchstücken des Kahnbeins tatsächlich bilden können, lehren die Fälle von Pfitzner[1]) No. 75, 194, 376, 1390 und 150, sowie von Wolff und anderen.

Zur Ausbildung der obigen Ansicht trugen vor allem unsere Fälle No. 8, 10 und 13 bei, welche, obwohl zum Teil gar nicht, zum Teil ambulant behandelt, trotzdem ein gut funktionierendes Handgelenk lieferten.

Aber es ist doch ohne Frage für den chirurgisch denkenden Arzt das Richtigste und führt auch hinsichtlich der Funktion zu besseren Resultaten, wenn man die Konsolidierung der Bruchenden durch Fixation anstrebt. Ich halte es für das Günstigste, dabei die Mittelstellung zu wählen, d. h. weder Abduktion, noch Adduktion, auch nicht volare oder dorsale Beugung. Die Hand wird in der natürlichen Verlängerungsebene des Unterarms durch Schienenverband festgestellt. Im besonderen glaube ich, daß Abduktionsstellung zu vermeiden ist, denn am Kahnbein sind die Chancen für Callusbildung ohne Frage bessere, wenn man übereinandergeschobene Bruchstücke in dieser Stellung heilen läßt, als wenn man sie durch Ulnarabduktion distrahiert. Besonders würde letzteres bei kleinen Fragmenten ungünstig ausfallen, denn einmal sind diese bei forcierter Distraktion oft ganz unberechenbarem Bänderzug unterworfen, andererseits aber verschlechtert man auf diese Weise ihre sowieso ungünstigen Ernährungsbedingungen. Sie verfallen alsdann unrettbar atrophischen Veränderungen.

Aus allen diesen Gründen würde ich mit Bewegungen der Hand nicht eher beginnen, als am Ende der 4. Woche, im einen oder andern Falle noch später.

Aktive und passive Bewegungen, Hantel-, Eisenstab- und Pendelübungen leiten die mediko-mechanische Behandlung ein. Darnach gehen wir so früh, als es der Patient irgend verträgt, zum Armstütz über, den man am besten an einer niedrigen Reckstange ausführen läßt. Die Zunahme der Beweglichkeit in dorsaler Richtung ist stets ein brauchbares Kriterium für die Aussicht auf eine gute Gebrauchsfähigkeit. Leider versagt gerade diese Aussicht am allerhäufigsten.

---

1) Wolff, 70. Bd. S. 275.

Auf unserer Station ist durch zahlreiche Winkelmessungen festgestellt, daß — unter Berücksichtigung der Verschiedenheit der Körpergröße, der Muskulatur und der Gelenkigkeit der Leute — die Winkel, welche die Hand des Erwachsenen beim Handstütz mindestens zu leisten hat, im Durchschnitt betragen

bei Aufgriff zwischen 75° und 110°
" Untergriff " 85° " 100°.

Patienten mit alten Kahnbeinbrüchen habe ich diese Winkelstellung niemals erreichen sehen. Die Gründe dafür werden wir am Schluß erörtert finden. Bei frisch geheilten Brüchen läßt sich im Verlauf vorsichtiger Behandlung dieser Grenzwert eher gewinnen.

Zur Beförderung der Rotationsbewegung lassen wir die Kranken an dem vom Verfasser[1]) konstruierten und in Heft 4, 1903 der Deutschen militärärztlichen Zeitschrift beschriebenen „Speichendreher" zunächst ohne, dann mit Gewichtsbelastung üben, wodurch gleichzeitig gewisse Anforderungen an die Ab- und Adduktionsbewegungen der Hand ihre Erfüllung finden.

Das zweite Stadium der Behandlung umfaßt dann ausgiebigere Bewegungen, bestehend in der Verwendung schwererer Hanteln, in Übungen am Universalapparat, Klimmzügen und ähnlichen körperlichen Leistungen.

Die Fortschritte müssen in regelmäßigen Pausen durch das Dynamometer überwacht werden, wobei für jede Messung mindestens 3 Druckproben hintereinander vorzunehmen sind, ehe man das Ergebnis notiert, da hier leicht Fehler und Selbsttäuschungen entstehen können.

Diese Behandlungsreihen laufen nun keineswegs so glatt ab, wie sie hier geschildert sind, sondern werden sehr häufig durch zeitweilige Störungen unterbrochen.

Damit kommen wir zum 3. Punkt der Behandlungsziele, zur Beeinflussung der Folgezustände. Ich verstehe hierunter weniger die Bewegungsbehinderungen, als die ganze Fülle von hartnäckig rezidivierenden Ödemen, schmerzhaften Reizzuständen, Sehnenscheidenentzündungen, venösen Stauungen usw., deren Entstehungsverhältnisse wir weiter unten noch streifen werden. Hier ist natürlich den therapeutischen Neigungen des behandelnden Arztes weitester Spielraum gelassen, und gleichzeitig tritt hier die Forderung des Individualisierens mehr als je in den Vordergrund. Unseren Kranken nützte in diesem Stadium in der Regel am meisten zeitweilige Ruhigstellung, Jodtinkturpinselung und geeignetenfalls Massage.

---

1) O. Blau, Die Organisation einer mediko-mechanischen Station.

Was letztere betrifft, so hat sie in diesem Stadium einerseits die etwaige Atrophie zu beeinflussen, andererseits Ableitung der Stauungen zu erzielen. Für letzteren Zweck sei an dieser Stelle empfohlen, zunächst eine gründliche Einleitungsmassage am Oberarm vorauszuschicken, welche eine ausgiebige Eröffnung des Lymphabflusses proximal von dem Schwellungsgebiet herbeiführt, und erst dann die eigentliche Stauungszone in Angriff zu nehmen, wobei wieder zunächst der Unterarm, dann erst das Handgelenk und die Hand zu berücksichtigen sein wird.

Vielleicht eröffnen sich neue Ausblicke für die Behandlung durch die jüngsten Beobachtungen von Momburg[1]) über Stauungsbehandlung bei Fußgeschwulst und Mittelfußbrüchen. — Angesichts der mangelhaften Callusbildung wäre vielleicht ein Versuch angebracht, auch hier durch vermehrte Blutzufuhr eine bessere Ernährung und Callusbildung zu erreichen; doch ist dies noch nicht spruchreif.

Verlauf und Endergebnisse.

Der Verlauf der Kahnbeinbrüche ist in dem Vorstehenden zum größten Teil bereits geschildert. Zusammenfassend sei hier noch einmal bemerkt, daß er in der Regel ein langwieriger, häufig durch Störungen unterbrochener und in seinem Endresultat nicht immer befriedigender ist.

Bei der Beurteilung des Begriffs „geheilter Kahnbeinbruch“ ist ohne Frage das funktionelle Ergebnis das maßgebende, nicht der anatomische Schlußbefund am Knochen.

Die vier Punkte, auf welche es dabei meiner Erfahrung nach ankommt, sind folgende:

1. Der Ausgleich jeglicher Muskelatrophie.
2. Die Wiedererlangung der vollen Druckkraft, nachgewiesen durch wiederholte dynamometrische Messungen.
3. Die Wiederherstellung des Ausschlagswinkels nach allen Richtungen hin, wobei nicht ein allgemeiner Durchschnittswert, sondern die gesunde Seite maßgebend ist.
4. Ein Ausbleiben von Störungen auch nach Wiederaufnahme der Berufsarbeit.

Diese Forderungen werden, wie wir gesehen haben, nicht immer zu erfüllen sein, und es ist kein Zufall, daß ich mich in allen Krankengeschichten des Ausdrucks „geheilt“ enthalten habe. Es bleiben eben nur zu leicht Folgezustände zurück. Meist handelt es sich um dau-

1) Deutsche militärärztliche Zeitschrift. Heft 1. 1904.

ernde Schwäche oder um Beschränkung der Dorsalflexion, oder um Neigung zu Anschwellungen, welche den praktischen Versuch zu Ungunsten des Begriffes „Heilung“ ausfallen lassen.

Aber „dienstfähig“ wurden von unsern Fällen doch nicht weniger als 66⅔ Proz., und bei den übrigen 33⅓ ist das Resultat entschieden zum Teil durch verspätete Krankmeldung oder nicht frühzeitige Erkennung des Zustandes beeinflußt.

Der Begriff „dienstfähig“ bedeutet, praktisch betrachtet, die Fähigkeit, auf Jahre hinaus eine Arbeit zu leisten, welche an Schwere der körperlichen Anforderungen und an Vielseitigkeit hinsichtlich der Verwendung der Hände sich gewiß mit der intensivsten Berufsarbeit im erwerbsfähigen Alter messen kann. Er deckt sich mit „arbeitsfähig“ im weitesten Sinne.

Dieses Ziel haben in unseren Fällen 9 Patienten tatsächlich erreicht, mehrere haben Wochen und Monate, ja 1½ Jahre bis zu ihrer Entlassung allen Dienst mitgetan und sind ohne Angabe von Beschwerden zur Reserve übergetreten, 2 befinden sich noch heute im Dienst und genügen allen seinen Anforderungen, indem sie sowohl berufsmäßige Schreibarbeit wie auch die Handhabungen beim Reiten ohne ernstliche praktische Schwierigkeiten jahraus jahrein leisten.

Gewiß wird man bei allen diesen Resultaten in Betracht zu ziehen haben, daß unter den gedachten Fällen teils der point d'honneur, teils das eiserne Muß eine Rolle spielt, aber auch unsere Leute sind oft nur allzusehr in die Strömung der Zeit, welche auf die finanzielle Ausnutzung erlittener Unfälle hinzielt, mit hineinbezogen, so daß sie in dieser Hinsicht nicht selten den Krankenkassenpatienten gleichzuachten sind. Fühlt sich der Mann wirklich nicht leistungsfähig, so zögert er auch nicht, mit seinen Ansprüchen hervorzutreten.

Auf die Frage einer Beschränkung in der Erwerbsfähigkeit vermag ich im Rahmen dieser Arbeit nicht näher einzugehen; vielleicht bieten aber die vorstehenden Erörterungen anderen Kollegen, die sich mehr mit der Unfallsfrage befassen können, die Anregung zur Aufstellung gewisser Prinzipien.

Kritische Betrachtungen. Beim Überblick alles dessen, was uns bisher beschäftigt hat, drängen sich unwillkürlich noch zwei Fragen auf.

1. Warum ist das Kahnbein am häufigsten von allen Handwurzelknochen der Sitz von Frakturen?

2. Warum liefern Kahnbeinbrüche so oft mangelhafte Heilungsresultate?

1. Die Gründe für die Häufigkeit gerade der Kahnbeinfraktur

am Carpus sind nicht mit einem Worte abgetan. Man muß dazu erstens die Gestalt und Lage des Kahnbeins an und für sich, zweitens die Stellungsveränderung, welche es im Augenblick der Entstehung einer Fraktur eingeht, gesondert betrachten.

Sieht man im Röntgenbilde oder am Skelett die Radialseite der Hand genauer an, so fällt es in die Augen, daß zwischen dem mehr oder weniger grazilen Kahnbein und dem massiven unteren Radiusende eine Art Mißverhältnis besteht, das bei einem Aufeinandertreffen dieser Knochenteile sicher nicht zum Vorteil des schwächeren Knochens ausfällt.

Es kommt als zweiter Grund hinzu, daß das Kahnbein an drei Seiten von Knochen begrenzt wird, während es nach der Radialseite hin lediglich auf den Bandapparat angewiesen ist (Seite 477). Infolgedessen ist der Coup und Contrecoup, den es an seinen verschiedenen Flächen erleidet, ohne Frage ein ungleicher; die dem Radius anliegende Fläche wird auch noch nicht einmal gleichmäßig von der Epiphyse umgriffen, sondern, wie aus den Bildern überall ersichtlich ist, oft nur teilweise von ihr begrenzt.

Ein dritter sehr wesentlicher Punkt liegt in dem Vorhandensein des schon öfters erwähnten Einschnürungshalses. Wenn man eine solche Formation bei 200 Röntgenaufnahmen 170 mal findet, teils in ausgesprochener, teils in angedeuteter Form, so kann dies kein bloßer Zufall sein. Entwicklungsgeschichtlich spielt hier — wenigstens teilweise — das Os centrale eine gewisse Rolle, insofern als es, ursprünglich als selbständiger Knochen an der Dorsalseite zwischen Naviculare, Capitatum und Multangulum minus gelegen, später am ulnardistalen Winkel des Kahnbeins mit diesem zu verschmelzen pflegt.

Dieser Einschnürungshals ist nun offenbar der Punkt des schwächeren, wenn nicht des schwächsten Widerstandes. In meinen Fällen habe ich zehnmal die Fraktur an dieser Stelle oder in ihrer nächsten Umgebung gefunden.

Wir werden sehen, daß diese Stelle noch in besonderer Weise exponiert ist. Auch Wolff[1]) spricht ihr eine Bedeutung zu.

Ein vierter Punkt endlich ist vielleicht eine gewisse Verschiedenheit, die außer der allgemeinen Gestalt noch an manchen Kahnbeinen prädisponierend mitwirkt:

Die Gelenkfläche zum Os naviculare ist nämlich nicht überall gleich groß; sie bildet an einem Kahnbein nur eine Halbpfanne, an einem andern eine volle runde Gelenkpfanne, und man könnte sich

1) Band 70 dieser Zeitschrift. S. 272.

wohl vorstellen, daß die dadurch bedingte Elastizitätsverschiedenheit das eine Kahnbein weniger widerstandsfähig gegen Stoß macht, als das andere. Ich will hierauf jedoch kein besonderes Gewicht legen.

Ein Moment, das ich gleichfalls nur streifen will, ist die Frage nach einer ursprünglich binuklearen Anlage des Kahnbeins; eine solche ist bis jetzt keineswegs bewiesen und wird auch von Waldeyer, H. Virchow u. A. angezweifelt. Aber selbst wenn sie vorhanden wäre, so kann sie bei Personen des kräftigsten Jünglingsalters, wie unsere Patienten darstellen, höchstens eine ganz untergeordnete Rolle spielen.

Nachdem sich aus allen diesen theoretischen Erwägungen bereits ein ziemlich klares Bild von dem mutmaßlichen Vorgang beim Brechen eines Kahnbeins zusammengefügt hatte, fand ich in praxi durch mehrere Umstände diese Anschauungen bestätigt. Der eine war der Befund an dem von H. Virchow in Dorsalflexion zusammengesetzten Handskelett, welches ich in der Wolffschen Arbeit (Tafel II zu Bd. 69) gleichfalls verwertet und abgebildet finde. An diesem sieht man auf den ersten Blick, daß gerade die Stelle des schwächeren Widerstandes von der vorderen Kante des Radiusendes rittlings getroffen werden muß, nachdem das Kahnbein sich, wie H. Virchow es für die Dorsalflexion als Regel nachgewiesen[1]), mit der distalen Reihe der Handwurzelknochen weiter gedreht hat, als das Lunatum und Pyramidale. Das Gleiche zeigte sich an den außerordentlich schönen in Formalin-Alkohol gehärteten Handpräparaten desselben Forschers.

Ein zweiter Wirklichkeitsbeweis ist geliefert durch den von Kaufmann[2]) operativ behandelten Fall von Kahnbeinfraktur, in welchem an dem proximalen Fragment ein über 2 mm tiefer Eindruck gefunden wurde, der der Spitze des Griffelfortsatzes entsprach.

Endlich habe ich mich zur Feststellung dieser Verhältnisse am Lebenden selber bei extremer Dorsalflexion durchleuchten lassen und dasselbe Bild gewonnen, wie am Virchowschen Skelett.

Nimmt man nun die Tatsache hinzu, daß in unsern Fällen die meisten Kahnbeinbrüche bei dorsalflektierter Handstellung entstanden sind, so erklärt sich das Zustandekommen der Fraktur ungezwungen aus einer Stoßwirkung des gabelförmig auftretenden unteren Radiusendes bei ungleichmäßigen Widerstandsverhältnissen des Kahnbeins und Gegenstoß von der den Fall auffangenden Fläche.

---

1) H. Virchow, Die Weiterdrehung des Naviculare carpi bei Dorsalflexion und die Bezeichnungen der Handbänder. Verhandlungen der anatomischen Gesellschaft auf der XVI. Versammlung. Halle 1902.

2) Korrespondenzblatt für Schweizer Ärzte. 1902. Nr. 9.

Zur Vervollständigung des Verständnisses ist nun noch eine kurze Betrachtung des Bandapparates notwendig.

Um die Klarstellung dieser Frage hat sich wiederum H. Virchow ein ganz besonderes Verdienst erworben. Er liefert in seinen Abhandlungen: Über Einzelmechanismen am Handgelenk[1]) und in der unter Anm. 1 v. S. aufgeführten Arbeit eine sehr eingehende Beschreibung der Bandverhältnisse des Carpus, welche von der schematischen Darstellung mancher Lehrbücher weit entfernt ist und überhaupt erst Klarheit auf diesem komplizierten Gebiete schafft.

Darnach sind die zu dem Os naviculare gehörigen Bänder folgende:

1. Die Portio radialis lig. carpi transversi, geht an der Sehne des Flexor carpi radialis vorbei und liegt unmittelbar oberhalb der Tuberositas ossis nav., um an der Spitze des Proc. styl. rad. anzusetzen.

1 a. Ausnahmsweise schließt sich ein bandartiger Streifen an diesen Zug an, welcher sich am Naviculare befestigt: eine Art Lig. collaterale carpi.

2. Die Ligamenta navi-lunata, ein dorsales und ein volares.

3. Das Lig. navi-trapezium laterale, das einzige echte Seitenband des Carpus, derb und straff, dreieckig von Gestalt, schmal von der Spitze der Tub. oss. nav. nach dem Os trapezium (Multangulum majus) übergreifend, wo es mit breiter Basis ansetzt, bisweilen mit einem volaren und einem dorsalen Zug. Ebene dorsovolar. Es verhindert die Entfernung der Tuberositas vom Trapezium.

4. Die ulnare Wand der Scheide des Flexor carpi radialis; sie heftet sich gleichzeitig am Naviculare und am Trapezium an.

5. Züge des Lig. carpi volare radiatum, d. i. des strahlenförmigen Bänderwulstes am Capitatum.

6. Das Lig. navi. trapezoides volare — von untergeordneter Bedeutung.

7. Das Lig. carpi volare proprium.

8. Das Lig. carpi dorsale commune.

9. Das Lig. radio-carpeum dorsale als allgemeines Halteband.

10. Das Ligamentum capsulo-carpeum dorsale, dessen querer Zug sich teils an der Dorsalseite des Triquetrum, teils an einer schiefen Leiste an der radialen Seite des Naviculare befestigt. Es ist proximal in die Kapsel eingewebt und greift distal am Knochen an und zwar etwas weiter nach vorn, als der Kapselansatz.

11. Die Ligamenta intercarpea dorsalia — von untergeordneter Bedeutung.

12. Das Lig. navi-trapezoides dorsale, schmal, schwach, schief verlaufend, von radio-proximal nach ulno-distal.

Unter allen diesen Einzelbändern scheinen mir für unsere Fraktur die praktisch bedeutsamsten zu sein: Nr. 3 und Nr. 10. Dem Lig. navi-trapezium laterale ist es zu verdanken, daß das Kahnbein bei

1) H. Virchow, Separatabdruck aus den Verhandlungen der physiologischen Gesellschaft zu Berlin. 15. März 1902.

Dorsalflexion den distalen Handwurzelknochen weiter folgen und dadurch gerade seine schwächere Zone dem Stoß des unteren Radiusendes exponieren muß. — Das Lig. capsulo-carpeum aber, dessen querer Zug oft strangförmig, oft in parallele Züge aufgelöst ist, immer aber sich straff dorsal über das Kahnbein hinwegspannt, setzt dem Zurückfedern des Kahnbeins nach dem Stoß eine gewisse Grenze, so daß vielleicht auch die Einspannung des grazilen Knochens zwischen diesen dorsalen und lateral-volaren, manchmal wie Bogensehnen straff gespannten Ligamenten das Zustandekommen des Bruches befördert.

Die letzte Erwägung, welche diese Arbeit zum Gegenstand haben soll, ist die:

2. Warum liefern Kahnbeinbrüche oft so mangelhafte Heilungsresultate?

Ein Nestor unserer deutschen Chirurgie äußerte kürzlich zu mir: „Ich pflege meinen Patienten, wenn sie ungeduldig oder unzufrieden werden, zu sagen: Ja, glauben Sie denn, daß Ihr Gelenk besser davon wird, daß Sie es gebrochen haben?“ Dieser Satz trifft kaum auf ein Gelenk so sehr zu, als auf das Handgelenk. Denn ein derartig subtiler Mechanismus, von dem man doch sagen muß, daß seine Vielgestaltigkeit keineswegs nur durch die 2 Henkeschen und 3 Meyerschen Achsen, sondern durch unzählige Drehpunkte, axiale Ebenen und komplizierte Drehflächen bestimmt ist, verträgt eben eine solche grobe Schädigung, wie die Zertrümmerung eines seiner wichtigsten Knochen, nicht ohne schwere bleibende Nachteile.

Wo sind nun die Störungen für die Restitutio ad integrum zu suchen?

a) Am Knochen selbst. 1. Hierher gehört zunächst der intrakapsuläre Charakter des Bruches, wie er auch von Wolff betont worden ist.

2. Die Bruchflächen der Fragmente sind mehr oder weniger uneben, rauh und für eine genaue Adaptation nichts weniger als geeignet. Das ist ein Punkt, welchen besonders König hervorhebt. Auch lassen sich die Bruchstücke wegen ihrer Kleinheit schlecht im Verbande fixieren.

3. Man wolle nicht vergessen, daß das Kahnbein in der Regel in einer ganz anderen Handstellung bricht, als diejenige ist, in der es nachher wieder zusammenheilen soll. Was sich beim Übergang zwischen diesen beiden Stellungen alles an Verschiebungen, Einklemmungen von Kapsel- und Bänderfetzen usw. vollzieht — besonders wenn, wie in den Fällen Nr. 3 und 7, kleine Knochensplitter mitsprechen — das entzieht sich vorläufig noch völlig der Beobachtung, das sind zum Teil Imponderabilien.

4. Die proliferierende Kraft der Handwurzelknochen ist an und für sich eine geringe, sodaß eine Callusbildung häufig unvollkommen

bleibt. Das Kahnbein macht davon, wie wir sahen, keine Ausnahme. (Fall 2, 3, 4 u. a.) In Wolffs klinisch beobachteten Fällen [1]) kam es mehrfach zu Pseudarthrosenbildung, und auch bei Pfitzner und Gruber ist wiederholt eine solche beschrieben. Vielleicht spricht hier eine verhältnismäßig geringe Gefäßversorgung des Knochens mit, die doch zur guten Callusbildung unentbehrlich ist, indes bedarf dieser Punkt erst noch genauerer Untersuchungen.

5. Es kommt an den Bruchflächen anscheinend nicht selten zu deformierend arthritischen Vorgängen, die einem solch kleinen Knochen immerhin einen nicht unbeträchtlichen Teil seiner Gesamtmasse entziehen können (s. diese Zeitschrift Bd. 69, Tafel II, Fig. 2, 3).

b) Es folgen nun einige Gründe, die in dem Verhalten des Kahnbeins zu seinen Nachbarn zu suchen sind:

6. Ist wirklich Callusbildung eingetreten, so bilden sich naturgemäß an verschiedenen Flächen des Knochens Rauhigkeiten; davon sind für uns die wichtigsten die an der dorsalen Seite gelegenen, und es genügt ein Blick auf eine präparierte dorsalflektierte Hand, um sich zu überzeugen, wie wenig Platz da zwischen unterem Radiusende und Kahnbeindorsum übrig bleibt, und wie ein einzelnes Callushöckerchen genügt, um die unvergleichliche Gleitbewegung der beiden Knochen gegeneinander zur rauhen Reibung umzugestalten. Traumatische Synchondrosen und Synostosen gehören gleichfalls hierher (s. Fall 14).

7. Mehrfach ließ sich in den Röntgenbildern nachweisen, daß die Spalten zwischen den Karpalknochen pathologisch verschmälert, oder die ganze Radialseite des Carpus zusammengeschoben war. Es bedarf dabei gar nicht einmal plastischer Verdickungen. Die Spalten, welche sich zwischen den Gelenken befinden, sind, wie H. Virchow [2]) an Gefrierpräparaten durch das Vorhandensein von Eiskristallen („Eisscherbchen") nachgewiesen hat, mit Synovia gefüllt, und es gibt an den Einzelgelenken, namentlich an der dorsalen Seite eine Fülle von Synovialfalten. Raumbeschränkung derselben bedeutet naturgemäß gleichzeitig eine wachsende Disposition zu synovialen Stauungen.

c) Außer den Knochen kommen nun noch die Weichteile selbst in Betracht, nämlich:

8. Eine Kahnbeinfraktur ist niemals eine bloße Verletzung des knöchernen Skeletts, sondern eine Schädigung der Handwurzel im ganzen. Es sind dabei Bänder gezerrt, Kapillaren verletzt, Muskeln und Sehnen

1) Vortrag in der freien Vereinigung der Chirurgen Berlins. Deutsche med. Wochenschr. 1903. Nr. 43. S. 338 f.

2) H. Virchow, Das Skelett der ulnarwärts abduzierten und radialwärts abduzierten Hand. Zeitschr. f. Morphologie u. Anthropologie. 1. Bd. Heft 3. 1899.

gequetscht und Nerven getroffen. Wenn schon eine bloße Verstauchung oft bleibende Schwächezustände hinterläßt, so muß man bei einem so heftigen Trauma, wie hier, auch mit einer nicht unbeträchtlichen Beteiligung der Weichteile rechnen. Es treten dann im Bindegewebe Narben, Schwielen und innere Abschnürungen aller Art ein, welche den Lymphstrom hier und da in seiner Regelmäßigkeit unterbrechen — und die chronisch rezidivierenden Ödeme des Carpus sind fertig.

Auch die weitere Umgebung des Handgelenks, durch Bruchschmerz oder Inaktivität im Verbande einer energischen Leistung entwöhnt und später gezwungen, mit einem Locus minoris resistentiae zu arbeiten, beteiligt sich in der Regel nicht nur durch ödematöse Anschwellung, sondern auch durch Überanstrengungsperiostitis, Reizzustände der Sehnenscheiden und venöse Stauungen wie in dem Fall Nr. 3, 6 und anderen.

d. Zum Schluß noch 2 Gründe aus dem täglichen praktischen Leben. Der eine liegt auf seiten des Patienten, der andere in den Händen des Arztes.

Energischere Patienten werden weniger, sensiblere mehr unter den Residuen des Bruches leiden, gutwillige sich eher damit abfinden, Übertreiber und Rentenjäger aber andauernde Klagen vorbringen.

Der Schwerpunkt indes liegt an einer anderen Stelle, nämlich in der Unterschätzung des stattgehabten Unfalls. Die anfänglich verhältnismäßig geringen Beschwerden verleiten den Kranken oft genug, sich gar nicht oder zu spät in ärztliche Behandlung zu geben, und aus diesem Grunde entziehen sich gewiß auch viele Fälle ganz der wissenschaftlichen Beobachtung.

Aber selbst wenn der Kranke diesen Schritt nicht unterläßt, so ist es, wie wir sahen, keineswegs ausgeschlossen, daß auch der Arzt den Fall einmal bloß als Verstauchung auffaßt und behandelt. Wer will ihm daraus einen Vorwurf machen? Die Verletzung ist klinisch wenig bekannt und noch weniger beschrieben; ohne Röntgendurchleuchtung kann man sie vielfach nur approximativ, aber nicht mit Sicherheit feststellen, und wer hat in der Praxis oder auf dem Lande immer einen Röntgenapparat in erreichbarer Nähe?

Aber gerade deshalb war es notwendig, die Aufmerksamkeit einmal auf die klinische und funktionelle Seite dieser wichtigen Fraktur zu lenken, damit sich zweierlei bei der Beurteilung solcher Vorkommnisse immer mehr befestigt: die frühzeitige Sicherstellung der Diagnose und — was die Therapie betrifft — die sachgemäße Vermeidung alles dessen, was ein Zustandekommen der Heilung in funktionellem Sinne zu stören und hintanzuhalten geeignet ist.

XXIX.

Aus der Genfer chirurgischen Klinik des Herrn Prof. G. Julliard.

Über einen autochthonen Paraurethralstein aus phosphorsaurer Ammoniakmagnesia.

Von

Dr. med. **F. A. Suter,**
I Assistenten der Klinik.

(Mit Tafel IX.)

In seinen Beiträgen zur Kasuistik der Harnröhrensteine spricht Lieblein die Meinung aus, daß der Begriff „Harnröhrenstein" in zu weitem Sinne gebraucht werde. Man sei, so sagt der betreffende Autor, nicht berechtigt, von Urethralsteinen zu reden, wenn ein Konkrement auf dem Wege aus der Blase in der Harnröhre stecken bleibe und von dort entweder sogleich, oder nach kurzer Zeit entfernt werde, jedenfalls nicht Gelegenheit finde, in der Harnröhre neue Schichten anzulegen. Er glaube vielmehr, daß man unter Urethralsteinen nur solche zu verstehen habe, die entweder primär in der Harnröhre entstanden seien, oder Blasensteine, die auf dem Wege ihrer Ausstoßung in der Harnröhre stecken geblieben seien und sich hier vergrößert haben.

Verschiedene Autoren haben der Ansicht Liebleins beigestimmt. Es wären also als Urethralsteine zu bezeichnen lediglich diejenigen Harnkonkretionen, die entweder ganz, oder doch teilweise in der Urethra gebildet worden sind.

Rein sprachlich genommen, kann das Wort „Urethralstein" unbestreitbar zwei verschiedene Bedeutungen haben. Mit der näheren Bezeichnung „urethralis" kann entweder ganz allgemein etwas belegt werden, das sich in der Harnröhre, sei es auch nur vorübergehend, aufhält; auf der anderen Seite aber ist die Bedeutung des gleichen

Wortes eine viel beschränktere, wenn man damit ausschließlich Körper bezeichnet, die in der Harnröhre selbst entstanden sind. Im ersten Falle heißt „Urethralstein" der in der Urethra befindliche, im zweiten Falle ist es der in der Harnröhre entstandene Stein.

Auch Vincinguéra und Kaufmann verlangen von einem Harnröhrenstein, daß derselbe entweder in der Harnröhre sich gebildet, oder daß er doch wenigstens eine längere Zeit in der Urethra verweilt habe, so daß er in der Harnröhre selbst gewisse Veränderungen, z. B. eine Vergrößerung, erfahren habe.

Urstadt läßt den Namen „Harnröhrenstein" vor allem nicht gelten für Konkremente, die aus Niere und Blase stammen, und die beim Passieren der Harnröhre sich an irgend einer Stelle einkeilen und infolge der stürmischen Erscheinungen, die sie hervorrufen, beseitigt werden müssen.

Es ist ja ohne weiteres klar, daß es sich bei dieser letzteren Art von Konkrementen nicht um Harnröhrensteine im engeren Sinne des Wortes, d. h. nicht um in der Harnröhre entstandene Steine handelt. Und dennoch hat auch in diesem Falle die Bezeichnung „Urethralstein" ihre Berechtigung. Es ist ja möglich, daß der Stein vor seinem Eintritte in die Harnröhre gar keine Symptome machte; vom Vorhandensein eines Steines hatte man vielleicht gar keine Ahnung. Erst als Stein in der Harnröhre, oder kurz gesagt als „Harnröhrenstein" wird er bemerkt, erst als solcher verursacht er Beschwerden und erfordert unter Umständen eine chirurgische Intervention. Es ist also der Stein in der Harnröhre, der Symptome macht; es ist der Stein in der Harnröhre, der eine Operation erfordert. Und nun sollen wir dieses Konkrement doch nicht als Urethralstein bezeichnen dürfen!

Warum dies nicht geschehen darf oder nicht geschehen soll, ist uns nicht recht klar. Nach deutschem Sprachgebrauch hat, wie schon bemerkt, jedes in der Harnröhre sich befindliche Konkrement auf die Bezeichnung „Harnröhrenstein" = Stein in der Harnröhre, Anrecht. Klinisch bezeichnen wir kurzweg als Blasensteine, ja auch alle in der Blase befindlichen Konkremente, vor allem wenn sie in der Blase Symptome machen, ob es sich nun um primär in der Blase entstandene, oder um sekundär in dieselbe gelangte Steine handelt.

Wollen wir uns an die Lieblein-Kaufman-Urstadtsche Definition halten, so wirft sich sofort die weitere Frage auf: wie lange muß ein Stein in der Harnröhre verweilt haben, bez. was muß sich an dem Steine verändert haben, damit er das Recht auf die Bezeichnung „Urethralstein" erlangt, eine Frage, die unter Umständen

schwer zu beantworten sein dürfte. Ferner können wir nicht recht begreifen, daß, weil sich einem Blasensteine in der Urethra eine neue, dünne Schicht aufgelagert hat, aus dem Blasenstein nun plötzlich ein Urethralstein geworden sein soll. Es müßte derselbe denn doch zum mindesten als Blasenurethralstein bezeichnet werden.

Wir glauben, im Nachfolgenden eine für die in Betracht kommenden Konkremente zutreffende Nomenklatur vorschlagen zu können, welche uns erlaubt, mit Vermeidung dieser etwas gezwungenen Definitionen die Steine nach Sitz und Herkunft genau von einander zu unterscheiden. Daß die gegenwärtig in Gebrauch stehende Bezeichnungsweise ungenügend ist, beweist am besten der Umstand, daß beinahe jede Arbeit über Harnröhrenkonkremente mehr oder weniger lange Auseinandersetzungen enthält über die Frage, was wir eigentlich unter Urethralsteinen zu verstehen haben.

Dehnen wir einmal — entgegen dem Vorschlage Liebleins — die Bezeichnung „Urethralstein" auf alle Harnsteine aus, die wir in der Urethra antreffen, seien dieselben nun in der Harnröhre selbst, oder anderswo entstanden. Dann ist natürlich mit dieser Bezeichnung nur der Fundort, nicht aber der Heimatsort des Steines angegeben. Dieser letztere muß nun noch besonders bezeichnet werden, indem wir — worauf es uns ja namentlich ankommt — beifügen, ob der Stein in der Harnröhre selbst, oder ganz, oder nur teilweise außerhalb derselben entstanden ist.

Wir können demnach autochthone, heterochthone und amphichthone Urethralsteine unterscheiden. Kennen wir genau den Ort, wo sich der Stein gebildet hat, so werden wir statt heterochthon und amphichthon genauere Bezeichnungen verwenden. Wissen wir z. B., daß ein Harnkonkrement ausschließlich in der Blase entstanden und alsdann in die Harnröhre gelangt ist, ohne sich daselbst zu vergrößern, so würden wir dasselbe bezeichnen als vesikalen Urethralstein. Ist derselbe aber amphichthon, haben sich ihm in der Harnröhre neue Schichten aufgelagert, so hätten wir es mit einem vesiko-urethralen Urethralstein zu tun.

Unter die Rubrik der heterochthonen Harnröhrensteine fielen auch jene Konkremente, denen Urstadt das Recht auf den Namen Harnröhrenstein abspricht, nämlich diejenigen Konkremente, die aus Niere und Blase stammen und die beim Passieren der Harnröhre sich an irgend einer Stelle einkeilen und infolge der heftigen Erscheinungen, die sie hervorrufen, bald entfernt werden müssen.

Wählen wir diese Nomenklatur, so scheint uns die Möglichkeit einer Begriffsverwirrung vermieden zu sein.

Was die Herkunft der Harnröhrensteine anbetrifft, so sind die Ansichten noch geteilt.

Legueu im Handbuch von Le Dentu und Delbert behauptet, daß die Steine der Harnröhre immer aus der Blase oder den Nieren stammen. Mit einigen seltenen Ausnahmen bilden sie sich niemals primär in der Urethra; sie haben vielmehr einen kleinen, aus der Blase herstammenden Kern. Hie und da handle es sich um ein Bruchstück eines eigentlichen Blasensteines, hie und da um einen Nierenstein, dessen kleine Dimensionen den Eintritt in die Harnröhre gestatten.

Ganz gegenteiliger Ansicht war Gräfe (zitiert von Lieblein). Er behauptet, daß sich Urethralsteine in der Harnröhre selbst bilden; denn jeder von außen in die Harnröhre gelangende Stein übe einen solchen Reiz aus, rufe solch stürmische Erscheinungen hervor, daß er sogleich entfernt werden müsse.

Daß sich überhaupt Niederschläge primär in der Urethra fixieren können, zeigt unzweideutigerweise der Fall von Dupraz. Ein 31jähriger Maurer litt an Harnbeschwerden infolge eines Trippers. Da er nun bemerkt hatte, daß einige seiner ebenfalls an Gonorrhoe leidenden Kameraden Einspritzungen machten mit einem „Wasser", das ein weißes Pulver als Bodensatz enthielt, folgerte er, daß es sich um Kalkwasser handeln müsse. Derartige Einspritzungen beseitigten die Beschwerden. Verspürte er Schwierigkeiten beim Urinieren, so konnte er sie leicht mit einer Kalkwasserinjektion beseitigen. Diese Selbstbehandlung dauerte ungefähr 8 Monate lange an. Alsdann stellten sich schwerere Strikturerscheinungen ein. Bei der Untersuchung konstatierte man, daß beinahe die ganze Harnröhre mit einer mineralischen, rauhen Masse, wie mit einem Zuckerguß, austapeziert war; Sonde Nr. 9 passierte eben noch. Die Untersuchung der Inkrustationen zeigte, daß es sich um Kalksalze, die von der injizierten Flüssigkeit herrührten, handelte. (Heilung durch langsame Dilatation und durch 3 wöchentliche Injektion von 1 pro milliger Salzsäure.)

Friedländer beobachtete bei einem Maurer, der an einer gonorrhoischen Striktur litt, eine Inkrustation der Harnröhre mit phosphorsaurem Kalk. Mittelst einer Fremdkörperzange wurden zahlreiche weiße Splitter entfernt, die fest an der Harnröhrenwand ansaßen. Der verlangsamte Urinstrahl hatte an zwei verengten, rauhen Stellen phosphorsauren Kalk niedergeschlagen und allmählich eine vollständige Inkrustierung dieser Stellen herbeigeführt.

Nach Voillemier ist der berühmte Louis der erste, der die Aufmerksamkeit der Chirurgen auf die in der Urethra selbst sich bildenden Steine gelenkt hat. Derselbe aber scheint sich noch nicht vollkommen Rechenschaft gegeben zu haben über deren Sitz und die Art ihrer Entstehung.

„Es bilden sich", so sagt er, „in den Maschen des die natürlichen Behälter und Ausführungsgänge des Urins umgebenden Fettgewebes Steine durch Urininfiltration öfters, als man im allgemeinen anzunehmen scheint. Man weiß allgemein, daß der Urin, wenn er in den Maschen des Fettgewebes stagniert, daselbst gangränöse Eiterungen hervorruft.

Damit dies aber geschehe, ist es notwendig, daß der Urin sich in bedeutender Menge absetze. Ist der Ausfluß des Urins nicht stark behindert, und findet sich zu gleicher Zeit eine nach dem Steinschnitte nicht vollständig konsolidierte Stelle im Harnkanal, so wird der Urin bei jeder Miktion, so frei auch sein Abfluß erscheinen möge, gegen diese schwache Stelle wirken. Es ist dies in Wirklichkeit eine ganz unmerkliche Aktion, und eben deshalb brauchen die Steine, von denen wir sprechen, so lange Zeit zu ihrer Bildung. Da die Dilazeration nur langsam von statten geht, ist gar kein Grund dazu vorhanden, daß eine plötzliche Irruption vorkomme, welche imstande wäre, das Zellgewebe zu überschwemmen und die schweren Erscheinungen einer Harninfiltration hervorzurufen. Der Narbenzug der vernarbenden Teile verhindert einen derartigen Erguß. Der Urin aber dringt in die Gewebe ein „comme par imbibition". Die auf einmal eindringende Quantität dickt vorweg ein, ohne — mit Ausnahme der Bildung eines Fremdkörpers — irgendwelche Störung hervorrufen zu können".

Es ist, wie Voillemier richtig bemerkt, unnütz, diese eigentümliche Theorie zu bestreiten, nach welcher der Urin wie durch Imbibition in die Gewebe eindringt, in den Maschen des Fettgewebes eindickt und auf diese Weise Harnsteine bildet. Es ist aber hervorzuheben, daß Louis der erste ist, der von der Möglichkeit spricht, daß in Hohlräumen, die mit der Urethra kommunizieren, Steine vorkommen können, die nicht aus der Blase stammen.

Auch Voillemier selbst ist überzeugt von der Möglichkeit des Vorkommens autochthoner Steine: „In allen Fällen, in denen der Urin stagniert, hat derselbe eine große Tendenz, Depots zu bilden". Diese Tendenz ist namentlich dann ausgesprochen, wenn die Schleimhaut der Urethra entzündet ist. So hat man oft nach der Urethrotomie Gelegenheit, zu beobachten, daß sich in der Wunde ein Niederschlag von kalkigen Massen bildet. Ebenso findet man oft hinter einer Striktur eine mit feinstem Sand inkrustierte Mucosa. Diese kleinen Körnchen können den Ausgangspunkt zur Bildung eines oder mehrerer Steine bilden. Und wenn sich dann dieselben in einer der Taschen, welche oft nach der Urethrotomie zurückbleiben, oder inmitten des Herdes eines alten Urinabszesses, oder auch nur in einem gewöhnlichen Sinus der Mucosa befinden, so ist es ja selbstverständlich, daß sich dieselben an Ort und Stelle gebildet haben. Diese Annahme ist um so berechtigter, wenn die mit Urethralsteinen behafteten Kranken anderweitig nicht steinkrank sind und auch nie eine Eröffnung der Harnwege erfahren haben."

Ebenso gibt Leroy d'Etiolles jun. in seinem Lehrbuche über die Harnkonkremente zu, daß es in der Harnröhre selbst gebildete Steine gebe: „Man kennt zweierlei Harnsteine. Die einen entstehen in der Urethra und sind so selten, daß man ihr Vorkommen bestreitet. Und doch erklärt sich dasselbe in gewissen Fällen durch die Stagnation des Urins hinter einer Striktur, oder in der Sackgasse eines falschen Weges. Die anderen, häufigeren stammen aus der Blase oder aus den Nieren und sind in der Harnröhre aufgehalten worden."

Bourdillat hält dafür, daß überhaupt alle Kontinuitätstrennungen der Harnröhre sekundär zur Steinbildung Veranlassung geben können, so

z. B. kleine Spontanrisse, falsche Wege, „poches urineuses“, innere blinde und vollständige Fisteln entstanden infolge eines Abszesses, oder nach einem Trauma (Schlag, Fall, oder Urethrotomie).

M. Bazy hält das Vorkommen autochthoner Steine als für erwiesen. Es sei sicher, daß man in Harnröhrentaschen, ferner in Harnröhrendivertikeln, die sich im Anschlusse an Abszesse gebildet haben, Konkretionen, und zwar meist Phosphate gefunden habe, welche den Ausgangspunkt zur Steinbildung geben können. So führt er als Beispiel die Phosphatkonkremente an, die man seinerzeit so häufig in Wunden nach dem Perinealschnitt beobachtete. Er hält sogar die Steinbildung in einem gesunden Kanale für möglich. Als Beleg für seine Behauptung erwähnt er die Krankengeschichte eines Patienten, der seit einiger Zeit über vermehrten Harndrang und über, namentlich nach den Miktionen, aber auch außerhalb derselben auftretendes, prickelndes Gefühl in der Harnröhre klagte. Die zur Untersuchung eingeführte Knopfsonde förderte ein weißliches Phosphatkonkrement zu Tage, das auf der Urethralschleimhaut adhärent war.

Nach den heutigen Erfahrungen ist das Vorkommen autochthoner Urethralsteine nicht zu leugnen. Wie Dechambre richtig sagt, setzt die Bildung von Harnsteinen voraus, daß dem freien Abflusse des Urins in der Harnröhre irgend ein Hindernis entgegensteht. Eine gewisse Quantität Urin muß längere Zeit in der Harnröhre verweilen, damit ein Niederschlag sich bilden und sich absetzen kann. Konkretionen können also vor allem hinter Strikturen entstehen. Wir sagen „können“, denn im ganzen ist es doch recht selten, daß wir bei auch noch so engen Strikturen, welche schon seit Jahren bestehen, derartige Steinbildungen antreffen. Es erklärt sich dies leicht aus dem Umstande, daß während der Miktion hinter einer Striktur allerdings eine Stauung des Urins stattfindet, daß sich aber dieser gestaute Urin in den nächsten Minuten „goutte à goutte“ unwillkürlich entleert, daß also der Urin doch nicht zum Stagnieren kommt, was ja für die Bildung eines Depots erforderlich wäre. Wir finden also hinter Strikturen höchst selten länger bestehende Urinansammlungen. Hingegen ist dies der Fall, wenn die Mucosa irgendwelche Kontinuitätstrennungen oder Ausstülpungen aufweist, seien diese nun angeboren oder erworben, traumatischer oder entzündlicher Natur. Vor allem sind es die eigentlichen Divertikel, die die Steinbildung begünstigen. Es ist ja klar, daß in einer Ausbuchtung der Harnröhre auch dann Urin zurückbleiben kann, wie der Abfluß desselben in der Urethra ganz unbedeutend erscheint, wenn die Harnröhre nicht verengert ist. Ist aber überdies noch eine Striktur vorhanden, so wird der Urin bei der Miktion förmlich in die Ausbuchtung, resp. in einen kleinen Riß oder eine Wunde der Harnröhre hineingepreßt und diese Ausstülpungen werden, analog einem Pulsionsdivertikel des Ösophag, erweitert. In diesen Divertikeln und Nischen der Harnröhre kommt es zur Stauung des Urins. Kleine Epithelien, Eiterflocken können den Kern abgeben zur Neubildung, sind aber dazu nicht absolut von nöten. Der Kern bleibt in einem Urinbade liegen, und die Salze haben Zeit, sich auszuscheiden. Da die den Kern umgebende Urinmenge nur klein ist, geht die Vergrößerung des Konkrementes sehr langsam vor sich. Diese langsame Entwicklung be-

dingt es, daß autochthone Harnröhrensteine sehr oft während langer Zeit keine, oder nur geringe Beschwerden verursachen. Meistens wird ihre Existenz erst offenbar, wenn sich Entzündungserscheinungen beigesellt haben; es kann alsdann zu recht stürmischen Erscheinungen kommen, zu Harnverhaltung und Urininfiltration. Wie tolerant der Organismus oft gegen diese Konkremente ist, zeigen die folgenden Fälle:

Treuberg entfernte einem 55jährigen Manne 6 Konkremente aus der Pars membranacea, die zusammen 27 g wogen, aus Phosphaten bestanden und dem Patienten von Zeit zu Zeit dadurch Beschwerden verursachten, daß sie Abszesse am Damme hervorriefen.

Jaswitzki erwähnt einen 42 g schweren Stein im Skrotum, der mit seiner Spitze in die Urethra entblößt hineinragte. Derselbe wurde operativ entfernt, der Patient genas vollkommen. Der Stein bestand 35 bis 38 Jahre lang und hatte Patient nicht verhindert, seine Wehrpflicht als Kavallerist abzuleisten und den Krieg von 1870 mitzumachen.

Allerdings gibt es dann auch wieder Fälle, wo Urethralsteine schon seit langen Jahren Beschwerden verursachten. So operierte Rörig einen Fall von ungewöhnlich großem Urethralstein (250 g schwer). Harnbeschwerden bestanden schon seit 26 Jahren. Der ammoniakalische Urin ging unwillkürlich ab, so daß der Patient genötigt war, ein Urinal zu tragen. Unterm Skrotum, am Perineum und weiter abwärts in der Harnröhre wurde äußerlich und durch den After, diesen überdeckend, ein rundlicher, harter Gegenstand von der Form eines großen Kuhhornes gefühlt und durch die Metallsonde per urethram als harter, rauher Stein erkannt. Es bestand keine bedeutende Striktur. Nelatonkatheter Nr. 17 passierte leicht durch den vorderen längeren, Olive Nr. 14 schwierig durch den hinteren kurzen Teil. Die Blase war auf kaum Taubeneigröße zusammengeschrumpft.

Im Jahre 1878 entfernte Schmid bei einem 54jährigen Manne einen 18 g schweren Harnröhrenstein, dessen Entstehung man wahrscheinlich 40 Jahre zurückdatieren mußte. Im 9. Altersjahre bekam Patient von seinem Vater einen Fußtritt gegen das „Mittelfleisch", worauf starke Schwellung und Entzündung eintrat. Von dieser Zeit an hatte der Kranke beim Urinieren Beschwerden. Der Urin floß in dünnem Strahl langsamer und mühsamer ab, als früher. Ein neues Trauma der Schamgegend erfolgte im Alter von 20 Jahren Nach Heilung der Verletzung dauerten die früheren Beschwerden beim Urinlassen in vermehrtem Grade fort. Die Miktionen waren endlich nur noch bei nach unten abgebogenem Penis und einem gleichzeitig ausgeübtem seitlichen Drucke auf die Pars bulbosa urethrae möglich und nahmen relativ sehr lange Zeit in Anspruch. Patient konnte nicht mehr reiten, weil er in der Gegend unter dem Schambogen einen stechenden Schmerz, wie von einem Knochensplitter herrührend, empfand.

Wie schon oben angeführt, ist die Steinbildung namentlich auch in den Divertikeln der Harnröhre leicht möglich. Wir werden aber noch sehen, daß nicht nur das Divertikel die Ursache der Steinbildung ist, sondern daß auch vice versa durch die Vergrößerung des Steines eine Vergrößerung der Ausbuchtung hervorgerufen und daß

sicherlich oft aus einer kleinen Nische, einem Sinus erst durch den sich fortwährend vergrößernden Stein ein eigentliches Divertikel geschaffen wird.

Man unterscheidet echte und falsche Divertikel. Die ersteren sind mit Schleimhaut ausgekleidet; es sind eigentlich Ausbuchtungen der Harnröhre. Die falschen Divertikel entstehen aus Abszessen, aus Retentionszysten, Blutzysten, die sich in der Nähe der Harnröhre entwickeln und in dieselbe durchbrechen. Ebenso können Operationen, bei denen die Harnröhre verletzt wird, zur Bildung von Hohlräumen führen, die nach außen vollkommen abgeschlossen, nach innen mit der Urethra kommunizieren und als Diverticula spuria bezeichnet werden.

Theoretisch ist also die Unterscheidung der echten von den unechten Divertikeln recht einfach. In praxi aber kann dieselbe Schwierigkeiten bereiten. Die Schleimhaut der echten Divertikel nämlich kann zugrunde gehen, sei es durch Usur bei Bildung eines Harnkonkrementes, sei es durch Eiterung. Wir finden alsdann eine narbige, mehr oder weniger verhärtete Divertikelwandung vor, ganz wie dies bei den falschen Divertikeln, die z. B. durch einen in die Harnröhre durchgebrochenen Abszeß entstanden sind, der Fall ist, und es läßt sich kaum bestimmen, ob diese Wandung einst mit einer Schleimhaut überzogen war oder nicht. Auf der andern Seite behaupten Bokay und Orth, daß sich auch die Wandungen eines falschen Divertikels von der Harnröhre aus mit Schleimhaut überziehen können. Der gleichen Ansicht ist Leroy d'Etiolles jun.: „Perinalsteine beobachtet man aber auch nach perinealer Urethrotomie. Währenddem die Vernarbung der äußeren Wunde regelrecht vor sich geht, ist die Heilung der tiefergelegenen Schichten sowie der Urethralwunde selbst oft unvollständig und ungenügend, um dem Anpralle des Harnes zu widerstehen. Diese Flüssigkeit dringt dann in die Wundhöhle ein, nicht immer in genügender Menge, um einen Urinabszeß zu bedingen, sondern nur tropfenweise. Die Oberfläche dieses neuen Hohlraumes bedeckt sich bald mit einer organisierten Schleimhaut."

Die echten Divertikel zerfallen in angeborene und erworbene. Die ersteren haben ihren Sitz meist hinter der Eichel bis hinauf zur Peno-Skrotalfurche. Sie sind selten. Lieblein erwähnt nur 12 Fälle von angeborenem Divertikel. Bei Knaben sind sie hie und da der Sitz von Steinen. — Bei Erwachsenen ist es sehr schwer, mit Sicherheit zu entscheiden, ob ein Divertikel wirklich angeboren ist. So scheint mir der Fall von Schapiro, in dem ein Divertikel der Pars membranacea als angeboren angesprochen wird, schon des Sitzes des

Divertikels wegen — denn die Pars membranacea ist der Lieblingssitz der erworbenen Divertikel — als zweifelhaft. Patient litt seit langen Jahren an Harnbeschwerden und kam wegen akuter Harnverhaltung zur Operation. Es fand sich ein hühnereigroßes Divertikel der unteren Wand der Pars membranacea urethrae, in dem ein 58 g wiegender Stein lag. Da kein Trauma vorausgegangen ist, noch eine Striktur bestanden hat, hält Schapiro das Divertikel für angeboren. Die Begründung dieser Annahme ist vollkommen ungenügend, denn einem erworbenen Divertikel muß nicht notwendigerweise ein Trauma oder eine Striktur zugrunde liegen. Ein kleines Konkrement z. B., das in einer Schleimhautfalte, in einer Nische, wie sie ja namentlich in der Pars membranacea urethrae vorkommen, liegen bleibt, kann, indem sich immer neue mineralische Massen ansetzen, die Schleimhaut mehr und mehr ausdehnen und so zur Divertikelbildung führen. In vielen Fällen von Divertikelsteinen dürfte es schwer, ja unmöglich sein, zu entscheiden, ob sich ein Stein in einem schon präformierten Divertikel gebildet hat, oder aber, ob das Divertikel durch die Vergrößerung eines Harnkonkrementes in einer kleinen Schleimhautnische entstanden ist. Oft werden die Verhältnisse auch so liegen, daß ein bestehendes Divertikel durch Steinbildung noch bedeutend vergrößert wird.

Die meisten erworbenen Divertikel entstehen allerdings infolge von Strikturen. Schon weiter oben haben wir auf diese Entstehungsweise hingedeutet. Eine kleine Vertiefung, eine Ausbuchtung der Schleimhaut kann durch den bei der Miktion hinter der Striktur gestauten Urin immer mehr ausgeweitet werden. Es handelt sich um ein eigentliches Pulsionsdivertikel.

Der Lieblingssitz der erworbenen Divertikel ist die Pars membranacea urethrae, einmal, da sie die dehnungsfähigsten Wandungen besitzt und Strikturen dicht hinter dem Bulbus am häufigsten vorkommen, auf der andern Seite auch, da die in dieser Region zahlreichen Falten und Schleimhautausbuchtungen am ehesten zur autochthonen Steinbildung Anlaß geben, wie auch heterochthone Konkremente hier am leichtesten aufgehalten werden.

Die Kommunikationsöffnung zwischen Divertikel und Harnröhre kann sehr verschiedenen Durchmesser haben. Sie kann, namentlich bei Steinbildung im Divertikel so klein sein, daß sie erst nach langem Suchen entdeckt wird, ja, wie wir bei dem weiter unten noch näher zu beschreibenden Falle sehen werden, anscheinend ganz fehlen. Das Konkrement kann sich vollkommen abgekapselt haben.

Zimmermann berichtet von einem 59jährigen Offizier, bei dem

schon vor 34 Jahren der „Cathétérisme forcé“ wegen Harnröhrenstriktur ausgeführt worden war, und der wegen akuter Harnverhaltung aufgenommen wurde. Bei der Urethrotomia externa fand sich neben mehreren falschen Wegen ein mit Schleimhaut ausgekleideter, erbsengroßer Raum, in dem ein kleines Phosphatkonkrement lag. Das zentrale Harnröhrenlumen konnte erst nach langem Suchen gefunden werden.

Daher kommt es vor, daß, wie schon Ch. Philips in seinem „Traité des maladies des voies urinaires“ erwähnt, Harnröhrensteine auch bei der größten Aufmerksamkeit der Untersuchung entgehen können. Auch Leroy d'Etiolles jun. weist auf diese Möglichkeit hin: „Es kommt sogar vor, daß Harnsteine, die an einem Punkte der Harnröhre aufgehalten werden, sich in dem Zellgewebe außerhalb des Kanales einen Hohlraum graben, welcher sie oft so vollständig umschließt, daß die in die Urethra eingeführte Metallsonde dieselben nicht wahrnimmt.“

Ebenso Voillemier: „Wenn der Fremdkörper in einer Erweiterung des Kanales oder in einer Tasche des benachbarten Gewebes sich befindet, so kann die Sonde über denselben weggleiten, ohne mit ihm zusammenzustoßen. Ein derart lokalisierter Stein kann auch der aufmerksamsten Untersuchung entgehen. Tastet man das Perineum ab und untersucht man per rectum, so verspürt man vielleicht eine harte, unbewegliche Geschwulst. Handelt es sich aber um einen Tumor der Prostata, einen Entzündungsherd oder einen beginnenden Urinabszeß?? Man muß an etwas Derartiges denken, denn der Druck auf den Stein ruft oft Schmerzen hervor, und dabei ist die Miktion doch wenig gestört. Wenn nun noch überdies die Sonde die Harnröhre ohne Hindernis passiert, so kann man um so eher im Zweifel sein.“ Voillemier erwähnt einen einschlägigen Fall von Fabricius de Hilden, der einen Edelmann behandelte, welcher schon seit mehr als 7 Monaten einen im Penis fixierten Stein herumtrug. „Maintenant“, so sagt de Hilden, „le balanus au-dessous de la couronne, je découvris la pierre incontinent; je comptais la retirer facilement avec des crochets ordinaires; mais ayant mis la sonde, je ne pus la trouver, quoique je la cherchasse diligemment. On voit par là comme la nature est admirable dans ses oeuvres, laquelle ne se sentant pas assez forte pour chasser la pierre hors du corps, a formé un sinus en la partie charnue du membre viril et l'a couvert d'une membrane. Pour moi, j'estime que ce sinus a quelque petit trou en quelque part par lequel les humeurs superflues qui s'amassent autour de la pierre se vont rendre au conduit de l'urine.“

Über das Vorkommen von Steinen in erworbenen Divertikeln finden sich in der Literatur nur spärliche Angaben. Lieblein erwähnt außer 2 eigenen noch 3 weitere Fälle, die er aus der Literatur zusammengestellt hat.

Der Vollständigkeit halber führen wir die betreffenden Autoren (nach Lieblein) hier an.

F. C. Oehmen, Richter chir. Bibl. Bd. II.
Gladbach, Richter chir. Bibl. Bd. III.
Chelius, Schmidts Jahrb. Bd. XII.

Korajew, Cannstadts Jahresb. 1843.
Zeißl, Die Steine in der Harnröhre des Mannes.
Michau, Ibid.
Teevan, Virch. Jahresber. 1874.
De Paoli, Gaz. med. di Torino 1885.

Je einen Fall von Zimmermann, Fabricius de Hilden, Jaswitzki und Treuberg haben wir im vorhergehenden erwähnt. Letzterer berichtet selbst über 4 Fälle aus der russischen Literatur. Diesen 18 Fällen haben wir noch die folgenden beizufügen, denen wir in der Literatur begegnet sind.

Bourdillat erwähnt einen Divertikelstein von 1450 g, der sich in der hintern Perinealportion vor dem Rektum befand.

M. Leroy beschreibt einen taubeneigroßen Stein, welcher seinen Sitz unterhalb der Pars membranacea urethrae hatte.

P. M. Ashburn erwähnt einen bei einem 43jährigem Manne seit 30 Jahren bestehenden Harnstein von einem Gewicht von 660 g. Der Mann kam wegen Urininfiltration zur Behandlung. Der Stein wurde durch Perinealschnitt entfernt. Es fand sich eine große Abszeßhöhle in der Pars membranacea, von der aus man mit dem Finger leicht in die Blase gelangte.

Was diese letzten Fälle anbetrifft, so kann nicht immer entschieden werden, ob es sich um echte oder um falsche Divertikel handelte. Die Steine befanden sich eben in Hohlräumen, die in mehr oder weniger großer Ausdehnung mit der Harnröhre kommunizierten. Das Vorhandensein oder Fehlen von Schleimhaut in diesen Hohlräumen ist ja nicht ausschlaggebend für die Entscheidung dieser Frage, indem, wie wir schon gesehen haben, auf der einen Seite jede Spur der Schleimhaut eines echten Divertikels schwinden und gewöhnlichem Narbengewebe Platz machen kann, auf der andern Seite aber auch die Wandungen eines falschen Divertikels sich von der Urethra aus ganz oder teilweise mit Epithel überziehen können.

Diesen wenigen Fällen von Harnsteinen in echten und falschen erworbenen Divertikeln möchten wir nun eine neue Beobachtung beifügen. Es handelt sich um einen Patienten, den zu operieren wir auf der hiesigen chirurgischen Klinik die Gelegenheit hatten.

Der 70 Jahre alte, unverheiratete E. Th., Tischler von Genf, wurde am 12. November 1902 wegen einer schmerzhaften Geschwulst in der vorderen Perinealgegend in die chirurgische Abteilung des Kantonspitales aufgenommen. Die Anamnese ergab folgendes:

Vater gestorben im Alter von 112 Jahren (?) infolge von Apoplexie. Mutter gestorben an einer Lungenentzündung. Patient hat keine Kinderkrankheiten durchgemacht. In seiner Jugend will er nur einmal krank gewesen sein. Es handelte sich um ein „Nervenfieber", bei dem der Kranke vorwiegend an Husten und rheumatischen Schmerzen im ganzen Körper gelitten hat. Die Krankheit dauerte 6 Monate und endigte mit vollkommener Heilung.

1884 schwere Gonorrhöe, die von Prof. A. Reverdin behandelt wurde und rasch heilte. Während 4 Jahren hatte Patient nicht die geringsten Schmerzen. Alsdann begannen leichtere Harnbeschwerden; des öfteren verspürte er ein kitzelndes Gefühl in der Harnröhre. Im Jahre 1890 auf einem Spaziergang im Jardin anglais in Genf begriffen, versucht er, durch Einführen eines Grashalmes das beißende Gefühl in der Urethra, das ihn belästigt, zu beseitigen. Der Grashalm dringt leicht in die Harnröhre ein, kann aber vom Kranken nicht mehr entfernt werden. Der konsultierte Arzt konstatiert eine Harnröhrenstriktur und behandelt den Kranken mit Blaseninjektionen. Nach Verlauf von 3—4 Wochen gelingt es ihm, den mazerierten und zusammengefalteten Grashalm vermittelst Injektion zu Tage zu fördern. Im Anschluß an diese Behandlung tritt ein heftiger Blasenkatarrh auf, Patient wird während eines Monats auf der hiesigen medizinischen Klinik behandelt. Nach Hause zurückgekehrt nimmt er seine Arbeit wieder auf; bis vor 2 Jahren ist er vollständig arbeitsfähig. Während der ganzen Zeit aber, seit seinem Spitalaufenthalte, bestehen gewisse Harnbeschwerden weiter fort. Häufige, wenig abundante Miktionen. Schwierigkeit, die Miktion zu beginnen und zu beendigen; häufiges Brennen in der Urethra. Das Hemd wird fortwährend durch den schmutzigen Urin befleckt. Ein geringer, eitriger Ausfluß bleibt fortbestehen. Der Harn ist meist trüb. Während der Nacht schon seit langer Zeit 4—5 Miktionen. — Im Jahre 1900 macht Patient einen achttägigen Spitalaufenthalt an der hiesigen chirurgischen Klinik. Er leidet an einer rechtsseitigen, kleinen, schmerzhaften Perinealgeschwulst. Behandlung: Kataplasmen, Katheterismus. Heilung ohne Operation.

Nach diesem Spitalaufenthalte ist der Urethralausfluß verschwunden. Die Miktionsbeschwerden bleiben aber fortbestehen. In den letzten Oktobertagen des Jahres 1902 werden die Miktionen häufiger und viel beschwerlicher. Am 8. November verspürt Patient einen ziemlich heftigen Schmerz und bemerkt zu gleicher Zeit eine Anschwellung rechts von der Raphe dicht hinter dem Skrotum. Zwei Tage später, am 9. November, beginnt das Skrotum ein wenig anzuschwellen. Die Geschwulst in der vorderen Perinealgegend vergrößert sich. Der Kranke wird bettlägerig. Am 12. November Aufnahme in die Klinik.

Status praesens: Großer, stark gebauter, außerordentlich gut konservierter Mann. Panniculus gut entwickelt.

Respirations-, Zirkulations- und Verdauungsorgane ohne besonderen Befund.

Patient ist sehr gesprächig. Erzählt lange Geschichten aus seinem eigenen sowie aus dem Privatleben seiner Eltern, indem er ohne jede Scham mit Vorliebe pornographische Einzelheiten ausmalt. Daneben deutliche Spuren von Größenwahn. Mangelhafte Aussprache, namentlich längerer Wörter.

Urogenitalsystem. Nebst den in der Anamnese erwähnten funktionellen Störungen (Harndrang, zahlreichen, spärlichen Miktionen usw.) ergibt sich folgender Befund:

Äußere Genitalien von normalem Aussehen. Aus dem etwas geröteten Meatus läßt sich durch Druck auf die Harnröhre etwas weißlicher Eiter exprimieren. Der Kranke klagt über fortwährendes Brennen

in der Urethra und namentlich am Meatus. Das Skrotum erscheint etwas vergrößert, gerötet, die Haut verdickt und etwas infiltriert. Testikel von normaler Größe und Konsistenz, an normaler Stelle. Der rechte Samenstrang ist etwas verdickt und schmerzhaft bis zu seinem Eintritt in den Leistenkanal. Im hintersten Abschnitte des Skrotum bemerkt man eine Anschwellung, die sich sehr diffus über einen Teil des Perineum und seitlich bis zu den Genito-Kruralfalten verbreitert.

Palpatorisch konstatiert man eine den hintersten Abschnitt des Skrotum und die vorderste Perinealregion einnehmende hühnereigroße Geschwulst mit unregelmäßiger Oberfläche, die auf ihrer Unterlage nicht verschieblich ist. Die gerötete Haut läßt sich von der Geschwulst in Falten abheben. Der Tumor ist sehr stark druckempfindlich und verursacht dem Patienten, namentlich während der Nacht, heftige spontane Schmerzen. Beim Urinieren verspürt der Kranke brennende Schmerzen. Der Harnstrahl ist dünn, oft unterbrochen. Miktionen häufig. Die bei einer Miktion entleerte Harnmenge gering. Die Untersuchung der Harnröhre ergibt ein Hindernis in der Bulbusgegend, das auch mit feinen Bougies nicht überwunden werden kann.

Der Urin ist hellgelb, leicht getrübt. Beim Stehenlassen bildet sich ein leichtes, weißliches Depot, das aus Eiterzellen, typischen Kristallen von phosphorsaurer Ammoniakmagnesia und zahlreichen Bakterien besteht. Im Urin suspendiert zahlreiche Schleimfilamente. Ein mit Salzsäure befeuchteter Glasstab entwickelt über dem erwärmten Urin Salmiaknebel. Gesamturinmenge in 24 Stunden 1700 ccm. Körpertemperatur beim Eintritte 38,8°. Allgemeinbefinden sehr gut.

Klinische Diagnose: Alte gonorrhöische Striktur mit Urinabszeß.

13. November: Morgentemperatur 37,5°. Abendtemperatur 38,9°. Status idem. Spontane Schmerzen und Druckempfindlichkeit in der Perinealgegend nehmen zu.

Am 16. November wird in Äthernarkose das Perineum in seiner vordersten Partie in der Raphe inzidiert. Nach Durchtrennung der Haut gelangt man auf hartes, schwer schneidbares, unter dem Messer knirschendes, fibröses Gewebe. Plötzlich erscheint in der Wunde ein großer Tropfen dicken, grüngelben Eiters. Zu gleicher Zeit stößt man mit dem Bistouri auf einen sehr harten Körper. Nachdem die Inzision in der Tiefe beiderseits etwas vergrößert worden ist, gelingt es leicht, diesen Körper, der sich als Harnstein entpuppt, zu extrahieren. Nun kann man auch eine Knopfsonde in die Urethra bis über die vom Steine eingenommene Region hinaus einführen. Im hintern Teil der Pars membranacea aber stößt man wieder auf ein neues, unüberwindliches Hindernis. Es läßt sich leicht konstatieren, daß sich der Harnstein nicht in der Urethra selbst, sondern in einer von derselben vollständig abgeschlossenen Tasche befand. Diese Tasche enthält etwas Eiter. Ihre Wandung ist resistent, fibrös, ziemlich glatt und läßt bei der genauesten Untersuchung keine Kommunikation mit der Harnröhre erkennen. Die in die Urethra eingeführte hin und hergleitende Sonde ist vom Divertikel aus durch dessen vordere Wand leicht durchzufühlen. Von einer in die Harnröhre injizierten Lösung von übermangansaurem Kali kommt in der Wunde nichts zum Vorschein.

Die ganze Höhlung wird mit dem scharfen Löffel ausgekratzt und mit Dermatolgaze austamponiert.

Abendtemperatur 37,8°. — Heutige Urinmenge 700 cm³. Die Miktion ist durch die Operation in keiner Weise beeinflußt worden. Der Harn ist etwas trübe.

17. November. Apyrexie. In der Urethra injizierte Permanganatlösung fließt zur Perinealwunde heraus. Der Kranke hat bedeutend mehr Schwierigkeiten, den Harn zu lösen; die Miktionen verursachen brennende Schmerzen in der Urethra. In der vordersten Perinealgegend besteht eine unregelmäßige, stark druckempfindliche Induration.

18. November. Um sich über das allfällige Vorhandensein weiterer, bei der Operation der Untersuchung entgangener Konkremente Aufschluß zu verschaffen, wird Patient radiographiert. In der Operationsgegend zeigt das Klischee einen dunkeln, länglichen Schatten mit ziemlich scharfen Konturen. Auf einem zweiten, nach Entfernung des Dermatolgazetampons verfertigten Klischee besteht dieser Schatten nicht mehr.

Es fließt kein Urin durch die Operationswunde ab. Urinmenge in 24 Stunden 1400 ccm.

20. November. Patient erhält morgens Methylenblau per os. — Nachmittags ist der Tampon in der Perinealwunde ganz leicht blau gefärbt. Urin alkalisch, entwickelt beim Erwärmen Ammoniakdämpfe.

Am 5. Dezember endlich gelingt es, eine Bougie Nr. 4 in die Blase einzuführen. Bis dahin waren alle derartigen, oft wiederholten Versuche erfolglos gewesen. Die Wunde granuliert gut und verkleinert sich. Miktionen wie vor der Operation. Tägliche Urinmenge schwankt zwischem 1800 und 2000 ccm.

9. Dezember. Nachdem Patient seit der Operation immer afebril gewesen, steigt die Abendtemperatur heute auf 38,2°. Der Urin fließt neben der Bougie ziemlich frei ab. Er ist beinahe ganz klar, ohne Depot. Am folgenden Tage schwillt das Skrotum stark an. Die Haut ist gerötet, infiltriert. Im vorderen Abschnitt des Perineum besteht ein harter, ziemlich druckempfindlicher Tumor. Abendtemperatur 38,8°. Kataplasmen verschaffen dem Patienten einige Erleichterung.

Am 17. Dezember kann eine Bougie Nr. 9 eingeführt werden.

Am 20. Dezember wird, da die Dilatation mit Bougies zu langsam fortschreitet, und da die in der alten Operationsgegend neu entstandenen Anschwellungen zurückgehen, zur äußeren Urethrotomie geschritten. Es werden bei dieser Gelegenheit mehrere periurethrale Abszesse, deren Umgebung stark infiltriert ist, eröffnet.

Die Heilung der großen Perinealwunde geht stetig, aber etwas langsam vor sich. Um die Bildung einer Urinfistel zu verhindern, behält Patient bis Mitte Februar einen Verweilkatheter. Täglich werden antiseptische Blasenspülungen vorgenommen.

Vom 13. Februar an wird Patient mit Béniquéschen Zinkbougies behandelt.

Am 14. Februar zeigt der Urin zum ersten Male saure Reaktion: Blaues Lakmuspapier wird gerötet.

Patient verläßt das Spital am 2. März 1903. Die Perinealwunde ist

vollkommen geheilt. Bougie Béniqué Nr. 46 passiert leicht. Patient uriniert ohne Beschwerden. Der Urin ist klar, unmittelbar nach der Miktion sauer, aber schon nach kurzem Stehen alkalisch reagierend, mit zahlreichen Sargdeckelkristallen. Patient fühlt sich noch etwas schwach; im übrigen ist sein Allgemeinbefinden ein sehr gutes. Er wird noch während einiger Zeit ambulatorisch mit Bénigués weiterbehandelt.

Wir haben das in diesem Falle vorgefundene Konkrement als Paraurethralstein bezeichnet, da es sich in einem vollständig abgeschlossenen, neben der Urethra gelegenen Hohlraum befand. Es scheint sich um einen autochthonen Divertikelstein zu handeln und zwar um einen Stein in einem erworbenen Divertikel. Für die Entstehungsweise des Steines bietet uns die Anamnese genügende Anhaltspunkte. Die im Jahre 1884 durchgemachte Gonorrhöe hatte eine Striktur zur Folge. Es ist sehr leicht möglich, daß bei der vom Patienten selbst vor 13 Jahren vorgenommenen Einführung eines Grashalmes in die Urethra eine Schleimhautverletzung entstand. Zwei wichtige Momente also, die für Ätiologie der autochthonen Harnröhrensteine von großer Bedeutung sind — Harnröhrenverengerung und Verletzung der Mucosa — waren damit gegeben. Nun kommt noch ein drittes, ebenso wichtiges Moment hinzu: Der in die Urethra eingeführte Fremdkörper konnte nicht mehr zurückgezogen werden; er gelangte wahrscheinlich in die Blase und rief einen heftigen Blasenkatarrh hervor. Damit war ein neuer, für die Bildung eines Harnkonkrementes förderlicher Faktor hinzugetreten, denn ammoniakalisch zersetzter Harn bildet leicht Niederschläge aus phosphorsaurer Ammoniakmagnesia.

Nehmen wir an, daß sich in der durch den Grashalm verursachten kleinen Wunde ein Depot von Harnsalzen niederschlug, so war der Anfang zur Steinbildung gegeben. Bei der bestehenden Striktur wurde bei jeder Miktion Urin in die Wunde hineingepreßt, der Stein vergrößerte sich und damit auch die Vertiefung, in der sich der Stein befand. Nach und nach grub sich das Konkrement immer tiefer in die Wandung ein und kapselte sich allmählich vollständig ab. Diese Abkapselung ist durch entzündliche Vorgänge gefördert worden. Schon vor 3 Jahren machte Patient wegen einer schmerzhaften Perinealgeschwulst einen Spitalaufenthalt durch. Wahrscheinlich handelte es sich um einen entzündlichen Prozeß in der Umgebung des Steines, durch welchen dann in der Folge bindegewebige Neubildung hervorgerufen und die vollkommene Abschließung bedingt wurde.

Haben wir es mit einem echten oder mit einem falschen Divertikel zu tun? Eine mikroskopische Untersuchung der Divertikelwand ist nicht vorgenommen worden. Sie würde ja auch nicht für oder gegen die Annahme eines wahren Divertikels ausschlaggebend sein.

Bleiben wir bei der Annahme einer vorausgegangenen, durch den Grashalm verursachten Schleimhautverletzung, so ist das Divertikel als ein falsches aufzufassen, denn dann haben sich die Niederschläge in der Wunde abgesetzt; der Harnstein hat sich im submukosen Gewebe vergrößert. Nun aber ist zur Erklärung der Entstehung des Divertikels sowohl, wie auch des Divertikelsteines, die Annahme einer vorausgegangenen Verletzung der Schleimhaut nicht einmal notwendig. Wir haben ja gesehen, daß sich hinter Strikturen Harnsteine in Schleimhautausbuchtungen bilden können, auch wenn keine Verletzung vorliegt.

Daß es sich um einen in oder neben der Harnröhre selbst entstandenen, autochthonen Urethralstein handelt, dafür spricht vor allem der Umstand, daß Patient niemals die geringsten Symptome von bestehenden Harnblasen- oder Nierenkonkretionen zeigte. Ferner ist die Form des Steines die charakteristische der Urethralkonkremente, länglich, leicht birnförmig. Sein Kern liegt etwas exzentrisch, dem breiten Ende näher stehend. Dies letztere war der Blase zugekehrt. Eine deutliche exzentrische Schichtung, wie sie Voillemier als für Harnröhrensteine charakteristisch beschreibt, ist nicht zu erkennen.

Das Gewicht des Steines in vollkommen getrocknetem Zustande beträgt 6,5 g.

Die Oberfläche ist zum Teil glatt, wie poliert, alabasterähnlich (vgl. Fig. 1, nat. Größe), zum Teil, namentlich am spitzern Ende, mit ziemlich derben, blendend weißen Kristalldrusen aus phosphorsaurer Ammoniakmagnesia bedeckt, die leicht stachelig anzufühlen sind. Auf Fig. 3 sind diese Kristalle in bedeutender Vergrößerung zur Anschauung gebracht.

Auf dem Durchschnitte (Fig. 2 und 4) unterscheidet man deutlich innere, nicht geschichtete, etwas dunklere und eine äußere, deutlich konzentrisch geschichtete Partie. Die letztere wird gebildet von einem im Zentrum dichten Gefüge grober kristallinischer Strahlen; die Zwischenräume sind ausgefüllt mit einer porösen bräunlichen Substanz. In der Mitte und namentlich gegen den Rand zu finden sich einige unregelmäßige Spalträume.

Zum größten Teile also besteht der Harnstein aus einer gleichmäßigen Masse, ein Beweis dafür, daß die Flüssigkeit, in der er entstanden ist, beinahe immer dieselbe Zusammensetzung hatte.

Die von Herrn Apotheker A. Brun in Genf vorgenommene chemische Untersuchung des Sägepulvers ergibt, daß der Stein fast ausschließlich aus phosphorsaurer Ammoniakmagnesia gebildet ist. Nur ganz unbedeutende Spuren von phosphorsaurem Kalk lassen sich nachweisen.

Die mikroskopisch-optische Prüfung der Kristalle der Peripherie, sowie derjenigen des Zentrums ergibt einen Refraktionsindex von weniger als 1,51 (Kalziuphosphate 1,63, phosphorsaure Ammoniakmagnesia 1,50; — vergleiche: A. Brun, „Propriétés nouvelles de l'acide urique usw."; Revue méd. de la Suisse rom. 1899), was wieder auf beinahe reine Ammoniakmagnesia hindeutet. Harnsäure ist an der Bildung des Steines gar nicht beteiligt.

Nach Kaufmann wären Urethralsteine stets Phosphatstein; die reinen Urat-, Oxalat-, Cystinsteine stammen nach diesem Autor stets aus der Blase.

Der weiter oben im Falle Schmid erwähnte Urethralstein ist seinerzeit von Nencky untersucht worden. Es bestand derselbe vorzugsweise aus phosphorsaurem Kalk und enthielt nebenbei noch phosphorsaure Magnesia und kohlensauren Kalk. Konkremente, die ausschließlich aus phosphorsaurer Ammoniakmagnesia bestehen, sind selten. Ich habe nur eine diesbezügliche bestimmte Angabe gefunden. Heller, in seinem klassischen Buche über die Harnkonkretionen sagt: „Konkretionen, die bloß aus phosphorsaurer Ammoniakmagnesia bestehen, sind gegenüber denjenigen, die außer diesem Doppelsalze in verschiedenen Verhältnissen auch basisch phosphorsauren Kalk enthalten, weit seltener. Von größeren Steinen, die ganz aus phosphorsaurer Ammoniakmagnesia bestehen, ist mir nur der bekannt, welcher sich in Schuhs Sammlung befindet; derselbe ist unbekannten Ursprunges; der Stein ist aus Berres Sammlung in die Schuhs übergegangen."

Aber auch dieser berühmte Stein ist nicht absolut rein, vielmehr hat er einen leichten äußeren Anflug von phosphorsaurem Kalk.

Die ganz minimen Spuren von phosphorsaurem Kalk, die sich in unserem Steine finden, sind an der Steinbildung nicht eigentlich beteiligt; sie sind eher aufzufassen als Verunreinigung. Nach aproximativer Schätzung machen sie kaum 1 Proz. des Steines aus. Sie finden sich zusammen mit einigen organischen Überresten (herstammend von zerfallenen Epithelien, Eiterkörperchen usw.) in der braunen, der weißen Grundsubstanz anhängenden, die Zwischenräume ausfüllenden Schicht.

Es ist das beschriebene Konkrement sowohl seines Sitzes, wie auch namentlich seiner chemischen Zusammensetzung wegen im höchsten Grade bemerkenswert.

Zum Schlusse erlaube ich mir, meinem verehrten ehemaligen Lehrer, Herrn Prof. Dr. E. Burckhardt in Basel meinen besten Dank auszusprechen für die gütige Mitteilung eines großen Teiles der einschlägigen Literatur. Ebenso bin ich Herrn Dozent Dr. V. Lieblein in Prag für die gütigst erteilte Auskunft zu Dank verpflichtet.

Literaturverzeichnis.

Ambroise Paré, Oeuvres édit. Malgaigne. T. III. p. 473.
Ashburn, Med. News. 1895. Nov. 23.
Bazy, Bull. soc. de chir. Paris 1894. 11. Apr..
Bókay, Archiv f. Kinderheilkunde. 1900. 18. Nov.
Bourdillat, Thèse de Paris. 1869.
Briau, La Province médicale. 1896. Nov. 21.
Brun A., Revue méd. de la Suisse romande. 20. Febr. 1899.
Count, Lancet. 1896. 6. Juni.
Dechambre, Dictionnaire encyclopédique, unter „urèthre".
Dupraz, Arch. provinc. de chir. 1900. No. 6.
Durand, Rev. de chir. 1901. p. 139.
Friedländer, Dermatolog. Zeitschrift. 1899. Zit. n. Schmidts Jahrbüchern. 1900
Fuller, Brit. med. Journ. 1901. 25. Mai.
Givel, Revue med. Suisse Romande. 1897. 20. Nov.
Guinard, Presse med. 1900. p 115.
Derselbe, Bull. et mém. de la soc. de chir. de Paris. Tome 26.
Halban, Wiener klin. Wochenschr. 1900. Nr. 26.
Heller, Die Harnkonkretionen. Wien 1860.
Horner, Brit. med. Journ. 1901. 18. Mai.
Hottinger, Zentralbl. f. d. Krankheiten d. Harn- u. Sexualorgane. VI. 128.
Jaswitzki, Zit. in Hildebrands Jahresberichten. 1900.
Jaswoteko, Ann. d. russ. Chir. 1898. H. 2.
Isenberg, Ebenda. 1898. H. 2.
Jones, Philad. med. journ. 1900. 17. Nov.
Kaufmann, Deutsche Chirurgie. 50. Bd.
Kutner, R., Berliner klin. Wochenschr. XXXIV. 13. 97.
Le Dentu et Delbert, Traité de chirurgie. Tome IX. p. 364.
Legueu, Annales de Guyon. 1895. p. 769.
Leroy, Bulletin de la soc. anatom. Paris 1901. p. 707.
Leroy d'Etiolles, Fils, Traité pratique de la Gravelle. 1866.
Levin, Bull. Soc. de chir. 1893. 2.
Lieblein, Prager med. Wochenschr. XXIII. 1898.
Derselbe, Bruns' Beiträge. 17. Bd. 1.
Mikkailoff, Annales de Guyon. 1897. No. 2.
Minich, Rivista veneta di scienze mediche. 1888. No. 8.
Morton, Med. News. 1895. p. 463.
Mudd, Journ. cut. and uro. genit. diseases. 1889. VII. 99.
Nicolich, Monatsber. f. Urologie. 1901.

Pande, Wiener klin. Wochenschr. 1898. 35.
Petit et Almy, Bull. soc. anatom. Paris 1900. p. 921.
Philips, Traité des maladies des voies urinaires. Paris 1860. p. 552.
Potherat, Bull. Soc. de chirurgie. Oct. 1900.
Quenu et Pasteau, Annales des malad. des org. gen. urin. 1896. No. 4.
Reboul, IIIe Sess. de l'assoc. franç. d'urologie. 1898.
Rörig, Therap. Monatshefte. 1896. Heft 4.
Schapiro, Zit. in Hildebrands Jahresberichten. 1900.
Schmid, Korrespondenzblatt für Schweizer Ärzte. 1879. S. 490.
Sespossian, Revue méd. pharm. 1889, II. 122.
Silthrope, Brit. med. Journ. 1888. Febr.
Treuberg, Zit. in Hildebrands Jahresberichten. 1900.
Twarjanowitsch, Ebenda. 1900.
Urstadt, Über Harnröhrensteine und ihre Entfernung. Dissertat. Bonn 1901.
Utzmann, Die Harnkonkretionen des Menschen und die Ursache ihrer Entstehung. 1882.
Voillemier et Le Dentu, Traité des voies urinaires. 1868–1881.
Zanconato, Rivista veneta di scienze mediche. Vol. XXX. 1899. Fasc. 4.
Zimmermann, Wiener klin. Wochenschr. 1897. 16.

XXX.

Zur operativen Behandlung des Mastdarmvorfalls.

Von

Dr. F. Weber.

(Vortrag, gehalten im Pirogoffschen chirurgischen Verein zu St. Petersburg.)

Bevor ich die neuesten Methoden der operativen Behandlung dieses Leidens bespreche, möchte ich kurz die Gewebe, welche das Rektum in normaler Lage halten, erwähnen, und die Pathogenese dieses Leidens in einigen Worten streifen.

Hierbei werde ich mich an die Ansichten Waldeyers halten, der in seinem kapitalen Werke — das Becken — neue Ansichten über das Entstehen der Rektumprolapse entwickelt.

Waldeyer teilt das Becken in zwei Teile — Pars pelvina und perinealis. Der erste erstreckt sich vom 3. Kreuzwirbel bis zu der Stelle, wo die obersten Levatorfasern an das Rektum herantreten; diese Stelle entspricht beim Manne dem unteren Teil der Prostata, beim Weibe der Mitte der Scheide. Von dieser Stelle bis zum Anus liegt der perineale Teil.

Der Beckenteil des Rektum wird hauptsächlich durch das Bauchfell und die Rektalfaszie in seiner Stellung fixiert. Das Bauchfell umgibt den oberen Teil des Rektum fast vollständig und bildet hinten das Mesorektum. Das letztere kann eine wechselnde Länge besitzen, und bei Leuten, die ein ausgesprochenes Mesocolon des Colon ascendens und descendens besitzen, kann das Mesorektum eine bedeutende Länge erreichen. Weiter nach unten bedeckt das Bauchfell die vordere und die seitliche, und unten nur die vordere Wand des Rektum, um auf der Höhe des 1. Steißwirbels auf die Blase resp. auf den Uterus überzugehen, indem es die Excavatio rectovesicalis, resp. rectouterina bildet. Das Bauchfell ist gewöhnlich sehr fest mit dem Rektum verwachsen, und nur bei Leuten, die Neigung zur Hernienbildung haben, ist dieser Zusammenhang ein mehr lockerer. Hinten und an den Seiten, wo das Rektum vom Peritoneum nicht bedeckt ist, wird

es von der Rektalfaszie umgeben, die eine Verlängerung der Beckenfaszie ist. Indem sie sich unter dem Peritoneum nach vorne zur Rektovesicalfaszie erstreckt, fixiert sie hier den Mastdarm. Nach Poirier spielen die Gefäße mit ihren Gefäßscheiden, die von der Beckenwand zum Rektum ziehen, eine große Rolle beim Fixieren des Rektum.

Viel trägt zur Stütze des locker befestigten Mastdarms das Fettgewebe bei, das zwischen dem Darm und der Faszie, und zwischen der Faszie und der Beckenwand sich befindet.

Im Gegensatz zum oberen mehr oder weniger beweglichen Teil des Mastdarms ist der perineale im normalen Zustande fest fixiert dadurch, daß die Muskelbündel des unteren Mastdarmteiles mit der Haut, mit der Perinealfaszie und hauptsächlich mit den Muskeln des Beckenbodens dem Levator ani, Bulbo-cavernosus, Sphincter externus usw. eng verbunden sind.

Beim Mastdarmvorfall muß man zwei Arten unterscheiden, den Vorfall des Beckenteiles und des perinealen Teiles. Der erste wird Prolapsus recti genannt; der Vorfall beider Teile ist der Prolapsus recti et ani, oder le prolapsus totale der französischen Autoren.

Esmarch stellt in seinem Werke „Die Krankheiten des Mastdarmes" als Ursachen des Mastdarmvorfalles die Schwäche des muskulösen Beckenbodens hin, hauptsächlich des Sphinkter und Levator ani. Primär stülpt sich die Schleimhaut oder auch der ganze untere Teil des Mastdarms vor, und nur sekundär durch den beständigen Zug von unten senkt sich der pelvine Teil des Darmes, wobei die Bauchfellfalte auch in den Vorfall hineingezogen wird.

Anders erklärt sich die Sache Jeannel; er hebt hervor, daß in vielen Fällen von kompleten Dammrupturen, wo der Sphinkter und Levator ani zerrissen sind, der Mastdarm doch seine normale Lage behalten kann. Er spricht dem oberen Bandapparat des Rektum eine große Rolle zu; wenn der letztere defekt wird, so muß sich sehr bald ein Prolaps einstellen, da die Muskeln des Beckenbodens den Druck des gelockerten Darmes auf die Dauer nicht aushalten können.

In der letzten Zeit haben Waldeyer und nach ihm Ludloff hervorgehoben, daß die Peritonealhernien eine wichtige Rolle beim Zustandekommen des Mastdarmprolapses spielen. Peritonealhernien entstehen in den Fällen, wo die hintere Douglastasche sehr tief herunterreicht. Zuckerkandl hat uns gezeigt, daß beim Fötus diese Tasche bis zum Perineum reichen kann und daß beim normalen Menschen, der auch andere Anzeichen von Infantilismus hat, die Bauchfelltasche bis zum Levator ani und sogar unter diesen Muskel ins Septum rectovaginale sich erstrecken kann; wenn sie sich mehr nach vorn vorwölbt, entsteht eine Kolpozele, nach hinten eine Hedrozele oder richtiger eine Proktozele. Damit aber diese Proktozele zum vollständigen Mastdarmprolaps führt, sind eine ganze Reihe von begünstigenden Umständen notwendig, nämlich eine vollständige Nachgiebigkeit der Rektalwand, namentlich der vorderen

Wand, die dem größten Druck ausgesetzt ist, zweitens eine gute Verschieblichkeit des Bauchfelles und drittens ein erhöhter intraabdominaler Druck, wie man ihn bei Obstipationen oder auch beim starken Drängen wegen Durchfalls beobachtet.

Hierbei prolabiert zuerst nur die vordere Wand, dann durch allmählichen Zug die hintere Wand und schließlich sekundär nach Erschlaffung der Muskeln des Beckenbodens der ganze Mastdarm.

Keine von den oben angeführten Theorien kann zur Erklärung aller Mastdarmvorfälle herangezogen werden. Gewöhnlich ist es eine Erkrankung, bei welcher eine Masse von Faktoren eine Rolle spielen. In ausgesprochenen Fällen von Mastdarmprolaps haben wir es mit einer starken Alteration sowohl der Mastdarmwand selbst zu tun, die vollständig schlaff und ihrer Elastizität beraubt und dabei oft entzündlich verändert ist, als auch der Gewebe, die das Rektum umschließen. Der Beckenboden ist vollständig geschwächt und die Muskeln, die den unteren Teil des Mastdarms umgeben (Levator ani und Sphincter externus), atrophisch. Außerdem ist der obere Stützapparat des Rektum vollständig nachgiebig geworden. Das Mesorektum, im Falle es ausgeprägt ist, ist ausgezogen und sehr nachgiebig geworden, das Fettgewebe, das zwischen Darm und Beckenwand liegt, ist mehr oder weniger verschwunden, so daß der ganze Darm vollständig beweglich wird. Das Bauchfell wird so dehnbar und leicht dislozierbar, daß bei starkem Druck der Bauchpresse die vordere Rektalwand leicht vorgewölbt werden kann, was allmählich zum vollen Rektalprolaps führen kann.

Es ist nicht in jedem Falle leicht zu entscheiden, ob die primäre Schwäche des Beckenbodens oder des oberen Stützapparates, oder aber die primäre Rektalhernie den Prolaps hervorgerufen haben.

Was mich selbst anbelangt, so bin ich geneigt, im Defektwerden des oberen Stützapparates des Rektum und in der Entwicklung einer Perinealhernie im Sinne Waldeyers zwei Hauptfaktoren beim Entstehen der Rektalprolapse zu sehen; die Muskeln des Beckenbodens werden gewöhnlich nur sekundär in Mitleidenschaft gezogen.

Nach allem oben Gesagten wird man diejenigen Operationsmethoden beim Mastdarmvorfall für die rationellsten ansehen, welche die Entstehungsursachen in Erwägung ziehen und die darnach trachten, so weit es möglich ist, den normalen Stützapparat des Rektum wiederherzustellen.

Natürlich sind unsere chirurgischen Maßnahmen zu grob und unvollständig, um solche komplizierte anatomische Verhältnisse wieder herzustellen, wie sie der ganze Stützapparat des Rektum darstellt. Das

Ideal kann nicht erreicht werden, und man muß sich begnügen, dem Ideal so viel wie möglich sich zu nähern.

Für die operative Behandlung der Mastdarmvorfälle ist eine ganze Reihe von Operationsmethoden vorgeschlagen worden; das gibt den besten Beweis dafür, daß keine von ihnen allen rationellen Anforderungen entspricht.

Alle Methoden kritisch zu besprechen, wäre ein zu schweres und unnützes Unternehmen; ich werde mich nur auf die Operationen beschränken, die allgemeine Anerkennung in der Chirurgie erlangt haben. Ich teile sie in 3 Kategorien: 1. Resektion des vorgefallenen Darmes; 2. alle Aufhangmethoden; 3. die Methoden, welche die Wiederherstellung des normalen Beckenbodens erzielen wollen.

Bei der Resektion wird der prolabierte Teil des Darmes, der seine normale Befestigung im Becken eingebüßt hat, abgetragen. Diese Operation wird gewöhnlich nach den Vorschriften ausgeführt, die Mikulicz im Jahre 1889 gegeben hat. Nachdem das prolabierte Stück so viel wie möglich hervorgezogen und an seiner Basis mit einer elastischen Ligatur umschnürt ist, wird durch einen zirkulären Schnitt erst das äußere Darmrohr und dann das innere durchschnitten; dabei wird vorne die Douglasfalte aufgeschnitten und die beiden Peritonealblätter durch eng anliegende Nähte vereinigt. Nachdem die Gefäße des Mesorektum einzeln unterbunden worden, werden die beiden Darmenden durch sorgsam angelegte Nähte vereinigt.

Diese Operation ist nicht ungefährlich; von den 103 Fällen, die Ludloff gesammelt hat, sind 9 tödlich verlaufen, während die anderen Operationen beim Mastdarmprolaps eine ganz geringe Mortalität geben. Gewöhnlich trat der Tod ein wegen schwerer Beckenphlegmone oder Entzündung des Bauchfelles. Zuweilen wurden nach Resektionen schwere Stenosen beobachtet. Jedenfalls ist die Resektion eine komplizierte Operation, die bei den Operateuren eine gut ausgebildete chirurgische Technik voraussetzt. Was die Resultate anbelangt, so sind sie nicht besonders glänzend und in der Literatur sind eine ganze Anzahl von Rezidiven notiert. Das wird uns nicht wundern, wenn wir berücksichtigen, daß bei der Resektion der erkrankte Teil des Darmes entfernt wird, die Ursachen, die den Prolaps hervorgebracht haben, nicht beseitigt werden. Das niedrige Hinabreichen der Bauchfelltasche, das, wie wir gesehen haben, ein wichtiges ätiologisches Moment beim Zustandekommen des Prolapses bildet, wird nicht nur entfernt, sondern sogar verstärkt, da nach der Resektion die Bauchfelltasche fast bis zum Sphinkter reicht. Dank diesen Umständen ist die Resektion in der letzten Zeit von der Kolopexie etwas in den Hintergrund gedrängt worden. Große Dienste leistet die Resektion nur in den Fällen, wo der Vorfall inkarzeriert oder irreponibel ist, oder aber wo der vorgefallene Teil so lang ist, daß er durch andere Methoden unmöglich in normaler Stellung zurückgehalten werden kann.

Zur zweiten Kategorie gehören die Operationsmethoden, welche

es sich zum Ziele setzen, den Zusammenhang zwischen dem Rektum und den dasselbe umgebenden Weichteilen zu befestigen, oder aber durchs Aufhängen des Rektum den normalen Fixationsapparat zu ersetzen.

Als erste muß hier die Rektopexie erwähnt werden, die besonders von den Franzosen ausgearbeitet wurde. Als Prototyp kann die Operation, die von Verneuil vorgeschlagen wurde, dienen. Letzterer ging von der Voraussetzung aus, daß der Rektalprolaps durch die lockere Verbindung der hinteren Rektalwand mit dem Kreuzbein hervorgerufen wird, und proponierte letztere zu fixieren; hierzu macht er den Schnitt vom Sphinkter nach hinten und entblößt in der Tiefe die hintere Fläche des Rektum; danach legt er 4 Nähte an durch die Weichteile und die äußeren Schichten des Mastdarms, und zwar in solcher Richtung, daß, wenn die Nähte zugezogen werden, der Darm nach oben gehoben wird. Auf diese Weise wird die hintere Darmwand auf 2—3 cm gehoben. In den Fällen, wo der Darm noch höher hinaufgehoben werden mußte, wurde das Steißbein entfernt und das Rektum ans Bindegewebe vor dem Kreuzbein angenäht.

Die Nachteile dieser Methode liegen auf der Hand, da bei der Rektopexie nur die hintere Wand fixiert wird, die vordere dagegen, die in der Ätiologie des Prolapses die Hauptrolle spielt, gar nicht berücksichtigt wird. Es ist nicht zu verwundern, daß hier Rezidive sehr oft beobachtet wurden. Jedenfalls kann sie nur in leichteren Fällen angewandt werden.

Anders steht es mit der Kolopexie.

Im Jahre 1889 hielt Jeannel in der medizinischen Akademie zu Paris einen Vortrag, wo er, gestützt auf anatomische Untersuchungen, eine neue Erklärung für die Entstehung von Rektalprolapsen gibt und eine neue Operationsmethode zur Behandlung derselben vorschlägt. Er sieht die Ursache des Prolapses im Nachgeben des oberen Stützapparates des Rektum, und zum Ersatz desselben schlägt er vor, den oberen Teil des Rektum oder vielmehr den unteren Teil des S. Romanum an die vordere Bauchwand zu fixieren. Zu diesem Zweck macht er einen Schnitt über dem linken Leistenbande, zieht den unteren Teil des S. Romanum so hoch wie möglich nach oben, näht ihn in die Bauchwunde und legt eine Darmfistel an. Letztere wird angelegt, um durch Ausspülungen von oben den Darmkatarrh zur Heilung zu bringen; wenn der Katarrh geheilt ist, wird die Fistel wieder zugenäht; danach bleibt der Darm so fest fixiert an der Bauchwand, daß ein Rezidiv nicht eintreten kann. Diese Operation wurde von ihm Kolopexotomie benannt.

In der Form, wie sie Jeannel proponierte, hat diese Operation wenig Anhänger gefunden, da nicht jeder Kranke sein Leiden mit einer Darmfistel vertauschen wollte. Außerdem war die Eröffnung des Darmes nicht unumgänglich notwendig, da der Rektalkatarrh durch Klysmen geheilt, eine feste Verwachsung des Darmes mit der Bauchwand auch durch andere Methoden erreicht werden konnte.

Das Prinzip aber, das Jeannel als Basis seiner Operationsmethode hinstellte, nämlich daß das Fixieren des Darmes an der vorderen Bauchwand den erschlafften oberen Stützapparat des Rektum ersetzen soll, fand bei den Chirurgen allgemeine Anerkennung, so daß die Zahl der Kolopexien, die wegen Mastdarmvorfalls ausgeführt werden, im beständigen Steigen begriffen ist.

Wenn man die Ansicht vertritt, daß das primäre Erschlaffen des oberen Stützapparates des Rektum beim Mastdarmvorfall eine sehr wichtige Rolle spielt, muß man die Kolopexie als ein rationelleres Verfahren ansehen, als die Resektion, da dieselbe die Ursache der Krankheit wegzuräumen sucht. Natürlich ist die Kolopexie als Operation auch nicht ideal, da die erschlafften Bänder nicht wiederhergestellt, sondern dadurch, daß das Rektum nach oben fixiert, nur ersetzt werden.

Dieser Operation wurde der Vorwurf gemacht, daß sie vor Rezidiven nicht schützt, und daß leicht Stenosen des fixierten Darmes und Darmverschlingungen eintreten können.

Rezidive können eintreten, wenn die Verwachsungen zwischen dem Darm und der Bauchwand nachgeben und der Darm wieder in die Tiefe des Beckens zurücksinkt; das passiert besonders leicht, wenn diese Verwachsungen nur sero-serös waren. Wenn man aber darnach trachtet, sero-fibröse Verwachsungen zu bekommen, wie ich es in meinen 2 Fällen getan habe, wird das Rezidiv sich schwer einstellen können. Ich verfuhr auf folgende Weise: durch einen schrägen Schnitt über dem Leistenbande wird die Bauchhöhle eröffnet; der obere Teil des Rektum wird gefaßt und so weit nach oben gezogen, bis am Anus eine Einziehung zu bemerken ist; darauf wird der Rand des Darmes, der dem Mesenterium gegenüberliegt, in die Bauchwunde durch ziemlich dicke Seidennähte eingenäht, wobei am Darm nur die Serosa und Muscularis, an der Bauchwand die Serosa und die tiefe Muskelschicht gefaßt werden; darüber wird sehr sorgfältig die obere Muskelschicht, die Faszie und Haut vernäht. Dadurch kommt eine feste Verwachsung des Darmes mit der tieferen Muskelschicht zustande. Wenn die Faszie exakt vereinigt ist, braucht man keine Bauchhernie zu fürchten. Nach der Operation muß der Kranke 4—6 Wochen liegen, bis die Verwachsung genügend fest geworden ist.

Darmstenosen werden sich wohl sehr selten einstellen, da das Darmlumen hier ziemlich weit ist; Darmabknickungen wird man vermeiden können, wenn man den Darm auf einer genügend weiten Strecke fixiert. Um Darmeinklemmungen vorzubeugen, wäre es ratsam, den Schnitt und also auch die Fixation des Darmes so peripher wie möglich auszuführen.

Ein Volvulus S. Romani könnte sich nach der Kolopexie in den Fällen einstellen, wo die beiden Darmschenkel sehr lang sind, so daß durch das Heben des Rektalschenkels die Fußpunkte des S. Romanum zu sehr genähert und somit sehr günstige Bedingungen für den Volvulus geschaffen wären. Eiselsberg machte in zwei entsprechenden Fällen die Resektion des S. Romanum und schloß dann die Kolopexie an.

Alle Arten der Kolopexie ersetzen den oberen Stützapparat des Rektum, ohne die Perinealhernie, die in der Ätiologie des Rektumprolapses eine große Rolle spielt, zu berücksichtigen. Die einzige Methode, die die Perinealhernie wegzuräumen sucht, ist von Bardenheuer angegeben worden.

Der letztere machte bei einem 17jährigen jungen Mädchen mit stark ausgeprägtem Infantilismus, die an einem stark entwickelten Vaginal- und Rektalprolaps litt, erst die Ventrofixation, darauf vernähte er durch eine Reihe von Nähten die beiden Blätter der Douglastasche, die sehr tief ins kleine Becken sich erstreckte. Dadurch erzielte er ein vollständiges Veröden des Sackes, der eine richtige Peritonealhernie darstellte; zum Schluß der Operation fixierte er das S. Romanum in einer stark gewundenen Linie an der vorderen Wand des Kreuzbeins.

Zuckerkandl führt eine vollständige Analogie durch zwischen den Inguinal- und Perinealhernien. Um die letzteren radikaler anzugreifen, müßte man auch hier wie bei den Inguinalhernien danach streben, den ganzen Bruchsack auszulösen und die Wunde zu vernähen. Auf diese Art würde man leichter Rezidiven vorbeugen und dadurch, daß die vordere Rektalwand fester mit dem Beckenboden verwachse, könnte der Mastdarm leichter in seiner normalen Stellung festgehalten werden.

Ich versuchte mehrere Male diese Operation an der Leiche auszuführen und kam zu der Überzeugung, daß das Ablösen des Bauchfells in der Tiefe des Douglas und in der Gegend der Ligamenta sacrouterina keine leichte Operation ist wegen der tiefen Lage des ganzen Gebietes, der festen Verwachsung des Peritoneum mit dem darunter liegenden Gewebe und des Reichtums an starken Venengeflechten.

Deswegen wird diese Operation am Lebenden kaum anzuraten sein, und dort, wo die tiefgehende Peritonealhernie die Hauptursache des Rektalprolapses bildet, muß man sich auf das Vernähen der Peritonealblätter des Douglas, wie es Bardenheuer vorschlug, beschränken.

Um eine festere Fixation des Darmes zu erzielen, wurden von Herzen, Ludloff, Rotter eine ganze Reihe von Operationsverfahren empfohlen, die aber alle viel zu kompliziert sind, um allgemeine Anerkennung zu finden.

Der größte Vorwurf, den man der Kolopexie machen kann, be-

steht darin, daß der Zustand des Beckenbodens, der, wie wir oben gesehen haben, fast immer in Mitleidenschaft gezogen ist, gar nicht beachtet wird.

Zur dritten Kategorie gehören die Operationen am Beckenboden. Um den letzteren auf operative Weise zu stärken, müssen die Muskeln des Beckenbodens operativ angegriffen werden, wobei die verlängerten Muskeln verkürzt, die auseinander geschobenen Muskelbündel zusammengenäht werden. Beim Mastdarmprolaps sind am meisten in ihrer Funktion gestört der Musculus levator ani und Sphincter externus.

Um den sehr gedehnten Anus zu verengern, hat schon Diefenbach empfohlen, aus der Analgegend dreieckige Stücke zu entfernen und die Wunde durch Nähte zu vereinigen. Die Wunden heilten zu der Zeit selten per primam, und die genaue Vereinigung der Muskelfasern des Sphinkter wurde nicht berücksichtigt.

König verfuhr rationeller; er exzidierte mehr oder weniger große Stücke aus dem Sphinkter und vereinigte sehr exakt die Ränder des zerschnittenen Muskels, wodurch er sehr gute Resultate erzielte. Natürlich kann diese Operation den Prolaps nicht kurieren, und ist somit nur eine Hilfsoperation. König kombinierte sie gewöhnlich mit der Rektopexie.

Der erste, der durch die operative Wiederherstellung des muskulösen Beckenbodens einen großen Mastdarmvorfall zur Heilung brachte, war Prof. v. Ott. Bei einer schwächlichen Frau mit sehr schlaffem Damm und Sphincter ani durchschnitt er die ganze Dicke des Perineum bis ins Rektum hinein und nach oben bis zu den oberen Fasern des Levator ani; darauf machte er die gewöhnliche Anfrischungsfigur wie bei Operationen der kompletten Dammruptur. Die Anfrischung im Bereich des Darmes machte er so, daß nach Anlegen der Naht der untere Teil des Darmes verengert und etwas verlängert wurde; darauf wurden in der Tiefe mit besonderer Sorgfalt die Muskelbündel zusammengenäht.

Während v. Ott den muskulösen Beckenboden wieder herstellt, ohne genauer auf die anatomischen Verhältnisse einzugehen, legte Napalkoff auf dem I. Chirurgenkongreß in Moskau seine Methode vor, die darin besteht, daß beide Hälften des Levator ani verkürzt und schließlich miteinander vereinigt werden. Die genaueren Details dieser Methode, die er nur an der Leiche ausprobiert hat, sind folgende: Durch einen Bogenschnitt, der quer über den Damm von einem Tuber ischii zum anderen geht, wird das Centrum tendineum freigelegt und vorsichtig durchschnitten, bis die ganze untere Fläche des Beckendiaphragmas freiliegt. Indem man den Bulbus urethrae stark nach vorn, das Rektum nach hinten zieht, wird man diese Organe immer vor Verletzungen schützen können. Dabei treten deutlich die Fasern des Levator ani hervor und der Spalt, durch welchen das Rektum hindurchtritt. Durch Nähte, die in sagittaler Richtung angelegt werden, wird im Muskel des Beckenbodens eine Falte gebildet; diese Nähte fassen auch den unteren Teil des Rektum. Da-

durch wird der Levator ani verkürzt und verdickt; durch das Vernähen der Ränder des Levator in der Mittellinie wird der Spalt für den Durchtritt des Rektum verengt. Wenn sich beim Entblößen des Diaphragmas eine Peritonealhernie vorfindet, muß dieselbe abgelöst und möglichst hoch abgebunden werden. Zum Schluß der Operation muß das Centrum tendineum perinei durch Nähte geschlossen werden.

Ich zweifle sehr, daß die von Napalkoff vorgeschlagene Operation allein imstande ist, einen weit vorgeschrittenen Mastdarmprolaps zur Heilung zu bringen, als Hilfsoperation dagegen zur Wiederherstellung des Beckenbodens verdient sie Beachtung.

Nach dem Vorschlage von Napalkoff ist, so viel ich weiß, bis jetzt nur ein Fall operiert worden, nämlich in Paris von Gerard-Marchand. Der letztere begnügte sich mit dem Vernähen des Spaltes zwischen beiden Levatores ani, die quere Wunde des Dammes wurde sagittal genäht, wodurch ein hoher und solider Damm erzielt wurde. Gerard-Marchand sieht diese Operation auch als eine Hilfsoperation an und rät, sie mit der Rekto- oder der Kolopexie zu kombinieren.

Bei großen Rektalprolapsen wird natürlich das Verkürzen des Levator nicht genügen, um den reponierten, doch im Becken nicht fixierten Darm zurückzuhalten; dabei darf man nicht vergessen, daß bei sehr erschlafftem Beckenboden die Muskelfasern des Levator ani ganz dünn und atrophisch werden.

Wenglowsky hat in einem Falle, um einem Rezidiv vorzubeugen, die Resektion des Darmes mit der Verkürzung des Levator kombiniert. Erst führte er in gewöhnlicher Weise die Resektion des vorgefallenen Darmes aus; darauf machte er den Bogenschnitt nach Napalkoff, entblößte den Levator und verkürzte ihn, wobei ein Teil der Nähte das Rektum mitfaßte und etwas nach oben zog.

Bevor ich die Besprechung der operativen Behandlung des Beckenbodens beendige, möchte ich kurz die Massagebehandlung nach Thure-Brandt erwähnen. Die Manipulationen, die Thure-Brandt beim Rektalprolaps anwendet, sollen den Tonus der Beckenbodenmuskulatur haben, und da der Beckenboden beim Rektalprolaps erschlafft ist, so ist die Massagebehandlung beim Vorfall des Mastdarmes als ein vollständig rationelles Verfahren anzusehen. Durch die Massage nach Thure-Brandt werden nicht nur die Muskeln des Beckenbodens, sondern auch die Längsmuskulatur des Rektums selbst günstig beeinflußt.

Kumpf, welcher in zwei schweren Fällen von Mastdarmprolaps mit der Massage sehr günstige Resultate erzielt hatte, spricht die Ansicht aus, daß jeder Mastdarmprolaps, wo die Muskulatur des Becken-

bodens und der Darmwand noch nicht vollständig atrophisch geworden ist, durch die regelrecht ausgeführte Massage geheilt werden kann.

Mit dieser optimistischen Ansicht kann man sich natürlich nicht einverstanden erklären; jedenfalls halte ich die Massage für ein wichtiges Hilfsmittel, besonders bei der Kolopexie, da die letztere dem Beckenboden gar keine Beachtung schenkt. Ganz dieselbe Meinung wurde von v. Eiselsberg, Ludloff und Wenglowsky ausgesprochen.

Zum Schluß möchte ich drei Krankengeschichten anführen, die sozusagen die Grundlage zur ganzen Arbeit bildeten.

Fall I. Rektalprolaps, nach einer vollständigen Perinealruptur entstanden. Zweimalige Perinealplastik ohne Erfolg. Kolopexie mit darauf folgender kleiner Perinealplastik. Vollständige Heilung.

E. Grigoriewa, 59jährige Kleinbürgerin, wandte sich an mich im Jahre 1898 mit Beschwerden über Stuhlinkontinenz. Es fand sich ein vollständiger Perinealriß, der mehr als 30 Jahre seit der ersten Geburt bestand. Früher konnte die Kranke den Stuhl gut zurückhalten, in der letzten Zeit aber, wo sie stark abmagerte, trat Inkontinenz und ein Rektalprolaps mäßigen Grades ein. Es wurde von mir die typische Perinealplastik mit Vernähen des Sphinkters ausgeführt. Obgleich die Wunde gut geheilt war, kam die Kranke nach einem Jahre mit einem Rezidiv zurück, wobei es sich herausstellte, daß die vorderen Enden des Sphinkters auseinander gegangen waren und ein neuer Rektalprolaps sich eingestellt hatte. Ich machte der Kranken wieder dieselbe Operation; beide Male machte ich den Fehler, daß ich die Wunde zu oberflächlich anfrischte und die Muskelfasern des Beckenbodens nicht sorgfältig genug vernähte.

Am 2. Mai 1902 trat die Kranke zum drittenmal ins Hospital Mariae Magdalenae ein; dabei klagte sie weniger über Stuhlinkontinenz, als über den Rektalprolaps, der die Größe des Kopfes eines Neugeborenen erreichte. Das Perineum war vollständig nachgiebig; die vernähten vorderen Enden des Sphinkters waren wieder auseinander gewichen; die Schleimhaut des vorgefallenen Darmes war entzündlich verändert. Da die Perinealoperation zweimal ohne Erfolg ausgeführt war, entschloß ich mich zur Kolopexie, die am 5. Juni gemacht wurde. Durch einen schrägen Schnitt über dem linken Leistenbande wurde das Peritoneum eröffnet; darauf wurde der untere Teil des S. Romanum möglichst hoch nach oben gehoben und in die Bauchwunde eingenäht, wie für eine gewöhnliche Kolostomie. Vom Darm wurde der dem Mesenterialansatz gegenüberliegende Teil gefaßt, von der Bauchwand das Peritoneum und die tiefe Muskelschicht. Zum Schluß der Operation wurde die oberflächliche Muskelschicht, die Faszie und die Haut fest vernäht.

Der postoperative Verlauf war ein ganz normaler, die Wunde heilte per primam.

3 Tage nach der Operation war der erste Stuhl, ohne jegliche

Schmerzen. Da beim Pressen ein leichtes Klaffen des Sphinkters und ein ganz geringer Schleimhautprolaps zurückblieb, führte ich am 20. Juni eine zweite Operation aus; ich frischte den hinteren Teil des Dammes an und vernähte besonders sorgfältig die vorderen angefrischten Bänder des Sphinkters. Diese Wunde heilte auch glatt, und am 20. Juli wurde die Kranke geheilt aus dem Hospital entlassen. Später habe ich die Kranke nur einmal nach 3 Monaten gesehen; dabei konnte ich mich überzeugen, daß kein Rezidiv eingetreten war.

Fall II. Ein vollständiger Rektalprolaps. Eine früher ausgeführte Amputation des Mastdarms gab ein Rezidiv. Kolopexie mit nachfolgender Massage zur Kräftigung des Beckenbodens. Heilung.

Johanna Peploff, eine 32jährige Bürgersfrau, trat ins Hospital Mariae Magdalenae am 16. Mai 1903 und wurde ausgeschrieben am 20. Juni 1903. Die Kranke ist gut genährt. Sie hat drei Schwestern und drei Brüder, die alle am Mastdarmvorfall litten; die Eltern sind gesund. Sie selbst leidet am Rektalprolaps beim Stuhlgang seit der frühesten Kindheit. Das prolabierte Stück erreicht die Größe einer Faust. Die Kranke leidet bald an Verstopfung, bald an Diarrhöe, wobei sich nicht selten Blut und Eiter beimengen. Sie ist seit 14 Jahren verheiratet, hat niemals geboren; es besteht ein geringer Descensus der hinteren Vaginalwand. Vor 7 Jahren wurde ihr von einem in St. Petersburg sehr bekannten Chirurgen die Resektion des vorgefallenen Darmteils ausgeführt; aber schon bald nach der Operation merkte die Kranke ein Vorwölben der Schleimhaut und 6 Monate später hatte der Mastdarmprolaps seine ursprüngliche Größe erreicht. Der äußere Sphinkter ist sehr nachgiebig und kontrahiert sich sehr schwach. Beim Drängen wölbt sich der ganze Beckenboden vor und es prolabiert ein faustgroßes Stück des Rektum. Der Analteil des Rektum nimmt keinen Teil am Prolaps, welcher erst 6 cm über dem Sphincter seinen Ursprung nimmt. Auf der prolabierten Schleimhaut sieht man Narbenreste der ersten Operation.

Am 23. Mai 1903 wurde von mir die Kolopexie ausgeführt. Ein schräger Schnitt über dem linken Leistenbande. Nach Eröffnung des Bauchfells wird der untere Teil des S. Romanum möglichst nach oben gezogen und in die Bauchwunde ähnlich wie im ersten Falle eingenäht. Darüber wurde die oberflächliche Muskelschicht, die Faszie und die Haut vereinigt. Die Heilung erfolgte per primam. Die erste Zeit klagte die Kranke über Schmerzen in der Wunde. Der Stuhl wurde bald geregelt, wobei die Kranke gleich bemerkte, daß der Darm fester fixiert war; nach der ersten Operation fühlte die Kranke, daß beim ersten Stuhlgang sich die Schleimhaut schon etwas vorwölbte. Nach 3½ Wochen konnte die Kranke aufstehen. Beim starken Pressen konnte man noch ein Vorwölben des Beckenbodens und ein leichtes Klaffen des Sphinkters bemerken, von einem Prolaps aber war keine Spur. Um den Beckenboden zu stärken, behandelte ich sie im Laufe von 2 Wochen mit Massage nach Thur-Brandt, wonach die Kranke vollständig befriedigt das Hospital verließ. Das letztemal sah ich die Kranke 5 Monate nach der Operation. Schmerzen in der Bauchnarbe empfand sie nicht; die Narbe war vollständig fest. Beim Pressen gab der Beckenboden noch etwas

nach, doch war kein Prolaps zu konstatieren. Der äußere Sphinkter war noch nachgiebig, aber nicht in so starkem Grade wie vor der Operation. Ich möchte hervorheben, daß die Kranke den Rat, ihren Sphinkter und Levator ani noch weiter zu üben, sehr mangelhaft befolgte.

Fall III. Vollständiger Rektalprolaps. Resektion desselben nach Mikulicz. Glatte Heilung, gutes Resultat.

Nikolaus Titoff, Fabrikarbeiter, 20 Jahre alt, trat ins Hospital Mariae Magdalenae am 6. Juli 1903 ein. Er ist schlecht genährt, sehr wenig intelligent, so daß eine genaue Anamnese unmöglich ist. Der Prolaps besteht bei ihm seit frühester Kindheit; der Darm prolabiert nur beim Stuhlgang und wird leicht zurückgeschoben. Verstopfung wechselt mit Diarrhöen. Der ganze Damm und namentlich der Sphinkter sind sehr nachgiebig. Die Mukosa ist stark geschwollen. Es fallen alle Schichten des Rektums vor; die Länge des Prolapses beträgt 12—14 cm, wobei der Vorfall gleich beim Anus beginnt. Nach sorgfältiger Vorbereitung des Kranken wurde am 18. Juli die typische Resektion des vorgefallenen Darmes ausgeführt (Operateur Dr. Butz). Der Darm wurde mit Hilfe von Kugelzangen ad maximum herausgestülpt und an seiner Basis mit einem elastischen Schlauch abgebunden. Darauf wurde zirkulär erst der äußere Darmring umschnitten; vorn wurde dabei die Douglasfalte eröffnet und die beiden Peritonealblätter vernäht. Darauf wurde zirkulär das innere Darmrohr durchschnitten, und nachdem die Gefäße des Mesorektum einzeln versorgt waren, die beiden Darmenden sorgfältig vereinigt, wobei tiefe Nähte, die die ganze Dicke der Darmwand faßten, sich mit oberflächlichen Mukosanähten abwechselten. Die ziemlich starke parenchymatöse Blutung, die sich nach Abnahme des Schlauches einstellte, wurde durch Tamponade gestillt. Die Länge des entfernten Darmstückes betrug im geschrumpften Zustande 18 cm. Der postoperative Verlauf war ein glatter, obgleich der Kranke sehr unruhig war und am ersten Tage Anstalten machte, aus dem Bette zu springen. Die ersten Tage mußte der Kranke katheterisiert werden. Am 6. Tage wurden der Drain und die Tampons, am 8. Tage die tiefen Nähte entfernt. Die Wunde im Darm heilte auf der ganzen Strecke per primam. Am 16. Tage nach der Operation wurde der Kranke geheilt ausgeschrieben. Einen Monat nach der Operation konstatierte man folgendes: Beim Drängen zeigt sich kein Prolaps; bei der Digitaluntersuchung fühlt man 3 cm über dem Sphinkter einen leichten Vorsprung, der ringförmig den Darm umgibt, ohne das Lumen des Darmes besonders zu verengern. Der äußere Sphinkter ist leicht dehnbar geblieben.

Indem ich alles oben Gesagte kurz resümiere, möchte ich folgendes hervorheben: In stark ausgesprochenen Fällen von Rektumprolapsen haben wir weitgehende anatomische Veränderungen in den Geweben, die das Rektum umgeben. Bei der Behandlung dieses Leidens das Ideal, das heißt die Wiederherherstellung normaler anatomischer Verhältnisse zu erreichen, ist unmöglich, und deswegen muß man sich an die Methoden halten, die sich dem Ideal am meisten nähern. Den oberen Stützapparat des Rektum zu ersetzen, vermag

am besten die Kolopexie, die als leichte und ungefährliche Operation volle Beachtung verdient. Der geschwächte Beckenboden, der durch die Kolopexie nicht beeinflußt wird, wird am besten durch die Massage gestärkt, und wenn letztere nicht zum Ziele führt, dann auf operativem Wege. Von den Operationen, die den Beckenboden wieder herstellen, verdient die Methode von Ott den Vorzug. Die Resektion des Vorfalls ist absolut indiziert, wenn der vorgefallene Teil inkarzeriert oder irreponibel ist, in den anderen Fällen muß die Resektion nach Möglichkeit eingeschränkt werden, da sie viel zu gefährlich und, was die Resultate anbelangt, weniger sicher ist, als die anderen Operationsmethoden.

Literaturverzeichnis.

Bakes, Deutsche Zeitschr. f. Chirurgie. 54. Bd.
Bardenheuer, Siehe Sonnenschein.
Delorme, Bulletin de la soc. de chir. de Paris. 1901. No. 24.
Eiselsberg, Archiv für Chirurgie. 67. Bd.
Esmarch, Die Krankheiten des Mastdarmes.
Francke, Deutsche Zeitschr. f. Chirurgie. 51. Bd.
Freund, Beitr. z. Geburtsgynäkol. 2. Bd.
Gerard-Marchand, Bull. de la soc. de chir. de Paris. 1902. No. 29.
Gersuny, Zentralbl. f. Chirurgie. 1893.
Henle, Beiträge z. klin. Chirurgie. 32. Bd.
Jeannel (Verneuil), Bullet. de l'acad. de sciences. 1889. 10.
Kumpf, Wiener klin. Wochenschr. 1889.
Ludloff, Archiv f. klin. Chirurgie. 60. Bd.
Napalkoff, I. russ. Chirurgenkongreß. Moskau 1901.
Ott, Journal Akucherstwa. Russ. 1890. 1900.
Rotter, Zentralbl. f. Chirurgie. 1903. Nr. 37.
Sonnenschein, Zentralbl. f. Chirurgie. 1902. Nr. 44.
Verneuil, Bull. de la soc. de chir. de Paris. 1890. p. 754.
Ziegenspeck, Archiv f. Gynäkologie. 31. Bd.
Zuckerkandl, Deutsche Zeitschr. f. Chirurgie. 31. Bd.

XXXI.

Die Knochen- und Gelenkerkrankungen bei der Syringomyelie.

Von

Medizinalrat Dr. **Borchard**,
dirig. Arzt der chirurg. Abteilung des Diakonissenhauses zu Posen.

(Mit 15 Abbildungen.)

Seitdem es Schlesinger gelungen ist, über 130 Fälle von Syringomyelie zu sammeln, kann man nicht mehr sagen, daß die Erkrankung gerade zu den medizinischen Seltenheiten gehöre. Auch die Knochen- und Gelenkerkrankungen, welche in etwa 25 Prozent der Fälle hierbei auftreten sollen, sind des öfteren eingehend beschrieben worden. Und doch dürfte es demjenigen, der nicht in der Lage ist, über ein etwas reicheres Material in dieser Hinsicht zu verfügen, noch passieren, daß er trotz mancher sehr charakteristischen Symptome dieser Knochen- und Gelenkleiden nicht an ihre Eigenart denkt und infolgedessen die richtige Diagnose nicht stellt. Da schon deshalb ein genaueres nochmaliges Eingehen auf dieselben nicht überflüssig ist, außerdem aber durch die Wiedergabe einer Auswahl prägnanter Röntgenbilder die eigenartigen Knochenveränderungen deutlicher vor Augen geführt werden können, so glaubte ich eine Mitteilung meiner Fälle wagen zu dürfen. Hierzu bewog mich ferner noch der Umstand, daß ich den größten Teil meiner Fälle durch Jahre hindurch beobachtet und wiederholt untersucht habe, so daß ich auch der Frage, in welchem Stadium der Syringomyelie sie am häufigsten auftreten und in welcher Weise sie von den übrigen nervösen Störungen abhängig sind, nähertreten konnte. Drittens aber setzte mich die mikroskopische Untersuchung von Knochen, Gelenk und Muskelteilen, die ich bei Operationen gewonnen hatte, in den Stand, über die genauere Art dieser Veränderung sowie deren Entstehung einiges beizusteuern.

Wenn es auch scheinen mag, daß in gewissen Gegenden die Syringomyelie häufiger ist, so müssen doch erst genauere Statistiken

hierüber sichere Auskunft geben. Nicht zu vergessen ist, daß durch die Arbeit unserer Versicherungsanstalten, durch die auch diejenigen Patienten, die sonst sicher nicht einen Arzt aufgesucht hätten, einer ärztlichen Untersuchung zugeführt werden, ein Teil des Zuwaches bedingt ist. So habe ich gerade eine Anzahl recht bezeichnender Fälle dem gütigen Interesse des Herrn Medizinalrates Dr. Schmidt, Vertrauensarztes der hiesigen Landesversicherungsanstalt, zu verdanken.

Der Zufall hat mir in den 7 Jahren meiner hiesigen Tätigkeit 19 Fälle von Syringomyelie zugewiesen, bei denen es zu mehr oder minder großen Veränderungen im Gelenk gekommen war; außerdem habe ich noch 2 Fälle von Syringomyelie gesehen, die keine Gelenkerkrankungen aufwiesen. Da es naturgemäß ist, daß ich als Chirurg die Fälle meistens mit oder wegen der Gelenkerkrankungen zu sehen bekam, so liegt es mir fern, hieraus irgendwelche besonderen Schlüsse auf die Häufigkeit der Gelenkerkrankungen bei Syringomyelie überhaupt zu ziehen, sowie irgend eine prozentuale Bestimmung angeben zu wollen. Jedoch glaube ich, daß die Annahme Büdingers, in 10 Prozent aller Fälle von Syringomyelie eine Gelenkerkrankung zu finden, zu niedrig gegriffen ist. Den Grundgedanken der Ansicht Schlesingers pflichte ich bei, daß man bei längerer Beobachtung der einzelnen Fälle eine Vermehrung der Gelenkerkrankungen finden wird. Ich glaube aber nicht, daß seine Schätzung auf 25 Prozent auch nur annähernd das Richtige getroffen hat. Meiner Ansicht nach stellt die Syringomyelie ein viel größeres Kontingent zu den Gelenkerkrankungen. Schon aus diesem Grunde ist es für den Chirurgen wichtig, sich des genaueren mit dieser Gelenkaffektion zu beschäftigen. Er wird weit häufiger bei der Syringomyelie in der Lage sein, die Frage der Operation zu erwägen, als bei der Tabes, sowohl wegen der relativeren Häufigkeit überhaupt, als wegen der größeren Flüssigkeitsansammlung und der Eiterung in den Gelenken.

Nach den ersten Eröffnungen Charcots über die Gelenkerkrankungen bei Tabes wurde die Ansicht laut, daß diese Arthropathien nichts anderes darstellten, als eine Arthritis deformans, die nur wegen des Sitzes, sowie wegen der eigentümlichen Motilitäts- und Sensibilitätsstörungen zu derartiger enormer Gelenkveränderung führte. Auf dieselbe Weise suchte man später auch die Erkrankungen bei der Syringomyelie zu erklären, und man suchte ihnen so ihre Eigenart zu nehmen. Vor allen Dingen waren es Volkmann, Rotter, Virchow, die diese Ansicht vertraten. Rotter nimmt die Arthritis deformans und den Gelenkbruch als das primäre an; der Verlauf ist nur ein anderer, weil die Mechanik der Bewegungen verändert ist. Er meint, daß bei fehlender Analgesie keine tiefergreifenden Zerstörungen zustande gekommen wären. Karg erachtet die mechanischen Insulte, welche das wohl infolge eines

leichten Traumas erkrankte Gelenk betroffen haben, in Verbindung mit der tiefen Analgesie für vollständig genügend, um die Zerstörung des Gelenkes zu erklären. Er sieht keinen zwingenden Grund für die Annahme besonderer Ernährungsstörungen.

Büdinger setzt die Gelenkerkrankungen mit der Arthritis deformans vollständig gleich. In der letzten Zeit ist auch Wilms im großen und ganzen dieser Ansicht auf Grund der von seinen Kranken aufgenommenen Röntgenbilder beigetreten. Die Veränderungen an den Gelenken sind seiner Meinung nach genügsam erklärt, durch die Mechanik; die exartikulären Knochenbildungen setzt er in Parallele mit den Reit- und Exerzierknochen. Wenn man auch, wie wir noch ausführlich erörtern werden, selbst bei den hochgradigsten Veränderungen die Folgen eines mechanischen Momentes immer wird erkennen können, so genügen doch diese Ursachen allein nicht zur Erklärung. Und bei der Exemplifizierung durch die Reit- und Exerzierknochen ist doch die Genese der außerhalb oder in der Kapsel befindlichen Knochenneubildungen unserem Verständnis noch nicht näher gerückt.

Es erübrigt, noch weitere Stimmen anzuführen, die die neuropathischen Gelenkerkrankungen auf eine Stufe mit der Arthritis deformans stellen wollten. Es hat von Anfang an nicht an ebenso gewichtigen Stimmen gefehlt, welche die Spezifität der neuropathischen Erkrankungen gewahrt wissen wollten.

Bei der Besprechung dieser ganzen Frage ist es nicht ratsam, Tabes und Syringomyelie zu trennen; wir werden erst später festzulegen haben, ob in der Gelenkerkrankung bei Tabes und bei der Syringomyelie tiefgreifende Unterschiede zu konstruieren sind.

Man glaubte, daß es gewisse trophische Zentren im Rückenmark gäbe, deren Zerstörung resp. Schädigung zu Veränderungen am Knochensystem führte. Es gelang in manchen Fällen, trotz hochgradiger Zerstörung der Gelenke nicht, in den von Charcot als Ort der trophischen Zentren bezeichneten grauen Vorderhörnern bei der Sektion irgendeine Läsion nachzuweisen. Andererseits aber mußte bei einer anatomisch so eng beschriebenen Krankheit wie der Tabes das Auftreten von Gelenkerkrankungen eine viel regelmäßigere sein. Wir haben also weder den Beweis für die Existenz derartiger trophischer Zentren aus den Sektionsbefunden, noch aus der Klinik der Erkrankungen erbringen können; andererseits aber mußte es doch als sicher angesehen werden, daß die Gelenkerkrankungen unter nervösen Einflüssen ständen, zumal die Beobachtungen, daß sie an der Stelle der größten nervösen Läsion auch in größter Mächtigkeit auftraten, als sicher angesehen werden mußten. Das Beispiel anderer Organe zeigt, wie die Ernährung und das Wachstum abhängig ist von gewissen nervösen Vorbedingungen, und nur aus dem richtigen Zusammenwirken verschiedener Nervenfunktionen ist das normale Bestehen gewährleistet.

So glaubt denn Klemm annehmen zu müssen, daß die sensiblen Nerven durch reflektorische Verknüpfung mit den Vasomotoren eine gewisse Konstanz in der Ernährung gewährleisten, so daß erhöhten Ansprüchen auch durch vermehrten Zufluß Genüge geleistet werden kann und umgekehrt. Von Oppenheim, Siemerling, Westphal, Gum-

pertz wurden Degenerationen sensibler und motorischer Nerven bei Tabes gefunden.

Auch Kredel zieht zur Erklärung das Nervensystem heran. Nicht die Erkrankung bestimmter trophischer Zentren im Rückenmark bedingt aber seiner Meinung nach die Gelenkaffektion, sondern die Degeneration kleiner peripherer Nervenästchen, welche die Gelenkkapsel versorgen. Es können alle das Gelenk zusammensetzenden Teile primär affiziert sein. Für den weiteren Verlauf sind dann mechanische wie traumatische Momente von der größten Wichtigkeit.

Aus diesen Erklärungsversuchen geht wohl soviel mit Bestimmtheit hervor, daß wir auf eine Beteiligung der Gefäße und ihrer Nerven rekurieren können und müssen. Ob zur Vermittelung der Ernährung die sensiblen Nerven notwendig sind oder nicht, lasse ich dahingestellt; stehen doch auf der anderen Seite hochgradige Gelenkveränderungen bei vollkommener Gefühllosigkeit der Knochen und der Weichteile ebensolche Veränderungen bei fortgesetzter intensiver Schmerzhaftigkeit des Gelenkes gegenüber, und ist doch fernerhin das Gelenkleiden nicht selten eingeleitet durch lange Jahre hindurch bestehende Schmerzen in dem ganzen betroffenen Gliede, die doch sicherlich eine zu starke Inanspruchnahme verhütet hätten. Die Aufgabe resp. die Rolle der sensiblen Nerven ist nicht so einfach aus der gewöhnlichen Analgesie zu erklären.

Ich glaube, man wird derselben überhaupt entraten können. In welcher Weise nun die Vasomotoren in Mitleidenschaft gezogen werden ob man hierfür ein bestimmtes Zentrum annehmen muß, das zu entscheiden liegt nicht im Rahmen meiner Arbeit.

Für die Abhängigkeit unserer Gelenkerkrankungen von bestimmten vasomotorischen Nerveneinflüssen spricht die oftmals schnelle Entwicklung, die gleichzeitig erfolgt mit einem das ganze Glied ergreifenden Ödem, die oft ebenso schnelle Rückbildung dieses Ödems und der Gelenkergüsse sowie die unverkennbare Abhängigkeit von einem peripheren Reiz (Trauma). Hand in Hand damit kann eine Infiltration der Weichteile gehen. Manche derartige Ergüsse treten in intermittierender Form auf. Dazu kommt, daß die Lokalisation der Gelenkerkrankung im großen und ganzen bis auf einige Ausnahmen der Lokalisation der Rückenmarkserkrankung, resp. der Nervenerkrankung entspricht. Dem seltenen Vorkommen der Gelenkaffektionen an den unteren Extremitäten steht die hohe Frequenz der Erkrankung an den oberen Extremitäten gegenüber. Jedoch nicht die Hochgradigkeit der Nervenerkrankung bedingt auch die Gelenkerkrankung, sondern beide sind bis zum gewissen Grade unabhängig von einander. Entsprechend der schnellen Ausbildung an den Gelenken und

entsprechend der Art, wie sich ein neu gebildeter Knochen gewöhnlich präsentiert, ist das Gefüge der neuen Knochen weich, biegsam. Aber auch die Schaftknochen selbst können weicher werden an einzelnen Stellen, während sie an anderen eine überaus große Härte annehmen. So resultieren Veränderungen, denen die bestimmte Mechanik einzelner Gelenke noch ihren Stempel aufdrückt. Bleibt doch auch hier das Gesetz der Transformation der Knochen bestehen, bildet sich doch auch hier an den Stellen des stärksten Drucks der Knochenschwund und an den Stellen des Zuges oder der Nichtbelastung die Knochenwucherung aus.

Überblickt man alles dieses, so wird man den Einfluß gewisser Nerven (Vasomotoren) auf die Gelenkknochen- und Weichteilveränderungen nicht abstreiten können. Man wird aber auch andererseits nicht umhin können, den Einfluß gewisser mechanischer Momente anzuerkennen.

Ist nun pathologisch-anatomisch ein Unterschied vorhanden zwischen der Arthritis deformans und den Gelenkveränderungen bei Tabes und bei Syringomyelie? So viel resp. so wenig von Untersuchungen tabetischer und syringomyelitischer Gelenke vorliegt, so ergibt sich, daß ein charakteristischer tiefgreifender Unterschied nicht vorhanden ist, daß makroskopisch wie mikroskopisch dieselben Veränderungen sich finden, wie bei der deformierenden Gelenkentzündung, und daß das Hauptcharakteristikum nur in dem höheren Grade der Veränderungen gelegen ist. Vielleicht ist es aber nicht so wunderbar, wie es auf den ersten Augenblick erscheint; haben doch in der letzten Zeit gewichtige Stimmen sich geltend gemacht, die bestrebt sind, die Arthritis deformans aus der Reihe der übrigen chronischen Gelenkleiden zu trennen und sie als eine auf nervöser Basis beruhende Gelenkaffektion hinzustellen. Vor allen Dingen ist es Schüller gewesen, der durch den Nachweis von Mikroorganismen in gewissen Fällen von chronischer Gelenkaffektion, die er als Polyarthritis chronica villosa bezeichnet, diese scharf von der Arthritis deformans trennt. Bei letzterer sind Knorpel und Knochen am meisten beteiligt, während umgekehrt bei ersterer die Synovialis der Hauptsitz der Affektion ist. Von französischer Seite besonders ist dann der Einfluß, den das Nervensystem auf die Arthritis deformans hat, gewürdigt worden. Es haben sich also die Stimmen gemehrt, die die Arthritis deformans als eine nervöse Gelenkveränderung ansehen wollen. Wenn man auch nicht ganz diesen Ansichten beipflichten will, so ist es doch als sicher anzunehmen, daß infolge der veränderten Ernährung diese Degeneration am Knorpel, Knochen und der Gelenkkapsel eintritt. Ob nun diese Ernährungsänderung bedingt

ist durch eine primäre Erkrankung der Gefäße oder eine vom Nervensystem abhängige Gefäßalteration, das wird für den Effekt ziemlich gleichgültig sein. Wie aber in so vielen anderen Fällen, so kann auch hier die verminderte Ernährung und die Veränderung an den Gefäßen sehr wohl eine Veränderung an den peripheren Nerven zur Folge haben, sodaß dadurch ihrerseits die Gelenkveränderungen ausgelöst werden. Daß aber die peripheren Nerven (Vasomotoren) auch bei der Erkrankung der Gelenke bei Syringomyelie keine gleichgültige Rolle spielen, ist sicher.

Wir müssen also bei Arthritis deformans wie bei Syringomyelie und Tabes den Zusammenhang mit peripheren Nerven als wahrscheinlich hinstellen; wir können ferner als Ursache der veränderten Gelenke gewisse Ernährungsstörungen, die bald hochgradiger, bald geringer sind, ansehen, und es wird deshalb wohl nicht ganz fernliegen, wenn man die Arthritis deformans sowohl wie die Gelenkveränderungen bei Tabes und bei Syringomyelie von demselben Gesichtspunkte der neuropathischen Gelenkerkrankungen betrachtet. Ein eigentliches unterscheidendes Moment bilden selbst die innerhalb der Gelenkhöhlenkapsel und die in der Muskulatur sich findenden Verknöcherungen nicht. Ist es doch auch nicht selten, daß bei Arthritis deformans sich freie Körper in dem Gelenk bilden, ist es doch auch ferner beobachtet worden, daß in der Gelenkkapsel die Knochenplatten sich ablagern. Die Verknöcherung der Muskulatur braucht man aber nicht so sehr in Abhängigkeit von der Gelenkerkrankung zu bringen, als auf die brettharte Infiltration der Muskeln und die Veränderung der Muskeln selbst zurückzuführen. Der Unterschied zwischen der Arthritis deformans und den neuropathischen Gelenkaffektionen ist kein so tiefgreifender, daß er sich nicht durch die Berücksichtigung der einzelnen Grade der Nervenaffektionen, der Mechanik, der einzelnen Gelenke erklären ließe. Von diesen drei Erkrankungen sind die Veränderungen bei Arthritis deformans deshalb so geringfügig, weil sie stets bei sonst gesundem Nervensystem eintreten, weil nicht alle vasomotorischen Bahnen des betreffenden Gelenkes auf einmal verändert sind, und weil fernerhin die Mechanik der Gelenke bei erhaltener normaler Motilität und Sensibilität gewährleistet ist. Die Degenerationsprozesse bei den Nervenerkrankungen sind deshalb so hochgradig, weil es sich um Veränderung oder Zerstörung der betreffenden Bahnen nicht nur an der Peripherie, sondern auch im Zentrum handelt, und weil zu dieser plötzlichen Veränderung sich die Erscheinungen der veränderten Funktion und Sensibilität hinzugesellen.

Wenn auch ein prinzipieller Unterschied in pathologisch-anatomischer Hinsicht zwischen den 3 Erkrankungen nicht erhoben werden können, so finden sich klinisch dagegen zahlreiche Zeichen, die uns beim ersten Blick die einzelnen Krankheiten von einander trennen lassen.

Hierdurch habe ich schon im großen und ganzen meinen Standpunkt präzisiert, ob es möglich ist, die Gelenkerkrankungen der Tabes und der Syringomyelie von einander zu unterscheiden.

Sokoloff nimmt an, daß sich bei Syringomyelie nur selten große Exsudationen in den Gelenken bildeten, während dies bei Tabes häufig der Fall wäre. Wer aber viel Syringomyelie-Gelenke gesehen hat, der weiß, zu welchen enormen Anschwellungen es kommen kann, der weiß, daß an demselben Arm das Ellenbogengelenk schnell und durch einen kolossalen Erguß ausgedehnt wird, während z. B. das Handgelenk stark verändert, aber keine Spur von Flüssigkeit zeigt. Von irgend einer Konstanz oder von irgend einem Überwiegen bei der einen oder anderen Erkrankung kann nicht die Rede sein; wohl aber ist es nicht unwahrscheinlich, daß sich in dem einen Gelenk eher diese Form der Veränderung findet und in dem andern Gelenk eher jene Form, und daß dadurch dieser scheinbare Unterschied zwischen Syringomyelie und Tabes vorgetäuscht ist. Des ferneren könnte man annehmen, daß bei Syringomyelie die Beteiligung der umliegenden Gewebe eine hochgradigere ist, resp. daß die Beteiligung der umliegenden Gewebe bei Tabes überhaupt nicht vorkommt. Dieser Unterschied ist nur ein gradueller. Sicherlich finden wir bei Tabes weniger häufig die Ödeme, und sicherlich finden wir die Muskeln viel weniger in Mitleidenschaft gezogen.

Aber es genügt zu konstatieren, daß sowohl Ödem der Haut wie der Muskulatur bei beiden Erkrankungen vorkommen kann, um ein derartiges differenzialdiagnostisches Merkmal als ziemlich wertlos beiseite zu legen. Die hochgradige Atrophie der Muskulatur dagegen, wie sie bedingt ist nicht durch die Gelenkaffektion, sondern durch die zentrale Erkrankung, gibt doch an manchen Stellen z. B. der Hand der syringomyelitischen Gelenkaffektion ein sehr charakteristisches Gepräge.

Viel wichtiger erscheint bei dem ersten Anblick der Umstand daß bei Syringomyelie häufig spontane Nekrosenpanaritien sowie Eiterungen auftreten. Vor allen Dingen sind es die ersteren, denen wir bei Tabes weniger begegnen. Am häufigsten werden bei Syringomyelie die Nekrosen bedingt durch Eiterungen an den Fingern, die ihre Erklärung finden in der durch die Sensibilitätsstörungen nicht

bemerkten oder nicht beachteten Verletzungen, zum Teil aber sicher unterstützt werden durch Ernährungsstörungen und Gewebsveränderungen in den Weichteilen.

Die Spontannekrosen in den größeren Gelenken habe ich nicht gesehen. Ich will nicht leugnen, daß sie vorkommen können, es erscheint mir aber mehr als zweifelhaft, daß sie häufig und die Eiterung derartiger Gelenke herbeizuführen imstande sind. Mir ist viel wahrscheinlicher, daß auch hier durch irgendeine kleine Eingangspforte die Eiterung des Gelenkes bedingt ist, und daß diese Eiterung die Nekrose des Knochens im Gefolge hat. Auch das Auftreten von Nekrosenpanaritien ist, wenn es auch dem klinischen Bilde etwas ganz Eigenartiges verleiht, prinzipiell doch nicht wichtig genug, um als Unterscheidungsmerkmal der Erkrankungen bei Syringomyelie und Tabes angesehen zu werden. Nicht die einzelnen Erscheinungen, sondern das Gesamtbild ist es, was klinisch so charakteristisch wirkt. Die häufigen Affektionen bei Tabes an den unteren Extremitäten, das nicht seltene Vorkommen an symmetrischen Stellen auf beiden Seiten, die Intaktheit der Haut, das Fehlen sonstiger sichtbarer Veränderungen an den Händen, an den Füßen und das relativ hohe Alter macht ein ganz anderes Bild aus, wie der unförmig geschwollene Ellenbogen eines jugendlichen Menschen mit verkrüppelten Fingern, rissiger Haut und gebückter schlaffer Haltung. Bei beiden Erkrankungen können die Gelenkaffektionen im Anfang oder gegen das Ende der Nervenerkrankung auftreten; sie sind nicht gebunden an einen gewissen Grad derselben. Ebenso kann das Auftreten bald akut, bald chronisch sein. Letzteres ist aber bei weitem das häufigere. Muß man doch bedenken, daß vorherige Untersuchungen nur selten stattgefunden haben, wir also über etwaige Veränderungen bei der bestehenden Analgesie gewöhnlich ganz im unklaren sind, da nur diesbezügliche Angaben seitens der Patienten kaum oder erst auf eingehendstes Fragen gemacht werden. Wie häufig findet man bei der Untersuchung Gelenkaffektionen, von denen der Patient keine Ahnung hat. Bleibt aber das Empfindungsvermögen intakt, so vermissen wir nur selten die Angabe, daß schon lange vor Beginn der dem Patienten aufgefallenen Gelenkerkrankung Schmerzen oder unangenehmes Gefühl in dem Gliede bestanden hatte. Weitaus die meisten als „akut" bezeichneten Affektionen sind nichts weiter, als eine plötzliche Verschlimmerung eines schon lange bestehenden Leidens. Nichts Charakteristisches ist deshalb in dem scheinbar akuten Beginn weder für die tabischen noch spinalmyelitischen Gelenkerkrankungen gegeben. Bezeichnend ist für beide der überaus chronische Verlauf, der akute

Verschlimmerungen, die sich zum Teil sogar wieder zurückbilden können, sei es mit sei es ohne äußere Veranlassung erfahren kann.

Ist somit ein durchgreifender Unterschied in pathologisch-anatomischer Hinsicht weder zwischen Arthritis deformans und den neuropathischen Gelenkaffektionen noch unter diesen selbst zu konstruieren, so dürften doch in dem Bilde, welches die Syringomyelie an den einzelnen Gelenken selbst zeigt, sich charakteristische Erscheinungen genug bieten. Ich will die Reihe der von mir beobachteten Gelenkerkrankungen bei Syringomyelie folgen lassen und später sehen, ob für die einzelnen Gelenke sich besondere Typen ergeben, die dem klinischen Bilde ein besonderes Gepräge verleihen. Dazu gehört aber, daß nicht allein auf die Veränderung der Knochen und Gelenke, sondern auch auf die Veränderung der Haut und der Muskulatur, soweit sie bei der Funktion des Gelenkes und der Gestaltung des betreffenden Gliedes in Betracht kommt, Rücksicht genommen wird.

L. W., Arbeiter, 22 Jahre alt, aufgenommen am 8. September 1897, entlassen am 21. Oktober 1897. Vier Jahre vorher, Dezember 1893, fiel Patient vom Stallboden auf eine Leiter, mit ihr auf den Boden und schlug mit der linken Seite auf. Er hatte heftige Schmerzen und konnte sich nicht erheben. Trotz vieler Schmerzen wurde er nicht ärztlich behandelt, sondern lag nur zu Hause mehrere Wochen im Bett. Seit jener Zeit will er beim Gehen stets Schmerzen in der linken Hüfte und Schulter haben. Das linke Bein sei allmählich kürzer geworden, ebenso habe sich eine allmähliche Verdickung der rechten Hand eingestellt und es hätten sich Schrunden daselbst gezeigt, die schwer heilten. Seit einem Jahre will er eine starke Verbiegung der Wirbelsäule bemerkt haben, während er vorher angeblich ganz gesund war. Er will jetzt das Vieh besorgt haben.

Die Untersuchung ergibt folgendes: Kräftiger, muskelstarker Mensch, der gesund aussieht. Beim Gehen hinkt er auf dem linken Beine und senkt dabei das linke Becken. Der linke große Rollhügel steht mehr nach außen und oberhalb der Roser-Nélatonschen Linie und zwar 3 cm, außerdem ist er stark verbreitert. Das linke Bein erscheint um ebensoviel verkürzt bei Gleichstand der Darmbeinstacheln. Die Beweglichkeit in der linken Hüfte ist fast völlig frei, nur ist die Abduktion und Einwärtsrollung etwas behindert und zwar sowohl aktiv wie passiv. Ein Druckschmerz besteht nicht. Die Wirbelsäule ist in ihrem Brustteil stark nach der rechten Seite verbogen. An der rechten Hand sind die Finger stark verdickt, rissig, an den Enden kolbig aufgetrieben. Die ganze Hand erscheint größer. In der rechten Achselhöhlenlinie ist eine markstückgroße, flache, strahlige Narbe, die von einer Verbrennung herrührt. Die Messung ergibt, daß die Länge der Füße gleich ist, während die rechte Hand um etwa 1 cm länger und 2 cm breiter ist wie die linke. Die Sensibilität ist auf der linken Seite normal. Die Schmerzempfindung ist an der Hohlhand, an der Außenseite des rechten Unterarmes, an der Innenseite des Oberarmes, über der Schulter und über dem Schulterblatt

herabgesetzt, ebenso am Rumpfe dicht unterhalb des Brustkorbes in der Ausdehnung eines etwa 10 cm breiten Halbringes, am rechten Bein auf der Vorderfläche des Unterschenkels, am rechten Oberschenkel, etwas mehr an der Innenseite; hier ist völliger Verlust der Schmerzempfindung vorhanden. An den erwähnten Stellen ist der Temperatursinn herabgesetzt und zwar in der Art, daß die Empfindung für Wärme fast völlig aufgehoben ist. Die Kniescheibenreflexe sind stark beeinträchtigt. Pupillenreaktion ist normal. Die rechte Pupille erscheint etwas weiter wie die linke. Die Untersuchung bei der Entlassung und die diesbezügliche Erhebung der Anamnese ergab, daß Patient sogleich nach dem Falle gehinkt haben will, daß aber erst nach und nach sich das Gehvermögen verschlechtert hat und daß erst nach und nach die Gebrauchsfähigkeit des Beines gelitten hat. Die Untersuchung der Hüfte ergab eine starke Beschränkung der Innenrotation. Bei Beugen kreuzt der linke Unterschenkel den rechten (Syringomyelie mit Skoliose der Wirbelsäule, sowie Verbiegung des Schenkelhalses Coxa vara). Ich habe dann den Patienten am 29. August 1898, 17. März 1900, 7. August 1901 und zuletzt am 10. Februar 1903 untersucht. Der letzte Befund, der die inzwischen allmählich eingetretenen Veränderungen zeigt, ist folgender:

Fig. 1.

Er gibt an, daß er in den letzten Jahren sehr häufig Eiterungen an den einzelnen Fingern gehabt habe. Jetzt erzählt er auf genaues Befragen, daß er außer dem schon früher erwähnten Unfall vor 5 Jahren noch einen zweiten Unfall erlitten habe, indem er von einem beladenen Eisenbahnwagen auf die Hände gefallen sei. Hiernach habe er zwei Tage lang blutigen Urin entleert und 4 Wochen lang zu Bett liegen müssen. Seit diesem Unfall habe die Verkrümmung der Wirbelsäule noch viel mehr zugenommen, und außerdem habe er noch mehr das Gefühl in der rechten Hand verloren. Während es ihm vor dem zweiten Unfall noch möglich gewesen sei, warm und kalt zu unterscheiden, sei dieses nach dem zweiten Unfall nicht

mehr der Fall gewesen. Vom Oktober 1901 bis Neujahr 1902 will Patient zu Bett gelegen haben. Er habe sehr starke Schmerzen in den Füßen gehabt und könne nicht mehr arbeiten.

Der Patient ist in seinem Allgemeinbefinden wesentlich reduziert, er ist in schlechtem Ernährungszustande, sehr kurzatmig und nicht imstande, längere Zeit zu stehen. Die Verkrümmung der Wirbelsäule hat seit der letzten Untersuchung ganz bedeutend zugenommen. Beim Stehen ist entweder das rechte Bein hochgradig gebeugt oder aber das linke Bein berührt nur mit der vordersten Spitze der großen Zehe den Boden. Die Ferse ist vom Boden 12 cm bei Gleichstand des Beckens entfernt, sonst steht die linke Beckenhälfte um 10 cm höher wie die rechte. Die Veränderungen der Wirbelsäule und des Brustkorbes werden am besten durch die nebenstehenden Photographien illustriert.

Fig 2.

Der linke große Rollhügel steht mehr nach hinten vor und 4 cm höher, während die Länge der Beine gleich ist. Die Muskulatur des linken Oberschenkels, der linken Gesäßhälfte ist abgemagert. Eine Verdickung des Trochanters ist nur in mäßiger Weise vorhanden, dagegen erscheint die Schenkelhalspartie dicker wie normal und besonders fühlt man den hinteren Rand des Schenkelkopfes. Bei Rückenlage steht der linke Fuß nach außen gerichtet. Die Außendrehung ist stärker möglich wie rechts, die Innendrehung dagegen gar nicht über die Mittellinie hinaus zu machen. Die Beugung im Hüftgelenk ist bis über den rechten Winkel hinaus möglich, die Streckung vom rechten Winkel bis zu einem Winkel von 15°. Die Abduktion ist nur bis zu einem Winkel von 35° möglich, von da an geht das Becken mit. Bei einer Stellung des Beines in einer Adduktion von 45° stehen beide vorderen Darmbeinstacheln gleich. Das Bewegen mit Adduktion von der Mittellinie ist um 30° frei möglich, Abduktion um 15°. Beim Beugen des Beines geht der Unterschenkel über das rechte Bein. Das linke Bein ist um 8 cm dünner wie das rechte. Der rechte Fuß ist so lang wie der linke. Die linke Wade ist um $1\frac{1}{2}$—2 cm dünner wie die rechte. Am linken Arm sind keine Besonderheiten bis auf eine leichte Abmagerung des Daumenballens und der Zwischenknochenmuskulatur. Die Haut am linken Arm fühlt sich etwas ödematös an, jedoch nicht so, wie am rechten Arm.

Das rechte Schultergelenk ist normal, das rechte Ellenbogengelenk ebenfalls. Die Umfangsdifferenz zwischen beiden Armen beträgt 1½ cm am Ober- und Unterarm. Der rechte Radius ist in seinem unteren Ende stark verdickt. Diese Verdickung beginnt etwa 5 cm oberhalb des unteren Endes. Die Ulna zeigt keine Verdickung. Die Verbreiterung am rechten Handgelenk beträgt 2 cm. Die Zwischenknochenmuskeln, die Daumenballen und Kleinfingerballenmuskulatur ist vollständig geschwunden. Die rechte Hand kann sehr stark überstreckt werden. Das rechte Handgelenk ist nicht geschwollen, es zeigt seitliche Beweglichkeit. Die rechte Hand ist deutlich größer wie die linke; die Länge derselben beträgt 20 cm gegen 18½ cm links, außerdem ist die rechte Hand um 1 cm breiter wie die linke. Sämtliche Finger der rechten Hand sind unförmig verdickt, sehr stark deformiert. Die Nagelglieder fehlen fast vollständig, zum Teil sind sie als kleine Stümpfe vorhanden. Die Haut der Hohlhand und über den Fingern ist derb und rissig und zeigt zum Teil Geschwürsbildung. Die Pupillenreaktion ist gut. Die Zunge weicht etwas nach rechts ab, das Zäpfchen sieht deutlich nach links. Die Kniescheibenreflexe sind rechts erloschen, links nur ganz schwach noch vorhanden. Herz und Lungen sind normal. Das Unterscheidungsvermögen zwischen warm und kalt ist vorhanden am Gesicht, der linken Brust, dem linken Arm und an der linken Hand, sonst überall erloschen. Die Berührungsempfindung ist an beiden Armen und an der Brust erhalten, an der oberen Bauchhälfte weniger gestört als an der unteren, am rechten Bein erloschen, links stark herabgesetzt. Das Röntgenbild, im Jahre 1901 aufgenommen, zeigt die starke Abweichung des 2.—5. Fingers im Grundgelenk nach der ulnaren Seite. Der 5. Mittelhandknochen ist gleichmäßig verdickt, seine beiden Gelenkenden deformiert, ebenso die 1. Phalanx des 5. Fingers. Am 4. und 5. Finger fehlt die 2. und 3. Phalanx, an den übrigen Fingern ist sie erhalten. Der Radius ist in seinem unteren Ende gleichmäßig verdickt.

Es unterliegt keinem Zweifel, daß es sich im vorliegenden Falle um Syringomyelie handelt. Die Krankheit begann im 18. Lebensjahre des Patienten, angeblich nach einem Unfall. Es ist nicht anzunehmen, daß dieser Unfall die Ursache der Erkrankung selbst gewesen ist, wohl aber, daß er ein wesentliches verschlimmerndes Moment dargestellt hat. Jedenfalls hat der Kranke nach dem Unfall die ersten Erscheinungen gemerkt. Auffallend ist es, daß die Affektion der linken Hüfte von allen Knochenleiden am ersten in die Erscheinung trat und zwar unter den Symptomen der Coxa vara. Bei dem erlittenen Unfall ist der Patient besonders auf die linke Hüfte gefallen, und es wäre deshalb nicht unwahrscheinlich, daß die Erscheinungen der Coxa vara durch eine Fraktur resp. Infraktion im Schenkelhals bedingt waren. Daß eine stärkere Läsion der Hüfte vorgelegen hat, dafür spricht der Umstand, daß der Kranke 4 Wochen lang nach dem Unfall das Bett gehütet hat. Der weitere Verlauf

aber und die stetig zunehmende Verschlimmerung ist doch nur so zu erklären, daß die Verbiegung des Schenkelhalses allmählich zugenommen hat. Bei der sehr starken Verdickung des Trochanters, die sich im späteren Verlauf zeigte, ist es wahrscheinlich, daß auch die ersten Erscheinungen nicht auf eine Fraktur im Schenkelhals zurückzuführen sind, sondern daß es infolge der Störungen in der Ernährung des Knochens zu einer Infraktion oder Verbiegung im Schenkelhals gekommen ist. Infolge der Weichheit der Knochen besonders an der lädierten Stelle nehmen dann unter der stetigen Einwirkung der Belastung und des Muskelzuges die Erscheinungen zu.

Nach der Beobachtung von Goertz kann durch überwiegende Beteiligung der Adduktoren des Oberschenkels an der Muskelatrophie oder durch Beteiligung der Auswärtsroller die verschiedene Form der Stellung des Beines bedingt werden. Es ist daher anzunehmen, daß bei der Verbiegung des Schenkelhalses, die zu dem typischen Bilde der Coxa vara führt, der erste Unfall ein wesentliches verschlimmerndes Moment bei dem durch die Syringomyelie in seiner Festigkeit veränderten Schenkelhals gewesen ist. Sehen wir doch auch derartige Verbiegungen in der Nähe anderer Gelenke nicht selten, ohne daß ein Trauma von wesentlicher Bedeutung vorhergegangen ist, nur in der Richtung eintreten, in welcher ein stärkerer Muskelzug wirkt. Es ist darnach nicht angängig, bei diesem Falle die Erscheinungen lediglich von dem Trauma abhängig zu machen und anzunehmen, daß die Erscheinungen der Coxa vara bedingt sind durch eine schlecht geheilte Schenkelhalsfraktur.

In noch weiterem Verlauf der Krankheit wurde die Coxa vara stationär, nachdem es zu einem Hochstand des Trochanter um 4 cm und einer fast völligen Aufhebung der Beweglichkeit im Hüftgelenk gekommen war. Daß wir es bei dem Patienten mit einer sehr großen Biegsamkeit und Weichheit des Knochensystems zu tun haben, geht ferner auch hervor aus der hochgradigen Verbiegung der Wirbelsäule, die innerhalb der 6 Jahre der Beobachtung einen solchen Grad erreichte, daß der Rippenbogen auf der Beckenschaufel aufruhte und daß die untersten Rippen sich unter die nächsthöheren schoben (siehe die Abbildungen). Schließlich war die Stützfähigkeit der Wirbelsäule so beeinträchtigt, daß der Kranke nur kurze Zeit mit Mühe sich aufrecht erhalten konnte.

An der Hand zeigte sich der Typus der Morvanschen Krankheit, verbunden mit einer Vergrößerung der Hand, sowohl in der Breite wie in der Länge. Die Vergrößerung betrifft zum größten Teil die Weichteile, zum geringeren die Knochen. Es ist von meh-

reren Autoren diese Erscheinung als Akromegalie bezeichnet worden. Jedoch wendet sich Schlesinger mit Recht gegen diese Benennung, da die Erscheinung des vermehrten Längenwachstums nur an einzelnen Gliedern sich zeigt, und nicht wie die Akromegalie an allen Extremitäten. Des ferneren tritt auch diese Erscheinung gewöhnlich nur dort ein, wo irgendwelche entzündliche oder Eiterungsprozesse oder Ödeme vorgelegen haben.

Erst viel später, 4 Jahre nach der ersten Untersuchung, trat eine Veränderung am rechten Handgelenk auf, die sich anfangs in einer Lockerung des Bandapparates und dadurch bedingter seitlicher Beweglichkeit zeigte. Nach ferneren 2 Jahren war es dann zu einer Verdickung am unteren Ende des Radius gekommen und Verbreiterung des Handgelenks um 2 cm. Diese Verdickung des Radius begann 5 cm oberhalb des unteren Endes und setzte sich ziemlich gleichmäßig bis an das untere Ende fort. Abgesehen von leichten Reibegeräuschen waren in den Schultergelenken keine Veränderungen vorhanden. Diese geringen Erscheinungen bildeten sich aber im weiteren Verlauf wieder zurück.

Im allgemeinen treten die Veränderungen der Knochen und Gelenke an der Seite auf, an der auch die größten Störungen im Nervensystem vorhanden sind. Bei W. waren rechts die größten Veränderungen in der Gefühlssphäre vorhanden, und dementsprechend fanden sich auch die auffälligsten Veränderungen an der rechten Hand und am rechten Handgelenk. Links war nur allein das Hüftgelenk in Mitleidenschaft gezogen, das die obenerwähnte Veränderung im Sinne der Coxa vara zeigte. Die Ödeme, die anfangs und noch bei der Untersuchung vor 2 Jahren am rechten Arm und im Gesicht vorhanden waren, hatten sich ganz verloren, eine Rückbildung, die nicht so selten beobachtet wird.

A. D., 36 Jahre alt, Arbeiter, aufgenommen am 4. Mai 1897, entlassen am 21. Mai 1897. Seit dem 20. Jahre angeblich Verkrümmung der Wirbelsäule, seit 2 Jahren Schmerzen im linken Kniegelenk, wobei öfters heftiges Reiben und Knarren auftritt. Wegen dieser Erkrankung wurde im März 1896 in einem Krankenhause der Provinz die Öffnung des Gelenkes vorgenommen und ein Zweimarkstückgroßes, rundliches, glattes Knochenstück herausgezogen. Jetzt bestehen noch Beschwerden im linken Kniegelenk; seit der letzten Zeit Gefühllosigkeit der linken Seite und Unsicherheit beim Gehen. Nachträglich gibt Patient an, daß er im 20. Lebensjahre beim Düngerfahren auf die linke Seite gefallen sei und daß seit jener Zeit die Rückenverkrümmung zugenommen habe.

Befund: Anscheinend kräftiger, kleiner Mann. Die ganze Brustwirbelsäule ist nach rechts und hinten gekrümmt. Die Krümmung besteht hauptsächlich im oberen Teil der Brustwirbelsäule. Die Dornfort-

sätze sind nicht verdickt und sehen nahezu gerade nach hinten. Das linke Kniegelenk ist verdickt, besonders am inneren Höcker des Schienbeins und des Oberschenkels. Am linken Rand der beweglichen Kniescheibe ist eine etwa 5 cm lange, flache Hautnarbe und unterhalb der Kniescheibe ebenfalls eine 3 cm lange Narbe. Die Kapsel des Gelenks ist hochgradig verdickt, im Gelenk ein leichter Erguß. Alle Bewegungen des Gelenkes sind in normaler Weise ausführbar, doch hört und fühlt man bei denselben ein starkes Knirschen und Knarren. Der Gang des Patienten ist unsicher, ataktisch. Die Kniescheibenreflexe sind deutlich gesteigert und ebenso die Achillessehnenreflexe. Der Kremasterreflex fehlt. Die linke Pupille ist weiter als die rechte. Die Pupillenreflexe sind normal. Die ganze rechte Seite ist in ihrer Schmerz- und Temperaturempfindung gestört, links besteht eine Herabsetzung. Die rohe Kraft ist rechts herabgesetzt.

Untersuchung am 1. März 1900: Rechts auf dem Rücken große Verbrennungsnarbe. Rechtsseitige gleichmäßige Verbiegung der Wirbelsäule mit geringem rechtsseitigen Rippenbuckel. Das Brustbein ist nach rechts abgewichen. Die Verkrümmung der Wirbelsäule hat seit der letzten Untersuchung bedeutend zugenommen. Der linke Oberschenkel ist etwas abgemagert. Beide Unterschenkel sind geschwollen, der rechte etwas stärker und ist bläulich verfärbt. Die rechte obere Extremität ist bedeutend magerer wie die linke, ödematös, bläulichrot verfärbt. Die Zwischenknochenmuskeln sind abgemagert, ebenso der Daumen- und Kleinfingerballen. Die Muskulatur des linken Armes ist viel kräftiger wie rechts. Es besteht keine Abmagerung der Hand. Das Gesicht ist bläulich verfärbt und gedunsen. Die Schmerzempfindung an der rechten oberen Extremität ist ganz, an der ganzen Außenseite des rechten Beines und des linken Unterschenkels vollkommen geschwunden, die Temperaturempfindung rechts vollkommen, auch im Gesicht, sogar für kochendes Wasser, herabgesetzt. Der Gang ist ataktisch. Die Kniescheibenreflexe sind beiderseits gesteigert. Die Gelenkkapsel des linken Knies ist verdickt. Es besteht noch etwas Reiben im Gelenk, jedoch ist ein Flüssigkeitserguß nicht mehr vorhanden. Die Höcker des Kniegelenkes sind verbreitert. Das rechte Knie ist normal.

Untersuchung am 5. August 1901: Gesicht stark gedunsen. Das rechte Bein wird mit Schleuderbewegung vorwärts gestellt. Der Oberschenkel ist stark abgemagert, der Unterschenkel bläulich verfärbt und geschwollen. Der linke Unterschenkel zeigt schlaffe Muskulatur. Bei geschlossenen Augen besteht starkes Schwanken. Die Haut des Rumpfes fühlt sich ödematös an. Der rechte Arm ist dünner wie der linke. Die Muskulatur ist beiderseits schlaff. Die Bewegungen wenig kräftig. Der linke Oberarm ist $3^1/_2$ cm stärker, ebenso der Unterarm. Die linke Hand ist größer wie die rechte, und zwar beträgt der Umfang $1^1/_2$ cm, die Länge 1 cm mehr. Die Zwischenknochenmuskeln sind links abgemagert, rechts erhalten. Die Haut ist sehr schlaff und läßt sich in großen Falten abheben, sie fühlt sich verdickt an und ist leicht ödematös geschwollen. Die Verkrümmung der Wirbelsäule hat im Brustteil sehr stark zugenommen. Die Sensibilität ist rechts hinten vollständig aufgehoben, mit Ausnahme des Kopfes links oben etwas herabgesetzt. Entsprechend dem 10. bis

12. Brustwirbel ist eine hyperästhetische Zone, die genau in der Mitte der Wirbelsäule abschneidet. Hier besteht auch eine leichte Hyperämie. Der untere Körperteil ist anästhetisch. Die hyperästhetische Zone setzt sich nach dem Bauche hin fort bis zur Mittellinie. Die Kniescheibenreflexe sind rechts sehr gesteigert, links herabgesetzt. Rechts besteht deutlicher Fußklonus, links nicht. Die Gelenke sind freibeweglich. Links oben ist im Bereiche der hyperästhetischen Zone der Temperatursinn erhalten, ebenso noch etwas oberhalb des Glutäus. Nach brieflicher Mitteilung (1903) ist der Patient inzwischen gestorben. Eine Obduktion ist nicht gemacht worden.

Die Erkrankung begann im 20. Lebensjahr des Patienten, und zwar will dem Kranken eine Verbiegung der Wirbelsäule zuerst aufgefallen sein.

14 Jahre später trat eine Verdickung des linken Kniegelenks auf, es hatte sich in demselben ein Erguß gebildet neben sehr starken arthritischen Veränderungen, die hauptsächlich die Kapsel, weniger die Knochen betrafen, und freien Gelenkkörpern. Trotzdem ist die Beweglichkeit eine gute geblieben, und Schmerzen sind nicht vorhanden. Der freie Gelenkkörper wurde entfernt, eine starke Verdickung des Gelenkes, besonders der Kapsel, sowie ein Flüssigkeitserguß blieb aber bestehen, so daß bei der ersten Untersuchung diese Veränderungen an dem Gelenk am meisten in die Augen fielen.

Nach 3 Jahren hatte sich der Flüssigkeitserguß ohne irgendwelche therapeutischen Maßnahmen zurückgebildet, und ebenso waren die arthritischen Veränderungen geringer geworden. Dies ist nicht so sehr als ein Erfolg der Arthrotomie anzusehen, da der Rückgang erst nach Jahren erfolgte, sondern in der Natur der Erkrankung selbst bedingt, bei der in nicht seltenen Fällen hochgradig spontane Besserungen selbst beim völligen Gebrauch der affizierten Extremitäten eintreten.

Es ist nicht gerade häufig, daß die Veränderungen an den Gelenken sich in der unteren Extremität abspielen, aber im vorliegenden Falle waren auch die Nervenveränderungen und die Störungen der Motilität (ataktischer Gang) am meisten vorwiegend an den Beinen.

3 Jahre nach der ersten Untersuchung begannen sich die Veränderungen an der linken Hand zu zeigen, die dann nach weiteren 1½ Jahren in Länge und Breite um nahezu 3 cm zugenommen hatte. Sie bestanden in einer einfachen Größen- und Dickenzunahme besonders der Weichteile. Die Knochen selbst zeigten sich im Röntgenbilde lichter und gleichmäßig verdickt. Die Markhöhlen waren in normaler Weise und Größe vorhanden. Es bestand also eine einfache gleichmäßige Zunahme in jeder Richtung mit Abnahme der Dichtig-

keit des Gefüges. Gleichzeitig begannen bei dem Kranken, ohne daß irgendeine Veränderung an den inneren Organen nachweisbar war, starke Ödeme und bläulich-rote Verfärbung der Haut sich einzustellen (s. Fall 20). Die Verbiegung der Wirbelsäule ist nach rechts, also nicht nach der Seite, an welcher die stärksten Veränderungen der Gelenke waren, und erreichte einen ungewöhnlich hohen Grad. Ebenso ist es auffallend, daß die stärksten Veränderungen der Nerven anfangs rechts aufgetreten waren, während später auch die linke Seite in Mitleidenschaft gezogen wurde, so daß also die erst relativ spät erfolgende Erkrankung der linken oberen Extremität erklärt ist durch das auch spätere Auftreten der Nervenaffektion auf dieser Seite. Die Verbiegung der Wirbelsäule aber war schon vor dem Auftreten der Erkrankung am linken Arm soweit ausgebildet, daß sie nun nicht mehr beeinflußt werden konnte. Sie ist als eine Zunahme der bei den meisten Menschen vorhandenen rechtsseitigen Skoliose aufzufassen.

In neuropathologischer Beziehung verdient die hochgradige Ataxie an den unteren Extremitäten eine Erwähnung.

L. F., 42 Jahre alt, aus Paprotsch, aufgenommen am 11. Oktober 1898, entlassen am 21. Oktober 1898. Im Jahre 1891 und 1896 will Patient je einen Anfall von Bewußtlosigkeit ohne Krämpfe mit vorhergehendem Reißen und Kribbeln in den Gliedern gehabt haben. Bis zum Jahre 1894 will Patient sonst gesund gewesen sein, dann bemerkte er, wie sich sein Rücken allmählich anfing zu krümmen und zwar zuerst in der Brustgegend und dann im Nacken. Die Krümmung nahm allmählich zu, dazu gesellte sich Schwäche in den Armen und Händen und zwar besonders in der linken Hand. Auch die Beine wurden schwächer, so daß Patient längere Wege nicht mehr gehen konnte. Seit einem Jahre will er nicht mehr arbeiten können, weil er dann Schmerzen an der verbogenen Wirbelsäule und in den Armen habe. Der Appetit sei gut, Schlaf schlecht.

Befund: F. ist ein mittelgroßer, schlecht genährter Mann von gesunder Hautfarbe. Der Gang ist leicht spastisch. Die Halswirbelsäule ist von ihrer Mitte an bis zum Ende der Brustwirbelsäule herab stark nach rechts und hinten gebogen. Die Krümmung sitzt besonders im Hals- und im unteren Brustwirbelteile. Die Dornfortsätze sehen direkt nach hinten. Die Lendenwirbelsäule ist etwas nach links und nach vorn gebogen. Das Becken steht nicht schief. Druck auf die Wirbelsäule ist nicht schmerzhaft. Die Dornfortsätze sind nicht verbreitert und nicht verdickt. Die Beweglichkeit der Wirbelsäule ist an den befallenen Partien bedeutend herabgesetzt. Die Deltoides sind beiderseits atrophisch. Der Trizeps ist besonders rechts abgemagert. Die linke Hand zeigt eine Abmagerung des Kleinfingerballens, der Zwischenknochenmuskeln, etwas weniger des Daumenballens. Auch rechts besteht eine Atrophie der Muskeln, jedoch in geringerem Grade. Die faradische Erregbarkeit der Interossei links und des Kleinfingerballens fehlen, sonst ist dieselbe erhalten und scheint nur im rechten Deltoides etwas verlangsamt. Das

Empfindungsvermögen ist herabgesetzt an beiden Armen, besonders den Händen und dem Schultergürtel bis zur zweiten Rippe und im Bereich der Brustwirbelsäule, nach oben bis zum Beginn der Haargrenze. Der Temperatursinn ist überall gestört. Der Westphal ist gesteigert, besonders rechts. Die Pupillen reagieren normal, geringer Romberg.

Untersuchung am 17. März 1900: Die Verbiegung der Wirbelsäule hat etwas zugenommen. Besonders stark springt der unterste Hals- und der erste Brustwirbel vor, deren Dornfortsätze sind ungefähr 5 cm von der Mittellinie entfernt. Die linke Armmuskulatur ist etwas abgemagert, ebenso die Handmuskulatur. Temperatursinnstörung ist an der linken und rechten oberen Extremität vorhanden, links in stärkerem Maße wie rechts. Muskelzittern an der linken oberen Extremität. Sensibilität im Bereich des Gesichts und Halses ist normal, am linken Arme verlangsamt, ebenso rechts. Vom unteren Rippenbogen an ist eine zirkuläre, ca. vier Finger breite, hyperästhetische Zone. Das rechte Bein ist stärker abgemagert. Der Gang ist leicht spastisch. Kniescheibenreflexe sind beiderseits gesteigert, ebenso der Fußklonus. Eine Verdickung der Knochen und der Gelenke besteht nicht. Die Dornfortsätze der Wirbelsäule sind nicht verdickt.

Nach brieflicher Mitteilung ist Patient gestorben.

Im vorliegenden Falle ist der nicht sehr häufige Beginn der Erkrankung mit Krämpfen bemerkenswert. Vom Knochensystem war allein die Wirbelsäule ergriffen, während das Muskelsystem auffälligere Veränderungen und zwar in Form der Atrophie zeigte.

P. H., 44 Jahre alt, aus Trzybin. Aufgenommen am 29. März 1898, entlassen am 2. April 1898.

Patient bekam vor 7 Jahren einen Axthieb in den linken Daumen und hatte im Anschluß daran eine Eiterung, die bis zur Mitte des Armes reichte. Als die Eiterung noch nicht beseitigt und die Wunde noch nicht geheilt war, ging er schon wieder zur Arbeit, wodurch sich die Erkrankung verschlimmerte und besonders das Handgelenk stark in Mitleidenschaft gezogen wurde, so daß es bald darauf die jetzt noch nachweisbare Deformität angenommen hat. Die Finger der linken Hand blieben verkrüppelt; er konnte jedoch mit derselben noch leidlich arbeiten. Vor 6 Jahren wurde er beim Anbinden eines Ochsen an der rechten Hand verletzt. Es trat hier wiederum eine eitrige Entzündung ein, die wiederholte Einschnitte erforderte, und danach trat eine Verkrüppelung und Verdickung der Hand und der Finger wie links ein. Sonst hat er sich immer gesund gefühlt und hat arbeiten können. Er habe jedoch, seitdem die Entzündung an den Armen gewesen sei, gemerkt, daß er nicht mehr so gut kalt und warm unterscheiden könne. Er hätte sich auch öfter verbrannt, ohne daß er es merkte.

Der Befund ist folgender: Kräftiger Mensch, Herz und Lungen gesund. Der Puls normal. Beide Hände sind stark verdickt und zeigen verkrüppelte Finger. Die Haut ist rissig aufgesprungen. Links ist das Endglied des dritten Fingers verkrüppelt und unregelmäßig verdickt. Ebenso ist das Handgelenk verdickt, und die Hand steht im Handgelenk in leichter volarer Subluxationsstellung. Rechts fehlt das Endglied des

dritten Fingers, und das Endglied des zweiten ist verkrüppelt. Der vierte und fünfte Finger stehen in Beugestellung fest. Die Beweglichkeit in sämtlichen Fingergelenken ist stark herabgesetzt. Der Faustschluß ist aktiv wie passiv unmöglich, links schlechter wie rechts. An verschiedenen Stellen der Hand sind Narben. Das rechte Ellenbogengelenk ist besonders am äußeren Höcker stark verdickt. Man fühlt bei Bewegungen deutliches Knarren und Reiben, jedoch ist die Beweglichkeit ziemlich frei. Die anderen Gelenke sind normal. Das Empfindungsvermögen an Händen und Armen ist scheinbar herabgesetzt, ebenso der Temperatursinn. Die Pupillen reagieren normal. Westphal gesteigert, Romberg normal. Der Gang ist etwas unsicher. Die faradische Erregbarkeit der Armmuskeln beiderseits gleich. Die Kniescheibenreflexe sind gesteigert.

Untersuchungsbefund am 25. April 1901.

Seit dem 25. Februar d. J. will der Kranke ohne eine besondere Ursache eine Schwellung des linken Armes und der linken Schulter gemerkt haben. Hierbei sei ihm eine Störung des Empfindungsvermögens, besonders des Temperatursinns aufgefallen. Der Ernährungszustand ist geringer wie früher. Das rechte Ellenbogengelenk ist verdickt. An der äußeren Seite ist eine starke Knochenauftreibung vorhanden. An der inneren Seite ist ebenfalls eine geringe Verdickung vorhanden. Die Beweglichkeit ist nur innerhalb eines Winkels von 60 Grad möglich. Beugung und Streckung nicht vollkommen ausführbar. Bei Bewegungen im Gelenk sind deutliche Reibegeräusche vorhanden. Eine Schwellung des rechten Armes besteht nicht. Die Muskulatur des rechten Armes ist etwas schlaff. Der vierte und fünfte Finger an der rechten Hand ist in die Hohlhand eingeschlagen. Dieselben sind nur in sehr beschränktem Maße beweglich. Am zweiten und dritten Finger fehlt das Endglied. Die Stümpfe sind gut vernarbt. Am Mittelgelenk sind die Finger steif, und zwar steht der zweite im rechten Winkel gebeugt, die andern gerade. Die Streckung im Grundgelenk ist nicht vollkommen möglich. Der rechte Daumen ist noch nahezu normal. Das rechte Handgelenk ist frei beweglich. Die Daumen- und Kleinfingermuskulatur stark abgemagert. Auf dem Handrücken der rechten Hand ist eine markstückgroße Brandwunde. Der ganze linke Arm ist unförmig verdickt. Die Haut seidig glänzend, ödematös. Sämtliche Gelenke sind in ihrer Beweglichkeit stark behindert. Das linke Schultergelenk ist sehr stark geschwollen; in demselben ein Erguß. Besonders stark ist der Oberarm von der Schwellung betroffen. Die Beweglichkeit im Schultergelenk ist in sehr hohem Grade über die normale Grenze möglich.

Der dritte, vierte und fünfte Finger der linken Hand sind steif und verdickt; dieselben stehen gerade. Der Zeigefinger ist normal, der Daumen leicht gekrümmt, unbeweglich. Die linke Hand steht im Handgelenk in Subluxationsstellung unbeweglich. Der Radius und die Ulna sind stark verdickt. Man kann die Gelenkfläche des Radius und der Ulna an ihrer Dorsalfläche deutlich fühlen. Auch die Hohlhand zeigt ein starkes Ödem. Dicht über dem Handgelenk beginnt ein pralles Ödem des ganzen Armes, das bis zum Schlüsselbein reicht, besonders stark an der Innenseite des Oberarms ist und auf Druck deutliche Dellen erkennen läßt. Das linke

Ellenbogengelenk ist in seiner Beweglichkeit beschränkt. Seitliche Beweglichkeit nicht vorhanden. Knochenauftreibung nicht wahrnehmbar. Die Wirbelsäule ist am oberen Brustteile deutlich nach rechts gekrümmt, und gleichzeitig besteht eine Verbiegung nach hinten. Die Pupillen sind gleich weit und reagieren auf Lichteinfall. Die Patellarreflexe sind gesteigert. Das Wärme- und Kältegefühl ist rechts vom Ellenbogen abwärts aufgehoben. Links wird vom Ohr abwärts bis zur Hand alles als „warm" empfunden. Die Sensibilität am linken Unterarm und an der Innenfläche des Oberarmes ist herabgesetzt. Es wurde die Punktion des linken Schultergelenkes gemacht, und hierbei entleerte sich ein serofibrinöser Erguß, der so stark mit Fibrinflocken durchsetzt war, daß eine Entleerung durch die dickste Kanüle nicht möglich war. Es wurde deshalb am 17. Mai das Gelenk durch den typischen Resektionsschnitt eröffnet. Bei der Operation zeigte sich die Haut sehr stark ödematös durchtränkt, ebenso die Muskulatur. Die Muskulatur sah blaß aus. Die Gelenkkapsel war sehr stark verdickt, zeigte ein sammetfarbenes rotes Aussehen und zahlreiche Auflagerungen von Fibrin und reiche Zottenbildung. Besonders am Ansatz an dem Gelenkkopf waren die Zotten in großer Zahl vorhanden. Die Cavitas glenodalis war sehr stark verbreitert. Der Gelenkkopf vergrößert, zeigt an der Innenseite ein Fehlen des Knorpels in einer Ausdehnung von Zehnpfennigstückgröße. Auflagerungen sind nicht vorhanden; freie Knochenstückchen befinden sich nicht in dem Gelenk. Resektion des Oberarmkopfes. Die Wundheilung verlief ohne Besonderheiten; ehe dieselbe aber vollendet war, hatte sich der Patient heimlich aus dem Krankenhause entfernt.

Es wurden durch die Liebenswürdigkeit des Herrn Prof. Lubarsch, dem ich auch an dieser Stelle meinen verbindlichsten Dank aussprechen möchte, die exzidierten Stücke aus der Muskulatur des Deltoides, aus der Gelenkkapsel, vom Oberarmkopf, sowie die Gelenkflüssigkeit untersucht. Ich gebe in folgendem den mir übersandten Befund, soweit er die Veränderungen am Knochen betrifft, wieder.

Der Humeruskopf zeigt einen unebenen mit kleinen flachen oder auch mehr erhabenen Prominenzen versehenen Knorpelüberzug. Die Knochensubstanz ist sehr porös und leicht schneidbar. Mikroskopisch finden sich folgende Veränderungen: Die Knochenbälkchen sind vielfach sehr dünn und teils von reichlichen Osteoblastenlagern besetzt, teils bieten sie auch zahlreiche mit Osteoklasten ausgefüllte Howshipsche Lakunen dar. Oft sind solchen Balken auch junge, kleine Knochenlamellen angelagert, die vielfach noch nicht ganz verkalkt erscheinen Das Knochenmark ist meistens arm an Fettgewebe und ziemlich reich an Myelozyten, roten Blutkörperchen und eosinophilen Zellen. Stellenweise überwiegt aber auch fibröses und leicht schleimiges Bindegewebe. Nach dem Knorpelüberzug geht der Knochen unmerklich zu hyalinem zum Teil verkalkten und reichliche große Knorpelzellen und -säulen enthaltenden Knorpelgewebe über. Die oberste Knorpelschicht ist vielfach aufgefasert, homogen und enthält oft nicht mehr gut färbbare Knorpelzellen. An dieses nekrotische Knorpelgewebe schließt sich in bald scharfen, bald unmerklichen Übergängen kollagenes Bindegewebe an, das wiederum in reichliches, sehr blutgefäßreiches Granulationsgewebe übergeht. Diesem

Granulationsgewebe liegt dann noch eine mehr oder weniger dicke Schicht von Fibrinfasern und -netzen auf, in die meist nur spärlich mehr oder weniger gelapptkernige Leukozyten eingesprengt sind. Auch hier können Mikroorganismen nicht aufgefunden werden.

Untersuchung am 28. März 1903: Patient ist in mäßigem Ernährungszustande. Die Muskulatur der linken Schulter ist stark abgemagert, so daß man die Knochenvorsprünge des Schulterblattes deutlich sehen kann. Auch die Muskulatur des rechten Schulterblattes ist magerer wie normal. Die Wirbelsäule ist deutlich nach rechts und etwas nach hinten gebogen, und zwar sitzt die Verbiegung der Wirbelsäule am oberen Teile der Brustwirbelsäule und geht dann in einem flachen Bogen zur Geraden zurück. Der Scheitel der Verbiegung liegt am 6.—7. Brustwirbel und ist 2 cm von der Mittellinie nach rechts entfernt. Außerdem besteht eine leichte Krümmung nach hinten. Der rechte Schulterblattwinkel steht etwas tiefer wie der linke, und der innere Rand des rechten Schulterblattes steht flügelförmig vom Brustkorb ab. Ein deutlicher Rippenbuckel ist nicht vorhanden.

Fig. 3.

Rechte Hand: Der Daumen ist mäßig verdickt, steht im Endgelenk gebeugt, ist aber in demselben wie im Grundgelenk leicht beweglich. Der zweite Finger steht im Mittelgelenk gekrümmt. Das Endglied fehlt zum größten Teil. Der Stumpf ist konisch zugespitzt und trägt in der Mitte den verkümmerten Nagel. Das Grundglied ist leicht beweglich. Vom zweiten Finger fehlt das Endglied und die Hälfte des Mittelgliedes. Das Rand- und Mittelglied ist verdickt. Das Grundglied ist leicht beweglich. Der vierte Finger ist am Mittelgelenk gekrümmt, das Endglied ist um die Hälfte verkürzt. Der Nagel verkümmert. Das Mittelglied

ist rötlich und hat eine kleine Wunde. Das Grundglied leicht beweglich. Der 5. Finger im Mittelglied gebeugt, etwas verdickt, das Endglied etwas verkürzt. Alle 5 Finger stehen ulnarwärts abgewichen. Die Köpfchen der Mittelhandknochen erscheinen etwas verdickt. Die Zwischenknochenmuskeln sind deutlich abgemagert; ebenso der Daumen- und Kleinfingerballen. Die Haut ist sehr derb und rissig. Die Handgelenkgegend ist stark verbreitert, besonders stark springt das untere Ende der Ulna vor.

Fig. 4.

Ein Erguß ist im Handgelenk nicht vorhanden. Die Beugung nach oben und unten ist normal. Es besteht eine leichte, seitliche Beweglichkeit. Hierbei ist ein deutliches Knarren und Reiben zu fühlen. Das rechte Ellenbogengelenk (Röntgenbild und Photographie Fig. 3 und 4) ist stark verbreitert, besonders durch die Verdickung des inneren Höckers des Oberarmes. Der Arm kann im Ellenbogengelenk nicht völlig gestreckt werden. Die Beugung ist nur bis zum rechten Winkel möglich. Hierbei fühlt man ein Knarren und Reiben. Auf der Rückenfläche des Ellenbogengelenks ist eine strahlige Narbe. Am oberen Ende der inneren

Condylus humeri springt ein Knochenvorsprung in Form einer Zacke, nach dem Gelenk zu, vor. Neben diesem Vorsprung liegt eine weitere etwa hühnereigroße, knöcherne Verdickung, die dem Oberarm angehört und als Geschwulst in die Ellenbeuge vorspringt; dieselbe ist von glatter Oberfläche und läßt nur an einzelnen Stellen leichte Zacken durchfühlen. Sie reicht anscheinend bis zum Beginn des Oberarmschaftes. Der äußere

Fig. 5.

Fig. 6.

Höcker des Oberarmes ist nicht verbreitert. Das Köpfchen des Radius anscheinend unverändert. Das Olekranon ist verbreitert, und man fühlt an seinem äußeren Ende ein etwa haselnußgroßes, freibewegliches Knochenstückchen. Bei Beugung des Ellenbogengelenkes starkes Reiben, Schmerzen empfindet der Patient nicht. Es besteht eine geringe seitliche Beweglichkeit des Ellenbogengelenks. Das rechte Schultergelenk anscheinend wenig verändert; jedoch erscheint der Oberarmkopf etwas dicker wie

gewöhnlich, und man fühlt bei Bewegung deutliches Knarren und Reiben. Die linke Hand: Von bläulichroter Farbe, deutliche Abmagerung der Zwischenknochenmuskeln; fast völliges Fehlen des Kleinfingerballens und des Daumenballens. Der Daumen steht nach der Hohlhand etwas eingeschlagen und ist in seinem Grundgelenk stark verdickt und vollständig steif. Das Endglied ist nach außen abgewichen; am Grundgelenk eine kleine eiternde Fistel. Der zweite Finger annähernd normal. Seine Beweglichkeit in dem Nagelgelenk etwas beschränkt. Der dritte Finger im Nagelgelenk deutlich verkürzt und verdickt. Stärker jedoch ist das Mittelgelenk verdickt. In seiner Beweglichkeit um die Hälfte beschränkt. Das Grundgelenk ebenfalls beschränkt beweglich. Der vierte Finger nahezu normal, ebenso der fünfte Finger. Das Handgelenk (Röntgenbild und Photographie Fig. 5 und 6) ist sehr stark verdickt, und zwar ist es besonders der Radius, der an seinem unteren Ende eine 5 cm oberhalb desselben beginnende allmählich zunehmende Verbreiterung zeigt, so daß der Durchmesser am unteren Ende 4 cm beträgt. Die Ulna zeigt eine etwas geringere Verdickung, Durchmesser beträgt $2^1/_2$ cm cm. Die Hand steht in volarer Subluxationsstellung, so daß man an dem Rücken des Unterarmes die oberen Teile des Radius und der Ulna bequem fühlen kann, während man auf der Hohlhandseite die Knochen der Handwurzel leicht fühlt. Auf dem Rücken des Handgelenks verläuft eine strahlige Narbe, und eine andere Narbe liegt auf der Hohlhand. Bewegungen im Sinne der Beugung und Streckung sind nur in mäßigem Grade ausführbar, dagegen ist eine ziemlich ausgiebige seitliche Beweglichkeit ohne Knarren und Reiben im Handgelenk möglich. Das linke Ellenbogengelenk zeigt eine leichte Verbreiterung des inneren Höckers des Oberarmes. Sonst keine Veränderung. Am linken Oberarm sind zahlreiche Narben, die zum Teil von Verbrennung, zum Teil von Eröffnung von Eiterungen herrühren. Über das linke Schultergelenk verläuft eine 12 cm lange, glatte Narbe (Operationsnarbe). Die Gegend des Schultergelenkes ist stark verdickt. Ein Erguß im Schultergelenk nicht vorhanden. Die Verdickung rührt zum Teil her von einer Verdickung des Oberarmknochens. Daneben liegt aber an der Innenseite eine starke feste Knochenauftreibung, die sich bis zum Rand der Cavitas glenoidalis fortzieht und die fest auf der Unterlage aufliegt. Der Rand der Cavitas glenodalis, den man im Anschluß an diese Verdickung fühlen kann, hat eine Länge am 11 cm an der Vorderseite. An der Hinterseite ist der Rand der Cavitas glenoidalis etwas verdickt, aber sonst normal. Oberhalb des Oberarmknochens kann man in die Gelenkkapsel eindrücken. Von der Achselhöhle her fühlt man entsprechend dem Gelenk einen starken knöchernen Vorsprung und im anderen Teile eine in den Weichteilen liegende Knochenplatte von etwa Markstückgröße. Der Oberarm kann aktiv nur bis 45° erhoben werden. Die Hand kann auf die gegenüberliegende Schulter gelegt werden und nach hinten geführt werden. Bei den Bewegungen fühlt man ein deutliches Knarren und Reiben im Gelenk. Die Muskulatur der Arme ist schlaff, aber in ihrem Umfang nicht geringer, wie man sie sonst bei Leuten im gleichen Alter findet. Beiderseits Leistenbrüche. An den Kniegelenken ist nichts Abnormes, ebenso nicht an den Hüftgelenken. Beide Füße stehen in Plattfußstellung. Der Temperatursinn in beiden

Armen erloschen, ebenso am ganzen Rücken bis zum Beginn der Lendenwirbelsäule herabgesetzt. Auch an der ganzen Brust und am Bauch ist die Temperaturempfindung vermindert, an beiden Beinen normal. An der Vorderseite des rechten Oberschenkels ist eine Überempfindung für Kalt. Schmerzempfindung ist am ganzen Körper herabgesetzt, besonders an beiden Armen. Die Patellarreflexe sind beiderseits ziemlich stark gesteigert. Fußklonus ist nicht vorhanden.

Die Erkrankung hatte im 37. Lebensjahre begonnen resp. war damals bemerkbar geworden und zwar im Anschluß an einen Axthieb in den linken Daumen. Dazu hatte sich eine Phlegmone des Unterarmes gesellt, mit der der Patient aber, trotzdem sie nicht völlig geheilt war, wieder zu arbeiten begann; ein Zeichen für die Unempfindlichkeit des Armes. Ein Jahr darauf hatte sich an eine Verletzung der rechten Hand wiederum eine Eiterung angeschlossen. Die Verdickung und Beeinträchtigung des Ellenbogengelenkes der rechten Seite hatte der Kranke gar nicht gemerkt; er wurde erst bei der ersten Untersuchung darauf aufmerksam gemacht, trotzdem damals die Knochenverdickung schon eine ziemlich stark ausgeprägte war. Nach und nach wurde dann außer dem Ellenbogengelenk noch das linke Handgelenk in Mitleidenschaft gezogen, das sich sehr bald in die gerade in diesem Gelenk häufig beobachtete Subluxationsstellung stellte. Späterhin kam noch das rechte Handgelenk hinzu, das eine besonders starke Verbreiterung der Ulna und des Radius aufwies. Am meisten auffallend war die plötzlich eintretende Schwellung und Verdickung des linken Armes, die, wie obenstehende Photographie (Fig. 7) zeigt, eine enorme Ausdehnung angenommen hatte und ohne besondere Veranlassung eingetreten war. Gleichzeitig mit der Schwellung des Armes war eine Erkrankung des linken Schultergelenkes erfolgt, die zu einer enormen Ausdehnung der Gelenkkapsel und weitgehen-

Fig. 7.

den Veränderungen der knöchernen Gelenkbestandteile geführt hatte. Die vorgenommene Punktion ergab einen stark mit Fibrin vermischten serösen Erguß, so daß selbst durch die dickste Kanüle eine Entleerung nicht möglich war. Es blieb deshalb bei der starken Veränderung des Gelenkes nichts anderes übrig, als die Resektion zu machen, und hierbei fand sich der ganze Gelenkkopf verdickt, an einzelnen Stellen seines knorpligen Überzuges beraubt. Die Gelenkpfanne war enorm verbreitert und zeigte am Rande starke Auflagerungen. Die Gelenkkapsel war stark verdickt, trug reichliche Zotten und zeigte ein gerötetes sammetfarbenes Aussehen. Dicke Fibrinniederschläge deckten an einzelnen Stellen die Zotten. Eine Ruptur der Gelenkkapsel bestand nicht, so daß im vorliegenden Falle die Annahme Rotters, der die Ödeme auf eine Zerreißung der Kapsel und Diffusion des Gelenkergusses in die Umgebung zurückführen will, nicht zutreffend ist. Ebenso ist auch nicht anzunehmen, daß durch den Druck des geschwollenen Gelenkes auf die Gefäße die ödematöse Schwellung des Armes bedingt war. Beides ist vielmehr einer gemeinsamen Ursache, beruhend in einer Alteration der Vasomotoren, zuzuschreiben.

Wie die mikroskopische Untersuchung ergab, war der Knochen atrophisch, seine Markräume verbreitert, der Fettgehalt geringer, das Gefüge weich, so daß er sich mit dem Messer schneiden ließ. Der Knorpel war aufgefasert. Er ging nach der Oberfläche zu in Bindegewebe über, das seinerseits wiederum mit Fibrin bedeckt war. Die Muskulatur zeigte ebenfalls eine starke Degeneration neben Verbreiterung des Bindegewebes, so daß also eine Umfangsverminderung der Muskulatur nicht zustande kam. Nach der Resektion stellte sich, wie eine Untersuchung nach zwei Jahren ergab, wiederum Verdickung und Knochenneubildung am Oberarmschaft ein. Außerdem nahm die Verbreiterung der Gelenkpfanne zu, und in der Gelenkkapsel bildeten sich neue Knochen. Es wird also durch die Resektion der weiteren Ausbildung der Knochendeformität kein Einhalt getan.

Wie das Röntgenbild des Ellenbogengelenkes zeigt, ist die Knochenneubildung, die vom Oberarm ausgeht, eine ganz enorme. Von beiden Kondylen reichen lange Spangen über den Unterarm hinaus, in einer Länge von 5 resp. 8 cm. Nach vorn zu überragten ebenfalls Knochenspangen das Gelenk, und nach hinten zu lag wie eine große Platte das deformierte Olekranon dem Gelenk auf. Das Köpfchen des Radius war pilzförmig verbreitert. Trotz dieser hochgradigen Veränderungen war die Beweglichkeit des Ellenbogengelenkes eine relativ gute. Neben dieser in ausgesprochenster Weise vorhan-

denen Knochenneubildung war es an den Stellen, wo die Knochen sich inniger und ständig berührten, zu einer deutlichen Abschleifung und Atrophie gekommen, so daß die Gelenkfläche des Oberarmes tief eingeschnitten zwischen den gewucherten Kondylen liegt. Die Veränderungen im linken Handgelenk zeigten sich besonders in einer Verbreiterung der unteren Enden des Radius und der Ulna und pilzförmiger Verdickung derselben. Die Handwurzelreihe ist als solche nur eben erkennbar. Interessant ist es ferner, wie an dem Mittelhandknochen sich Auswüchse gebildet haben, die wie kleine Krallen volarwärts von dem verdickten Mittelhandköpfchen ausgehen und dem Ansatz der Muskeln entsprechen. Neben dem Interphalangealgelenk des Daumens findet sich ein kleines freies neugebildetes Knochenstückchen. Außer der Verbreiterung der unteren Enden der Unterarmknochen fällt die Verbiegung dieser beiden dicht oberhalb des Gelenkes auf ein Zeichen dafür, daß neben der großen Wachstumszunahme eine Weichheit des Knochens besteht. Trotz der großen Veränderungen am Handgelenk und am Ellenbogengelenk ist es nicht zu einem Erguß in den Gelenken gekommen. Als nun bei der letzten Untersuchung sich noch eine Verbreiterung des rechten Oberarmkopfes zeigte, und ebenso am linken Ellenbogengelenk sich eine leichte Verbreiterung des Condylus internus bemerkbar machte, da waren alle in Betracht kommenden Gelenke der oberen Extremität in Mitleidenschaft gezogen.

Die enormen Veränderungen betrafen anfangs etwas stärker die linke Seite wie die rechte. Später waren sie annähernd gleich. Die Verbiegung der Wirbelsäule nach rechts ist gleich zu Anfang vorhanden und, was besonders betont werden muß, vor der Beteiligung des linken Schultergelenkes. Es konnte der geschwollene linke Arm sowie das verdickte und verbreiterte Schultergelenk eine Einwirkung auf die Gestalt der Skoliose nicht mehr ausüben.

Nach Beseitigung der starken Gelenkschwellung durch die Resektion ging auch die Schwellung des linken Armes zurück. Dadurch ist nicht erwiesen, daß dieselbe abhängig und bedingt war durch die Gelenkschwellung. Sind doch die Ödeme der Extremitäten sehr wechselnd in ihrem Bestande und gehen sie doch sehr häufig zurück, auch wenn der Umfang des Gelenkes keine Verminderung erleidet. Ausgeschlossen ist es aber nicht, daß eine so starke Gelenkschwellung ein gleichzeitig auftretendes oder bestehendes Ödem des betreffenden Gliedes unterhalten kann. Beide entstammen einer gemeinsamen Ursache und können durch äußere Momente, wie z. B. auch das Herabhängen des Armes, unterstützt werden.

Der Fall ist einer derjenigen, bei denen die Gelenkveränderungen

am meisten ausgesprochen sind und das ganze Krankheitsbild beherrschen, während die Veränderungen am Nervensystem relativ gering erscheinen.

A. S., 38 Jahre alt, aufgenommen am 5. August 1901. Patient will seit 4 Jahren krank sein, und zwar Schmerzen im Kreuz, in den Beinen und an den Armen haben. Vor 5 Jahren hat er eine Eiterung an der linken Hand gehabt, und dabei sollen Knochensplitter weggegangen sein. Vorher war der ganze Arm geschwollen, aber nicht gerötet. Er hat zwei Kinder im Alter von 14 und 12 Jahren. Drei sind jung gestorben; das jüngste würde jetzt 5 Jahre alt sein.

Leidlich kräftiger Mann in mäßigem Ernährungszustande. Der linke Sterno cleido mastoideus ist deutlich abgemagert. Die rechte Schulter steht tiefer wie die linke. Die Muskulatur leidlich gut entwickelt. Die Gegend des rechten Ellenbogengelenks ist verbreitert. Der rechte Arm erscheint dicker wie der linke. Die Haut leicht ödematös, ebenso am Unterarm. Es ist dies besonders deutlich durch das weite Auseinanderstehen der Hautporen. Die rechte Hand ist breiter und größer wie die linke. Der Kleinfinger- und Daumenballen schlaff und mager. Der rechte Daumen besonders in seinen unteren Partien verbreitert. Diese Verbreiterung ist bedingt durch die verdickte Haut und die Verdickung der Weichteile. Die rechten Finger sind schwerer beweglich wie die linken. Der 5., 4. und 3. Finger zeigen an ihren Enden Risse und Schwielen. Die Nägel fehlen zum Teil und sind zum Teil verunstaltet. Die Wirbelsäule zeigt eine Verbiegung nach rechts und hinten und zwar am unteren Halsteile. Der Scheitel der Verbiegung entspricht dem 6. Halswirbel. Die Brustwirbelsäule ist nach links gebogen. Der Scheitel der Verbiegung ist am 10.—11. Brustwirbel. Das linke Schulterblatt steht weiter nach außen und mit seinem inneren Rande stark vor. Der Rippenbuckel ist deutlich ausgeprägt und zwar rechts am oberen Teile, links am unteren Teile. Die linke untere Brusthälfte ist von vorn nach hinten abgeflacht. Die linke Beckenschaufel steht etwas nach vorn und unten. Beide Schultergelenke sind frei beweglich; in beiden ist ein deutliches Knarren und Reiben zu fühlen. Das rechte Ellenbogengelenk ist stark verbreitert und läßt in der Ellenbeuge an der Innenseite einen deutlichen Knochenvorsprung erkennen. Derselbe ist etwa hühnereigroß. Er überragt etwas den inneren Oberarmhöcker und verschwindet bei der Beugung. Ein Erguß im Gelenk besteht nicht. Das Handgelenk rechts ist nicht verändert, hat keine seitliche Beweglichkeit. Der Temperatursinn ist am rechten Arm, rechten Schulterblatt und oberen Teile der Brust für kochendes Wasser aufgehoben, es tritt auch keine Rötung der Haut ein. Im Bereich des linken Armes sind leichte Temperatursinnstörungen zu konstatieren. Der Umfang des rechten Armes beträgt 2 cm mehr wie links. Das Empfindungsvermögen ist rechts fast völlig aufgehoben, links herabgesetzt. Die Kniescheibenreflexe sind bedeutend gesteigert. Kein Fußklonus. Der Gang etwas schwankend. Die Pupillen reagieren gut.

Untersuchung am 27. März 1903: An der rechten Hand sehr deutliche Abmagerung der Zwischenknochenmuskeln. Am rechten Arm ist der Temperatursinn aufgehoben, am rechten Schulterblatt stark gestört. Am

linken Vorderarm und Hand aufgehoben, am Oberarm stark beeinträchtigt. Stark herabgesetzt ist auch der Temperatursinn an der rechten Vorderbrustseite. An der linken Vorderbrustseite, sowie dem linken Schulterblatt zeigt sich, wie auch an den anderen Körperteilen ein verlangsamtes Empfindungsvermögen. Sensibilität ist rechts am Arm aufgehoben, links herabgesetzt. Die Pupillen reagieren gut. Die Kniescheibenreflexe sind rechts deutlich gesteigert, links weniger. Am unteren Teile der Hals- und oberen Teile der Brustwirbelsäule besteht eine Verbiegung nach rechts. Der Scheitel entspricht dem 3. Brustwirbel und liegt 2 cm von der Mittellinie entfernt. Von da an beginnt eine Verbiegung der Wirbelsäule nach links, deren Scheitel dem 11.—12. Brustwirbel entspricht. Das linke Schulterblatt steht mit seinem unteren Rande flügelförmig ab, und verläuft mit seinem inneren Rande etwas schräg von außen nach innen. Die Muskulatur ist abgemagert. Der Rippenbuckel ist links an der 3.—10. Rippe, springt deutlich an der Seite vor. Der Brustkorb ist nach rechts geneigt. Vorn ist keine Deformität des Brustkorbes vorhanden. Das Brustbein verläuft von rechts oben nach links unten. Die rechte Hand ist verkrüppelt und verdickt. Die Haut ist rissig, besonders am 4. und 5. Finger. Der Daumen ist in seinem Grundgelenk stark verbreitert, und zwar betrifft dies sowohl die Weichteile, wie auch das untere Ende des ersten Daumengliedes. Der rechte Arm und die rechte Schulter erscheinen dicker wie links. Der Umfang des Oberarmes beträgt 2 cm mehr. Das Ellenbogengelenk ist rechts verbreitert und zeigt die früher erwähnte Verdickung und Auflagerung auf der Innenseite; dieselbe gehört dem Oberarm an. Ein Gelenkerguß besteht nicht, ebenso keine seitliche Beweglichkeit. Der Arm schwillt bei der Arbeit nicht mehr an. Die Beweglichkeit am Ellenbogengelenk ist nur in mäßigem Grade behindert. Die Beugung geht bis über den rechten Winkel, die Streckung nicht vollständig bis zur geraden Linie. Die Drehbewegungen sind vollständig normal.

Die Erkankung begann im 34. Lebensjahre mit Schmerzen im Kreuz und an den Beinen, nachdem ein Jahr zuvor eine Eiterung an der linken Hand, bei welcher Knochensplitter abgegangen waren, vorhanden gewesen war.

Sie zeigte sich in Veränderungen der Finger und der linken Hand, später auch der rechten Hand. Dabei war eine Schwellung der rechten Hand vorhanden, die aber 2 Jahre später nicht mehr nachweisbar war, wohl aber zeigte dann der rechte Oberarm noch eine Verdickung um 2 cm. Diese Umfangsdifferenz war aber nicht durch ein Ödem bedingt, sondern auf eine Zunahme der Weichteile und auch der Muskulatur zurückzuführen. Die Muskulatur war aber nicht kräftiger und nicht leistungsfähiger wie auf der linken Seite (Pseudohypertrophie). Am rechten Ellenbogengelenk bestand an der Innenseite ein deutlicher Knochenvorsprung, der 2 Jahre später nicht zugenommen hatte. Die Beweglichkeit im Ellenbogengelenk war eine gute geblieben. Ein Gelenkerguß war merkwürdigerweise in der

ganzen Zeit nicht aufgetreten. An den Schultern fand sich ein Knarren, aber auch hier war eine Verschlimmerung der Gelenkaffektion nicht eingetreten.

Die Verbiegung der Wirbelsäule saß am unteren Halsteil und oberen Brustteil — sie war rechts konvex.

Die hauptsächlichen Nervenveränderungen lagen auf der rechten Seite.

Der Fall zeigt einen sehr langsamen, gutartigen Verlauf und ist wegen des spontanen Rückganges der Schwellung an der Hand und am Arm bemerkenswert.

F. M., 35 Jahre alt, aufgenommen am 11. Januar 1900, entlassen am 19. März 1900. Seit 9—10 Jahren hat er angeblich infolge eines Unfalls eine Verkrümmung der Wirbelsäule. Im Frühjahr dieses Jahres hatte er zuerst beim Arbeiten Zittern in den Armen und etwas unsicheren Gang. Dabei bestanden Schmerzen in den Fuß- und Kniegelenken. Die linke Hand ist seit etwa 6 Monaten größer wie die rechte. Vor 5 Monaten begann eine Schwellung des linken Ellenbogens. Er wurde deshalb von einem Arzte geschnitten. Eine Verletzung des Gelenkes hatte vorher nicht stattgefunden. Bis zum Oktober vorigen Jahres hat er noch alle Arbeiten verrichtet.

Untersuchung am 11. Januar 1900: Kräftiger Mann in gutem Ernährungszustande. Die linke Hand erscheint größer wie die rechte. Die Haut und das Unterhautzellgewebe erscheint verdickt. Das linke Ellenbogengelenk ist stark angeschwollen, an seiner Vorder- und Hinterseite bestehen zwei Fistelöffnungen, aus denen sich seröse Flüssigkeit in ziemlicher Menge entleert. Der linke Unterarm wird in einem Winkel von 60—70° gebeugt gehalten. Aus dieser Stellung ist eine weitere Streckung nahezu bis zur Geraden, aber keine völlige Beugung möglich. Die aktiven Bewegungen gehen mit ziemlicher Kraft, sie sind aber ebenso wie die passiven nicht schmerzhaft. Besonders verdickt ist der Oberarmknochen. Doch zeigt auch das Olekranon, sowie der Radius Verdickungen. Außerdem sind außerhalb der Kapsel und zwar an der Vorderseite des Gelenkes Knochenablagerungen zu fühlen. Die Sensibilität, sowie das Kälte- und Wärmegefühl ist am ganzen linken Arm und an der Hand herabgesetzt. Die Pupillen reagieren etwas träge. Die Kniescheibenreflexe sind gesteigert. Die Wirbelsäule ist im Hals- und Brustteil sehr stark nach rechts gebogen. Die Rippen ragen in Form eines Buckels vor. Das Schulterblatt steht sehr weit nach hinten. Die Beweglichkeit der Wirbelsäule ist in den Teilen behindert. Der Umfang der linken Hand beträgt 2 cm mehr wie rechts. Temperatur abends: 39,2°. Es wurde die Auskratzung der Fistelöffnung vorgenommen und das vereiterte Ellenbogengelenk freigelegt. Der Oberarm zeigte eine stark deformierte, an kleineren vom Knorpel entblößte Gelenkfläche, an deren Rändern in der Nähe der Kondylen knorpelige Auswüchse sich befinden. In der vorderen Gelenkkapsel liegt eine kleine Knochenplatte, eine ebensolche, etwas größere an der Außenseite des Gelenks in der Muskulatur, entsprechend

deren Ansatz am Condylus. Die Synovialis des Gelenkes ist gerötet, zeigt besonders an den Ansätzen an den Knochen Zottenbildung. Die Ulna ist in ihrer Gelenkfläche etwas breiter, besonders das Olekranon, und abgeschliffen. Der Knochen ist aber nicht besonders fest und hart. Der Radius ist im ganzen etwas verdickt. Im Gelenk selbst befand sich eine eitrige seröse Flüssigkeit. Das Gelenk wurde ohne Narkose eröffnet und ausgekratzt, wobei Patient nur geringe Schmerzen empfand, dann wurde der Arm auf eine Schiene gelagert. Die Wundheilung kam gut zustande, so daß Patient, nachdem am 5. Tage die fieberhafte Temperatur zur Norm zurückgekehrt war am 19. März 1900 mit fast verheilter Wunde und einer ein klein wenig sezernierenden Fistelöffnung nach Hause entlassen werden konnte.

Untersuchung am 5. März 1903: Patient sieht elend aus. Der Ernährungszustand ist bedeutend zurückgegangen. Die Muskulatur ist schlaff, die Hautfarbe blaß. Das Gesicht ist leicht gerötet. Die Gegend beider Fußgelenke und der Fußrücken ist von zahlreichen kleinen braunen vielfach zusammenfließenden Flecken eingenommen. Die Brustwirbelsäule bildet einen sehr starken nach rechts konvexen Bogen, dessen Spitze am 7. Brustwirbel liegt. Hierdurch wird ein starkes Vorspringen der rechten Rippen am Rücken und ein beträchtliches Höherstehen der rechten Schulter bedingt. Die Dornfortsätze sehen direkt nach hinten, die Wirbel sind nicht um die Achse gedreht. An der Brust zeigen die rechten Rippen nur eine geringe Abflachung, die linken Rippen am Rippenbogen eine geringe Vorwölbung. Hinten dagegen ist der Rippenbuckel sehr stark ausgeprägt. Die Entfernung der Spitze der Skoliose von der Mitte beträgt 6 cm. Die Beweglichkeit der Brustwirbelsäule ist herabgesetzt. Die Halswirbelsäule ist gut beweglich. Der Lendenwirbelsäule fehlt die normale Lordose; sie ist wenig beweglich. Das Becken steht gerade. Beide Beine sind gleich lang. Die Gelenke beider Beine sind gut beweglich, ebenso die des rechten Armes, jedoch ist die Muskulatur beider Beine magerer und schlaff. Der linke Arm kann im Schultergelenk aktiv wie passiv nur etwa 30° über die Wagerechte erhoben werden. Eine Veränderung des Schultergelenkes, eine Verdickung, ein Knarren oder Reiben in demselben besteht nicht. Die Drehbewegungen der Schulter sind frei. Das linke Ellenbogengelenk wird in gebeugter Stellung gehalten. Auf der Rückseite desselben verläuft eine tief eingezogene bogenförmige Narbe, von der früheren Operation herrührend. Die knöchernen Gelenkenden sind stark verdickt, so daß der Umfang des linken Ellenbogengelenkes 10 cm mehr beträgt wie rechts. Ein Ödem des Armes besteht nicht. Am meisten verdickt sind die beiden Höcker des Oberarmes, sowie das Olekranon. Neben dem inneren Höcker des Oberarmes liegt in der Muskulatur eine 5 cm lange und 7 cm breite, platte Knochenstange, die deutlich verschieblich ist und bei deren Verschiebung man ein Reiben auf der rauhen Oberfläche des inneren Höckers des Oberarmes fühlt. In dem vorderen Teil des Gelenkes sind Knochenstückchen außerhalb der Kapsel nicht nachweisbar. Die Verdickung des Radius ist sehr wenig mehr nachweisbar. An der völligen Streckung des Unterarmes fehlen 15°, die Beugung geht bis zum rechten Winkel. Die Pronation ist unbehindert, die Supination geht nur bis zur Mittelstellung. Am Hand-

gelenk sind die Gelenkenden des Radius und der Ulna etwas aufgetrieben. Die Beugung der Hand reicht nicht so weit wie links, die übrigen Bewegungen sind normal. Hand und Finger sind nicht mehr vergrößert und gut beweglich. Der Gang ist deutlich spastisch. Der Lungenbefund und die Halsorgane sind normal, jedoch besteht bei dem Patienten infolge der Verbiegung der Wirbelsäule und der Deformität des Thorax eine ziemlich hochgradige Atemnot, selbst bei geringfügigen Bewegungen. Von vorn gesehen, zeigt der Brustkorb eine Verschiebung von links oben nach rechts unten und zwar so, daß die linke Seite des Brustkorbes etwa auf 7 cm der Darmbeinschaufel genähert ist, während die rechte ca. 16 bis 20 cm von derselben entfernt steht. Am Bauche sind zwei große Schenkelbrüche, die durch ein Bruchband zurückgehalten werden. Die Haut auf denselben ist ulzeriert. Die Pupillen sind gleich weit, reagieren auf Lichteinfall, wenn auch etwas langsam und auf Konvergenz. Die Kniescheibenreflexe sind beiderseits gesteigert, Fußklonus ist vorhanden. Intentionszittern besteht nicht, ebenso ist das Lokalisationsvermögen nicht gestört. Das Rombergsche Symptom ist sehr stark ausgeprägt. Die Schmerzempfindung ist am linken Arm bedeutend herabgesetzt, ebenso die Temperaturempfindung. Diese Störungen der Sensibilität reichen an der Wirbelsäule bis etwa zum Rande des Schulterblattes und nach vorn bis zum Rande des Pectoralis major. Vorn befindet sich unterhalb dieser Sensibilitätsstörung eine leichte Hyperästhesie, besonders für warm. Sodann ist eine Störung des Temperatursinns zu konstatieren, die vom Scheitel links bis zur unteren Ohrspitze und zum Kinn reicht. An der Brust und am Rücken sind eigentliche Störungen nicht vorhanden, dagegen ist an beiden Beinen Temperatursinn, sowie Schmerzempfindung deutlich herabgesetzt.

Der vorliegende Fall zeigt besonders deutlich die starke Beeinträchtigung des Allgemeinzustandes, die sich im Laufe der Erkrankung besonders durch die starke Verbiegung der Wirbelsäule einstellen kann. Es war diese Verbiegung der Wirbelsäule auch das erste Symptom, das der Kranke 9—10 Jahre vor der ersten Untersuchung bemerkt hatte.

Seine Aufnahme in das Krankenhaus geschah wegen einer Schwellung des linken Ellenbogengelenkes, die außerhalb gespalten war. Trotzdem eine Fistel bestehen blieb, und trotzdem diese Fistel von dem Patienten nicht gerade zweckmäßig behandelt wurde, war doch eine weitergehende Eiterung und eine hochgradige Entzündung nicht eingetreten. Bei der Aufnahme war die Umgebung der Fistel, aus der sich eitrig-seröse Flüssigkeit entleerte, etwas gerötet. Um diesem Eiter guten Abfluß zu verschaffen, wurde das Gelenk ohne Narkose und ohne daß der Kranke hierbei Schmerzen empfand, eröffnet. Besonders stark war der Oberarm verunstaltet, der an seinen Rändern große, knorpelige Verdickungen zeigte. Die Gelenkkapsel war stark verdickt, an ihrer Innenfläche gerötet und zeigte eine ziem-

lich hochgradige Zottenbildung. In der Gelenkkapsel und zum Teil außerhalb des Gelenkes lagen lose Knochenstückchen. Durch die Eröffnung des Gelenkes wurde die Eiterung zum Stehen gebracht, und die Wundheilung kam gut zustande.

Bei der Untersuchung nach 3 Jahren zeigte sich kein Flüssigkeitserguß im Ellenbogengelenk mehr, wohl aber war die Verdickung an beiden Höckern des Oberarmes bestehen geblieben, es hatte sich dazu an der Innenseite eine große Knochenspange gesellt, und ebenso war das Olekranon dicker geworden. Die Verdickung des Radiusköpfchens war wenig mehr ausgeprägt.

Fig. 8.

Während bei der ersten Aufnahme eine Vergrößerung der linken Hand deutlich war, war diese bei der zweiten Untersuchung nicht mehr zu konstatieren; dafür bestand eine leichte Auftreibung der Ulna und des Radius am Handgelenk.

Die Verbiegung der Wirbelsäule hat im Laufe der Jahre erheblich zugenommen. Sie betrifft den unteren Teil der Hals- und oberen Teil der Brustwirbelsäule, ist nach rechts konvex und hat einen recht erheblichen Grad angenommen.

Die hauptsächlichen Nervenläsionen gehören der linken Seite an, und diesen entsprechen auch die Gelenkveränderungen der linken Seite. Die Verbiegung der Wirbelsäule dagegen ist nach rechts. Auf der Photographie sieht man die stark ausgeprägte Verbiegung der Wirbelsäule verbunden mit einer Kyphose und die starke Verbreiterung des linken Ellenbogengelenkes, besonders am inneren Oberarmhöcker. Das Ellenbogengelenk ist nahezu rechtwinklig fixiert.

J. T., 31 Jahre alt, aufgenommen am 29. August 1900, entlassen am 10. Oktober 1900.

Der Kranke wurde wegen einer Hautwunde der Schulter dem Diakonissenhause überwiesen. Beim Tragen eines schweren Sackes scheuerte er sich angeblich die Haut über der rechten Schulter durch, ohne etwas davon zu merken.

Patient ist ein mittelgroßer Mann in leidlich gutem Kräfte- und Ernährungszustande. Herz und Lungen sind gesund. Kälte- und Wärmeempfindung ist am rechten Arm und Schulterblatte völlig aufgehoben. Die Berührung mit dem Glüheisen verspürt der Kranke kaum. Sensibilität ist auf der rechten Körperseite nicht aufgehoben, aber stark herabgesetzt. Über der rechten Schulter befindet sich eine 4 cm hohe und 5 cm breite mit matten schlaffen Granulationen bedeckte oberflächliche Hautwunde. Es besteht eine leichte Verbiegung der Wirbelsäule nach rechts und zwar im Oberteil der Brustwirbelsäule. Der rechte Arm ist beträchtlich dicker wie der linke; die Haut ist etwas ödematös. Die Muskulatur fühlt sich weicher und schlaffer an. Eine deutliche Zusammenziehung des Musculus biceps ist nicht wahrnehmbar. Die Wunde heilte unter antiseptischer Behandlung.

Untersuchungsbefund am 8. Juli 1901 war im großen und ganzen derselbe.

Befund am 14. März 1903:

Der rechte Arm ist um 2 cm verlängert. An dieser Wachstumsvermehrung ist vor allem der Oberarm beteiligt, etwas weniger der Unterarm und die Hand. Rechtsseitige Verbiegung des obersten Teiles der Brustwirbelsäule, die am ersten Brustwirbel beginnt und am dritten und vierten Brustwirbel am stärksten ausgesprochen ist. Das rechte Schulterblatt steht nach hinten und außen und hebt sich flügelartig vom Rücken ab. Auf der rechten Schulter ist eine große strahlige Narbe, die 4—5 cm lang und ebenso breit ist. Der Umfang des rechten Ober- und Unterarmes ist je 2 cm größer wie links. Die Zwischenknochenmuskeln der rechten Hand sind deutlich atrophisch. Der Umfang der Hände ist beiderseits gleich. Die Haut des im ganzen vergrößerten rechten Armes läßt sich in großen Falten abheben und hat einen eigentümlichen Seidenglanz. Wärme- und Kältegefühl ist am rechten Arm völlig erloschen. Diese Störung geht auch auf die rechte Seite des Rumpfes und auf das rechte Bein über. Nur einige Stellen der unteren Extremität scheinen noch eine diesbezügliche Empfindung zu haben. Die Grenze normaler und gestörter Empfindungen schneidet vorn genau mit der Mittellinie ab. Hinten geht sie in der Lendengegend etwas nach links über die Mitte hinaus. Im übrigen schneidet sie auch hinten mit der Mittellinie ab. An der linken Körperhälfte ist das Wärme- und Kältegefühl vollständig erhalten und normal. Die Tastempfindung ist an der rechten Körperhälfte herabgesetzt. Die Schmerzempfindung an der rechten Körperhälfte ist am Arm und Rumpf erloschen, am Bein, namentlich am Unterschenkel herabgesetzt, links gut erhalten. Die Kniescheibenreflexe sind rechts gesteigert.

Die Verletzung, wegen der der Kranke aufgenommen wurde, betraf die linke Schulter.

Es mußte auffallen, daß ein derartiges breites Druckgeschwür entstanden war, ohne daß es der Patient besonders gemerkt hatte. Da ich hierbei nun noch ein Ödem und eine Verdickung des rechten Armes fand, so untersuchte ich das Nervensystem und fand dann meine Vermutung auf Syringomyelie bestätigt. Hierzu kam auch noch die Verbiegung der Wirbelsäule nach rechts.

Ein Jahr später zeigte sich die rechte Hand größer wie die linke, und 3 Jahre später ließ sich eine Verlängerung des ganzen rechten Armes um 2 cm nachweisen. Die Verlängerung betraf hauptsächlich den Oberarm und zum geringeren Teil den Unterarm und das Handgelenk. Nicht allein die Weichteile, sondern auch die Knochen hatten in ihrem Längen- und etwas auch im Breitenwachstum zugenommen. Daß einzelne Teile z. B. Finger deutlich wachsen, so daß die ganze Hand in kurzer Zeit erheblich die der anderen Seite in allen Dimensionen übertreffen kann, ist nicht so selten. Daß eine ganze Extremität aber in allen ihren Bestandteilen relativ gleichmäßig größer wird und daß dies durch Jahre das einzig in die Augen fallende Symptom der Syringomyelie bleibt, habe ich nur in diesem Falle gesehen. Auch hier begann das Wachstum an den peripherstenTeilen, an der Hand und den Fingern. Es steht zu erwarten, daß sich, da einmal das Knochensystem an den Veränderungen teil nimmt, noch ander Erscheinungen von seiten desselben einstellen werden.

Im Laufe der Zeit hatte die Verbiegung der Wirbelsäule zugenommen.

Nervenänderungen, Gelenkveränderungen, Verbiegung der Wirbelsäule betrafen alle die rechte Seite.

P. L.. 29 Jahre alt, Arbeiter, aufgenommen am 6. September 1900, entlassen am 23. Oktober 1900.

Bis zum Jahre 1897 will der Patient gesund gewesen sein. 1897 hat er zuerst ein Panaritium am rechten Zeigefinger gehabt. Er hatte sich an die Spitze des Fingers gestoßen. Die Eiterung ging auf die Hand über, so daß auch der Unterarm mit anschwoll. Trotzdem arbeitete der Patient weiter. Nach einem halben Jahre trat Heilung ein. Vor etwa $1^1/_2$ Jahren begann eine Eiterung am kleinen Finger, die auf den Unterarm überging und weitere Einschnitte nötig machte. Es wurde auch der vierte Finger mit ergriffen. Eigentliche Schmerzen empfand der Patient hierbei nicht. Sechs Wochen vor seiner Aufnahme fing der Zeigefinger rechts an zu eitern. Eine besondere Veranlassung dazu weiß der Patient nicht anzugeben. Im Jahre 1897 verbrannte sich der Patient beim Zementaufladen. Er ging rückwärts und kam mit dem Arm an eine rotglühende Eisenstange. Er merkte nicht, daß er sich verbrannt hatte, sondern spürte erst bei der weiteren Arbeit, daß das Hemd so fest anklebte. Die Brandwunde heilte in 14 Tagen aus. Auch den linken Oberschenkel habe er sich ebenfalls in seiner Jugend verbrannt. Sodann ist es dem Patienten aufgefallen, daß er seit dem Jahre 1897 einen etwas anderen Gesichtsausdruck bekommen hätte.

Aufnahmebefund:

L. ist in gutem Kräfte- und Ernährungszustande. Es besteht eine leichte Verbiegung des oberen Teiles der Brust- und des unteren Teiles der Halswirbelsäule nach rechts. Die Pupillen reagieren auf Lichteinfall.

Die Kniescheibenreflexe sind kaum gesteigert. Das Unterscheidungsvermögen zwischen kalt und warm ist am ganzen rechten Arm, am rechten Schulterblatt, an der rechten Brustseite stark herabgesetzt. Auch an der rechten unteren Bauchgegend und am rechten Bein ist das Unterscheidungsvermögen vermindert. Die Sensibilität ist nicht gestört. Der Umfang des rechten Unterarmes 27 cm, links 26 cm. Die Muskulatur des rechten Daumenballens ist stark geschwunden. Der Mittelfinger der rechten Hand fehlt. An der Hohlhandseite des kleinen Fingers ist eine derbe feste Narbe, wodurch der Finger in Beugestellung fixiert wird. Die Streckung ist nur bis zu einem Winkel von 60 Grad möglich. Der Ringfinger ist verdickt und im Grundgelenk innerhalb eines Winkels von 70 bis 100 Grad beweglich. Mittel- und Endgelenk beider Finger haben beschränkte Beweglichkeit. Der Daumen ist etwas verkrüppelt, ebenfalls in seiner Beweglichkeit beschränkt. Der Zeigefinger ist im Mittelgelenk überstreckt und steif. In das Endgelenk kommt man durch eine eiternde Fistel auf rauhen Knochen. Das Grundgelenk des Fingers ist versteift. Der zweite bis fünfte Finger stehen ulnarwärts abgebogen. Die Haut der Hohlhand ist schwielig und rissig. Die rechte Hand kann nicht zur Faust geschlossen werden. Die Fingerkuppen bleiben 2—4 cm von der Hohlhand entfernt. Es wurde das Endglied des Zeigefingers entfernt. Die Wunde heilte gut.

Am 8. August 1901 wurde der Patient zum zweiten Male untersucht. Rechter Arm: Haut deutlich ödematös. An der Schulter eine zehnpfennigstückgroße Narbe. Die Verkrüppelung der rechten Hand ist dieselbe geblieben. Die Interossei fehlen fast vollständig. Daumen- und Kleinfingerballen sind stark atrophisch. In der Hohlhand ist eine über das Handgelenk bis zum kleinen Finger verlaufende 20 cm lange Narbe. Die Haut der Finger ist sehr derb und rissig, besonders am zweiten Finger. Der Daumen scheint stark verkürzt und verbreitert und zeigt nach der Hohlhand zu an seinem Endgliede eine haselnußgroße Exostose. Das Endglied ist erhalten, das Mittelglied scheint zu fehlen resp. nur zum Teil erhalten zu sein. Am ersten Daumengelenk starke seitliche Beweglichkeit. Das Metakarpalköpfchen des Daumens erscheint stark verdickt. Auch das zweite Metakarpalköpfchen ist stark verdickt, und bei Bewegungsversuchen fühlt man hier ein starkes Knirschen und Reiben. Der dritte Finger fehlt, der vierte Finger ist bedeutend verkürzt und zwar scheint das erste Glied völlig zu fehlen. Der kleine Finger ist in seinem Ende verdickt und zeigt ein Fehlen der Hälfte des letzten Fingergliedes. Der Nagel ist verkrüppelt. Das Grundgelenk ist beweglich, alle anderen Gelenke steif. Die Muskulatur am Arm ist scheinbar ziemlich gut erhalten und fühlt sich bis auf die Unterarmmuskulatur ziemlich fest an. An der linken Hand besteht etwas Abmagerung der Zwischenknochenmuskulatur und Schwund des Daumens und Kleinfingerballens. Die Hohlhand zeigt eine etwas rissige und spröde Haut. Am Unterarm ist eine fünfmarkstückgroße gewulstete Narbe. Die Verbiegung der Wirbelsäule annähernd in derselben Weise wie früher. Das rechte Schulterblatt steht tiefer wie das linke und weiter von der Mittellinie ab. Die Klavikularportion des Sternocleidomastoideus ist etwas atrophisch. Rechts, vorn vom Schlüsselbein, hinten vom Brustwirbel bis zur Schulter

ziehend, die Achselhöhle scharf begrenzend und auf den ganzen Arm übergehend Sensibilitätsstörungen. Der Temperatursinn ist etwas weiter wie der oben beschriebene Bezirk aufgehoben. Links ist der Temperatursinn gestört, jedoch nicht in dem Maße wie rechts. Die Kniescheibenreflexe sind stark gesteigert.

Untersuchung am 17. März 1903 ergibt im großen und ganzen denselben Befund.

Bei L. begann die Erkrankung in relativ frühem Lebensalter und zwar mit Panaritien, die sich an geringfügige Verletzungen anschlossen und zu Verkrüppelung und Nekrose der Finger führten, sodaß die Entfernung einzelner Fingerabschnitte nötig wurde.

Die Operationswunde zeigte unter entsprechender Wundbehandlung eine normale Heilungstendenz.

Auf die Veränderungen in den Fingergelenken ist in der Literatur weniger Rücksicht genommen worden, da sie durch die mehr in die Augen fallenden Verunstaltungen an den größeren Gelenken in Schatten gestellt werden und deshalb scheinbar einer besonderen Erwähnung nicht gewürdigt sind.

Wie aber die Beobachtung im vorliegenden Falle zeigt, sind diese Veränderungen in den Fingergelenken zuweilen sehr hochgradig, führen wie in den anderen Gelenken ebenfalls zu Erschlaffung und Verbreiterung der Gelenkkapsel, zur Bildung von Knochenauswüchsen, freien Gelenkkörpern, kurz zu allen den Erscheinungen, die wir sonst an den syringomyelitischen Gelenken sehen.

Im weiteren Verlauf stellte sich eine leichte Vergrößerung des rechten Oberarmkopfes ein. Es ist nicht gesagt, daß sich hieran andere Veränderungen des Gelenkes anschließen müssen; wahrscheinlich ist es, daß sich im Verlauf der Krankheit noch andere Knochenveränderungen zeigen, zumal der Typus Morvan und die Skoliose — beides Symptome von Ernährungsstörungen — so ausgesprochen sind.

Die Verbiegung der Wirbelsäule saß an der unteren Hals- und oberen Brustwirbelsäule und war nach rechts konvex.

Die hauptsächlichen Nervenveränderungen und Gelenkveränderungen betrafen die rechte Seite.

J. H., Arbeiter aus Lutogniewo. 36 Jahre alt. Aufgenommen am 4. Juli 1901.

Vor 3 Jahren hat der Patient, der außer Masern und Pocken nicht krank gewesen sein will, gemerkt, daß ihm der rechte Arm anfing zu schmerzen. Er bekam Ameisenlaufen an den Händen. Dann merkte er auch, daß er kein rechtes Gefühl in den Händen habe. Sodann wurde ihm der dritte Finger der rechten Hand dick und rot und eiterte, und es faulte ihm das erste Glied des zweiten Fingers ab. Vor zwei Jahren führte er ein junges Pferd, das nach der Seite, an welcher er ging,

stürzte und ihn umwarf. Er fiel dabei auf seinen rechten Arm und bemerkte, daß derselbe binnen 2 Wochen dick wurde. Schmerzen hatte er dabei nicht. Es eiterte aus dem Ellenbogengelenk, und jetzt will er Schmerzen in der rechten Hand haben.

Untersuchungsbefund:

Der 36jährige Mann ist kräftig gebaut, in gutem Ernährungszustande. An der rechten Hand fehlt das erste Fingerglied des zweiten Fingers. Der Mittelfinger ist an der Spitze stark geschwollen und am Mittelgelenk gekrümmt. Die Zwischenknochenmuskeln sind atrophisch. Die Schmerzempfindung fehlt am ganzen rechten Arm, der rechten Schulter-, der rechten Nacken-, der rechten Gesichts- und Kopfhälfte und schließt genau in der Mitte an der Wirbelsäule ab. Die Tastempfindung ist auf dieser Seite bis zu denselben Grenzen sehr herabgesetzt. Berührungen mit dem Finger werden unbestimmt und unsicher angegeben. Das Gefühl für warm und kalt ist an der rechten Seite bis zu denselben Grenzen ganz erloschen. Am rechten Arm befindet sich in der Gegend des Ellenbogengelenkes eine starke Verdickung und zwar in der Weise, daß in der Gegend des Radiusköpfchens und am oberen Ende der Ulna harte verdickte Knochenmassen zu fühlen sind. Bei Bewegung des Gelenkes sind deutlich knarrende Geräusche zu konstatieren. Die Beweglichkeit des Ellenbogengelenkes ist bei Beugung und Streckung in geringen Maße behindert. Die Streckung ist in einem Winkel von etwa 160 Grad möglich. Die Drehbewegungen des Unterarmes sind ebenfalls in geringem Grade behindert. Am äußeren Kondylus des Oberarmes sitzt eine knöcherne Verdickung und ragt mit einer Kuppe über das Radiusgelenk etwa 2 cm weit. Das Köpfchen des Radius ist nicht deutlich zu fühlen; jedoch konstatiert man bei Bewegungen ein Knarren im Gelenk des Radius. Das Olekranon ist nicht wesentlich verbreitert; wenn man aber den Arm beugt, so springen bewegliche, mandelkerngroße Gelenkkörperchen zwischen Olekranon und Oberarm hervor. Der innere Kondylus des Oberarms springt als spitzwinkliger verdickter Höcker stark vor. Trotzdem stehen die beiden Kondylen und das Olekranon bei Beugung in einer Linie. Die Furchen zu beiden Seiten des Olekranon sind ausgeglichen, und oberhalb des Olekranons wulstet sich die verdickte Gelenkkapsel als pralle elastische Geschwulst vor. Daneben besteht ein deutlicher Erguß im Gelenk. Die Haut, besonders an der Ellenbeuge, ist leicht ödematös; ebenso am Oberarm, und zwar in der Weise, daß kein Fingereindruck stehen bleibt, daß aber die Hautfalte und Furche viel dicker erscheint. Die rechte Schultergegend ist dicker wie die linke. Es ist dies bedingt durch ein starkes Vortreten des Kopfes. Die Bewegungen im Schultergelenk sind mit leichtem Reiben verbunden und etwas schwieriger wie links. Wirbelsäule ist gerade. Keine Abmagerung der Muskulatur. Am rechten Unterschenkel sind Krampfadern und Plattfüße.

Untersuchung am 28. März 1903: Der Temperatursinn ist am ganzen rechten Arm erloschen; ebenso am Rücken nnd der ganzen rechten Körperhälfte bis hinab zur Glutäalmuskulatur und hinauf bis zum Kopf. An der linken Rückenseite ist er stark herabgesetzt. Vorn rechts erloschen bis zur Höhe des Nabels; an der rechten unteren und ganzen

linken Bauch- und Thoraxseite herabgesetzt. Am Halse und Gesicht rechts aufgehoben, links stark herabgesetzt. Linker Arm und linkes und rechtes Bein normal. Der Gefühlssinn ist am linken Arm normal vorhanden und an beiden Beinen, stark herabgesetzt am rechten Arm, weniger stark an der rechten Brust, am Rücken, Hals und Kopf, links weniger herabgesetzt. Schmerzempfindung am rechten Arm erloschen, desgleichen an der rechten Brust und Rückenseite. An der rechten Hals- und Gesichtsseite stark herabgesetzt; weniger herabgesetzt an der linken Brustseite sowie an der linken Hals- und Gesichtsseite. Die Patellarreflexe beiderseits gesteigert. Kein Fußklonus. Die Wirbelsäule ist etwas nach hinten und im oberen Teile der Brustwirbelsäule, am unteren Teile der Halswirbelsäule etwas nach rechts gekrümmt. Die Höhe des Scheitels der Krümmung befindet sich am dritten Brustwirbel. Das rechte Schulterblatt steht etwas tiefer wie das linke, und ebenso ist das rechte Schulterblatt weiter von der Mittellinie entfernt. Die Muskulatur des Schulterblattes ist nicht abgemagert. Ein Rippenbuckel besteht nicht. Das rechte Schultergelenk erscheint dicker wie das linke. Ein Erguß ist nicht vorhanden. Es springt jedoch der Oberarmkopf stärker vor, und er erscheint etwas dicker wie normal. Ebenso erscheint der Rand des Cavitas glenoidalis dicker und ist deutlich fühlbar. Das rechte Ellenbogengelenk ist stark verbreitert, und zwar liegt die Verbreiterung besonders am äußeren Höcker des Oberarms. Diese Verbreiterung und Verdickung ist 7 cm hoch und 6 cm breit und überragt in Form einer Kappe die äußere Seite des Ellenbogengelenkes. Man kann mit dem Finger bequem unter diesen Knochenvorsprung hinunterkommen. Das Olekranon ist als unebener Höcker dicht unter der hier narbig verwachsenen Haut zu fühlen. Seine obere Begrenzung ist eine unebene, deutlich sicht- und fühlbare 3 cm breite Linie, und zwar fehlt die innere Krümmung, der Hakenfortsatz des Olekranon. Dasselbe bildet eine einfache Platte, nach innen zu verläuft das Olekranon in einer schrägen Linie. Durch die Verbreiterung des äußeren Höckers ist das Olekranon nach innen geschoben. Oberhalb des Olekranon fühlt man bei Bewegung deutliche kleine Knochen, die frei beweglich in der Gelenkkapsel liegen. Der innere Höcker des Oberarms springt ebenfalls stark vor. Er ist besonders nach unten und nach vorn hin verbreitert. Man kann ihn vollständig umgreifen. Sein Dickendurchmesser beträgt 3 cm. Das Radiusköpfchen ist nicht fühlbar. An

Fig. 9.

der Vorderseite des Ellenbogengelenks fühlt man einen deutlichen, festen vom Oberarm ausgehenden Knochenvorsprung. Ein Erguß ist im Gelenk nicht vorhanden. Der Unterarm ist im Ellenbogengelenk ziemlich stark seitlich beweglich, ohne daß es dem Patienten Schmerzen verursacht. Dicht unterhalb des Ellenbogengelenks eine kleine handtellergroße Brandwunde. An der Streckung am Ellenbogengelenk fehlen etwa 15 Grad. Die Beugung ist nahezu völlig möglich. Die rechte Hand erscheint breiter wie die linke. Die Handgelenksgegend nicht verändert. Der Daumen- und Kleinfingerballen und die Zwischenknochenmuskeln sind deutlich abgemagert. Das Endglied des Daumens ist verkrüppelt und zeigt an seiner Unterfläche eine strahlige Narbe. Vom zweiten Finger fehlt das Endglied. Der Finger ist stark verdickt. Der dritte Finger ebenfalls stark verdickt, sein Endglied zur Hälfte verkrüppelt. Der vierte Finger annähernd normal. Der fünfte Finger im Mittelglied gebeugt, sonst ohne Besonderheiten. Die Haut der Hohlhand ist stark rissig. Im Knie- und Fußgelenk keine Besonderheiten. Die Hand kann zum Arbeiten und zum Anfassen nur in mäßiger Weise gebraucht werden.

Fig. 10.

Das Röntgenbild (s. Fig. 10) zeigt den starken neugebildeten Knochen vorn am Humerus, die Verbreiterung des Processus coronoideus ulnae, sowie Knochenauflagerungen oberhalb des Olekranon. Die vordere Knochenneubildung entspricht ihrer Lage nach dem Verlauf des Brachialis, so daß es sich um eine Verknöcherung eines Teiles dieses Muskels handeln könnte. Das Gelenkende des Humerus ist im ganzen verdickt; der Knochen hier sowohl zum Teil als auch am oberen Ende der Ulna poröser und durchscheinender. Die Knochenablagerungen im hinteren Teil des Gelenkes liegen in Längsanordnung oberhalb der Spitze des Olekranon.

Die ersten Krankheitserscheinungen zeigten sich also in Parästhesien des rechten Armes. Sie sind als Vorläufer für die später eintretenden Affektionen an den Fingern und an den Gelenken zu betrachten und gingen auch hier, wie schon öfter beobachtet, Jahre lang den letztgenannten Veränderungen voraus. Ohne irgend welche äußere Veranlassung trat dann eine Eiterung an den Fingern auf.

2 Jahre später stellte sich infolge eines Falles eine rasch auftretende Schwellung des rechten Armes ein, die innerhalb 2 Wochen einen bedeutenden Umfang angenommen hatte. Erhebliche Schmerzhaftigkeit war mit dieser Schwellung nicht verbunden. Als die Schwellung etwas nachließ, trat dann eine Eiterung im Ellenbogengelenk auf, unter gleichzeitiger Verdickung der Knochen. Die Gelenkeiterung heilte spontan. Es waren sowohl der Radius wie die Ulna ergriffen, besonders aber der Oberarm. Die hypertrophischen Vorgänge am Knochen überwiegen die kaum vorhandenen atrophischen Veränderungen. Einfache Verdickung und Verbreiterung der Gelenkenden ist begleitet von einer mächtigen Knochenneubildung, die im Verlauf der Brachialis inter. zu liegen scheint. Der verdickte und neugebildete Knochen ist viel weniger fest in seinem Gefüge, scheint ärmer an Kalksalzen zu sein, da sein Schatten auffallend heller ist, wie der an dem übrigen Knochen. Im unteren Teil der Gelenkenden des Humerus finden sich ebenso wie in der Ulna einzelne Herde, an denen der Knochen poröser ist. Im Verlauf der Erkrankung haben diese hypertrophischen Veränderungen zugenommen, ohne daß aber dadurch eine stärkere Behinderung der Beweglichkeit des Gelenkes bedingt wurde.

Im Gelenk selbst fanden sich reichlich freie Körper. Das Schultergelenk zeigte ein leichtes Reiben, das aber später wieder zurückging. Im weiteren Verlauf nahmen die Veränderungen an den Fingern zu und die Hand erschien verbreitert. Ebenso waren die Veränderungen am Ellenbogengelenk stärker geworden, soweit sie von den Knochen ausgingen. Dagegen hatte sich der Erguß zurückgebildet und war bei der letzten Untersuchung vollständig geschwunden; ebenso war das früher bestehende Ödem des ganzen Armes nicht mehr vorhanden. An der Haut zeigte sich nur eine eigentümliche glänzende Farbe. Die Wirbelsäule war anfangs nicht verändert. Erst bei der letzten Untersuchung, also ungefähr 5 Jahre nach Beginn der Erkrankung, ließ sich eine Kyphoskoliose am unteren Teil der Hals- und oberen Teil der Brustwirbelsäule nachweisen. Die Verbiegung war nach rechts konvex.

Nervenveränderungen, Gelenkveränderungen, Verbiegung der Wirbelsäule hatten ihren Sitz auf der rechten Seite.

Trotz der hochgradigen Veränderung an dem Ellenbogengelenk war die Beweglichkeit desselben doch gut erhalten.

G. B., 39 Jahre alt, Maurer, Untersuchung am 29. Oktober 1901.

Am 18. April hat er einen Schlag mit einem Stück Holz auf den Kopf bekommen. Seit jener Zeit will er Kopfschmerzen haben und nicht gut gehen können. Einige Zeit später bemerkte er, daß die Arme schwächer wurden, und daß er auch schwerer gehen könne. Der Unfall am 18. April ereignete sich so, daß dem B. beim Zerkleinern von Holz ein Holzstück emporgeschnellt wurde und ihn gegen die linke Kopfseite traf, so daß er bewußtlos und aus den Ohren blutend hinfiel. Bis Mitte Mai will er im wesentlichen gesund gewesen sein. Mitte Mai bekam er Wunden an der Beugeseite der Finger, welche ohne besondere Veranlassung entstanden waren. Die Wunden heilten sehr langsam, und nach Heilung der Wunden wurden die Finger krumm. Seit etwa 6 Wochen bemerkte er, daß er am Körper kein rechtes Gefühl mehr habe. Sein Vater ist an Altersschwäche gestorben, seine Mutter lebt und ist gesund, seine Geschwister sind gesund; sonst nichts Bemerkenswertes.

Befund: Mittelgroßer Mensch in mäßigem Ernährungszustande. Aussehen seinem Alter entsprechend. Zeige- und Mittelfinger der rechten Hand in mittlerer Beugestellung versteift. An der Beugefläche des Daumens befindet sich eine alte Narbe. Der Ringfinger ist fast rechtwinklig gebeugt, desgleichen auch der kleine Finger. Am Grundgelenk des kleinen Fingers ist an der Beugeseite eine Fistel, aus der sich ein klein wenig Eiter entleert. Die Interossei sind abgemagert, der Händedruck schwach. Linke Hand: Die Abmagerung der Interossei ist stärker ausgeprägt wie rechts. Sämtliche Finger werden rechtwinklig gebeugt im Mittelgelenk und nach innen eingeschlagen gehalten; sie können jedoch aus dieser Stellung bewegt werden. An der Beugeseite des kleinen Fingers ist ein kleiner in Vernarbung begriffener Hautdefekt. Die Muskeln an beiden Vorderarmen sind abgemagert. Der Umfang des rechten Vorderarmes ist 2 cm mehr als links. Die Haut an den Armen ist eigentümlich spröde. Spitz und stumpf wird an den Armen nicht deutlich empfunden. Berührungsempfindung ist vorhanden. Schmerzempfindung ist am meisten an den Armen und Händen, der Gegend oberhalb des Schlüsselbeines herabgesetzt. An den übrigen Körperteilen normal. Der Temperatursinn ist an den Armen bis hinauf zum Schulterblatt und zum Schlüsselbein beiderseits wesentlich herabgesetzt, während am Kopf, Gesicht und Hals normaler Temperatursinn ist. Die Sehnenreflexe sind gesteigert. Fußklonus vorhanden.

Untersuchung am 2. April 1903. Erhebliche Zunahme der Sensibilitätsstörungen, sowie der Krümmung der Wirbelsäule. Der rechte Arm erscheint etwas dicker und länger wie der linke. Beide Schultergelenke sind gleich. Beide Oberarmköpfe zeigen dieselbe Dicke. Passive Bewegungen in beiden Schultergelenken können nach allen Richtungen ausgeführt werden. Hierbei fühlt man ein leises Knarren. Der linke Arm kann aktiv nur bis zur Horizontalen erhoben werden, während der rechte Arm aktiv bis zur Senkrechten ohne Beschwerden erhoben werden kann. Der rechte Oberarm ist leicht ödematös und mißt in seinem Umfang 2 cm mehr wie

links. Seine Muskulatur fühlt sich derb und fest an und ist viel kräftiger wie links. Dicht oberhalb des inneren Condylus ist am Ellenbogengelenk eine kleine spangenförmige Exostose deutlich fühlbar. Sonst sind am unteren Ende des Oberarmes keine Veränderungen vorhanden. Das Ellenbogengelenk ist normal beweglich, zeigt keinen Erguß und läßt bei Bewegungen kein Knarren und Reiben erkennen. Der Unterarm ist rechts ebenfalls dicker, die Muskeln kräftiger wie links. Sein Umfang beträgt 2 cm mehr. Es besteht ein ganz leichtes Ödem. Das rechte Handgelenk ist um $2^1/_2$ cm verdickt. Im Handgelenk ist ein Erguß, der besonders auf der Hohlhandseite hervortritt, sich prall elastisch anfühlt. Bei Bewegungen kein Knirschen und Reiben im Gelenk nachzuweisen. Die Elle und Speiche sind an ihrem unteren Ende gleichmäßig verdickt. Knochenvorsprünge, Unebenheiten der Gelenkflächen sind nicht nachzuweisen. Der Daumen-, Kleinfingerballen, sowie die Zwischenknochenmuskeln sind stark abgemagert. Am zweiten Finger ist das Endglied verkrüppelt und nach außen seitlich abgewichen. Der 4. und 5. Finger ist im Mittelgelenk gebeugt. Der linke Arm ist schon in der Oberarmmuskulatur, stärker aber noch im Unterarm abgemagert. Die Zwischenknochenmuskeln, der Daumen- und Kleinfingerballen sind nahezu völlig geschwunden. 4. und 5. Finger stehen im Mittelgelenk in Beugestellung fixiert und krallenförmig. Der 2. und 3. Finger ist etwas mehr beweglich. Die Hand hängt bei ausgestrecktem Arme nach abwärts und kann nur mühsam gestreckt werden. Es besteht eine leichte Radialisparese. Außerdem erinnert die Hand in ihrer Stellung sehr an die Krallenstellung, wie sie bei Ulnarislähmung vorkommt. Beide Hände sind bläulich verfärbt. Der Gang des Patienten ist deutlich spastisch und zwar auf dem linken Bein. Die Fußsohle scheint am Boden zu kleben. Patient geht mit leicht gebeugtem Knie. Die Kniescheibenreflexe sind am linken Bein wesentlich mehr gesteigert wie rechts.

Im vorliegenden Falle waren am meisten in die Augen fallend die Erscheinungen von seiten des Nervensystems: vor allen Dingen bei der letzten Untersuchung der spastische Gang und die hochgradige Abmagerung der Zwischenknochenmuskeln, sowie die Erscheinungen einer Radialisparese und teilweiser Lähmung des Ulnaris. Es kommen bei der Syringomyelie verschiedene Arten des Ganges vor, und zwar neben dem spastischen Gang der ataktische, sowie ein eigentümlich taumelnder Gang. Letztere besonders, wenn die Erkrankung ihren Sitz in der Medulla oblongata hat. Im ersten Falle bleibt es nur selten bei der hemiplegischen Gangart; es gehen die Störungen bald auch auf die andere Seite über und werden hochgradiger; andererseits aber sind auch Besserungen beobachtet worden.

Ob der erwähnte Unfall, der 6 Monate vor der ersten Untersuchung den Kranken betroffen, und in einer Kopfverletzung bestanden hatte, als solcher die Bewußtseinsstörung zur Folge hatte, oder ob die letztere schon eine Erscheinung der Syringomyelie gewesen ist, muß dahin gestellt bleiben. Jedenfalls muß darauf

aufmerksam gemacht werden, daß im Verlaufe unserer Erkrankung scheinbar apoplektische Insulte nicht so selten sind. Kurze Zeit nach diesem Unfall traten ohne besondere Veranlassung Panaritien auf. Trotz der hochgradigen Veränderungen am Nervensystem fand sich erst nach 8 Jahren ein leichter Erguß im rechten Handgelenk bei leichter Verdickung der Unterarmknochen, sowie eine geringfügige Exostose am rechten Ellenbogengelenk neben einem Ödem und Verdickung des Oberarmes. Auch die Verbiegung der Wirbelsäule, die bei der ersten Untersuchung nicht vorhanden war, entwickelte sich innerhalb zweier Jahren zu einer ziemlich beträchlichen Höhe und betraf die Hals- und Brustwirbelsäule. Während die Nervenveränderungen an beiden Körperseiten annähernd gleich waren, waren die Gelenkveränderungen an der rechten Seite vorhanden, und ebenso die Verbiegung der Wirbelsäule nach der rechten Seite.

Der Fall zeigt einen ausnahmsweise schweren und schnellen Verlauf, das Überwiegen der schweren nervösen Erscheinungen über die geringfügigen Veränderungen an den Knochen und Gelenken.

Der Wirt J. U., 42 Jahre alt, wurde im April 1902 in das hiesige Diakonissenhaus aufgenommen.

Der Kranke gibt auf wiederholtes Fragen ganz bestimmt an, daß er bis vor 5 Jahren immer gesund gewesen sei. Er habe alle Arbeiten verrichten können und ein ebenso gutes Gefühl in den Händen gehabt, wie jeder andere Mensch. Seit 5 Jahren habe er Schmerzen an der rechten Hand. Diese Schmerzen seien zeitweise besser geworden; eine Anschwellung habe er nicht an der Hand gehabt. Am 2. Januar schlug den Patienten ein Pferd mit dem Huf gegen das rechte Handgelenk. Dasselbe schwoll an und blieb immer dick. Er klagt jetzt über Steifigkeit in der Hand, Schmerzen am rechten Arm, die bis über die Schulter hinaufziehen; außerdem über Bewegungsstörungen in den Fingern. Der 42jährige Mann ist groß, kräftig, in gutem Ernährungszustande und mit gutem Aussehen. Herz, Lungen und Nieren zeigen keinen krankhaften Befund. Es besteht eine ziemlich ausgesprochene Verbiegung der Wirbelsäule nach rechts, sonst keine Veränderung an den Gliedmaßen, mit Ausnahme des rechten Handgelenks. Bei der Untersuchung des Temperatursinns ergibt sich, daß derselbe am ganzen Körper, mit Ausnahme des rechten Armes, der rechten Schulter und des größten Teils der rechten Rückenfläche normal ist; am Halse ist er unsicher. Schmerzempfindung ist auf der rechten Körperhälfte aufgehoben und zwar genau bis zur Mitte. Die Grenze reicht bis herunter zum Nabel und hinten bis zum ersten Lendenwirbel. Tastempfindung am rechten Arm etwas herabgesetzt, sonst am übrigen Körper normal. Auf dem Rücken befinden sich drei größere, etwa 3—4 cm lange und breite weißliche Narben und zwei kleinere Narben, welche von Verbrennung herrühren sollen. Der rechte Oberarm ist um 2 cm verdickt, der rechte Unterarm um 3 cm verdickt. Der rechte Schulterkappenmuskel springt stark hervor. Die Mus-

kulatur des rechten Armes fühlt sich schlaffer an. Der rechte Oberarmkopf ist dicker wie links. Bewegungen im rechten Schultergelenk sind frei. Die Haut des rechten Armes ist atrophisch wie Seide glänzend. Das rechte Handgelenk ist stark verbreitert und besonders nach innen entsprechend dem unteren Ende der Elle und nach außen entsprechend dem Radius und der vordersten Reihe der zum Daumen und zweiten Finger gehörigen Handwurzelknochen. Ferner besteht eine leichte Schwellung der Gelenkkapsel und ein Erguß. Bewegungen im Handgelenk nicht schmerzhaft, aber stark im Sinne jeder Bewegung behindert. Die Abmagerung der Zwischenknochenmuskeln ist besonders deutlich zwischen Daumen und Zeigefinger. Daumen- und Kleinfingerballen sind ebenfalls abgemagert. Die Haut in der Hohlhand ist derb, spröde und rissig. In den Rissen einzelne Wunden. Daumen, Zeige- und Mittelfinger vergrößert. Der Zeigefinger ist 1 cm länger wie links, ebenso der Daumen. Der Mittelfinger ist um $^3/_4$ cm länger. Der Umfang des Daumens beträgt 1 cm, des Zeigefingers 3 cm, des Mittelfingers $1^1/_2$ cm mehr wie links. Der kleine Finger zeigt eine leichte Beugestellung am ersten Fingergelenk. Die Verdickung und Vergrößerung der drei ersten Finger beruht zum größten Teil auf einer Verdickung der Weichteile. Der Pectoralis major ist dünner wie links. Die Gegend der Mohrenheimschen Grube ist mehr eingesunken wie links. Der Abstand des Jugulum von der Schulter beträgt rechts 18 cm, links 20 cm. Der Bauch des Cucullaris springt rechts kaum vor, und der Musculus sternocleidomastoideus ist rechts weicher in einzelnen Fasern zu fühlen, links derber und straffer. Es besteht eine leichte Schaukelstellung des Schulterblattes. Die Wirbelsäule ist am Brustteile nach rechts gebogen, und zwar gehört die Verbiegung lediglich dem unteren Hals und der Brustwirbelsäule an. Der Scheitel der Verbiegung liegt entsprechend dem 7.—9. Brustwirbel und ist etwa 2 cm von der Mittellinie entfernt. Außer der Verbiegung nach rechts besteht an denselben Brustteilen eine Verbiegung nach hinten. Eine Drehung der Wirbelsäule ist nicht nachweisbar. Während der Verlauf der Rippen an den oberen Partien in der Achsel und vorn gleich ist, ist rechts von der 8. Rippe an eine geringe Steigerung der Rippenbeuge zu bemerken. Vorn ist keine Veränderung der Form des Brustkorbes vorhanden. Beide Beine sind gleich. Die Zunge weicht etwas nach rechts ab.

Untersuchung am 20. April 1903. Das rechte Ellenbogengelenk ist stark verdickt. Sein Umfang beträgt 7 cm mehr wie links. Diese Auftreibung soll seit etwa $^1/_2$ Jahre ohne nachweisbare Ursachen bestehen. Der Umfang des Oberarms rechts beträgt 28 cm, links 25 cm. Der Vorderarm beträgt rechts 30 cm, links 27 cm. Der ganze rechte Arm erscheint länger und dicker wie links. Starke rechtsseitige Skoliose im Hals und oberen Brustteil. Der Cucullaris ist schwächer wie links. Vorn steht das akromiale Ende des Schlüsselbeines mehr vor. Die Gegend des rechten Schultergelenkes dicker, ebenso wie der rechte Arm länger und stärker. Im Schultergelenk kein Erguß. Der rechte Oberarmkopf ist dicker und größer wie der linke. Er bewegt sich bei Hebung und Senkung des Armes weiter als normal in der Gelenkpfanne, so daß man ihn bei stärkster Hebung des Armes deutlich umgreifen kann und das Gefühl hat, als wenn er jeden Augenblick luxiert würde. Die Gelenkpfanne

erscheint nicht verändert. Im Gelenk ist kein Knarren und Reiben zu fühlen. Die Muskulatur des Armes ist fest, fühlt sich jedoch etwas schlaffer und lappiger an wie links. Ein Ödem am Oberarm besteht nicht. Das rechte Ellenbogengelenk ist stark verbreitert. Der innere Höcker ist verdickt und überragt etwas die Gelenkspalte. Vom äußeren Condylus zieht eine 12 cm lange und 4 cm breite Knochenspange nach dem Unterarm. Diese Knochenspange läßt sich von oben und von der Seite her etwas umgreifen. Man hat das Gefühl, als wenn unter der Knochenspange noch Knochenstückchen lägen. Ulna und Radius lassen sich bei den verdickten und infiltrierten Weichteilen nicht deutlich fühlen, zeigen sich aber nicht besonders verändert. Beugung und Streckung ist nahezu vollkommen möglich, nicht wesentlich behindert. Eine seitliche Bewegung des Ellenbogengelenkes besteht nicht. Der Unterarm ist 3 cm dicker wie links, an seinem oberen Teile etwas ödematös. Seine Muskeln sind schlaff. Die Streckung im Ellenbogengelenk ist vollständig frei, ebenso die Beugung bis zum rechten Winkel. Passiv kann die Beugung über den rechten Winkel hinaus gemacht werden. An der Hinterfläche des Gelenks neben dem Olekranon besteht eine zehnpfennigstückgroße granulierende Fläche, an deren Seite sich eine Fistel befindet. Diese führt in das Gelenk und entleert bei Beugung des Gelenkes einen dünnen Strahl Gelenkschmiere mit Eiter vermischt. Die Haut ist in der Umgebung dieser Fistel entzündlich gerötet. Das rechte Handgelenk ist um 8 cm verdickt. Es besteht eine starke Auftreibung der Speiche und der Elle, so daß erstere einen Durchmesser von 7 cm hat. Am äußeren dorsalen Teile des Gelenkes ist ein geringer Erguß zu konstatieren. Daselbst besteht auch eine geringe Kapselverdickung. Die Elle zeigt am unteren Ende eine Knochenauflagerung, die nach innen das Gelenk überragt, höckerig und zackig ist. Beugung und Streckung sind in dem etwas in Subluxationsstellung stehenden Handgelenk kaum ausführbar. Es ist eine geringe seitliche Beweglichkeit vorhanden. Beim Betasten ist an der äußeren geschwollenen Partie kein Knirschen und Reiben vorhanden. Die Verdickung beider Knochenenden hängt nach oben pilzförmig über den normalen Knochen über. Die Handwurzel und die Enden der Mittelhandknochen ebenfalls verdickt. Dann geht die Verdickung allmählich in die Hand über. Der Umfang der rechten Hand ist 2 cm mehr wie links. Die Haut bläulich verfärbt, ödematös. Die Zwischenknochenmuskeln, Daumen- und Kleinfingerballen stark abgemagert. Die ersten drei Finger stark verdickt, sowohl in ihren Weichteilen wie an den Knochen, und zwar liegt die Verdickung besonders an den Metakarpalköpfchen. Die zwei letzten Finger können aktiv kaum etwas bewegt werden, dagegen ist die Beweglichkeit in den drei ersten Fingern aktiv wie passiv wenig behindert.

Das Gefühl zwischen warm und kalt ist im ganzen rechten Arm, sowie am rechten Schulterblatt erloschen. Rechts hinten äußerst stark herabgesetzt und zwar in einem Gebiete, das begrenzt wird: unten von der Darmbeinschaufel, von der Wirbelsäule und sich erstreckt bis zum oberen Halsteil. An der vorderen Brustwand ist der Temperatursinn rechts erloschen und zwar nach unten bis zur Höhe der Brustwarzen, bis zur Mitte des Brustbeins und bis zum Unterkörper. Am übrigen

Körper ist der Temperatursinn normal. Das Tastgefühl ist erloschen am ganzen rechten Arm, sowie in einem die Grenzen des Schulterblattes etwas überragenden zweifingerbreiten Bezirk. Sonst normal. Spitz und stumpf wird bei der Untersuchung am ganzen rechten Arm, sowie am Rücken in

Fig. 11.

einem Bezirk, der sich mit dem des erloschenen Temperatursinns deckt, empfunden. Vorn an der Brust fehlt das Unterscheidungsvermögen in einem Bezirk, der begrenzt wird vom Schlüsselbein oben, vom Unterkiefer und seitlich vom Ansatz des Cucullaris. Die Kniescheibenreflexe sind beiderseits gesteigert. Ein Fußklonus besteht nicht.

Das Röntgenbild des Ellenbogens läßt leider die Knochenverdickung nur undeutlich erkennen, nur an der Hinterfläche des Oberames, sowie an seiner Vorderfläche finden sich Knochenschatten angedeutet. Es ist dies wohl so zu erklären, daß bei dem starken Erguß und der Verdickung der Weichteile in der Umgebung des eitrigen Gelenkes die neugebildeten, wenig dichten Knochen sich nicht stark genug differenzierten. Dagegen ist bemerkenswert die deutlich ausgeprägte stärkere Krümmung des Oberarmes dicht oberhalb des Gelenkendes, die nicht auf eine Fraktur, sondern auf eine einfache Verbiegung, bedingt durch die Weichheit des Knochens, zurückzuführen ist. Das Röntgogramm (Fig. 11) der Hand zeigt die starke Verdickung und auch Verdichtung des unteren Endes des Radius, eine kleine Exostose an der Außenfläche des unteren Teiles der Ulna, neben mäßiger Verbreiterung derselben. Die Handwurzelknochen sind verbreitert, verschoben, zum Teil sind ihre Konturen nicht deutlich sichtbar. Ob der neben der Ulna gelegene Knochen einen luxierten Handwurzelknochen und zwar das Os lunatum darstellt oder eine Exostose, erscheint nicht auf den ersten Blick klar. Wenn man aber genauer hinsieht, so fehlt an der normalen Stelle des Os lunatum ein Handwurzelknochen, und außerdem ist der fragliche Schatten tiefer, als wie es bei einem neugebildeten Knochen der Fall sein müßte. Es dürfte sich deshalb wohl um eine Verschiebung des Os lunatum nach innen handeln. Auch die übrigen Handwurzelknochen der I. Reihe sind etwas verschoben und stärker deformiert. Die drei ersten Finger sind in ihren Knochen stark vergrößert und zwar ziemlich gleichmäßig. Exostosen bestehen nicht, mit Ausnahme des unteren inneren Endes der Ulna, an welcher eine kleine gekrümmte Knochenzacke vorspringt.

Bis zu seinem 37. Jahre war der Kranke ganz gesund. Dann begann die Erkrankung mit zeitweise auftretenden Schmerzen an der rechten Hand. Als nun ein Trauma dieselbe betraf, stellte sich eine Schwellung des Handgelenkes und der Finger ein, die sich dann innerhalb kurzer Zeit (3 Monate) zu einer ziemlich mächtigen entwickelte. Die Gelenkveränderungen der Hand bestanden anfangs in einem leichten Erguß, Verdickung der Unterarmknochen und Verdickung der Kapsel. Später gesellte sich zu der Zunahme der Knochenverdickung eine Verschiebung des Os lunatum hinzu, das ganz neben dem unteren Ende der Ulna zu liegen kam. Der Radius wurde an seinem unteren Ende mächtig verdickt, dabei war die Knochensubstanz, wie aus dem tiefen Schatten des Röntgenbildes zu schließen ist, nicht poröser geworden, sondern schien an Dichtigkeit zugenommen zu haben. Hand in Hand mit dieser Veränderung im Handgelenk ging die Vergrößerung einzelner Finger, die anfangs mehr die Weichteile betraf, später aber auch die Knochen in Mitleidenschaft zog. Es war dies so auffallend, daß Unterschiede an der Länge und Dicke der Finger von 1—3 cm bestanden.

Innerhalb eines halben Jahres entwickelte sich eine hochgradige

Verdickung und Schwellung des rechten Ellenbogengelenkes, während eine Schwellung und Auftreibung des ganzen Armes schon bei der ersten Untersuchung bestanden hatte, ein Zeichen, daß abgesehen von der Hand schon weiter reichende vasomotorische Störungen der späteren Gelenkserkrankung längere Zeit vorausgingen. Ohne weitere äußere Veranlassung kam es zu einer Eiterung des Gelenkes und zu einer Fistelbildung. Eine Störung des Allgemeinbefindens oder Störungen im Gebrauch des Ellenbogens waren hierdurch nicht bedingt, ein Beweis für die hochgradige Anästhesie im Bereich des Gelenkes. Das Schultergelenk war in seinem Gefüge bei der zweiten Untersuchung stark gelockert, und wenn auch eine hochgradige Veränderung an dem Gelenkkopf nicht vorhanden war, so konnte man denselben doch im Schultergelenk so ausgiebig bewegen, daß man bei einigermaßen starker Erhebung ihn vollständig umgreifen konnte und das Gefühl hatte, wie wenn er jeden Augenblick luxiert würde, dabei bestand weder ein Erguß im Gelenk noch ließen sich bedeutendere arthritische Veränderungen nachweisen. Es handelte sich also um einfache Lockerung des Bandapparates, die in Verbindung wahrscheinlich zu bringen ist mit der Schwellung der übrigen Weichteile des Armes. Die Veränderungen des Ellenbogengelenkes zeigten sich bei der klinischen Untersuchung hochgradiger, als wie man sie im Röntgenbilde zur Darstellung bringen konnte. Sie sind von derselben Beschaffenheit, wie ich sie schon mehrfach in den anderen Fällen beschrieben habe. Bemerkenswert nur ist die deutlich in die Augen springende Verbiegung des Oberarmschaftes dicht über dem Gelenkansatz.

M. M., 28 Jahre alt, aus Stakow bei Buk.

Untersuchung am 4. Februar 1901.

Vor 4 Jahren begann eine Rötung am rechten Oberarm ohne besondere Schmerzen. Von da zog die Rötung nach dem Unterarm und der Hand. Vor 2 oder 3 Jahren trat Eiterung an der rechten Hand ein und von da an zu wiederholten Malen.

Kräftig genährte muskulöse Patientin, rechtsseitige Skoliose, die schon im Halsteile beginnt und ihre höchste Krümmung auffallenderweise schon am ersten Brustwirbel hat. Die rechte Schulterblattpartie tritt mehr hervor, die linke ist etwas abgeflacht. Gleichzeitig besteht eine geringe Kyphose. Die physiologische Lendenkrümmung tritt nicht deutlich hervor. Der rechte Sternocleidomastoideus springt mehr vor wie der linke; der letztere ist auffallend schlaff. Die Clavicularportion fehlt zum Teil, ebenso der Cucullariswulst. Derselbe ist links bedeutend schwächer wie rechts. Das rechte Schultergelenk tritt stärker hervor wie links. In demselben ist ein deutliches Reiben und Knirschen zu fühlen. Der rechte Schultergelenkkopf ist verdickt und mißt in seinem

Durchmesser etwa halb so viel wie links. Das linke Schultergelenk ist normal. Das rechte Ellenbogen- und Handgelenk ohne Veränderung. Die Haut an beiden Armen ist dicker und etwas ödematös. Diese Veränderung der Haut geht deutlich sichtbar bis zur Brust. Besonders stark ist diese Veränderung der Haut an den Händen ausgeprägt. Die Hände sind stark verunstaltet. Die rechte ist wesentlich kleiner wie die linke und läßt trotz der Schwellung der Haut und der Rigidität derselben an der Hohlhand eine deutliche Abmagerung der Zwischenknochenmuskeln erkennen. Der Kleinfingerballen rechts ist nahezu völlig geschwunden. Auch der Daumenballen ist stark abgemagert. Vom rechten Daumen ist nur ein 4 cm langer Stumpf vorhanden, dessen Kuppe gebildet wird von dem rissigen etwa zu $^1/_4$ erhaltenen Nagel und der verdickten Haut. Das Endglied des Daumens ist nur zu ganz kleinen Teilen und zwar dem Rande des Nagels entsprechend erhalten. Das Zwischenglied fehlt vollkommen. Zwischen Endstück und Mittelhandknochen ist der von der dicken narbigen Haut gebildete Sack. Im rechten Handgelenk sind deutlich seitliche Bewegungen verbunden mit starkem Knirschen. Von dem zweiten Finger fehlen $1^1/_2$ Glieder, die Haut ist narbig verdickt, vom dritten Finger die Hälfte des Endgliedes; der Rand ist kolbig verdickt. Diese Verdickung geht vom Knochen aus; der Nagel ist zu $^1/_4$ erhalten. Der vierte Finger steht im ersten Gelenk in rechtwinkliger Beugestellung. Seine Kuppe ist von derber, schwieliger Haut bedeckt. Am fünften Finger fehlt die äußere seitliche Hälfte der Fingerkuppe; dieselbe ist durch dicke schwielige Haut ersetzt. Alle Finger sind vergrößert. Das linke Handgelenk zeigt etwas seitliche Beweglichkeit, und hierbei fühlt man ein deutliches Reiben. Der Daumen stellt eine unförmige dicke Wulst dar, von geröteter Haut überzogen; an seinem Ende eine bohnengroße Fistel, aus der bei Druck dünnflüssiger Eiter kommt. Vom zweiten Finger fehlt der Nagel und das ganze Endglied; es soll dies vor zwei Wochen herausgeeitert sein. Der Mittelfinger steht im ersten Gelenk rechtwinklig gebeugt. Das Endglied fehlt bis zur Hälfte; der Rand ist verdickt. Vom vierten Finger fehlt ein Teil des Endgliedes; über dem zweiten Glied ist die Haut gerötet, aber auf Druck nicht schmerzhaft. Der 5. Finger ist etwas am ersten Gelenk versteift. Die Haut der Hohlhand ist sehr dick. Kleinfinger- und Daumenballen etwas atrophisch. Die Muskulatur der beiden Unterarme fühlt sich unter der verdickten Haut schlaff an. In den Beinen keinerlei Veränderung. Bis zur Mitte des Schulterblattes ist das Empfindungsvermögen beiderseits fast aufgehoben; ebenso im Gesicht, auch an Brust und Hals herabgesetzt und vorn bis zur Hälfte des Bauches. In den obenerwähnten Partien empfindet die Patientin kochendes Wasser zum Teil als kalt. Der Temperatursinn ist rechts besser wie links. Die Zunge zittert etwas beim Hervorstrecken und weicht nach rechts ab. Die Kniescheibenreflexe sind nicht sehr gesteigert.

Bei der Patientin war der Morvansche Typus vorherrschend. Es war zu einer Verkrüppelung der Finger an beiden Händen sowie Nekrose einzelner Fingerabschnitte gekommen. (Fig. 12). Besonders auffallend war das Fehlen des einen Daumengliedes, sodaß das erste

Daumenglied mit dem Mittelhandknochen durch einen losen Sack in Verbindung stand. Trotzdem war die Beweglichkeit und Funktionsfähigkeit des Daumens eine relativ gute.

Zu den Veränderungen an den Fingern hatten sich arthritische Veränderungen im Handgelenk zugesellt, sodaß neben einem deutlichen Reiben und Knirschen eine seitliche Beweglichkeit vorhanden war.

Die Verbiegung der Wirbelsäule bestand nach rechts, die Veränderungen an den Gelenken und im Nervensystem betrafen beide Seiten annähernd gleich. Es bestanden leichte Bulbärerscheinungen.

Fig. 12.

Der Landwirt A. A., 65 Jahre alt, aufgenommen am 23. Februar 1901.

Der Patient leidet schon seit vielen Jahren an Zuckerkrankheit; außerdem habe er schon mehrfach an den Füßen Eiterungen und Entzündungen gehabt, die immer sehr lange Zeit zur Heilung brauchten. Große Schmerzen habe er aber dabei niemals gehabt, und er habe trotz der Eiterungen und Entzündungen gehen können. Seit etwa 3 Wochen sei ihm die große Zehe des linken Fußes dick geworden, und es habe sich aus einem Einschnitt viel Eiter entleert. Schmerzen bei dem Einschnitt habe er nicht gehabt. Die Wunde zeigte aber keine Neigung zur Heilung.

Der Kranke ist ein großer wohlbeleibter Mann. Die große Zehe des linken Fußes ist stark verdickt und entzündet. Aus einer kleinen Inzisionswunde entleert sich bei Druck dünnflüssiger Eiter. Es wurde am nächsten Tage die Exartikulation der Zehe gemacht, und hierbei äußerte Patient, der nicht narkotisiert war, keinerlei Schmerz. Die Wunde heilte gut. Der Zuckergehalt beträgt $1^3/_4$ Proz. bei einer Urinmenge von 1000—1600. Nach Einführung besonderer Diät schwand der

Zuckergehalt und blieb dann auch geschwunden, trotzdem eine besondere Diät später nicht mehr angewandt wurde.

Beide Füße sind verdickt, die Zehen sind etwas geschwollen. Die Haut an denselben rissig und derb.

Die große Zehe des rechten Fußes fehlt. Sie wurde dem Kranken aus ähnlicher Ursache wie die linke, ebenfalls ohne Narkose, und ohne daß Patient besondere Schmerzen dabei hatte, entfernt. Die Untersuchung des Nervensystems ergibt, daß die Schmerzempfindung an beiden Beinen herabgesetzt ist. Nadelstiche empfindet er kaum und gibt sie viel später an, als der Stich erfolgt ist. Der Temperatursinn ist an beiden Beinen herabgesetzt und zwar gegenüber von kalt mehr als von warm. An dem übrigen Körper ist Schmerzempfindung und Temperatursinn völlig normal. Die Kniescheibenreflexe sind beiderseits gesteigert. Fußklonus nicht vorhanden. Eine Abmagerung der Zwischenknochenmuskeln an der Hand ist nicht nachweisbar. Es besteht eine leichte Verbiegung der Wirbelsäule nach rechts und hinten und zwar im oberen Teil der Brustwirbelsäule.

Wenn auch im vorliegenden Falle die Symptome von Syringomyelie nicht sehr deutlich sind, so glaube ich doch, daß der Fall unter dieselbe zu rechnen ist. Der Diabetes ist wohl nicht in Zusammenhang mit der Syringomyelie zu bringen, zumal er nach Einhaltung einer nicht einmal strengen Diät sofort schwand.

Seit wann die Erkrankung bei dem Patienten besteht, weiß er nicht anzugeben. Jedenfalls ist ein überaus chronischer Verlauf anzunehmen. So waren auch die Veränderungen von seiten des Nervensystems nur geringfügig.

Dieselben Veränderungen, die wir sonst an den Händen finden, finden sich hier an den Füßen.

Die Operationswunde zeigte, wie es auch schon wiederholt beobachtet ist, eine recht gute Heilungstendenz. Die Operation selbst konnte ohne Narkose, und ohne daß der Patient irgend welche Schmerzen dabei empfand, ausgeführt werden.

Ein ganz analoger Fall ist, wie ich später noch genauer ausführen werde, noch in der Literatur verzeichnet. Auch hier handelt es sich um einen ca. 60jährigen Mann mit leichtem Diabetes. Ich habe vor 4 Jahren bei einem 45jährigen Manne eine stark elephantiastisch verdickte Zehe, an der es zur Eiterung gekommen war, ohne Narkose exartikuliert. Es handelt sich auch hier um eine auf nervöser Basis beruhende Erkrankung. Bei der letzten Nachuntersuchung habe ich jedoch zu wenig Anhaltspunkte für Syringomyelie gefunden, um die Diagnose mit Bestimmheit stellen zu können.

Th. H., 26 Jahre alt, aus Grabow bei Schildberg.
Untersuchung am 26. Oktober 1901.

Der 26jährige Mann will immer gesund gewesen sein. Im Februar 1898 erlitt der Patient einen Unfall, indem er 1½ m hoch herunterfiel. Es fiel ein Eisenstück hinter ihm her, das ihn am Nacken traf. Einige Zeit später bemerkte er, daß er in den Händen kein rechtes Gefühl habe. Er verletzte sich oft, ohne daß es ihm besonders weh tat, auch konnte er seine Finger nicht recht gebrauchen. Dieser Zustand verschlimmerte sich mit der Zeit. Jetzt ist es so, daß er sich nicht allein anzuziehen vermag. Er fühlt nicht, wenn er mit heißen Gegenständen in Berührung kommt. Hierzu ist in der letzten Zeit noch eine Unsicherheit im Gange gekommen.

Seit 3 Jahren ist der Kranke verheiratet. Die Ehe ist kinderlos.

Status: Seinem Alter entsprechend aussehender Mann von kleinem Wuchs, gutem Ernährungszustand. Der Gang des Patienten ist etwas unsicher und ataktisch. Stellt er die Fußspitzen zusammen und schließt die Augen, so fällt er um. Die Sehnenreflexe stark gesteigert. Die Sprache des Kranken ist undeutlich und etwas näselnd. Beim An- und Auskleiden gebraucht der Kranke seine Finger nicht.

Die Wirbelsäule ist nach links gebogen. Die Verbiegung betrifft den oberen Teil der Brustwirbelsäule und beginnt oben angedeutet schon an dem unteren Teil der Halswirbelsäule. Eine Kyphose besteht nicht. An den Händen sind die Zwischenknochenmuskeln sehr stark abgemagert. Die Finger sind etwas geschwollen und mit alten Narben bedeckt. An den Fingern zahlreiche Wunden, die von Verbrennungen herrühren sollen. Die Haut an beiden Unterarmen und auch an den Oberarmen ist eigentümlich seidig verändert.

Der Temperatursinn an beiden Unterarmen und Händen ist gänzlich aufgehoben. Am rechten Oberarm ist er aufgehoben, am linken Oberarm scheinbar herabgesetzt. Nadelstiche empfindet der Kranke in den Unterarmen und in den Händen gar nicht. In dem übrigen Körper sind Störungen des Empfindungsvermögens nicht vorhanden.

Am rechten Ellenbogengelenk ist eine starke Verdickung zu fühlen. Dieselbe ist bedingt durch einen Erguß in das Gelenk. Der Umfang des Gelenkes beträgt 28 cm, zu links 23 cm.

Bei Bewegungen fühlt man ein deutliches Knarren und Reiben im Gelenk. Oberhalb des inneren Oberarmhöckers befindet sich ein außerhalb der Kapsel gelegenes freies Knochenstück. Die Beweglichkeit im Gelenk ist nicht wesentlich herabgesetzt. Nur die völlige Streckung ist behindert. Die Drehbewegungen sind gut ausführbar. Es fällt eine Verdickung in der Gegend des Radiusköpfchens auf.

Die äußere Seite neben dem Olekranon ist stark vorgebuchtet, durch einen prall elastischen Erguß. Das Gelenk ist scheinbar angefüllt mit kleinen Zotten, die man besonders deutlich oberhalb der Kondylen des Oberarms fühlt. Die Gegend des inneren Kondylus springt stark vor und zwar teils durch Flüssigkeitserguß, teils durch Zottenbildung. Außerdem befindet sich hier ein freier, scheinbar außerhalb des Gelenks gelegener, knöcherner Körper. Oberhalb der Gelenkgruben sind einzelne kleine Knochenauflagerungen fühlbar. Es besteht deutlich seitliche Beweglichkeit im Gelenk. Die seitlichen Bewegungen selbst, in extremster Weise ausgeführt, sind nicht schmerzhaft. Bei allen Bewegungen fühlt

man ein sehr starkes Reiben. Die Muskulatur des Armes erscheint nicht wesentlich abgemagert, jedoch ist sie schlaffer wie auf der anderen Seite. Das Schultergelenk und die übrigen Gelenke des Körpers sind ohne irgendwelche Besonderheiten. Die Röntgenaufnahme zeigt, daß dicht oberhalb des inneren Kondylus ein flacher, etwa 2½ cm langer und 1 cm dicker Knochen liegt, daß außerdem das Olekranon durch eine stark knöcherne Neubildung verbreitert ist.

Der ersterwähnte Knochen ist deutlich vom Oberarm, aber nicht von dem oberen Teil der Ulna geschieden, während die letztgenannten zackigen unebenen Auflagerungen einen Zusammenhang zeigen.

Die Ulna ist in ihrem oberen Teil verbreitert, und zwar betrifft diese Verbreiterung besonders die Partie, in der sich der Gelenkausschnitt für den Oberarm befindet. Der Oberarmknochen ist dicht oberhalb der Kondylen stärker nach hinten gebogen wie normal. Die Kondylen sind verbreitert.

Die Schatten der neugebildeten Knochen sind bei weitem nicht so tief wie die der Normalknochen.

Die Erkrankung wird von dem Patienten auf einen Unfall zurückgeführt, der darin bestanden hat, daß ihn ein schweres Eisenstück in den Nacken traf. Zuerst traten dann Gefühlsstörungen in den Händen auf, und dann Motilitätsstörungen. Diese zeigten sich später auch an den Beinen. Hierzu gesellten sich Bulbärerscheinungen, sodaß wir es wohl mit einer sehr großen Ausbreitung der Höhle im Rückenmark zu tun haben. Die Narben an den Fingern waren auf einfache Verbrennungen zurückzuführen, hatten nicht zu eiterigen Prozessen geführt.

Es scheint danach der Morvansche Typus nicht allein abhängig zu sein von Verletzungen der Finger, da dieselben im vorliegenden Falle reichlich vorhanden waren, sondern es sind noch einige gewisse trophische Affektionen der Weichteile nötig, um diese weitgehenden Eiterungen und Nekrosen an den Händen zu bewirken.

Die Veränderungen im Ellenbogengelenk bestanden in einem starken Erguß, starker Zottenbildung, knöcherner Verdickung, besonders am Humerus Ulna und am Olekranon. Daneben bestanden freie in die Gelenkkapsel versprengte Knocheneinlagerungen. Trotzdem war die Beweglichkeit des Gelenkes eine relativ gute und trotzdem erwies sich die Muskulatur, wenn auch schlaffer, so doch nicht wesentlich magerer, wie auf der anderen Seite.

Die Nervenveränderungen waren an der rechten Seite etwas mehr wie links; die Gelenkveränderungen bestanden rechts, die Verbiegung der Wirbelsäule war nach links.

M. K., 40 Jahre alt, aus Kichewo, Kreis Schroda.

Erste Untersuchung am 24. Februar 1902.

Vor 2 Jahren will sich Patientin in das Endglied des linken dritten

Fingers geschnitten haben. Die Wunde habe damals so stark geeitert, daß das Endglied entfernt werden mußte. Etwas weiteres ist aus der etwas stupiden Frau nicht herauszubekommen.

Befund: Die Wirbelsäule ist im unteren Teile der Halswirbelsäule nach rechts, der obere Teil der Brustwirbelsäule nach links gebogen.

Die linke Schulterblattgegend ist voller wie die rechte, der untere Teil der Wirbelsäule verläuft gerade.

Die linke Hand ist ödematös geschwollen und zwar besonders an den Fingergliedern. Am Zeigefinger ist das Endglied verkümmert, am dritten Finger fehlt das Endglied vollkommen. Der Daumen ist stark verdickt in seinem Endglied. Der Handrücken ist flacher und zeigt eine deutliche Abmagerung der Zwischenknochenmuskeln.

Im Gesicht erscheint die rechte Seite voller als die linke.

Die Zunge wird schief und zwar nach rechts ausgestreckt. Das Zäpfchen steht gerade.

Die Sensibilität ist im Bereich des linken Unterarmes, mit Ausnahme einer handflächengroßen Partie der Innenseite unterhalb des linken Ellenbogens, ferner im Bereich der ganzen linken Hand herabgesetzt. Ebenso ist die Schmerzempfindung herabgesetzt. Das Tastgefühl ist erhalten.

Der Temperatursinn ist in obenerwähnten Grenzen verlangsamt, und zwar erkennt die Patientin stärkere Unterschiede zwischen kalt und warm, jedoch erst nachdem die betreffenden Temperaturen längere Zeit, 3—4 Sekunden, eingewirkt haben. Dasselbe ist der Fall an der Außenseite des 2. und 5. Fingers der rechten Hand.

Untersuchung am 20. November 1902.

Seit einem halben Jahr will die Kranke bemerkt haben, daß die Haut an der linken Hand, am linken Arm, der ganzen linken Seite weniger empfindlich ist, und außerdem sei die Kraft in beiden Armen eine geringere geworden.

Befund: Die Halswirbelsäule erscheint nur noch wenig nach rechts gekrümmt.

Druckempfindlichkeit an der Wirbelsäule besteht nicht.

Am linken Arm fällt in der ganzen Länge eine ziemlich starke blaurote Verfärbung der Haut auf. Die Haut fühlt sich kühler an wie rechts.

Die Veränderungen an den Händen sind dieselben geblieben. Der Temperatursinn am ganzen linken Arm herabgesetzt.

Schmerzempfindungen am linken Arm bis zur Schulter herauf aufgehoben und von der Schulter ab bis gegen die Wirbelsäule in einer etwa 10 cm breiten Zone herabgesetzt. Der Tastsinn ist im ganzen linken Arm und auf der linken Seite, vorn bis zur Mammilla und hinten bis zum inneren Schulterblattrand stark herubgesetzt.

Untersuchung am 28. März 1903.

Der linke Radius am unteren Ende etwas verdickt.

Sonst ist eine Veränderung nicht eingetreten.

Die Erkrankung betraf die linke Hand und zeigte sich in einer Verkrüppelung der Finger, sowie einem geringen Ödem und bläulichen Verfärbung der Hand. Diese Zirkulationsstörungen sind relativ selten im Verlauf der Syringomyelie.

Die Erkrankung betraf an den Gelenken, am Nervensystem, die linke Seite; die Verbiegung der Wirbelsäule ist im Halsteil anfangs nach rechts etwas angedeutet, später bestand nur eine deutliche Verbiegung der Brustwirbelsäule nach links.

G. A., Eigentümer, 40 Jahre alt, aufgenommen am 23. März 1903. Die beiden Eltern des Patienten leben und sind gesund. Geschwister hat er nicht, desgleichen keine Kinder. Auf Kinderkrankheiten weiß Patient sich nicht mehr zu besinnen. Bis zu seinem 20. Lebensjahr ist er immer gesund gewesen. Etwa seit dem 20. Lebensjahre ist das Unterscheidungsvermögen zwischen kalt und warm in seinem ganzen rechten Arm gestört. Eine Ursache hierfür weiß er nicht anzugeben. Ab und zu stellten sich auch Schmerzen in dem Arm ein, die aber nicht so bedeutend waren, daß sie Patienten in der Arbeit störten. Vom 25.—30. Lebensjahre litt Patient an einem Ausschlag, der in Form von harten Borken und Krusten auftrat. Dieselben lösten sich, und es kam an den betreffenden Stellen zur Eiterung (Eiter mit Blut gemischt); schließlich trat Heilung unter Zurückbleiben einer Narbe ein. Später will Patient dann noch Beschwerden von seiten seines Herzens und Magens gehabt haben, die aber unter ärztlicher Behandlung sich besserten. Im April 1901 war Patient damit beschäftigt, in einem Backofen Zapfen von Fichten zu trocknen; hierbei stützte er sich mit dem linken Ellenbogen auf eine heiße Eisenplatte und zog sich eine Brandwunde 3. Grades zu. Im Anschluß an diese Verbrennung entwickelte sich eine schwere Phlegmone des ganzen linken Armes. Nach langwieriger Behandlung gelang es, Heilung herbeizuführen. Am Schlusse der ärztlichen Behandlung (Dr. Klein-Kreuz) bei noch offener Wunde am Ellenbogen verlor Patient aus dem Gelenk Unmengen seröser Flüssigkeit, so daß sich ein bedeutender Schwächezustand herausbildete. Allmählich trat Heilung der Wunde ein und Patient erholte sich. Es entwickelte sich dann jedoch eine immer mehr zunehmende Schwellung des linken Ellenbogengelenks ohne Schmerzhaftigkeit, und ohne daß die Bewegungen im Gelenk dadurch wesentlich beeinträchtigt wären. Seit etwa 4 Jahren leidet Patient an einer Kontraktur des Mittelfingers der linken Hand, die dadurch entstanden ist, daß er sich infolge des mangelhaften Gefühls oft die Hand an dieser Stelle bei der Arbeit durchgerissen hat, so daß sich allmählich eine feste Narbe gebildet hat.

Status: Mittelgroßer, kräftig gebauter Patient in mittlerem Ernährungszustand. Muskulatur kräftig entwickelt. Die Untersuchung der Lungen ergibt keinen pathologischen Befund. Herztöne rein, ohne Nebengeräusche. Abdomen weich, nirgends druckempfindlich. An der hinteren Fläche des Thorax 3 cm unterhalb des Angulus scapulae eine längliche strahlige Narbe, auf der linken Skapula 2 blasse etwa zweimarkstückgroße Narben, eine kleinere zwischen Wirbelsäule und linker Skapula, sowie eine kleine an der linken Halsseite. Alle diese Narben, sowie die drei kleineren am linken Ellenbogen, sind Residuen des oben besprochenen Ekzems, während eine fünfmarkstückgroße strahlige Narbe an der Außenfläche des Ellenbogengelenkes von der Verbrennung herrührt. Das linke Ellenbogengelenk ist enorm verdickt, nach dem Ober- wie Unterarm

spindelförmig sich verjüngend. Umfang des Ellenbogens rechts 24, links 34 cm, des Oberarms rechts 24, links 23 cm. Bei der Palpation des verdickten Gelenkes hat man deutlich das Gefühl von Fluktuation, außerdem fühlt man abgelöste Knochenstückchen, sowie verdickte und deformierte Gelenkenden. Bei Bewegungen im Gelenk, die dem Patienten keine Schmerzen verursachen, fühlt man deutlich das Reiben der abgeschliffenen Gelenkenden aufeinander; die Streckung ist beinahe vollkommen ausführbar, während die Beugung aktiv wie passiv bis etwas über den rechten Winkel möglich ist. Die linke Hand fühlt sich deutlich kälter an wie die rechte. Der Mittelfinger der linken Hand steht in rechtwinkliger Kontrakturstellung, vierter und fünfter Finger können auch nicht vollkommen gestreckt werden. Urin frei von Zucker und Eiweiß. Der Temperatursinn ist im ganzen linken Arm erloschen. An der hinteren Thoraxseite verläuft die Grenze in der Höhe des Angulus scapulae bis zur Wirbelsäule, steigt dann in der Mittellinie bis zum Hals in die Höhe. Vorn bildet die Grenze die Mammillarlinie bis hinauf zum Halse. Eine Herabsetzung des Temperatursinns ist vorn noch weiter abwärts vorhanden und erstreckt sich bis gegen den Nabel hin. Das Empfindungsvermögen ist am rechten Arm nur in ganz geringem Maße herabgesetzt, etwas stärker nur in der rechten Hand und dem unteren Teil des Vorderarms.

Fig. 13.

Die Schmerzempfindung ist am ganzen linken Arm herabgesetzt und erstreckt sich nach vorn wie nach hinten noch auf den Thorax. Die Grenze fällt im wesentlichen mit der des Temperatursinns zusammen.

Operation (26 März 1903).

Patient wird während der Operation nur in ganz leichter Äthernarkose gehalten, da er kaum etwas fühlt.

Längsschnitt an der Außenseite des linken Ellenbogengelenkes nach vorn vom Olekranon.

Nach Durchtrennung von Haut und Muskulatur wird die außerordentlich verdickte prall gespannte Gelenkkapsel eröffnet, wobei etwa 100 ccm mit Blut vermischter Gelenkflüssigkeit herausfließen. Nachdem das Gelenk vollkommen eröffnet und die Gelenkenden freigelegt sind, fühlt bezw. sieht man folgende pathologischen Veränderungen an demselben: Die Gelenkkapsel kolossal verdickt, zeigt an ihrer Innenfläche Zotten und Auflagerungen. In der Kapsel liegen 3 bohnen- bis haselnußgroße Knochenstückchen vollkommen frei, 3 andere liegen in der Kapsel verwachsen. Dieselben werden entfernt. Die das Gelenk bildenden Knochen sehr stark deformiert.

Radiusköpfchen vollkommen abgeschliffen und rauh, Olekranon durch Knochenvorsprünge sehr stark verdickt, Processus coronoideus der Ulna fehlt. Die Gelenkflächen des Humerus gleichfalls abgeschliffen und deformiert, Knochenwucherung an beiden Epikondylen. Die Gelenkachse verläuft nicht quer, sondern schräg von oben nach unten (s. Abbildung). Muskulatur in der Umgebung des Gelenks ist blaß, leicht ödematös durchtränkt. Naht der Kapsel bis auf die Tamponade. Fixation des Armes in rechtwinkliger Stellung. Die Manipulation an dem Knochen ist sehr schmerzhaft, so daß der Kranke, während das Gelenk eröffnet ist und untersucht wird, tiefe Narkose haben muß.

Der weitere Verlauf bot keine Besonderheiten.

Bei einer Nachuntersuchung im Dezember 1903 stand der Ellenbogen rechtwinklig. Es ließen sich nur Bewegungen im Sinne der Beugung und Streckung in einer Ausdehnung von ca. 60° ausführen. Die Verdickung des Gelenkes war geschwunden. Die Auftreibung der Knochen war zwar geringer, aber noch deutlich nachweisbar. In der Mitte der Operationsnarbe war eine, blutig-seröses Sekret sezernierende Fistel. Auf dem Röntgogramm sieht man sehr deutlich die Veränderung am Radius, die Verbreiterung der Oberarmkondylen, besonders des Condylus internus; unter demselben liegt ein freier Knochen in der Gelenkkapsel, dessen Schatten wegen der geringeren Dichtigkeit viel heller ist. Interessant ist ferner die sehr stark ausgeprägte Verbiegung der Ulna auf der Grenze des oberen und mittleren Drittels.

Ich lasse hier den Befund der durch Herrn Dr. Creite in Chemnitz in dankenswerter Weise vorgenommenen ausführlichen mikroskopischen Untersuchung auszugsweise folgen:

Was zunächst die abgelösten in der Kapsel gelegenen drei Knochenstückchen betrifft, so enthalten alle, mikroskopisch betrachtet, Knochen, Knorpel und Bindegewebe, und zwar ist die Anordnung dieser Substanzen eine derartige, daß zentral der Knochen liegt, der Knorpel ihn teils vollkommen, teils nur an einer Seite umschließt und das Bindegewebe sich als Abschluß nach außen um das Ganze herumlegt.

Allem Anscheine nach handelt es sich bei den untersuchten Gewebsstücken um abgelöste zottige Wucherungen der Synovialmembran, in denen sich Hyalinknorpel entwickelt hat, der nun in bekannter Weise zumeist mit einem osteoiden Zwischenstadium, von Markräumen mehr oder weniger zerstört, in Knochen übergeführt und appositionell verstärkt wird.

Die Auflagerungen auf der Gelenkkapsel bestehen aus geronnenem Blut mit massenhaft eingelagerten Bruchstücken, wie Knochen, Knorpel, Bindegewebe und osteoides Gewebe.

Die Muskulatur aus der Umgebung des Gelenks gibt das Bild einer Myositis fibrosa, indem eine bedeutende Bindegewebswucherung zwischen den Muskelfasern stattgefunden hat. Während an manchen Stellen noch eine größere und zusammenhängende Muskelmasse vorhanden ist, sieht man an andern Stellen die Muskulatur fast völlig durch Bindegewebe ersetzt.

Die Gefäße sind auch hier sehr dickwandig.

Knochenbildung findet sich nicht vor.

Der ziemlich intelligente Mann will schon seit seinem 20. Jahre gemerkt haben, daß sein Empfindungsvermögen am linken Arm nicht so war wie am rechten.

Vor 2 Jahren stellte sich dann eine Verbrennung des linken Ellenbogens ein. Durch dieselbe wurde im weiteren Verlaufe das Gelenk eröffnet, und ebenso schloß sich hieran eine Phlegmone des ganzen linken Armes. Nachdem letztere geschwunden war, blieb noch lange Zeit hindurch eine überaus reichliche Sekretion aus dem Gelenk bestehen, die zu starker Beeinträchtigung des Allgemeinbefindens führte.

Nach und nach stellte sich eine Schwellung des Gelenkes ohne bedeutende Schmerzen und ohne wesentliche Beeinträchtigung der Beweglichkeit ein.

Bei der Aufnahme betrug die Verdickung 10 cm, das Gelenk war prall gespannt, und um ein nochmaliges Aufbrechen der Narbe und daran anschließende Eiterung des Gelenkes zu verhüten, mußte zum mindesten der Erguß entleert werden.

Nach meinen früheren Erfahrungen glaubte ich nicht, mit einer Punktion auskommen zu können, und in der Tat zeigte sich nach der Eröffnung des Gelenkes dasselbe mit einem blutig serösen Erguß gefüllt und in diesem Erguß reichliche Fibringerinnungen. Eiter war nicht mehr im Gelenk vorhanden. Die Gelenkkapsel selbst war sehr stark verdickt, sammetrot und zeigte überaus reichliche derbe Zottenbildung. Einzelne freie Knochenstückchen lagen im Gelenk, andere waren als Knochenplatten in der Kapsel fest verwachsen. Nach dem mikroskopischen Befunde ist anzunehmen, daß sich dieselben in der Kapsel selbst gebildet haben, sowie daß eine Vergrößerung der freien Gelenkkörper durch knöcherne oder knorplige Umwandlung des apponierten Gewebes stattfindet. Das Radiusköpfchen war vollkommen abgeschliffen, das Olekranon stark verbreitert, der Processus coronoi, deus ulnae fehlte. Die Gelenkfläche des Oberarmkopfes war hoch-

gradiger abgeschliffen; ihr Knorpelüberzug fehlte an einzelnen Stellen und außerdem stand die Gelenkfäche schief von innen oben nach außen unten. Die Muskulatur war sehr blaß. Während die Schnitte an den Weichteilen ohne Narkose und ohne wesentliche Schmerzen ausgeführt werden konnten, war das Manipulieren am Knochen, wie es sich auch bei dem späteren Verbandwechsel zeigte, äußerst schmerzhaft.

Es war also die Schmerzempfindung an den Weichteilen erloschen und an den Knochen erhalten geblieben. Etwas, was ich früher nicht bei derartigen Gelenkerkrankungen gesehen habe, ist, daß sich am Arme eine deutlich bläuliche und später gelbe Verfärbung nach der ersten Untersuchung einstellte. Eine Verfärbung, die auf Blutergüsse in die Haut zurückzuführen ist.

Bei der Operation konnte man nicht die Verbiegung der Ulna sehen. Im Röntgenbild ist sie aber so deutlich ausgesprochen, daß auf dieselbe hingewiesen werden muß. Auch hier handelt es sich augenscheinlich nicht um eine Deformität durch einen Knochenbruch, sondern um eine durch die Weichheit der Knochen bedingte Gestaltsveränderung, zu deren weiterer Ausbildung unter Umständen ein nicht weiter bemerktes Trauma Veranlassung gegeben haben kann.

Neben der Beeinträchtigung des Ellenbogengelenkes besteht noch eine Kontraktur der Finger. Dieselbe ist, wie der Kranke selbst angibt, dadurch entstanden, daß Schrunden und Risse an den Gelenkbeugen auftraten und später verheilten; eine auch nicht gerade häufige Entstehungsursache für derartige Gelenkkontrakturen.

Eine Verbiegung der Wirbelsäule bestand nicht.

A. K., Knecht, 29 Jahre alt, aufgenommen am 6. April 1903.

Anamnese: Am 10. März 1902 geriet Patient, während er seine Pferde, die sich in den Geschirren verwickelt hatten, von einander trennen wollte, zwischen dieselben und wurde von ihnen zu Boden gerissen, während ein Pferd auf seine rechte Körperhälfte fiel. Hierbei erlitt er eine Quetschung der ganzen rechten Seite im allgemeinen und durch Hufschlag eine starke Kontusion des rechten Vorderarmes im besonderen. Unter ärztlicher Behandlung, die in Umschlägen und Applikation von Salbe bestand, lag er 3 Wochen zu Bett; alsdann fing er wieder an zu arbeiten, wiewohl er im rechten Arm stets Schmerzen hatte und auch die Kraft im Arm stark herabgesetzt war. Unter allmählicher Zunahme der Schmerzhaftigkeit schwoll der Arm und namentlich das Ellenbogengelenk derart an, daß Patient am 7. Mai ins Kreiskrankenhaus zu Kempten aufgenommen werden mußte. Hier wurde eine Inzision am Ellenbogengelenk gemacht und viel Eiter entleert. Da jedoch an dem krankhaften Prozeß die Knochen stark beteiligt waren (angeblich handelte es sich um Osteomyelitis), so wurde er am 12. Mai nach der chirurgischen Station der

Universitätsklinik zu Breslau geschickt. Hier wurde er mehrmals operiert und am 4. Oktober als „nicht arbeitsfähig" entlassen. Es wurde eine Osteomyelitis traumatica cubiti angenommen. Während seines Aufenthaltes in Breslau bemerkte Patient zum ersten Male, daß das Gefühl im rechten Arm, namentlich im Vorderarm, nicht so stark ausgeprägt sei, wie links. Gearbeitet hat er seit jener Zeit nicht mehr. Die Wunden heilten zwar unter Salbenbehandlung allmählich zu (etwa Weihnachten),

Fig. 14.

doch hatte er ständig Reißen und Schwäche im Arm, Beschwerden, die auch jetzt noch bestehen und ihn gänzlich arbeitsunfähig machen.

Status: Mittelgroßer, mäßig kräftig gebauter Patient mit gut entwickelter Muskulatur, mäßigem Fettpolster. Auskultation und Perkussion der Lungen ergibt nichts Besonderes. Untere Lungengrenze verschieblich. Herztöne frei von Nebengeräuschen. Abdomen weich, nirgends auf Druck empfindlich. Beiderseits Bruchanlage. Die Wirbelsäule zeigt im Halsteil eine Kyphose, welche an der Vertebra prominens am stärksten ist. Vom zweiten Brustwirbel ab beginnt eine rechtsseitige Skoliose, die bis zu den letzten Brustwirbeln reicht und der im Bereich der Lendenwirbelsäule eine linksseitige Skoliose entspricht. Die rechte Scapula

steht um 3 cm höher wie die linke und in toto mehr nach vorn. Umfang des Oberarmes rechts 24, links 25 cm, des Ellenbogengelenkes rechts 32, links 23 cm, des Vorderarmes rechts 20, links 20 cm. Bewegungen im rechten Schultergelenk vollkommen frei. Das rechte Ellenbogengelenk ist enorm verdickt, und zwar beruht diese Verdickung, die sich auf Ober- wie Unterarm spindelförmig fortsetzt, sowohl auf einer Auftreibung der das Gelenk zusammensetzenden Knochen, wie auch auf Verdickung der Kapsel. An der Hinterfläche des Ellenbogengelenks ist eine 12 cm lange mit der Unterlage fest verwachsene Narbe, von der aus medialwärts zwei kleinere 4 bezw. $4^1/_2$ cm lange, bogenförmig verlaufende Narben ausgehen. Bewegung im Ellenbogengelenk ist möglich von vollkommener Streckung bis zur Beugung von einem rechten Winkel, passiv noch etwas darüber hinaus ohne Schmerzhaftigkeit für den Patienten.

Pronation und Supination außerordentlich beschränkt, dagegen ist eine abnorme seitliche Bewegung möglich. In der Achselhöhle, an der medialen Seite des Oberarmes, sowie in der Ellenbogenbeuge kirschkern- bis walnußgroße Drüsen. Am oberen Ende des Radius fühlt man ein frei in der Gelenkkapsel liegendes, ca. 5 cm langes und 4 cm breites Knochenstück. Die rechte Hand fühlt sich kälter an, als die linke.

Das Unterscheidungsvermögen für Wärme und Kälte ist am rechten Ellenbogengelenk und Unterarm erloschen, an der Hand stark herabgesetzt; desgleichen am Oberarm herabgesetzt, namentlich für Wärme. Am ganzen übrigen Körper normal.

Die Berührungsempfindlichkeit ist am ganzen rechten Arm ebenso wie am übrigen Körper normal erhalten.

Die Schmerzempfindung am Ellenbogen und Unterarm stark herabgesetzt, am Oberarm und ganzen übrigen Körper normal. Patellarreflexe beiderseits stark gesteigert und blitzartig auslösbar, Fuß- und Patellarklonus nicht vorhanden.

Auf dem Röntgenbilde (Fig. 14) scheint das Olekranon zu fehlen; an seiner Stelle etwa liegt ein freier glatter Knochen. Die Unterarmknochen sind beide in ihrem oberen Ende kleiner wie normal, erscheinen abgeschliffen; die Grube zwischen den beiden Oberarmkondylen ist viel mehr ausgehöhlt, sonst ist der Oberarmknochen nicht verändert. Die in der Kapsel abgelagerten, deutlich also solche fühlbaren Knochenplatten sind im Röntgenbilde nur eben angedeutet.

Bei dem 27jährigen Menschen bestand als auffälligstes Symptom, das aber gleich den Verdacht auf Syringomyelie erweckte, die Veränderung am Ellenbogen. Es war dieselbe zuerst von allen Krankheitserscheinungen im Anschluß an ein schweres Trauma aufgetreten, und zwar war es gleich zu einer Vereiterung des Gelenkes gekommen. Nach der Form der atrophischen Veränderungen ist nicht anzunehmen, daß dieselben durch Eiterung bedingt sind. Die Operationen hatten nur die Ulna in Angriff genommen. Wir haben es infolgedessen mit der am Ellenbogen immerhin seltenen Art der atrophischen Knochenerkrankung zu tun. Daneben sind aber, wenn auch auf dem Röntgen-

bilde weniger deutlich, mit Bestimmtheit hypertrophische Prozesse vorhanden, die sich vor allen Dingen in den Knochenplatten zu beiden Seiten des Humerus zeigen. Gelenkaffektion, Nervenaffektion, Skoliose waren rechtsseitig. Eine Affektion der Finger, eine Veränderung der Haut bestand nicht.

E. K., 17 Jahre alt, aufgenommen am 15. April 1903.

Im September 1902 ist Patient 4—5 m hoch auf die rechte Hand gefallen, wobei dieselbe in starker Dorsalflexion gestanden haben soll. Nach diesem Unfall hat der Patient weiter gearbeitet und ist erst im Februar 1903 zum Arzt gegangen, weil das Handgelenk anschwoll. Vor etwa 2 Jahren hat der Patient angeblich die rechte Hand erfroren. Die Hand wurde damals dicker, und nach einiger Zeit nahm die Schwellung ab. Bei irgendwelchen Anstrengungen beginnt jedoch sofort die Schwellung wieder.

K. ist ein für sein Alter kleiner, kräftig und muskulös gebauter Mensch im gutem Ernährungs- und Kräftezustande. Brust- und Bauchorgane sind ohne krankhaften Befund. Geringgradige X-Beinstellung, leichte Plattfüße. Die Kopfhaltung ist etwas nach vorn geneigt. Die linke Gesichtshälfte magerer wie die rechte. Es besteht eine rechtsseitige Skoliose, die am 5. Halswirbel beginnt und bis zum 3. Brustwirbel reicht. Der rechte Cucullariswulst ist beträchtlich stärker, als der linke. Das rechte Schulterblatt steht höher, und sein Innenrand steht flügelartig ab. Die Muskulatur des rechten Armes ist anscheinend stark abgemagert, jedoch ist die Haut stark durch Ödem aufgetrieben, fest infiltriert, so daß der Umfang des rechten Armes stärker ist wie links. Am Handgelenk ist Elle und Speiche, besonders die erstere, stark aufgetrieben und verdickt. Beide Knochen lassen sich bequem gegeneinander verschieben. Die Hand selbst erscheint breiter, als wie die linke. Im Handgelenk besteht eine starke seitliche Beweglichkeit; hierbei fühlt man ein starkes Knarren und Reiben, ohne daß dem Patienten irgendwelche Beschwerden gemacht werden. Der Umfang des rechten Handgelenkes beträgt 21½ cm, des linken 17 cm, die Zwischenknochenmuskeln, die Muskeln des Daumens und Kleinfingerballens beider Hände sind stark abgemagert. Die Finger beider Hände sind im Mittelgelenk leicht gekrümmt und können aktiv nicht völlig gestreckt werden. Die linke Hand und der linke Arm ist sonst ohne Besonderheiten. Die Pupillen reagieren normal. Von den Reflexen ist der Kniescheibenreflex beiderseits gesteigert. Keine Motilitätsstörungen, Berührung wird überall empfunden. Der Temperatursinn ist an beiden Händen deutlich herabgesetzt, und zwar geht die Störung bis zum Oberarm hinauf. Die Röntgenaufnahme (Fig. 15) ergab nun ein Bild, das auf den ersten Anblick den Verdacht erweckte, als wenn es sich um einen Bruch des Radius gehandelt hätte. Letzterer Knochen erweist sich in seinem unteren Ende stark verdickt von unebener Oberfläche, seine Konturen sind kaum noch zu erkennen. Die Ulna dagegen springt an der Kleinfingerseite stark vor; sie ist aus ihrer Verbindung mit dem Radius, sowie mit der Hand völlig gelockert und nach der Peripherie hin an der ersten Reihe der

Handwurzelknochen vorbeigeschoben; sie ist also luxiert. Die Handwurzelknochen selbst sind in ihren Konturen nicht deutlich erkennbar; besonders ist der Schatten des Os capitatum stark verwischt und undeutlich.

Nach dem Untersuchungsbefunde konnte es besonders mit Rück-

Fig. 15.

sicht auf das jugendliche Alter zweifelhaft erscheinen, ob der vorliegende Fall der Gruppe der Syringomyelie beizurechnen ist. Die nervösen Erscheinungen sind relativ geringgradig. Wenn man aber das eigentümliche Ödem der Hand, das sich bis zum Oberarme fortsetzt, die Abmagerung der Zwischenknochenmuskeln an beiden Händen, das eigentümliche Ödem des Gesichtes, die Steigerung der Kniescheibenreflexe in Verbindung mit Temperatursinnstörungen an beiden Armen

und Händen vergleicht mit der Deformierung des rechten Handgelenkes, so ist meiner Meinung nach die Diagnose Syringomylie kaum zweifelhaft.

Die Veränderungen am Handgelenk sind auch nicht derartig, wie man sie nach einer gewöhnlichen Radiusfraktur findet. Dann aber auch, wie ist es zu verstehen, daß der Patient mit einem Bruch des Radius unbehindert weiter gearbeitet hat und erst zum Arzt gegangen ist, als nach Monaten eine Schwellung an der Hand eintrat.

Ich glaube, daß ein Bruch des Radius im gewöhnlichen Sinne auszuschließen ist. Es kann eine Infraktion des infolge der Syringomyelie schon veränderten Knochens vorgelegen haben, und im Anschluß hieran haben sich dann die weiteren Veränderungen eingestellt, die zur Verdickung des Handgelenkes, zur Lockerung der Verbindungen zwischen Radius und Ulna zur Verdickung und Verbreiterung der Ulna selbst führten. Jedenfalls ist die ganze Gelenkveränderung nicht als die Folge einfachen Radiusbruches aufzufassen, sondern als das Resultat einer Gewalteinwirkung auf die Hand eines mit Syringomyelie behafteten Individuums, in dessen Knochen schon gewisse Veränderungen Platz gegriffen hatten. Die Veränderungen in den Knochen sind durchgehend hypertrophische, die sich kennzeichnen nicht allein durch Auflagerung an den Knochenenden, sondern auch durch Verbreiterung der Knochen selbst und durch vermehrtes Längenwachstum. So ist es nicht unmöglich, daß die Verschiebung der Ulna bedingt ist durch ein vermehrtes Wachstum dieses Knochens, da irgend ein Grund zu der Annahme, daß der Radius in seinem Wachstum zurückgeblieben wäre, nicht vorliegt.

Außerdem noch zeigen die Knochen der rechten Mittelhand eine Breitenzunahme und eine geringe Vermehrung ihrer Länge. Gerade mit Rücksicht auf diese eigentümlichen Gelenkveränderungen, die nicht einen Knochen, sondern mehrere betreffen, scheint mir die Diagnose syringomyelitische Knochen- und Gelenkveränderungen eine wesentliche Stütze zu erfahren. Außerdem aber entspricht die Veränderung des Gelenkes den Erscheinungen, die wir sonst auch bei der syringomyelitischen Handgelenksaffektion zu sehen gewöhnt sind. Bemerkenswert ist der Fall ferner deshalb, weil die Erkrankung in so frühem Lebensalter und die Knochenaffektion als erstes Symptom der Erkrankung auftrat.

J. D., 30 Jahre alt, aus Sworzyce, aufgenommen am 19. November 1903. Patient klagt über lähmungsartige Schwäche und Stumpfheit des linken Armes und besonders der linken Hand, sowie über Anschwellung der Hand, die besonders nach jeder Arbeitsleistung eintritt. Er führt dies

auf einen Unfall am 18. Februar 1901 zurück, bei welchem er sich das Grundglied des linken Mittelfingers gebrochen haben will. Sonst hat er keine Klagen. Er gibt auch nicht an, was sehr auffallend ist, daß ihm sonst irgend etwas fehle.

D. ist ein etwas gedunsen aussehender, aber sonst gesund erscheinender Mensch. Die Untersuchung der inneren Organe ergibt keine Abweichung von der Norm.

Schädel: Gesichtsschädel unverhältnismäßig breit, wie von oben nach unten zusammengedrückt, Kopfschädel auffallend niedrig, doch das Hinterhaupt stark nach hinten oben ausladend. Dadurch gewinnt der Schädel im Profil den Anschein eines Dolichokephalen, während die genaue Messung einen Breitenindex von 26 ergab, also einen hyperbrachykephalen Schädeltyp. Starke Arc. supraorbit. Stirn niedrig und fliehend. Die Gesichtshälften sind asymmetrisch: die linke entschieden kleiner, Nase und Ohren auffallend groß, letztere weit abstehend, mit wenig entwickeltem Relief. Die linke Iris, gleich der rechten graublau, ist im unteren inneren Quadranten braun pigmentiert. Kopfhaar blond und reichlich, Bartwuchs äußerst spärlich.

Rumpf: Schilddrüse klein, aber die Seitenlappen immerhin deutlich tastbar. Irreponible Phimose, die nach Angabe des Patienten schon seit jeher besteht.

Genu valgum und Pes planus mittleren Grades beiderseits.

Motilität: Die Muskulatur des ganzen Körpers ist auffallend dürftig und schlaff, besonders auffällig ist dies am linken Arm, wo man am Biceps, den Vorderarmstreckern, Interossei und Thenarmuskeln geradezu von Atrophie sprechen muß. Funktionell tritt die Muskelschwäche nur am linken Arm in die Erscheinung: Händedruck ganz kraftlos, Einschlagen der Finger in die Hohlhand und Opposition des Daumens mangelhaft, alle übrigen Muskeln am linken Arm entfalten zwar nicht die maximale Kraft, aber reichen für mittlere Muskelleistung noch aus. Der elektrische Befund ergibt an der rechten Hand, die auch an Daumen und Interossei richtige Atrophie aufweist, mäßige, an der linken Hand starke quantitative Herabsetzung, aber normale Zuckungsformel. Die aktiven Bewegungen aller übrigen Muskeln (Gesicht, Augen, Rumpf, untere Extremitäten) sind mit normaler Kraftentfaltung möglich. Passive Bewegungen in allen Gelenken frei.

Die augenfälligsten Veränderungen sind an den unteren Extremitäten. Beide Unterschenkel fast genau in den Grenzen zwischen Kniescheibe und Fußwurzel sind unförmig aufgetrieben. Folgende Querschnittsmaße mögen ein Bild davon geben. Kniegelenk links 33,5, rechts 33,5 cm, Wade (größter Umfang) links 40, rechts 37 cm, Knöchel links 33, rechts 32 cm, Steigbügel links 27, rechts 25,5 cm. Die Auftreibung, die, wie die Maße erkennen lassen, den linken Unterschenkel noch mehr als den rechten verunstaltet hat, ist in der Hauptsache durch echte Elephantiasis bedingt, Ödem ist sehr gering. Varicen sind nur am rechten, also dem weniger verdickten Unterschenkel erheblich. Die Knochen sind an der Hypertrophie sicher nicht beteiligt. Die Haut ist blaurot, ganz trocken und derb, mit Schuppen, stellenweise mit Hornlamellen bedeckt, fühlt sich warm an.

An den oberen Extremitäten sind beide Hände genau bis zum Hand-

gelenk ebenfalls stark geschwollen; diese Schwellung beruht in der Hauptsache auf ödematöser Durchtränkung der Gewebe, besonders des Handrückens, ist auch von sehr wechselnder Intensität, bald teigig, tief eindrückbar, bald starrer, an der linken Hand stets weit erheblicher als an der rechten. Die Hände sind blaurot, oft tiefblau verfärbt, die Fingerspitzen und Nägel meist gelbweiß (tief anämisch), die Oberarme bei längerer Entblößung lebhaft marmoriert. Die Hände fühlen sich stets kühl, oft eiskalt an. — Die Hohlhände zeigen eigenartige, wohl nicht der Handarbeit zuzuschiebende Schwielenbildung an allen Fingerbeeren, rechts wie links starre, harte, weiße Schwielen; in der Beugefalte des linken Handgelenks typische Rhagade. Die Nägel glänzen, sind aber auffallend kurz und breit. Den trophischen Phänomenen zuzurechnen sind wohl die verschiedenen Kontrakturen: im I. und II. Interphalangealgelenk beider Kleinfinger, im II. Interphalangealgelenk beider Ringfinger; dasselbe Gelenk am rechten Ringfinger zeigt zylindrische Auftreibung. Von der traumatischen Kontraktur des linken Mittelfingers ist natürlich hier abzusehen.

Die Haut am Rumpf ist ziemlich trocken, zeigt von der Seite gesehen einen flimmernden Glanz, wie wenn sie mit lauter feinsten Schüppchen bedeckt wäre. Auch zeigt sie bei auffallendem Licht die feinen parallelen Fältchen, die man oft an spröder, schuppender Haut sieht. Auffallend ist auch, daß die Haut am Rumpf in wesentlich dickeren Falten abhebbar ist als normal. Ausgesprochene Dermographie der Rumpfhaut. — Hierher gehört wohl auch die mehrfache Verkrümmung der Wirbelsäule: im Halsteile geringe Rechts-, im Brustteil Linksskoliose, dabei die normale Dorsalkyphose fast ausgeglichen; im Lendenteil erheblichere Rechtsskoliose, entsprechender Schiefstand des Beckens und Hochstand der rechten Gesäßhälfte.

Starke Hyperhidrosis beider Nasenflügel. Dieselben sind, anscheinend besonders in der Kälte, stets stark schweißig, oft aber mit dichten Schweißperlen bedeckt. Nase und Ohren fühlen sich stets kühl an.

Sensibilität: Ausgesprochene „Dissoziation". Tast- und Lagegefühl am ganzen Körper tadellos. Nur die Schmerz- und Temperaturempfindung weist Störungen auf. Am rechten und linken Unterarm sowie an den Händen ist Temperatursinn völlig aufgehoben; die Schmerzempfindung nur bis etwas über das Handgelenk hinaus. An den Beinen reicht die Störung des Temperatursinns bis zum Knie, die der Schmerzempfindung bis zur Mitte der Wade. Die Empfindung schmerzhafter Wärmereize ist überall erhalten. Abstumpfung des Schmerz- und Temperatursinns findet sich aber auch an der rechten Hand sowie am linken Arm bis hinauf zum Schultergelenk und noch an die benachbarten Teile des Thorax. Hingewiesen sei hier auf die symmetrische Ausbreitung der Sensibilitätsstörung, mag man nun linkes und rechtes Bein oder linkes Bein und linken Arm vergleichen; ferner auf das scharfe gliedweise oder „handschuhförmige" Abschneiden der Empfindungsdefekte. Simulation oder Hysterie muß bei dem ganzen Habitus des Patienten für ausgeschlossen erklärt werden. Am Schädel ist die Sensibilität überall intakt.

Alle Reflexe (Sehnen, Haut, Pupillen) sind normal. Ataxie besteht in keiner Form. Die Sinnesorgane sind frei, die psychischen Funktionen ohne Störungen.

Nach diesem Befunde, bei dessen Erhebung ich von dem Nervenarzt Herrn Dr. Jeremias freundlichst unterstützt wurde, handelte es sich um eine Syringomyelie. Interessant ist er vom chirurgischen Standpunkt deshalb, weil sich die ersten, dem Kranken auffallenden Erscheinungen im Anschluß an einen Bruch des Mittelhandknochens entwickelten und sich in einer prallen ödematösen nach und nach zunehmenden Infiltration der Hand und des Unterarmes zeigte. Daß aber das Trauma nur eine nebensächliche Bedeutung hat, geht zur Genüge daraus hervor, daß auch der andere Arm und beide Beine diese Veränderung zeigten. Trotz dieser auffallenden Erscheinung gab Patient selbst nichts davon an, und auch alle, die den Patienten auf seine Erwerbsfähigkeit hin vorher untersucht hatten, hatten nichts darüber in den Akten vermerkt noch auch die Vermutung ausgesprochen, daß der Grund des auffälligen Ödems der Hand und des Unterarmes ein Nervenleiden sein könnte. Es ist das gewiß für den Chirurgen eine Anregung, auch in solchen Fällen an Syringomyelie zu denken. Andererseits aber zeigt es sich wiederum, wie bei den eigentümlich in ihrer Ernährung durch die Syringomyelie veränderten Geweben, erhebliche Störungen nach relativ kleinen Verletzungen sich einstellen können und wie im Anschluß an das Trauma das ganze Krankheitsbild eine wesentliche Verschlimmerung erfahren kann. Der Bruch des Mittelhandknochens ist nicht auf Rechnung der Syringomyelie oder syringomyelitischer Veränderungen am Knochen, sondern lediglich auf die Gewalteinwirkung zurückzuführen. Trotzdem aber glaubte ich den eigenartigen Fall doch in meiner Mitteilung aufführen zu dürfen.

Es liegt mir fern, alle Erkrankungen der Weichteile zu beschreiben, die bei Syringomyelie vorkommen können; ich will nur auf einige, gerade den Chirurgen besonders interessierende Veränderungen hinweisen.

Was die Sensibilitätsstörungen der Haut und der Weichteile anlangt, so können die tiefen Gebilde in gleicher Weise wie die oberflächlichen ergriffen sein, brauchen es aber nicht. Es kann die Haut in ihrer Sensibilität gestört sein, während an den Muskeln und Knochen oder an einen von beiden dieselbe völlig erhalten ist. So kann es kommen, daß man den Hautschnitt, die Durchtrennung der Muskulatur, ohne Narkose und ohne dem Patienten Schmerzen zu bereiten, machen kann, während die Manipulation an den Knochen von sehr heftigen Schmerzen begleitet ist (vgl. Fall 16).

Gewöhnlich sind allerdings die tieferen Partieen in annähernd derselben Ausdehnung und Stärke ergriffen, wie die höher gelegenen.

Von den verschiedenen **Formen der Hautaffektionen** interessieren uns vor allen Dingen ein besonders gern an den Armen auftretender bläschenförmiger Ausschlag. Der Inhalt der Bläschen ist anfangs klar, geht aber sehr bald in Eiterung über (vgl. Fall 16). Nicht selten ist gerade diese Hautaffektion der Vorläufer von Gelenkveränderungen an dem betreffenden Gliede. Sodann kommen ganz plötzlich auftretende zirkumskripte Gangränen vor, die zuweilen die Haut, zuweilen auch selbst die tiefer liegenden Teile betreffen, kreisrunde Geschwüre setzen und zur Eröffnung und Vereiterung der darunter liegenden Gelenke führen können. Am wichtigsten sind die bald plötzlich, bald allmählich sich einstellenden Ödeme, die sowohl die Haut allein, als auch die tiefer liegenden Teile ergreifen, zu unförmiger Schwellung der Glieder führen. So schnell wie sie gekommen, so schnell können sie sich zurückbilden, um nach kurzer Zeit sich wieder einzustellen. Hand in Hand mit diesen Ödemen gehen nicht so selten Schwellungen der Schulter und des Ellenbogengelenkes, sodaß von einzelnen angenommen wird, die Ödeme wären bedingt durch die Anschwellung der Gelenke, die einen Druck auf die Gefäße ausübten. Ich glaube aber nicht, daß letzteres die Ursache der Ödeme ist, dieselben sind vielmehr ebenso wie die Gelenkschwellungen nervösen Ursprunges. Ebenso ist für den von einigen Autoren als Ursache der Ödeme angesehenen Kapselriß ein anatomischer Beweis nicht erbracht. Im Falle 4, wo gleichzeitig mit der Schwellung des ganzen Armes eine solche des Schultergelenkes im beträchtlichen Maße eingetreten war, fand sich bei der Operation die Kapsel völlig intakt. Rechnet man hierzu die außerordentliche Dicke und Festigkeit der Kapsel, wie sie gerade bei unseren Gelenkveränderungen sich ausbildet, so wird man einerseits die Zerreißung der Kapsel ohne ein vorausgegangenes sehr heftiges Trauma kaum für möglich halten, andererseits aber die Diffusion der ziemlich dickflüssigen, von zahlreichen Fibrinflocken untermischten Synovia für ein unseren sonstigen Beobachtungen kaum entsprechendes Faktum erachten. Nach dem Schwinden der Ödeme zeigt die Haut an vielen Stellen eine eigentümliche Atrophie, einen eigenen seidigen Glanz, beim Anspannen der Haut eine Riffelung, die auf den Verlust und den Schwund von elastischen Fasern hindeutet und den Untersucher auf die Vermutung einer bestehenden Syringomyelie bringen kann. Wie nun nach jedem stärkeren Trauma besonders gern an den Händen sich ödematöse Anschwellungen einstellen, so findet man auch bei der Syringomyelie im Anschluß an schwerere Gewalteinwirkungen diese Ödeme, die sich aber nicht an den Ort der Verletzung halten, sondern sich weiter

über das Glied ausdehnen. Daneben und unabhängig laufen Schwellungen anderer nicht verletzter Körperteile, so daß wohl der Unfall als letzte veranlassende Ursache der Ödembildung an dem betroffenen Gliede, nicht aber der Ödeme überhaupt anzusehen ist, und auch an ersterer Stelle entsteht die Anschwellung nicht durch die Verlegung der Lymphbahnen infolge der Verletzung oder als Folge eines entzündlichen Reizes, sondern ist auch hier der Ausdruck vasomotorischer Störungen, hervorgerufen durch die Einwirkung des Traumas auf die so wie so schon durch die Erkrankung selbst geschädigten Nerven und Gewebe. Gleichzeitig können an den Händen sich starke Wucherungen der Haut in Gestalt von Verdickungen und Schwielenbildung, die dann zu Rhagaden führen, einstellen. Letztere geben nicht so selten die Veranlassung zu Vereiterungen, und andererseits können sie bei ihrer am häufigsten den Gelenkbeugen entsprechenden Lokalisation zu Kontrakturen führen. An den Füßen bilden sich in diesen veränderten Hautpartien zuweilen Geschwüre, das Malum perforans pedis. Auf die Gefäßveränderungen und Zerreißungen in der Haut sind die zuweilen scheinbar spontan, zuweilen nach einer Untersuchung oder nach einem leichten Trauma sich einstellenden weit gehenden diffusen Verfärbungen, wie sie für die Blutaustritte z. B. nach Kontusionen auch bei normalen Menschen beobachtet werden, zurückzuführen.

Das **Unterhautzellgewebe** kann zugleich mit der Haut von Ödemen und Infiltrationen ergriffen werden. Am meisten wird es in Mitleidenschaft gezogen durch die subkutanen und subfascialen Phlegmonen, die sich im Anschluß an Verletzungen der Finger oder Panaritien entwickeln. Es ist jedoch nicht gesagt, daß jedesmal einer Wunde eine Eiterung folgen muß, ebensowenig wie eine Eiterung nicht immer den Grund in einer äußeren Verletzung haben muß. Es hängt dies vielmehr bis zu einem gewissen Grade von dem Ernährungszustande der tiefer liegenden Gewebe ab. Ebenso wie bei einem gesunden Menschen sich an eine kleine Wunde eine Phlegmone anschließen kann, so auch bei dem Syringomyelitiker. Andereits aber gibt es eigentümliche, der Syringomyelie eigene Phlegmonen. Die Gewebe selbst sind in ihrer Ernährung gestört und neigen zu Nekrose, und so kann es kommen, daß auf einen einfachen Stoß, der keine Hautwunde gesetzt hat, oder sogar ohne eine solche äußere Veranlassung sich eine Nekrose der Weichteile, ja selbst der Knochen einstellt. Die Phlegmonen haben als solche schon durch die Schmerzlosigkeit etwas Eigenartiges in ihrem Verlauf. Sodann sind in den meisten Fällen die Allgemeinerscheinungen nicht so hochgradig wie bei den übrigen Phlegmonen, zumal wenn man bedenkt, daß die Kranken mit ihren

entzündeten Armen arbeiten und dieselben in keiner Weise schonen. Es ist nicht sehr häufig, daß diese Phlegmone zu Pyämie oder zum Tode führen. Dagegen ist die Heilungsdauer trotz geeigneter Behandlung oft eine sehr lange. Auch dies wird bedingt durch die veränderte Ernährung. Neben den schmerzlosen Entzündungen kommen auch solche mit sehr heftigen Schmerzen vor. Ob nun die eine oder die andere Art der Phlegmone vorliegt, ist oft schwer zu entscheiden. Wenn aber bei relativ geringen Allgemeinerscheinungen, nach zuweilen stürmischem Beginn, zuweilen ganz allmählich sich eine langsam verlaufende mit Nekrosen der Knochen besonders einhergehende Eiterung einstellt, die zu ihrer Heilung trotz breiter Eröffnung ungewöhnlich lange Zeit dauert, wenn hierbei die Schmerzhaftigkeit gering ist, so muß man das als eine syringomyelitische Phlegmone und nicht als eine Phlegmone bei Syringomyelie ansehen. Andererseits habe ich den Eindruck gewonnen, wenn dies naturgemäß zahlenmäßig auch nur schwer zu belegen ist, als wenn auch die einfachen Phlegmonen das Eintreten syringomyelitischer Veränderungen an den betreffenden Gliedern beschleunigen.

Die **Muskulatur** zeigt, abgesehen von den Lähmungs- und Krampfzuständen Veränderungen, die bedingt sind durch ein Ödem in dem Bindegewebe, durch zuweilen brettharte Infiltration, die beide einhergehen können mit mikroskopisch nachweisbarer Degeneration der Muskelfaser und Wucherung von Bindegewebe. Da Übergänge in die verschiedensten Stadien vorkommen, so erklärt es sich, daß bei hochgradigen Gelenkaffektionen der Umfang der Muskulatur nicht verringert zu sein braucht, während die Kraft des betreffenden Armes wesentlich herabgesetzt ist. Man merkt es bei der Kontraktur der Muskeln, daß die Muskelbäuche schlaff bleiben. Diese brettharten Infiltrationen sowie die Myositis fibrosa sind zuweilen der Übergang zu der Knochenablagerung in den Muskeln (Myositis ossificans), die sich besonders gern in der Umgebung des Ellenbogengelenkes und zwar im Triceps und Brachialis internus etabliert. Es sind auch Knochenablagerungen im Deltoides beobachtet worden.

Sehnenaffektionen sind selten. Nur ganz vereinzelt ist eine Tendovaginitis cerpitans beobachtet worden, während an den Verknöcherungen in der Umgebung eines Gelenkes die Sehnen sich häufiger beteiligen. Ob die Dupuytrensche Kontraktur irgend einen besonderen Zusammenhang mit der Syringomyelie hat, ist nicht erwiesen. Ebenso beteiligen sich die Sehnen relativ selten an den nekrotischen Vorgängen.

Am meisten sind die **Knochen und Gelenke** ergriffen. Diese Affektionen können ganz akut einsetzen, zuweilen unter Einwirkung

eines Traumas. Manchmal gehen aber jahrelang Schmerzen in den betreffenden Gliedern oder sonstige Erscheinungen vorher, oft entwickelt sich die Erkrankung ganz allmählich, oft ist eine Phlegmone in dem benachbarten Gewebe die Ursache der Gelenkerkrankung. Kurz es kommen von dem schnellsten bis zu dem chronischsten Verlaufe alle Übergänge vor; ebenso wie ätiologisch eine bestimmte veranlassende Ursache nicht erhoben werden kann. Frakturen in der Nähe der Gelenke sind beobachtet, aber doch zu selten, um sie auch nur als eine häufigere Ursache der Gelenkveränderungen ansprechen zu können. Dagegen muß man doch dem Trauma insofern eine ätiologische Rolle zuerkennen, als gerade nach heftigeren äußeren Gewalteinwirkungen Ergüsse sich einstellen, die dann in dauernde Gelenkveränderungen übergehen. Dasselbe gilt in ähnlicher Weise von den Eiterungen in der Umgebung der Gelenke.

Was die Veränderung der **Kapsel** anlangt, so finden wir zuweilen eine Erweiterung und Erschlaffung derselben, ohne daß sich im Gelenk sonst nachweisbare Veränderungen oder ein nennenswerter Erguß eingestellt hätte. Diese Lockerung ist zurückzuführen auf Atrophie der bedeckenden Muskeln oder ein vorausgegangenes Ödem der betreffenden Weichteile und der Kapsel selbst. In den ausgebildeten Formen der Gelenkerkrankung ist die Kapsel sehr stark verdickt, zeigt dichte, kleinere Zotten, die in den Knochenansätzen an Mächtigkeit zunehmen können. Die Farbe ist gewöhnlich dunkel-bläulichrot. Die Zotten selbst sind überkleidet von gewuchertem Endothel, über das sich Fibrinauflagerungen, zum Teil in Organisation begriffen, hinwegziehen. Die Gefäße der Zotten zeigen an einzelnen Stellen verdickte Wandungen.

Die Synovialis ist mit der Umgebung verwachsen, und auch das parasynoviale Gewebe ist verdickt. Der Erguß im Gelenk kann klar sein, häufiger aber ist die Vermischung mit dicken Fibrinflocken und Blut, und es zeigen sich dann Niederschläge auf den Zotten von Blutgerinseln oder von mit Blut durchtränktem Fibrin; selbst reiner Hämarthros ist beobachtet.

Wegen dieser Beimischung ergibt die Punktion manchmal kein ausreichendes Resultat, sodaß zur völligen Entleerung des Ergusses die Inzision des Gelenkes vorgenommen werden muß. So wie der Erguß gekommen ist, so kann er sich von selbst wieder aufsaugen und selbst nach jahrelangem Bestehen völlig ohne irgendwelche therapeutischen Maßnahmen verschwinden. Neben der starken Zottenbildung kommt es an einzelnen Stellen zum völligen Schwund der Synovialis und zur narbigen Einziehung der Kapsel. Häufig ist das

letztere die Folge einer Vereiterung, die zu all den Folgezuständen, wie wir sie sonst an den Gelenken sehen, führen kann.

Bemerkenswert ist nur, daß eine Spontanausheilung dieser Eiterung zustande kommen kann, und daß es nicht so selten ist, daß die Kranken mit den vereiterten Gelenken ohne besonderes Fieber und Beeinträchtigung des Allgemeinbefindens umhergehen und ihre Arbeit verrichten. Daß die Funktionsfähigkeit des Gliedes nur wenig leidet, läßt sich durch die Schmerzlosigkeit erklären, die geringe Schädigung des Allgemeinzustandes muß aber durch andere Ursachen bedingt sein. Als weitere Folge der geringen Schmerzhaftigkeit und der selbst während der Entzündung ausgeführten Bewegungen ist es anzusehen, daß selbst nach schweren Vereiterungen nur selten stärkere Ankylosen für die Dauer zurückbleiben, wenigstens gilt dies von dem Ellenbogengelenk und Schultergelenk, während das an und für sich geringer bewegliche Handgelenk schon aus diesem Grunde und ferner deshalb eine Ausnahme bildet, weil dasselbe sich fast immer in volare Subluxation stellt. Von dieser abnormen Stellung ist dann die Bewegungsgrenze abhängig.

Am **Knorpel** beobachtet man gewöhnlich Schwund an einzelnen Stellen, Auffaserung und Umwandlung in derbes Bindegewebe und Zotten. Gewöhnlich ist in der Mitte des Gelenkes, dort wo der stärkste Druck der Gelenkflächen aufeinander stattfindet, der Knorpel geschwunden, während an den Rändern eine Auftreibung stattgefunden hat. Auch Knorpelneubildungen kommen vor, indem die mächtig erweiterte Pfanne von neuen Knorpeln überzogen wird.

Eine genauere Beachtung verdient der Epiphysenknorpel. Wenn es naturgemäß auch selten ist, daß Veränderungen an demselben zur Beobachtung kommen, so tritt doch auch schon in so jugendlichem Alter die Syringomyelie in Verbindung mit Gelenkaffektionen auf, daß wenigstens durch hierauf gerichtete Aufmerksamkeit sich mit der Zeit ein kleines Material zusammenbringen ließe. Nach meinem Falle 18 muß ich annehmen, daß eine frühzeitige Verknöcherung der Epiphysenlinie stattfinden oder daß durch die Überlagerung von neu gebildetem Knochen die Epiphysenlinie völlig eingeschlossen werden kann.

An der Umwandlung des Knorpels in derbes Bindegewebe und n Zotten nimmt die Organisation der Fibrinauflagerungen teil, sodaß ein nur mikroskopisch erkennbarer Übergang dieser 3 Teile ineinander stattfindet.

Die Veränderungen an den **Knochen** zeigen sich in Atrophie und Hypertrophie, jedoch nicht so, daß das eine das andere aus-

schließt. Beide Formen kommen vielmehr nebeneinander vor, wenn auch gewöhnlich die hypertrophische Form überwiegt. Neben einer Zunahme der Spongiosa findet sich eine Rarefikation der Compacta. Andererseits kann die letztere an Mächtigkeit zunehmen, und es kommt zu einer Sklerosierung des Knochens. Am häufigsten allerdings ist es, daß es zu einer Vermehrung der Spongiosa, Abnahme des Fettgehaltes und Zunahme des ganzen Knochens kommt. Der Knochen ist viel weicher, läßt sich bequem mit dem Messer schneiden. Infolge dieser Veränderungen am Knochen kommt es zu Spontanfrakturen. Dieselben sind in der letzteren Zeit häufiger beobachtet worden, sodaß eine ganze Reihe derartiger Veröffentlichungen vorliegt. Nur wenig dagegen ist darauf hingewiesen, daß es auch zu Verbiegungen an den Diaphysen und zwar besonders gern dicht oberhalb der Gelenkenden kommen kann.

In mehreren meiner Fälle waren auf den Röntgenbildern diese Verbiegungen deutlich zu sehen und gaben den betreffenden Gliedern die Abweichung von der natürlichen Form. Eine geheilte Fraktur lag mit Bestimmtheit nicht vor.

Schlesinger macht auf die zuweilen vorkommenden Spotannekrosen aufmerksam und glaubt dieselben durch eine Entzündung der Knochenhaut bedingt. Ich habe ein derartiges Vorkommen nicht beobachten können und möchte auch nach meinen Befunden daran zweifeln, daß dieselben ohne Eiterung und ohne Nekrose der überliegenden Weichteile vorkommen können. Auf alle Fälle müssen dieselben als äußerst selten betrachtet werden. Die Neubildung resp. Entstehung der in der Kapsel abgelagerten Knochenplatten kann auf zweierlei Weise vor sich gehen. Entweder kann die Kapsel selbst oder auch zugleich der anliegende Muskel durch Umwandlung des derben Bindegewebes verknöchern, sodaß also letzteres direkt in Knochen übergeführt wird, oder aber es erfolgt Umwandlung in Knorpel und dann in Knochen. Ob im letzteren Falle es sich um abgesprengte Knochenknorpelstücke handelt, die später mit der Kapsel innig verwachsen sind, erscheint mir schon um deshalb nicht wahrscheinlich, weil mikroskopisch die Proliferation des Knorpels und der Übergang des Bindegewebes in letzteren sich deutlich nachweisen ließ. Somit sind bei der Neubildung resp. Verknöcherung der Kapsel beide Arten der Ossifikation vertreten. Der Ausgang dieser verschiedenen Erkrankungen der Knochen und Gelenke ist nun in der größten Mehrzahl ein unförmiges, von Knochenwucherungen überlagertes Gelenk, das in den meisten Fällen durch Flüssigkeit prall gefüllt ist. Die Bewegungen sind gewöhnlich in normalem Sinne

nur mäßig beschränkt, wenn sie auch nicht mit derselben Kraft ausgeführt werden können; dazu gesellt sich seitliche Beweglichkeit. Vollkommene Schlottergelenke sind wiederum nicht so häufig, ebenso wie vollkommene Ankylosen seltener sind.

Die **einzelnen Gelenke** zeigen nun in ihrer Erkrankung gewisse Eigentümlichkeiten, die zum größten Teil bedingt sind durch die Mechanik der betreffenden Gelenke, zum geringeren Teil durch die Affektionen der umgebenden Weichteile. Zweckmäßig ist es, immer an das alte Gesetz zu denken, nach dem es an den Stellen des stärkeren Druckes oder des Schleifens der Gelenkflächen auf einander zum Schwund kommt, an den Stellen, wo Muskelinsertionen ihren Zug ausüben oder wo kein Druck einwirkt, der Knochen wuchert. Das Schultergelenk erkrankt gewöhnlich mit einem starken Erguß, es kommt zur Abschleifung des Kopfes, zur Erweiterung der Pfanne, die sich stark verdicken und verbreitern kann. So fand Kofend, daß beide Oberarmköpfe bis zum Ansatz des Pectoralis fehlten. Auch Czerny sah eine hochgradige Atrophie des Kopfes. Hierdurch kann allmähliche Verkürzung des ganzen Armes eintreten. Neben dieser Resorption des Kopfes und Erweiterung der Pfanne und Verdickung des Randes findet sich zuweilen eine Verbreiterung des Processus coracoideus. Selbst ein Abbruch desselben kann vorkommen. Es drückt also die Resorption des Schulterkopfes und die Erweiterung der Gelenkpfanne dem ganzen Bilde den Stempel auf, und so kommt es, daß gerade an dem Schultergelenk so häufig Spontanluxationen beobachtet werden. Als Vorläufer derselben ist die enorme Verschiebbarkeit des Kopfes, die gerade an diesem Gelenke häufige Kapselerschlaffung zu betrachten.

Geringe Verdickungen des Kopfes sieht man im Anfang der Affektion sehr häufig ohne begleitenden Flüssigkeitserguß und ohne besondere Veränderung der Pfanne. Da diese Verdickungen bedingt sind durch Neubildung von weichen Knochen, so ist es erklärlich, wieso dieselben bald schwinden und einer völligen Abschleifung anheimfallen können. Den Affektionen des Schultergelenkes geht vielfach eine Schwellung des ganzen Armes nebenher. Wie schon erwähnt, hat man diese zu erklären gesucht durch den Druck auf die Gefäße des Armes und andererseits durch Zerreißung der Kapsel und Übertritt der Gelenkflüssigkeit in das umgebende Gewebe. Die letztere Erklärung hat man besonders häufig bei vorhergehenden Traumen zu Hilfe genommen. Einmal findet jedoch diese Diffusion der Gelenkflüssigkeit kein sonstiges Analogon, sodann aber wird das Ödem des Armes genugsam erklärt als ein im Verlauf der Erkrankung durch die

nervösen Einflüsse nicht gerade selten eintretendes Symptom. Knochenablagerungen in der Kapsel, Verknöcherungen der angrenzenden Muskeln sind relativ selten.

Die am meisten in die Augen fallenden Veränderungen weist der Ellenbogen auf. Es kann hier zu enormen Verdickungen kommen, die bedingt sind nicht sowohl durch den Erguß in den Gelenken, der ja auch manchmal eine recht erhebliche Mächtigkeit annehmen kann, als vielmehr durch Wucherung der artikulären und periartikulären Knochenteile. Es finden sich Knochenablagerungen in der Gelenkkapsel, Verknöcherungen der umgebenden Muskeln, besonders des Triceps und Brachialis internus.

Am häufigsten gehen von beiden Kondylen des Oberarmes mächtige Knochenplatten aus, die das Gelenk von beiden Seiten her überlagern. Alle 3 Knochen können an diesen Veränderungen beteiligt sein. Gewöhnlich ist aber der Oberarm und die Ulna am meisten in Mitleidenschaft gezogen. Am Radius finden sich am Rande des Köpfchens kleine stalaktitenförmige Wucherungen. Neben dieser Wucherung, die an den Ecken des Gelenkes Platz greift, kommt es dort, wo die größte Artikulation stattfindet, zum Abschleifen der Gelenkflächen, sodaß sich die Höhlung der Ulna erweitert, und die Gelenkfläche des Oberarmes stark nach oben ausgehöhlt ist. Der kleine Fortsatz am oberen Ende des Olekranon schwindet. Das Olekranon bildet eine breite Platte, die sich als Knochenneubildung in die Sehne des Triceps fortsetzt.

Der Processus coronoideus ulnae fehlt bis zur Hälfte, und statt dessen findet sich in der Sehne des Brachialis oder in der vorderen Gelenkkapsel eine starke Knochenplatte. Es kommen also auch hier mächtige Knochenneubildungen neben dem Schwund des Knochens vor, aber nur in seltenen Fällen überwiegt der Schwund des Knochens. So sah Karg ein Fehlen der Gelenkenden des rechten Humerus, des Radius und der Ulna in einer Ausdehnung von 5—10 cm. Nalbandoff fand das Köpfchen des Radius wie schräg abgeschnitten, das Gelenkende des Humerus fast völlig geschwunden, dagegen eine starke Verbreiterung der Ulna.

In einem meiner Fälle war der Radius konvex nach oben. Hierbei kann der Oberarm nach vorn oder zur Seite dicht oberhalb des Gelenkendes abgeknickt sein, ebenso wie eine derartige Abknickung an der Ulna beobachtet wurde. Die Gelenkflächen können durch Abschleifen schräg verlaufen, so daß der Unterarm aus seiner normalen Achse abgewichen erscheint. Trotz dieser hochgradigen Veränderungen, die im wesentlichen sich als Wucherungen an den Teilen zeigen, an

denen kein Druck einwirkt oder an denen ein Zug der Sehnen und Kapselteile erfolgt und in Resorption an den Stellen, an denen die Gelenkflächen in innigerem und ständigerem Kontakt sind, kommt es doch nur selten am Ellenbogen zu Spontanverrenkungen oder zu derartigen Dislokationen, daß man von einer Luxation oder Subluxation sprechen kann. Sokoloff berichtet über zwei Fälle, in denen eine Dislokation des Vorderarmes nach hinten erfolgt war. Im Anfang sind die Veränderungen im Ellenbogengelenk häufiger von einem hochgradigen Erguß begleitet. Dann schwindet derselbe in vielen Fällen, sei es infolge einer etwa eintretenden Eiterung, sei es, daß eine Punktion resp. Inzision gemacht wurde, oder sei es spontan. Im späteren Verlauf dagegen ist die Knochenveränderung die Hauptsache; ein Erguß ist entweder gar nicht vorhanden oder tritt doch sehr zurück.

Wenn auch gerade die Spontanbrüche der Vorderarmknochen an Häufigkeit in erster Reihe stehen, so ist doch ein Bruch in der Nähe des Ellenbogengelenkes nur selten beobachtet worden. Sokoloff sah einen Bruch des Olekranon.

Die Hand wird in eigentümlicher Form verändert. In fast allen Beobachtungen ist eine volare Luxation vorhanden, daneben besteht ein nur selten hochgradiger, gewöhnlich gar kein Erguß. Die Vorderarmknochen, besonders der Radius, sind stark, und zwar ziemlich gleichmäßig verdickt. Die Handwurzelknochen zeigen ebenfalls eine Verdickung neben Aufhellung der Schatten im Röntgenbilde und Verwischung der Gelenklinien. Eine Exostosenbildung ist selten. Ab und zu kommt eine Luxation des einen oder des anderen Handwurzelknochens nach der Seite hin zur Beobachtung. So glaube ich, daß man den von Hoffmann beschriebenen Fall, in dem das Röntgenbild die Absprengung eines Knochenstückchens zeigte, als eine Luxation eines Handwurzelknochens auffassen muß. Auch in meinem Falle handelt es sich um eine Luxation des Os lunatum nach der Seite hin. Die Beweglichkeit im Sinne der Beugung und Streckung ist fast stets stark behindert. Wenn auch dies zum Teil durch die Subluxationsstellung der Hand bedingt ist, so muß doch auch in Erwägung gezogen werden, daß bei den häufigen eitrigen Prozessen an den Fingern einmal die Infektion auf das Handgelenk nicht selten übergreift, dann aber auch durch die Erkrankung der Hand eine längere Ruhigstellung des Gelenkes bedingt ist. Seitliche Beweglichkeit ist in mehr oder minder ausgiebiger Weise möglich. Häufig kommt es zu völligen Kontrakturen im Handgelenk. Dadurch, daß das Gelenk so sehr häufig an den Eiterungen der Hand und der Finger beteiligt ist, wird das typische Bild der Affektion zuweilen verwischt. An den

Fingern überwiegt die Nekrose, die sich infolge der Panaritien einstellt. Dazu kommen Kontrakturen in den einzelnen Gelenken, die sich infolge der Vereiterung oder aber durch Narbenbildung der Haut einstellen. Nur selten sind mit Ausnahme des Daumens Exostosen größeren Umfanges an den Fingern beobachtet worden. In einem meiner Fälle war entsprechend den Ansätzen der Sehnen eine deutliche Knochenneubildung von den Köpfchen der Phalangen ausgehend. Der **Daumen** nimmt eine etwas gesonderte Stellung insofern ein, als es in seinem Grundgelenk zum Erguß, zu Knochenneubildung, zu Veränderungen der Kapsel, kurz zu all den Erscheinungen kommen kann, die wir auch an den übrigen größeren Gelenken beobachtet haben. So wurden in der Umgebung des Grundgelenkes des Daumens auch Ablagerungen von Knochenstückchen in der Gelenkkapsel beobachtet. Holschewnikoff und Hoffmann sahen Verrenkungen des Daumens infolge der Gelenkveränderungen auftreten. Einen eigentümlichen Eindruck macht es, wenn eine der Mittelphalangen herausgeeitert ist und nun die restierenden Fingerglieder durch einen schlaffen Hautsack verbunden sind. Nicht so selten treten Vergrößerungen einzelner oder sämtlicher Finger ein, die bedingt sein können durch eine Verdickung der Haut und der übrigen Weichteile, die aber auch nicht so selten ihren Grund haben in gleichmäßiger, nicht unbedeutender Vergrößerung der einzelnen Knochen. Hierdurch kann eine Differenz von 1—3 cm gegenüber den übrigen Fingern entstehen. Gewöhnlich findet die Vergrößerung des Fingers nicht in seiner Längsachse allein, sondern auch in seiner Breite statt. Die Verdickung der Weichteile geht den Verdickungen des Knochens vorher. Wir haben also an den Fingern in der allergrößten Mehrzahl eine Nekrose einzelner Teile, die bedingt ist durch Eiterung, resp. die den Anstoß zu derartigen Eiterungen gegeben hat. In selteneren Fällen tritt eine Vergrößerung der Finger ein. Die Fingergelenke selbst bieten mit Ausnahme des Daumens keine wesentlichen Besonderheiten. Wenn Verschiebungen in den einzelnen Gelenken eintreten, so ist dies Folge der Veränderung der Weichteile (Narbenzug). Eine direkte Erkrankung eines Fingergelenkes, ähnlich wie am Daumen, habe ich kaum gesehen. Eiterungen können naturgemäß auch diese Gelenke ergreifen. Trotzdem, daß die Verunstaltungen der Hände in dem Bilde der Syringomyelie am meisten in die Augen fallen, so sind doch die Veränderungen, soweit sie die Knochen und Gelenke betreffen, am wenigsten charakteristisch, was bedingt ist durch die Kleinheit der Verhältnisse und dann durch die begleitenden Eiterungen.

Die **Gelenke der unteren Extremität** werden viel weniger ergriffen

wie die an den oberen Gliedmaßen. Ihre Veränderungen sind deshalb auch weniger bekannt, aber die einzelnen Beobachtungen, die darüber vorliegen, bieten recht Interessantes. So sah z. B. Gnesda an der Hüfte eine kolossale Verdickung des Knochens, die infolge einer vermehrten Callusbildung nach Bruch des Schenkelhalses eingetreten war. In meinem Falle bildete sich nach einer Verletzung das Symptomenbild der Coxa vara aus. Nach dem, was ich zu Eingang über die Strukturveränderungen im Knochen gesagt habe, muß ich es unentschieden lassen, ob es sich hier um einen Bruch im Schenkelhals oder um eine einfache Verbiegung infolge Erweichung des Knochens gehandelt hat. Auch eine mehrmalige Röntgenaufnahme gab hierüber keine absolute Klarheit, wenn auch die Bilder mit Sicherheit die Anwesenheit einer nennenswerten Knochennarbe ausschließen ließen. Wenn man aber in Betracht zieht die Schwere der Verletzung und den Umstand, daß der Patient 4 Wochen nach der Verletzung wegen heftiger Schmerzen in der Hüfte hat zu Bett liegen müssen, so dürfte es wohl wahrscheinlich sein, daß es sich um eine Infraktion in dem veränderten Schenkelhals gehandelt hat, und daß die spätere Zunahme der Verbiegung auf eine Verbiegung in dieser geschädigten Stelle zurückzuführen ist.

Schulze fand bei der Sektion eines an Syringomyelie Verstorbenen Veränderungen im Hüftgelenk, die an Arthritis deformans erinnerten. Es ist kein Grund vorliegend, weshalb nicht im Hüftgelenk sich alle diejenigen Veränderungen ausbilden sollten, die wir sonst gesehen haben. Da wir es aber bei der Syringomyelie so sehr häufig mit einer Degeneration des Knochens zu tun haben, so werden wir die Veränderungen am Schenkelhals, der ja der größten Belastung ausgesetzt ist, nicht außer acht lassen können, und wir werden sie als integrierende Bestandteile der syringomyelitischen Affektionen des Hüftgelenkes ansehen müssen. Besonders aber wird man bedenken müssen, daß im Verlauf der Syringomyelie nicht so selten Spontanfrakturen und Verbiegungen gewisser Knochenteile, zumal in der Nähe größerer Gelenke, auch sonst vorzukommen pflegen. Es dürfte deshalb kein bloßer Zufall sein, daß in den drei Beobachtungen einer Affektion des Hüftgelenkes bei Syringomyelie zweimal der Schenkelkopf ergriffen war. Wir werden wohl auch fernerhin an dieser Stelle die Hauptveränderungen (Verbiegungen, Frakturen) finden. Am Kniegelenke fanden sich starke Wucherungen an den Oberschenkelkondylen neben einem starken Erguß und Exostosenbildung an der Tibia. Am meisten beherrschen das Krankheitsbild die Wucherungen des Knochens in der Umgebung des Oberschenkels. Abnorme Stellungen des Unter-

schenkels sind seltener beobachtet. Interessant ist der Befund Schlesingers, der eine spitzwinkelige Kontraktur bei Syringomyelie eintreten sah, schon deshalb, weil überhaupt Gelenkankylosen im Verlauf unserer Erkrankung selten sind, Kontrakturen aber, die auf Muskelzug bezogen werden müssen, wegen der fast immer neben den Gelenkerkrankungen auftretenden Muskelaffektionen, die eine Schwächung derselben zur Folge haben, zu der größten Seltenheit gehören. Die obige Kontraktur im Kniegelenk ist doch, da von einem Trauma oder einer Fraktur nicht die Rede ist, auf ein Überwiegen der Flexoren zurückzuführen, die merkwürdigerweise ihre Kraft zum Teil erhalten hatten, während die Extensoren mehr oder weniger gelähmt waren. Später wird aber sicherlich auch noch eine Verbiegung des Femurschaftes oberhalb des Kniegelenkes eingetreten sein, wie wir es ja auch bei sonstigen spitzwinkligen Kontrakturen an dieser Stelle sehen. Dieselbe muß um so eher angenommen werden, als die Weichheit der Knochen im Verlaufe unserer Erkrankung zunimmt. Das Fußgelenk zeigt gewöhnlich sehr starke Schwellung der Kapsel und der umgebenden Weichteile. Der Gelenkerguß pflegt geringer zu sein; es bilden sich starke Exostosen an beiden Knöcheln. Über Veränderungen der Fußknochen finden sich keine Beobachtungen.

Auffallend ist die Übereinstimmung meines Falles (13) mit der Beobachtung von Mertens. Letzterer sah bei einem 60jährigen Manne, der an einem intermittierenden Diabetes mellitus litt, eine Verdickung und Verbreiterung der Zehen, daneben erschien der Fuß eigentümlich verkürzt, es kam zur Vereiterung einzelner Zehenabschnitte und zum Schwund der Zehenglieder. Dasselbe sogar mit der Erscheinung des begleitenden Diabetes habe ich bei dem von mir beobachteten etwas über 60 Jahre alten Manne gesehen. Es scheint danach, als wenn die Affektion der Zehen nur bei einem überaus chronischen Verlaufe im hohen Alter des Kranken vorkomme, was seine Begründung findet in dem tiefen Sitz der Höhle im Rückenmark. Den Diabetes halte ich für eine von der Syringomyelie unabhängige Komplikation. Die Veränderungen, die sich sonst einstellen, sind nur wenig unterschieden von den Veränderungen an der Hand und den Fingern. Charakteristisch ist die starke Verbreiterung und Verkürzung der Zehen und damit scheinbar des ganzen Fußes, was bedingt ist zum Teil durch Vereiterung der betreffenden Knochenenden, zum Teil durch Resorption von Knochen neben einer Verdickung der Weichteile.

Sehr selten scheint das Kiefergelenk ergriffen zu werden. Schlesinger sah in einem Falle bei jeder Bewegung Spontanluxation

eintreten, und bei der Sektion fand sich eine Ausweitung der Gelenkkapsel und Pfannenneubildung vor der alten. In einem anderen Falle sah er die Spontanluxation zuerst links, d. h. auf der am stärksten befallenen Seite eintreten. Es scheint danach, als wenn im Kiefergelenk die Ausweitung der Pfanne, Erschlaffung der Gelenkbänder und als Folge die Spontanluxation das Charakteristische bildete.

Zum Schluß der Besprechung der Knochenaffektionen ist es nötig, noch auf die Verbiegung der Wirbelsäule einzugehen. Der Sitz der Verbiegung ist gewöhnlich höher als bei allen anderen Formen der Skoliose. In den meisten Fällen findet sich eine Verbiegung nach der rechten Seite, unabhängig davon, ob die Gelenkaffektionen oder die Nervenaffektionen auf dieser oder der anderen Seite sitzen. Eine ausgesprochene Atrophie der Rückenmuskulatur überhaupt oder mit Überwiegen auf der einen oder der anderen Seite ließ sich nicht erkennen. Man kann hieraus einen Zusammenhang nicht konstruieren, ebensowenig wie es gelungen ist, den Sitz der Verbiegung in irgendwelche Beziehung zu bringen zu dem Sitz der Affektion im Rückenmark. Der Rippenbuckel ist in vielen Fällen nur wenig ausgesprochen und wenig in die Augen fallend; vielmehr tritt in die Erscheinung der schiefe Stand des Schulterblattes. Es kommt dies daher, daß die Skoliose relativ hoch sitzt, und daß infolgedessen auch der Rippenbuckel die höheren Rippen, d. h. diejenigen, die unter dem oberen Ende des Schulterblattes liegen, betrifft. Vorn sind Deformitäten am Brustkorb nur wenig ausgesprochen. Die Beweglichkeit in den am meisten ergriffenen Teilen der Wirbelsäule ist in vielen Fällen ganz erheblich beeinträchtigt, in anderen Fällen ist aber trotz hochgradiger Verbiegung die Beweglichkeit unverändert. Die Dornfortsätze stehen direkt nach hinten, so daß eine Torsion nicht stattgefunden zu haben scheint. Gleichzeitig mit der Verbiegung nach der Seite pflegt gewöhnlich eine Verbiegung nach hinten einzutreten.

Es ist zu bedauern, daß die Röntgenbilder nur selten scharf genug sind, um uns einen einigermaßen sicheren Aufschluß über die Veränderungen an den Wirbelkörpern und Gelenken zu geben. Alles in allem wird man aber nicht fehl gehen in der Annahme, daß dieselben in den einzelnen Gelenken und am Knochen selbst, was Wucherungen und Unebenheiten anlangt, nur gering sind. Wir haben vielmehr das Hauptgewicht zu legen auf eine Weichheit des Knochens, die so hohe Grade annehmen kann, daß der untere Rand des Brustkorbes die Beckenschaufel berührt, und daß die Wirbelsäule selbst nur schwer als Stütze verwandt werden kann und dem Kranken ein längeres Stehen und Sitzen unmöglich wird. Aus dieser Weichheit

des Knochens erklärt sich auch die Form der Verbiegung. Die meisten Menschen besitzen eine mehr oder weniger ausgesprochene Verbiegung der Wirbelsäule nach rechts und hinten, und so kommt es, daß bei der größeren Nachgiebigkeit der einzelnen Wirbelkörper die Verbiegung in diesem Sinne zunimmt. Die Verbiegung aus der Funktionsfähigkeit oder dem Nichtfunktionieren der Glieder der betreffenden Seite allein herzuleiten, geht darum schon nicht, weil wir oftmals eine rechtsseitige Verbiegung z. B. eintreten sehen, nachdem schon lange der rechte Arm infolge starker Gelenkaffektion völlig funktionsunfähig war. Dagegen kann man der Schwere eines geschwollenen und vergrößerten Gliedes einen Einfluß auf die Gestaltung der Wirbelsäulenverbiegung nicht absprechen. Des genaueren auf die Wirkung der einzelnen Faktoren, sowie auf die Auffassung der Wirbelsäulenverbiegung überhaupt einzugehen, erübrigt sich, da ich in meiner Mitteilung in den Grenzgebieten [1]) auf die diesbezüglichen Fragen ausführlich eingegangen bin. Im Anschluß an die hochgradigen Verbiegungen der Wirbelsäule und an die veränderte Stellung des Schulterblattes kommt es zu Muskelschwund im Bauche des Cucullaris und der übrigen Schulterblattmuskeln.

Was die Rolle des **Traumas** [2]) anlangt bei der Entstehung der Gelenkaffektionen, so will ich nicht darauf eingehen, ob durch das Trauma die Syringomyelie überhaupt bedingt sein kann oder nicht. Es muß aber in den Kreis unserer Erwägungen gezogen werden, ob eine äußere Verletzung die Ursache sein kann, daß sich an der betroffenen Stelle Gelenk- oder Knochenaffektionen einstellen. Klar ist es natürlich, daß durch eine äußere Veranlassung ein Bruch erfolgen kann, ebenso wie es keiner weiteren Erörterung bedarf, daß sich an eine äußere Wunde eine Vereiterung des Gelenkes mit allen Erscheinungen anschließt. Dagegen ist es doch auffallend, daß so sehr häufig Patienten angeben, ein Trauma erlitten zu haben, und daß ganz kurze Zeit oder unmittelbar nachher eine Schwellung des Gliedes sich eingestellt hätte, und daß seit jener Zeit die Veränderung an dem betreffenden Gelenke resultierte. Man kann nicht anders als annehmen, daß hier das Trauma das auslösende Moment für die Gelenkerkrankung gewesen ist, und daß vielleicht noch lange Zeit das Gelenk intakt geblieben wäre ohne eine besondere äußere Veranlassung. Anderseits unterliegt es keinem Zweifel, daß bei schon bestehender Gelenk-

1) Borchard, Die Verbiegung der Wirbelsäule bei der Syringomyelie. Mitteilungen aus dem Grensgeb. der Medizin und Chirurgie. Bd. XII.

2) Borchard, Die Bedeutung des Traumas bei der Syringomyelie. Monatsschrift für Unfallheilkunde 1904.

veränderung das Leiden sich durch äußere Insulte verschlimmern kann. Wir haben uns aber den Zusammenhang zwischen Trauma und Gelenkveränderung in allen Fällen nicht allein so zu erklären, als wenn nun auf den vermehrten Reiz das Gelenk mit seinen Veränderungen geantwortet hätte, sondern wir haben uns vorzustellen, daß durch das Trauma in erster Linie eine Beeinflussung der vasomotorischen Nerven stattgefunden hat, denn nur so ist das gleichzeitig auftretende Ödem des ganzen Gliedes zu erklären. Diese Beeinflussung der vasomotorischen Bahnen kann peripher, d. h. an dem betreffenden Gliede, oder aber auch zentral, d. h. durch ein stärkeres Trauma der Wirbelsäule, erfolgen. Hierdurch kann es zu Blutungen oder Ödemen in der Umgebung der syringomyelitischen Herde des Rückenmarks und somit zu gestörter Versorgung eines Gliedes oder eines Gelenkes kommen. Am häufigsten aber ist die periphere Einwirkung, die also nicht allein auf das Gelenk selbst, sondern gleichzeitig auf die vasomotorischen Nerven erfolgt und damit erst die dauernden, stetig zunehmenden Veränderungen setzt. Man muß sich den Zusammenhang so vorstellen, daß schon vorher gewisse, wenn auch klinisch latente Alterationen der Ernährung vorgelegen haben und daß diese durch den auf das Trauma ausgeübten Reiz so vermehrt wurden, daß jetzt sich an dem betroffenen Gelenk die Veränderungen einstellten.

Die **Therapie** der chirurgischen Erkrankungen bei der Syringomyelie kann naturgemäß nur eine symptomatische sein. Wie zahlreiche Beobachtungen lehren, ist der Wundverlauf nicht verschieden von der Heilung der Wunden bei Gesunden. Operiert man in eitrigen Geweben, so wird man hiermit immer zu rechnen haben; im nicht infizierten Terrain kann man die prima intentio mit vollem Recht als die Norm ansehen. Die Forderung, in anatomisch gesunden Teilen zu operieren, ist nicht aufrecht zu erhalten, da sowohl begleitende Ödeme als wie die Nervenaffektionen sich weit über die affizierte Stelle und auch weit über das betreffende Glied erstrecken können. Nur die Affektion in loco erfordert unser Eingreifen, und diese auch nur in den weitaus meisten Fällen durch ihre Komplikationen, sehr selten durch die Größe ihrer Ausdehnung. Es muß deshalb daran festgehalten werden, daß der Eingriff auch nur ein begrenzt örtlicher sein darf und daß weitergehende Eingriffe nur in den allerseltensten Fällen gestattet sind. Ferner sollen, da ein großer Teil der Veränderungen sich mehr oder weniger zurückbilden kann, da selbst Eiterungen spontan ausheilen oder Jahre lang ohne besondere Gefahren und Beschwerden für den Kranken bestehen können, die chirurgischen Eingriffe, welcher Art sie auch sein mögen, nach Möglichkeit ver-

mieden werden. Im großen und ganzen erfordern nur begleitende Eiterungen, sofern sie das Allgemeinbefinden stark schädigen oder das Leben bedrohen, Deformitäten einzelner Gelenke, sofern sie das Glied nicht allein unbrauchbar, sondern auch zu einem schwer schädigenden Hindernis für den übrigen Körper machen (z. B. hochgradige Veränderungen der Gelenke der unteren Extremität, so daß das Glied selbst nicht mehr in einem Apparat einigermaßen gebrauchsfähig ist), Komplikationen durch andere Erkrankung der Gelenke, z. B. Tuberkulose, unser chirurgisches Eingreifen. Wo es gilt, die Funktionsfähigkeit zu bessern, da kommt zuerst die Frage eines passenden Apparates in Betracht, aber auch nur dann, wenn ohne einen solchen die Funktionsfähigkeit in sehr erheblichem Maße gelitten hat. Man ist immer wieder erstaunt, in wie guter Weise noch hochgradig deformierte Gelenke gebrauchsfähig sind und wie ein vor Jahren in Eiterung begriffenes, stark verändertes Gelenk sich gebessert hat und ohne therapeutische Maßnahmen ausgeheilt ist. Nicht einmal längere Ruhigstellung durch fixierende Verbände empfiehlt sich. Mögen dieselben auch die Schwellung bald zum Schwinden bringen, mag auch unter denselben die Eiterung abnehmen, völlig wird durch sie doch nicht die Entzündung gehoben, vor allen Dingen aber schädigen sie die Beweglichkeit durch die narbige Schrumpfung der Kapsel und Verwachsung der Gelenkflächen — Folgen, die wir sonst im Verlauf unserer Erkrankung doch nur selten zur Beobachtung bekommen. So konservativ wie möglich soll man verfahren, dann wird man für seine Patienten die den Umständen entsprechenden besten Resultate erzielen. Selbst unsere gewöhnlichen konservativen Indikationen und Maßnahmen müssen noch Einschränkungen erleiden, um das Richtige zu erreichen. Um auf die Einzelheiten einzugehen, so empfiehlt es sich bei Panaritium, nur wenn dieselben mit weitergehenden Eiterungen verbunden sind und nur wenn das Allgemeinbefinden für längere Zeit in bedrohlicher Weise geschädigt ist, breite Spaltung zu machen. Sonst soll man sich mit kleinen Inzisionen am Herd der Erkrankung begnügen, das Glied für einige Zeit ruhigstellen, und je nachdem wo Nekrosen oder Abszesse weitere Maßnahmen nötig machen, dieselben vorzunehmen. Durch den Verlauf wird man bald erkennen, ob eine Phlegmone bei Syringomyelie oder eine syringomyelitische Eiterung vorliegt. Erstere erfordert unser therapeutisches Eingreifen durch ihre schnelle Progredienz und durch ihre Gefährlichkeit für den Allgemeinzustand in derselben Weise wie jede andere Phlegmone; letztere ist abwartend zu behandeln. Sie gibt nur die Veranlassung zur Operation durch lokale Abszeßbildung und Nekrosen. Auch diese sind

zum größten Teil der spontanen Abstoßung zu überlassen. Da man nicht weiß, wie weit die Ernährungsstörungen reichen, so wird man vielfach zu früh operieren und nicht alles Kranke entfernen. Bestehen aber an einem so wie so schon deformierten Finger, der gebrauchsunfähig oder gar hinderlich ist, Gelenkfisteln, die lange Zeit nicht heilen wollen, so exartikuliert man am besten oder amputiert; nekrotische Phalangen sind zu entfernen, oder man läßt sie sich abstoßen und ist erstaunt, wie später trotz der Weichteilverbindung zwischen den restierenden Fingerteilen noch ein leidlich brauchbarer Finger zu stande gekommen ist.

Amputationen größerer Gliedmaßen sind nur selten wegen Eiterung und septischer Allgemeininfektion gemacht worden und dann zumeist mit schlechtem Resultat. Wenn aber die progrediente Eiterung nicht anders zu besiegen ist, wenn auch unter sonstigen Umständen die Indicatio vitalis die Amputation gefordert hätte, dann muß sie gemacht werden. Ihre Chancen sind nicht besser und nicht schlechter wie unter gewöhnlichen Verhältnissen.

Die meisten Maßnahmen, resp. die meisten Erwägungen, ob ein chirurgisches Eingreifen erforderlich ist, werden die Gelenkaffektionen bedingen. Wenn wir auch im Verlauf der Erkrankung gesehen haben, daß Traumen unter Umständen die Zunahme der Gelenkerkrankungen im Gefolge haben, so ist dies doch nach Operationen nicht so deutlich beobachtet worden, daß jeder chirurgische Eingriff sich aus diesem Grunde verböte. Das muß allerdings stark hervorgehoben werden, daß auf die Gelenkaffektion als solche, auf die weitere Veränderung am Knochen die Operation, welche sie auch sein möge, ohne Einfluß ist. Ja es können sich an den Sägeflächen nach der Resektion z. B. dieselben oder ähnliche Veränderungen, wie wir sie sonst sehen, einstellen, es können ferner nach der Kapselexstirpation sich Verknöcherungen in der Umgebung bilden usw. Wenn auch scheinbar nur die Gelenkenden erkrankt sind, so ist doch, nach dem Auftreten der Spontanfrakturen, nach den Verbiegungen in der Nähe der Gelenke zu schließen, auch die übrige Diaphyse nicht unbeteiligt. Wird sie nun zu einem Bestandteile des Gelenkes, dann erfolgen Veränderungen, resp. können erfolgen in ähnlicher Weise, wie sie früher bestanden. Dasselbe gilt von der ebenfalls erkrankten Muskulatur, die an Stelle der Kapsel tritt. Man kann demnach also nicht mit Bestimmtheit sagen, daß eine Verschlimmerung nach einer Operation eintritt, aber man muß prognostisch, was operative Beseitigung der Gelenkaffektion anlangt, außerordentlich vorsichtig sein.

Die Einwirkung der Operation auf den ganzen Verlauf der Er-

krankung kommt nicht in Betracht. Eine Zunahme der sonstigen nervösen Erscheinungen ist nicht beobachtet; die Beeinflussung der Syringomyelie durch eine Neuritis ascendens ist trotz angeblicher Beobachtungen unerwiesen.

Es kommen von chirurgisch-therapeutischen Maßnahmen in Betracht die Punktion, Inzision, Resektion und Amputation. Erstere kann bei hochgradigen Ergüssen, wenn dieselben die bedeckende Haut stark zu verdünnen und zu perforieren drohen, zur Vermeidung dieser Eventualität indiziert sein. Jedenfalls ist es besser, einen derartigen Erguß unter allen antiseptischen Kautelen zu entleeren, als wie es zu einer Vereiterung nach spontanem Durchbruch kommen zu lassen. Zur Beseitigung des Ergusses, um die Bildung eines Schlottergelenkes zu verhüten, liegt keine Indikation vor. Denn nicht so sehr durch die Mächtigkeit des Ergusses wird die abnorme Beweglichkeit bedingt, als wie durch die Erkrankung der Kapsel an und für sich und die Veränderung und Schwächung der umgebenden Muskulatur. Gibt es doch auch bei Syringomyelie Schiottergelenke, ohne daß jemals ein Erguß bestanden hat und ohne daß die Knochen erheblich verändert waren. Also als Ursache der Kapselerschlaffung ist der Gelenkerguß nur in seltenen Fällen anzusehen. Man muß die begleitenden Knochen- und Kapselveränderungen, die eventuell allein die abnorme Beweglichkeit veranlaßt haben können, auch berücksichtigen. Schon aus diesen Gründen ist also die Indikation zur Punktion sehr wesentlich eingeschränkt. Hierzu kommt aber, daß sich der Erguß sehr bald wieder einstellt. Rotter punktierte 7 mal ohne Erfolg. Gelingt es aber wirklich einmal, den Erguß durch eine Punktion dauernd zu beseitigen, so darf man dieses post hoc nicht mit einem propter hoc verwechseln. Viel wahrscheinlicher ist es, daß der Erguß in dem Falle auch ohne therapeutische Maßnahmen sehr bald verschwunden wäre. Hierzu kommt, daß selbst ein hochgradiger Erguß der Funktion des Gelenkes nur sehr wenig Abbruch tut.

Betrachtet man die Art des Ergusses, seine zähflüssige Beschaffenheit, seinen Reichtum an Fibrinflocken, so kann man sich nicht wundern, daß es selbst bei Anwendung der dicksten Kanüle nur schwer gelingt, alle Flüssigkeit zu entleeren. Der Ausführung der Punktion setzen sich unüberwindliche Schwierigkeiten entgegen — man kann niemals einen vollen Erfolg, was Entleerung anlangt, garantieren, man kann ihn nur in den seltensten Fällen erwarten.

Halten wir als Indikation für die Entleerung eines Gelenkergusses die außerordentliche Spannung der Weichteile, die drohende Perforation aufrecht, so dürfte als die zweckmäßigste chirurgische Maßnahme

hierzu nach dem Gesagten nicht die Punktion, sondern die Inzision des Gelenkes anzusehen sein, und zwar schon aus dem Grunde, weil man eine länger dauernde Drainage und eventuelle Behandlung mit medikamentösen Flüssigkeiten zur Beseitigung der Synovialissekretion anschließen kann. Wolf, ebenso Müller, Nißer und Schede empfehlen die Arthrotomie. Eine Besserung des Gelenkleidens wird man von ihr nur insofern erwarten können, als sie bei längerer Drainage, eventuell Tamponade oder medikamentöser Behandlung der Innenfläche des Gelenkes, eine dauernde Beseitigung des Gelenkergusses herbeiführen kann. Gerade am Ellenbogen und Kniegelenk wird die Inzision gute Erfolge haben, während an den übrigen Gelenken die anatomischen Verhältnisse nicht ihre Anwendung verbieten, wohl aber den Erfolg wegen der schwereren Zugänglichkeit aller Gelenkteile und schwereren Drainage unsicher machen. Am Kniegelenk kann aber die Inzision noch mehr leisten. Bei Besprechung der Gelenkaffektionen habe ich darauf hingewiesen, daß im Ellenbogengelenk selbst hochgradige Ergüsse nicht selten verschwinden und daß trotz bestehender Ergüsse die Funktion nicht erheblich leidet. Beides ist im Kniegelenk gerade umgekehrt. Hiezu kommt, daß im Kniegelenk die abnorme Beweglichkeit von dem allerstörendsten Einfluß ist, während ein steifes Gelenk den Patienten gar nicht so sehr hindert. Aus diesen Erwägungen heraus empfiehlt es sich, am Kniegelenk die Indikation für die Inzision weiter zu stecken und sie schon dann zu machen, wenn ein erheblicher Erguß längere Zeit besteht, wenn sein spontanes Schwinden nicht wahrscheinlich ist und wenn sich schon seitliche Beweglichkeit ausgebildet hat. Die Inzision mit nachfolgender Ruhigstellung, Drainage und medikamentöser Behandlung des Gelenkinnern hat die Schrumpfung besser nach Verödung der Gelenkkapsel im Auge.

Nach meinen Erfahrungen, die auch in der Literatur ihre Bestätigung finden, empfiehlt sich also die Punktion der Gelenke nicht; die Inzision besonders am Ellenbogen und Knie, weniger an der Schulter. An den übrigen Gelenken ist sie nach Möglichkeit zu vermeiden, soweit es sich nicht um Gelenkvereiterung handelt. Die Indikation am Knie ist die weitgehendste, am Ellenbogen ist die Eröffnung ohne Vereiterung des Gelenkes nur dann geboten, wenn eine Perforation droht, oder wenn bei jahrelangem Bestehen der Gelenkerguß das vorwiegendste Krankheitssymptom ist.

Ehe ich zur Besprechung der Indikationen zur Resektion übergehe, ist es notwendig, hervorzuheben, daß, wenn auch in vielen Teilen eine feste knöcherne Vereinigung der Resektionsenden z. B. am Knie

erfolgt ist, dies doch in anderen völlig ausblieb. Ein Symptom, das uns dies unangenehme Ereignis voraussehen ließe, gibt es nicht. An den Gelenken aber, wo wir eine knöcherne Vereinigung nicht erstreben, sind es die umgebenden Weichteile, die veränderte Kapsel, die erkrankte Muskulatur, welche dem neuen Gelenke nicht die gewünschte Festigkeit geben. Dazu kommt, daß alle Teile schon vorher durch den Erguß längere Zeit gedehnt waren. So ist denn der Erfolg der Resektionen in den meisten Fällen, besonders wenn etwas ausgedehnter der Knochen entfernt wurde, ein Schlottergelenk, das funktionsunfähiger war, wie das frühere hochgradig deformierte Gelenk. Da somit die Resektion sicher keine besseren, eher schlechtere funktionelle Resultate schafft, da sie ferner die eventuelle weitere Affektion an den Knochen und Gelenken in keiner Weise beeinflußt, jedenfalls dies in keinem Falle von vornherein sicher ist, so ist sie als ein chirurgisch therapeutisches Mittel auf ein Minimum zu beschränken und nur für gewisse Gelenke aufzusparen. Als solche kommen zuerst das Kniegelenk in Betracht, zumal wenn an demselben eine rechtzeitige Inzision unterlassen ist und nur Resektion oder Amputation imstande sind, ein gebrauchsfähiges Glied zu schaffen. Aber auch das wird sehr selten sein, da doch kaum ein Apparat zur Feststellung des Kniegelenkes versagen dürfte. Es kämen also nur Patienten in Frage, denen die Beschaffung von Apparaten zu teuer würde. Des ferneren kann am Schultergelenk die Resektion gewisse funktionelle Resultate zeitigen, besonders wenn es sich um die Beseitigung eines Schlottergelenkes bei hochgradigem Gelenkerguß handelt. Hier gelingt es nach Inzision und Resektion des veränderten Gelenkkopfes zuweilen ein, wenn auch in seiner Beweglichkeit nicht unwesentlich gehemmtes, so doch festeres Gelenk zu erzielen. Im allgemeinen ist aber auch hier die Indikation zur Gelenkresektion sehr mit Auswahl zu treffen und dürfte sich beschränken auf die allerhochgradigsten Schlottergelenke, bei denen sei es mit diesem oder jenem Resultat eine Verschlechterung nicht zu erwarten steht.

Für alle übrigen Gelenke dürfte also die Resektion aus rein therapeutischen Rücksichten zu verwerfen sein; sie ist bis zum gewissen Grade — dort wo Amputation und Resektion in Frage kommt — am Kniegelenk gestattet; am Schultergelenk nur in ganz desolaten Fällen erlaubt als einziges Mittel, um bei erhaltenem Arm ein einigermaßen annehmbares funktionelles Resultat zu erzielen.

Es mag auffallen, daß ich bei der Resektion eine durch etwaige Eiterung gegebene Indikation nicht berücksichtigt habe. Aber ich habe dies mit Grund getan. Es ist nur unsere Aufgabe, bei Gelenk-

vereiterung dem Sekret einen genügenden Abfluß zu verschaffen sind etwaige nekrotische Stellen zu entfernen. Dazu gebrauchen wir besonders bei den stark ausgedehnten und übersichtlichen syringomyelitischen Gelenken keine Resektion, sondern wir kommen aus mit einer entsprechenden Inzision und Entfernung des etwa Erkrankten. Selbst die Eiterung ändert nichts daran, die Indikation für die Resektion auf ein Minimum zu beschränken. Mag es gelungen sein, in vereinzelten Fällen ein annehmbares Resultat durch die Resektion zu erzielen, so ist damit der Wert derselben nicht bewiesen. Es stehen dem gegenüber soviel ungünstige funktionelle Resultate, soviel Mißerfolge in der Bekämpfung der Eiterung, daß nicht allein die Resektion als unnötig, sondern sogar in jeder Hinsicht als schädlich zu verwerfen ist. An dieser allgemeinen Auffassung können nach den obigen Darlegungen einzelne günstige Resultate nichts ändern. Nur in dem Knie- und Schultergelenk muß man die Indikationen weiter stecken. Reicht bei Gelenkeiterungen eine ausgiebige Inzision und Drainage mit eventueller Entfernung einzelner die Drainage hindernder Knochenstücke nicht aus, die Eiterung und Entzündung zu beherrschen, so kann unter Umständen die Resektion noch versucht werden Prinzipiell in derartigen Fällen gleich die Amputation zu machen, dürfte zu weit gegangen sein, wenn dieselbe auch in den meisten Fällen den Vorzug vor der Resektion verdient.

Bei vollkommen unbrauchbaren und für den Körper hinderlichen Gliedern kommt, wenn auch Apparate keine Besserung bringen, nur die Amputation in Frage.

In weitaus den meisten Fällen werden wir also mit einer mehr oder weniger ausgiebigen Inzision und nachfolgenden Drainage auskommen. Ihre Indikation ist nicht durch Rücksicht auf dadurch bedingte stärkere funktionelle Störungen beeinträchtigt. Sie ist deshalb bei allen Gelenkeiterungen zu versuchen. Erst wenn nach längerem (Monate langem) Abwarten keine Besserung eingetreten ist und wenn die bedrohlichen Allgemeinerscheinungen zugenommen haben, erst dann ist man vor die Frage der Amputation und Resektion gestellt. Im allgemeinen verdient die erstere den Vorzug, zumal wenn z. B. bei Erkrankung des Ellenbogens oder des Handgelenkes gleichzeitig eine starke Deformität der Finger vorhanden ist, oder wenn mehrere Gelenke desselben Gliedes in Mitleidenschaft gezogen sind. Am Knie und Schultergelenk dagegen kann die Resektion versucht werden.

Gibt dagegen nicht die Eiterung, sondern ein hochgradig das ganze Glied schwer schädigende Veränderung des Gelenkes die Indi-

kation für unser chirurgisches Handeln ab, steht man in solchem Falle vor der Frage, ob Resektion oder Amputation, dann ist die Letztere unbedingt zu bevorzugen. Handelt es sich doch dann um so schwere Veränderungen der Knochen und Weichteile, daß mit größter Wahrscheinlichkeit ein Schlottergelenk zu erwarten steht, das funktionelle Resultat nach der Resektion also ein sehr schlechtes sein wird, ist doch ferner die Resektion wahrscheinlich nicht in der Lage, alles Krankhafte zu entfernen und Rezidive zu verhüten, während man dies bei der Amputation sicher erreicht.

Die Spontanfrakturen geben bei entsprechender Behandlung gute Resultate, wenn man auch mit der Bildung einer ziemlich starken Callusmasse rechnen und darauf Rücksicht nehmen muß, daß die Knochennarbe noch längere Zeit weich bleiben und Verbiegungen ausgesetzt sein kann. Gegebenen Falls braucht man sich nicht zu scheuen, operativ bei starker Dislokation oder nicht erfolgter Konsolidation der Fragmente vorzugehen.

Bei Spontanluxationen oder habituellen Luxationen ist natürlich eine Reposition zu machen. Jedoch nur in den Teilen kann man auf ein Resultat rechnen, in denen das Mißverhältnis zwischen Kopf und Pfanne kein zu großes ist und in denen auch die Kapselerschlaffung einen nicht zu hohen Grad erreicht hat. Operativ ist außer der Resektion auch die Arthrodese im Schultergelenk, um das es sich fast ausschließlich handelt, versucht. Aber nach beiden Methoden sind die Resultate wenig gute und nicht bessere, als ohne Operation. Vielleicht wird man in einzelnen günstigen Fällen bessere Resultate erzielen können durch Resektion oder Arthrodese; dieselben müssen aber genau ausgewählt werden, vorherige Röntgenuntersuchung ist notwendig, um sich über das Verhältnis von Kopf und Pfanne Klarheit zu verschaffen. Darnach wird man nur in den allerseltensten Fällen Veranlassung zu einem operativen Vorgehen nehmen [1]).

Zum Schluß meiner Arbeit möchte ich es nicht unterlassen, Herrn Regierungs- und Medizinalrat Schmidt in Posen für die vielfache Zuwendung von Fällen, sowie den Herren Kollegen Popper und Jeremias, Spezialärzten für Nervenkrankheiten, welche so freundlich waren durch ihre spezialistischen Untersuchungen meine Diagnose in nahezu allen Fällen zu kontrollieren und den Nervenstatus aufzunehmen, meinen aufrichtigsten Dank auszusprechen.

1) Auf spezielle Literaturangaben habe ich verzichten zu können geglaubt, da sich dieselben am Schluß der Monographie Schlesingers (Wien u. Leipzig, Franz Denticke, 1902) finden. Von späteren Arbeiten ist besonders zu erwähnen Schultze: Syringomyelie. Deutsche Klinik. 1903.

XXXII.

Aus dem städtischen Krankenhause in Konstanz. Dirigierender Arzt: Dr. O. Kappeler.

Stichschnittwunde des linken Vorhofs, Herznaht. Heilung.

Von

Dr. O. Kappeler.

(Unter Vorstellung des geheilten Kranken mitgeteilt in der Märzsitzung des ärztlichen Vereins.)

Wenn in dem Kapitel über Herzverletzungen der neuesten Auflage des Handbuchs der praktischen Chirurgie Riedinger sich äußert: „Zum Nähen der Vorhöfe werden wir wohl niemals kommen" so will er wohl damit sagen, daß auch er in Übereinstimmung mit der Ansicht der Mehrzahl der Chirurgen die Wunden der Herzvorhöfe für ganz besonders gefährlich hält. Und diese Ansicht von der besonders großen Gefahr der Vorhofwunden stützt sich auf den anatomischen Bau der einzelnen Herzabschnitte, sie stützt sich aber auch auf die Statistik der Herzverletzungen und auf Tierversuche. Es ist ohne weiteres klar, daß bei den Ventrikeln, zumal bei schiefer Durchtrennung der Wandung, die Möglichkeit eines spontanen Schlusses kleinerer Wunden größer ist, als bei den Vorhöfen, denn erstere bieten der Verklebung durch Blutgerinsel und der Aneinanderpressung der Wundflächen durch Muskelzug eine weit größere Oberfläche dar, als die dünnwandigen Vorhöfe.

Sehen wir an der Hand der grundlegenden Arbeit G. Fischers[1]) über die Wunden des Herzens und des Herzbeutels, was uns die Statistik über die Gefahren der Vorhofverletzungen lehrt!

Während noch Gérard die Wunden der Herzohren, die mit einem Instrument unter 2 mm Durchmesser geschahen und Dupuytren enge Wunden der Vorhöfe für heilbar erklärt, beide Autoren indessen kein Beispiel einer Heilung liefern, finden wir in den 452

1) Langenbecks Archiv. 9. Bd. S. 571.

Herzverletzungen durch Stich, Stich-Schnitt, Schuß, Quetschung und Ruptur umfassenden Statistik G. Fischers weder bei den 28 Verletzungen des rechten Vorhofs, noch bei den 13 Verletzungen des linken Vorhofs einen Ausgang in Heilung. Sämtliche Verletzte sind der Verletzung erlegen, und was nun speziell die uns hier besonders interessierenden Stichschnittwunden betrifft, so sind von den 10 Kranken mit Stichschnittwunden des rechten Vorhofs sämtliche, zwar nicht sofort, aber später erlegen, während von den 5 Verletzten mit Stichschnittwunden des linken Vorhofs einer sofort starb und 4 später zu grunde gingen, und zwar betrug bei den Verletzungen des rechten Vorhofs die längste Dauer des Lebens 15 Tage, bei denen des linken Vorhofs $2^1/_2$ Stunden.

Bode[1]) betont wiederholt auf Grund seiner Tierversuche die größere Gefahr der Vorhofverletzungen und äußert sich speziell folgendermaßen:

„Wenn man auch annehmen sollte, daß entsprechend dem höheren, intrakardialen Druck der Blutverlust der Ventrikelwunden und speziell der Wunden des linken Ventrikels ein größerer wäre, so trifft dies nur zu für größere, klaffende Wunden. Bei allen übrigen Wunden macht sich eine komplizierende, vikariierende Wirkung der Herzwandung geltend. Bei der Systole der einzelnen Herzabschnitte wird nämlich durch die Muskelkontraktion eine Verkleinerung der Wundspalte herbeigeführt, welche natürlich um so ausgiebiger sein wird, je stärker die Muskulatur entwickelt ist. Ebenso kommt durch die mehrfache Kreuzung des Faserverlaufs in den Schichten der Herzwandung bei der Kontraktion des Herzens eine gewisse Verlegung des Wundkanals zustande. Diese beiden Momente, die lediglich als Funktion der einzelnen Muskelfasern aufzufassen sind, stellen gewissermaßen zweckmäßige Schutzvorrichtungen des Herzens dar, insofern, als wir sie an den Teilen, welche bei Verletzungen durch den höheren Innendruck und die dadurch bedingte stärkere Blutung als die gefährdetsten erscheinen, am meisten ausgebildet vorfinden, während wir sie an anderen Herzabschnitten mit geringerem Druck nur unvollkommen antreffen, wie z. B. am rechten Ventrikel und an den Vorhöfen fast gänzlich vermissen. Und dieser heilsame Einfluß der arbeitenden Herzwandung auf eine aus dem Herzinnern stattfindende Blutung ist nicht gering anzuschlagen, denn die Versuche ergaben für den linken Ventrikel (selbstverständlich nur für die kleineren Wunden geltend) sogar die geringste Blutung, eine reichere bei Ver-

1) Versuche über Herzverletzungen. Beiträge z. klin. Chirurgie. 19. Bd. 1. Heft.

letzung des rechten Ventrikels und eine viel bedeutendere für die beiden Vorhöfe, bei denen schon ganz geringfügige Wunden in verhältnismäßig kurzer Zeit zur Verblutung führten."

Da die Vorhofverletzungen nach den Erfahrungen am Krankenbett, wie nach den Tierversuchen, so außerordentlich gefährliche und rasch tötende sind, so ist auch von vornherein anzunehmen, daß zur Anwendung einer aktiven Therapie gerade bei diesen Verletzungen höchst selten Gelegenheit geboten ist, und wirklich ist seit Rehns erster erfolgreicher Herznaht nur ein einziges Mal von 42 Fällen[1]), wo das Herz genäht wurde, eine Vorhofnaht gemacht worden. [Es handelt sich um einen Kranken Giordano's in Neapel, der am 19. Tage unter septischen Erscheinungen starb und der noch dadurch bemerkenswert ist, daß das Aneinanderhalten der Wundränder mittelst Klammen zur provisorischen Beherrschung der Blutung gute Dienste leistete]. Allein es darf niemals vergessen werden, daß auch bei den Vorhofwunden der sofortige Tod viel seltener ist, als der spätere, und das Leben sich meist noch einige Zeit hinzieht, sodaß zu aktivem Vorgehen noch Zeit gegeben ist, wobei zu allem Überfluß noch auf den Kranken der Fischerschen Statistik hingewiesen werden mag, der mit vollständig durchbohrtem rechten Herzohr und durchbohrter Aorta trotz wiederholter Extravaganzen erst am 11. Tage starb.

Der selbsterlebte Fall einer Schnittstichwunde des linken Vorhofs, die ich durch Naht schließen konnte und dessen Geschichte ich nun mitteilen möchte, ist der 2. operativ behandelte Fall einer Vorhofverletzung und der erste mit Ausgang in Heilung.

Der 42jährige Kaufmann P. Franz, der schon vor 8 Jahren kurze Zeit melancholisch gewesen sein soll und in letzter Zeit wieder an melancholischer Verstimmung litt, brachte sich am 8. Dezember 1903 1/2 9 Uhr morgens, im Bette liegend, mit einem dolchartigen Stellmesser 3 Wunden bei: eine Halswunde von ca. 8 cm Länge, 1 1/2 cm unterhalb des linken Kieferastes und parallel mit demselben, es war jedoch nur die Haut und das Platysma durchschnitten, im hinteren Dritteil derselben lag die Vena jugular. externa unverletzt zu Tage, — 2 Brustwunden, die eine über der 3. Rippe, 2 1/2 cm lang und 3 Querfinger vom linken Sternalrand entfernt, die zweite gleich lange, etwas nach unten und innen von der ersten im 3. Interkostalraum.

Laut Mitteilung des zuerst gerufenen Arztes, des Herrn Dr. Büdingen, waren die Kopfkissen und Bettdecken mit Blut befleckt, die Brustwunden bluteten 5 Minuten nach der Tat nur wenig und Patient machte nicht

1) Wolff, Über 3 Fälle von Herznaht. Deutsche Zeitschrift f. Chirurgie. 69. Bd. 1. Heft.

den Eindruck, als ob eine lebensgefährliche Verletzung stattgefunden habe. Eine sofort von Dr. Büdingen vorgenommene Untersuchung ergab keine Änderung der Herzgröße, keine Änderung des Lungenschalls, keine Schallverkürzung oder Dämpfung links hinten unten. Aus den Brustwunden kam kein Blut. Der Puls war 100, weder irregulär, noch inadäquat. Beim Anlegen des Verbandes zeigte sich Patient sehr ungeberdig und machte nach Anlegung wiederholt Versuche, das Verbandszeug herunterzureißen. Gegen 3/4 10 Uhr war der Puls auf 90 Schläge herabgegangen, Patient war ruhiger, fast apathisch geworden. Gegen 1/2 11 Uhr konstatierte Dr. Büdingen 120 Pulsschläge. Patient sträubte sich gegen eine neue Untersuchung. Er ließ sich nur wenig aufrichten. Bei dieser Gelegenheit bemerkte man, daß die den Brustwunden aufliegende Verbandgaze mit Blut durchtränkt war. Gegen 11 Uhr gelang es, eine erneute Untersuchung durchzusetzen. Die Dr. Büdingen und Geißler fanden links hinten unten eine 4 Querfinger breite Dämpfung mit starker Abschwächung, resp. Aufhebung der Atmungsgeräusche innerhalb des Dämpfungsgebietes. Rasselgeräusche waren nicht vorhanden. Bei stärkerem Vorbeugen des Oberkörpers quoll Blut unter dem die Brustwunden deckenden Verband hervor. Die Pulsfrequenz hatte sich, ohne daß der Puls irregulär oder inadäquat geworden wäre, auf 138 erhöht, gleichzeitig war er kleiner geworden. Der Patient sah verfallen und bleich aus. Stirn und Extremitäten wurden kühler, es stellte sich großes Durstgefühl ein. Dazu kamen heftige Schmerzen im Rücken. Über Schmerz in der Herzgegend klagte er nicht.

Die Klinge des Messers, das der Verletzte benützte, und die durch eine starke Feder festgestellt werden konnte, hatte eine Länge von 9 1/2 cm. Der Messerrücken war nahe der Scheide 5 mm, in der Mitte 3 mm, an der Spitze 1 mm dick. Die Richtung des Stoßes des mit der rechten Hand geführten Messers ging nach innen. Wie weit das Messer eingestoßen wurde, ließ sich nicht ermitteln, da es der Verletzte selbst sofort wieder herauszog, doch war es nach Mitteilung des herbeigeeilten Wärters bis nahe an die Messerscheide mit Blut überzogen. Es sei gleich hier noch erwähnt, daß von diesem Messer Partikel von dem die Klinge bedeckenden Rost und eingedickten Blut abgekratzt und teils in verflüssigter Nährgelatine verteilt und zur Platte ausgegossen, teils auf der Oberfläche eines Glyzerinagarröhrchens verstreut wurden. Die Gelatine war am 5. Tage größtenteils verflüssigt. Das mikroskopische Präparat läßt Staphylokokken- und Streptokokkenformen erkennen. Außerdem zeigt sich ein ziemlich dickes, scharf abgeschnittenes Stäbchen. Die Agarkultur zeigt lediglich Staphylokokkenkolonien von teils grauweißer, teils goldgelber Färbung.

Um 12 Uhr sah ich den Kranken selbst. Er sah außerordentlich blaß und verfallen aus. Respiration sehr beschleunigt, 40 in der Minute, kurz und oberflächlich. Radialpuls sehr klein, 136—140 in der Minute; die Wunden bluten nicht. Perkussionston über beiden vorderen Thoraxseiten hell und sonor, links etwas voller und heller und über dem 2. und 3. Interkostalraum leicht tympanitisch, nach außen von der vorderen Axillarlinie von der 4. Rippe an Dämpfung, die Atmungsgeräusche (beiderseits vesikuläres Atmen, links schwächer als rechts) durch das fortwäh-

rende Stöhnen und Ächzen des Kranken verdeckt, metallisches Atmen oder metallisch klingende Herztöne sicher nicht vorhanden. Spitzenstoß nicht fühlbar. Die Herzdämpfung beginnt am oberen Rand des 4. Rippenknorpels und geht auf der Höhe der 4. Rippe nach rechts noch einen Querfinger über den rechten Sternalrand hinaus, nach links hält sie sich durchweg in normalen Grenzen. Herztöne rein, sehr schwach und entfernt. Ich lasse nun den Kranken aufsitzen, um ihn auch hinten untersuchen zu können. Aber kaum ist er halb aufgerichtet, da entströmt der Wunde ein breiter Strahl hellroten Blutes und, obwohl der Kranke sofort wieder hingelegt wurde, war das ganze Bett mit Blut bespritzt und es mochten in den paar Sekunden etwa 300—600 ccm Blut herausgeströmt sein. Mit dem Hinlegen des Kranken stand die Blutung wieder vollständig, und es wurde auch keine Luft unter hörbarem Zischen aspiriert. Es wird von jeder weiteren Untersuchung abgesehen, die Wunde wird mit Vioformgaze verbunden und der Verletzte mit größter Vorsicht in horizontaler Lage in das naheliegende Krankenhaus geschafft, woselbst sofort eine Kochsalzinfusion von 900 ccm gemacht wird. Der nach der Blutung nicht mehr fühlbare Radialpuls ist wieder zu fühlen, aber immer noch filiformis, 160 in der Minute. Auch 2 Kampferinjektionen ändern nichts an der Beschaffenheit des Pulses.

So viel war klar: Konnte die Quelle der Blutung, die den raschwachsenden Hämothorax speiste, nicht gestopft werden, so war für den Verletzten kaum mehr etwas zu hoffen. Nach der Lage der Wunde und der Richtung des Stoßes konnte neben Pleura und Wunde auch das Herz verletzt sein. Ein strikter Beweis hierfür war nicht zu geben. Eine Verletzung der Art. mammaria interna schien nach der Lage der Wunden unwahrscheinlich.

Nach Reinigung der Brust wird in leichter Äthernarkose ein türflügelartiger Lappen umschnitten mit 2 horizontalen Schnitten, die am linken Sternalrand ansetzend 12 cm weit nach außen reichen und deren Enden durch einen Vertikalschnitt verbunden werden, der hart an der linken Brustwarze verläuft. Der obere der horizontalen Schnitte verläuft im 2. Interkostalraum, der untere im 5. Interkostalraum. So kommen die Thoraxwunden ungefähr in die Mitte des Lappens zu liegen. Nun Vertiefung der Schnitte bis auf die Pleura costalis, Durchschneidung der 3. und 4. Rippe im Vertikalschnitt, Abhebelung der Rippenpleura mit Raspatoirum und Aufklappen des Lappens in den Sternokostalgelenken. Beim Aufklappen des Lappens sieht man im 3. Interkostalraum eine etwa 3 cm lange Pleurawunde, die mit Blutkoagulis verklebt ist. Während des Aufklappens des Lappens strömt unter zischendem Geräusch Luft in die Pleura. Es bietet sich nun ein eigentümlicher Anblick: In einem See hellroten Blutes taucht von Zeit zu Zeit (auf der Höhe der Inspiration) der schwarz und weiß gefleckte, kissenartig angeschwollene, innere Rand der retrahierten linken Lunge auf. Nachdem ein Teil des Blutes mittelst steriler Kompressen entfernt war, entdeckt man unter dem aufgerichteten Knorpel der 3. Rippe eine seitlich gelegene, 1½ cm lange Schnittwunde des Herzbeutels, aus der stoßweise ein Strahl roten Blutes herausgepreßt wird. Die Ränder der Perikardialwunde werden mit spitzen Häckchen gefaßt, Erweiterungsschnitt mit der Schere nach oben und unten. Jetzt liegt ein Teil des

lebhaft arbeitenden, blutbedeckten Herzens frei, man sieht deutlich, wie sich der linke Ventrikel bei der Ventrikelsystole nach vorn wendet, man übersieht auch den Sulcus circularis und die obere Grenze des linken Ventrikels und entdeckt über der letzteren in Fortsetzung der Kante des linken Ventrikels gerade an der Basis des linken Herzohres das noch durch Herzbeutelwandung gedeckt war, eine etwa 1 cm lange, glattwandige Schnittwunde der Vorhofwandung, aus der sich stoßweise bei jeder Diastole ein kleiner Strom hellroten Blutes ergießt, während die Blutung bei der Systole stockt. Ich versuche die Wundränder mit der Pinzette zu fassen, allein das Gewebe reißt bei der starken, seitlichen Bewegung des Herzens ein. Es bleibt nichts übrig, als aus freier Hand Nadel und Faden durch den oberen Wundwinkel zu führen. Schnell wird der Faden geknüpft, das Herz mit dem Ende der geknüpften Schlinge einigermaßen fixiert und nun gelingt es leicht, die fortlaufende Seidennaht ohne Zwischenfall zu Ende zu führen. Während der Naht und während der Reinigung des Herzbeutels, findet niemals eine Unterbrechung oder Verlangsamung der Herzbewegung im allgemeinen oder der Vorhofsbewegung im speziellen statt. Die Blutung steht nach angelegter Naht vollständig. Nun sorgfältigste Reinigung des Herzbeutels, in dessen hinteren und unteren Partien sich etwa ein Glas voll Blut angesammelt hatte. Dann Verschluß der Herzbeutelwunde ebenfalls mit fortlaufender Seidennaht. Nun wird noch die linke Pleurahöhle bestmöglichst durch sterile Kompressen von dem eingedrungenen Blut befreit, doch muß dieser Akt sehr beschleunigt werden, da das elende Aussehen des Kranken ein denkbar rasches Vorgehen verlangt. Endlich wird noch die Lunge zu näherer Besichtigung vorgezogen, es kann aber an dieser keine Verletzung wahrgenommen werden. Der Rand der Lunge ist leicht emphysematös. Es folgt das Zurückklappen des Lappens, die Rippenfragmente werden durch Drahtnähte fixiert und die Weichteile mit Ausnahme einer Öffnung, die zur Drainage mit einer Vioformmèche bleibt, ebenfalls durch Drahtnähte an die Brustwand befestigt. Erst jetzt wird auch die Halswunde desinfiziert und genäht.

Während der ganzen Dauer der Operation leichenblasses Aussehen. Puls an der Carotis immer schwach fühlbar. 1/2 Stunde nach der Operation ist der Radialpuls wieder zu fühlen 140. Kochsalzinfusion von 500 g ins Unterhautzellgewebe und später noch 500 g ins Rektum. Nach dem Erwachen aus der Narkose schreit der Kranke laut auf und klagt über unerträgliche Schmerzen in der linken Thoraxseite. Auf Injektion von 1 cg Morph. wird er allmählich ruhiger und fängt bald an zu schlafen. Im Verlaufe des Nachmittags sichtliche Erholung, nachdem Patient mehrere Stunden geschlafen hatte. Bei der Abendvisite macht er einen guten Eindruck: Gesichtsfarbe weit besser. Angerufen, gibt er Bescheid und verneint die Frage nach Schmerzen. Radialpuls deutlich fühl- und zählbar, 140, 30 Respirationen in der Minute. Herztöne schwach, aber rein, weder irregulär, noch inadäquat. Kein Reiben. Die Nacht vom 8. bis 9. Dezember auf Morphium ruhig. Patient schläft mit Unterbrechung fast die ganze Nacht. Am 9. früh, Puls 116, kräftiger und voller, als gestern, 36 Respirationen: Am 9. abends Entfernung der Vioformmèche, wobei ziemlich viel Blut nachsickert, doch findet trotz lauten Brüllens des

Kranken keine Aspiration von Luft statt. Einführung eines mitteldicken Drains.

Von seiten des Herzens zeigten sich im weiteren Verlauf nur einmal bedrohliche Erscheinungen. Am 2. Tage nach der Operation, am 10. Dezember, stieg die Pulszahl, die sich bis dahin stets unter 120 gehalten hatte, ohne weitere subjektive und objektive Erscheinungen auf 140, und am 11. Dezember, also 3 Tage post operat. nachmittags 5 Uhr, stellt sich kurze Zeit nach einem harten Stuhl reichlicher Schweiß ein mit kühlen Extremitäten. Die Herzaktion wird unregelmäßig in Tempo und Stärke, 160 Schläge in der Minute, dann ein förmliches Delirium cordis, dabei 40 kurze, oberflächliche Respirationen. Etwas Brechreiz, aber sonst keine subjektiven Symptome, keine Beklemmungen. Kein Angstgefühl und keine Herzschmerzen. Auf mehrmalige Kampferinjektionen geht der Puls auf 132 herunter, bleibt aber inadäquat und unregelmäßig aussetzend. Gegen 7 Uhr erwärmen sich die Füße, die Hände bleiben noch kalt. Gegen 10 Uhr weitere Erholung Puls 124, noch etwas unregelmäßig, aber kräftiger und dann auf 1 cg Morphium ziemlich gute Nacht. Am 12. morgens ist der Puls noch 120, aber ganz regelmäßig und bleibt regelmäßig bis zur Rekonvaleszenz. Dagegen ist er bis vor kurzem leicht erregbar und geht bis zum 5. Februar selten unter 100 herunter. Niemals waren, auch bei oben erwähntem Anfall nicht, endo- oder perikardiale Geräusche zu hören. Ein von dem ängstlichen Kranken wohl meist übertriebenes Druckgefühl in der linken Thoraxhälfte ist wohl weniger auf das Herz, als auf das gleich zu erwähnende Empyem zu beziehen.

Während nämlich die Körpertemperatur sich am 11., 12., 13. und 14. Dezember zwischen 38 und 38,4° C. gehalten hatte, steigt sie am 15. auf 38,9° C. und am 16. wird das bis dahin blutige Wundsekret eitrig, weshalb der Kautschukdrain durch einen dicken Glasdrain ersetzt wird. Allein, obwohl die Sekretion allmählich abnimmt, geruchlos, rein eitrig wird und die Wunde zu granulieren beginnt und zu einem engen Kanal zusammenschrumpft, fällt das Fieber nicht ab, und ein seit der Operation nachweisbares 3 Querfinger hohes Exsudat links hinten und unten fängt an, sich nach oben zu vergrößern, und da eine Probepunktion stinkendes, blutiges Sekret ergibt, wird am 5. Januar in der hinteren Axillarlinie mit Resektion größerer Stücke der 8. und 9. Rippe eine größere Öffnung gemacht, durch die ca. 1 Liter braunroter, stinkender Flüssigkeit entleert wird. Die bakteriologische Untersuchung des Pleuraexsudates ergab neben reichlichen Zerfallsprodukten zahlreiche Eiterzellen. Die mit Methylenblau und Gentianaviolett gefärbten Präparate ließen überall viele Strepto- und Staphylokokken erkennen. Die mit dem Eiter vorgenommene Impfung auf Glyzerinagar ergab eine Mischkultur. Der ganze Impfstrich ist mit ineinander fließenden Kulturen von uncharakteristischem Aussehen (grauweiße, feuchtglänzende Beläge) bedeckt. Auffallend ist die grünliche Fluoreszenz der ganzen Agaroberfläche. Das von dieser Mischkultur hergestellte, gefärbte mikroskopische Präparat zeigt neben Staphylokokkenformen ein langes, schlankes, scharf konturiertes Stäbchen. Es wird diese Kultur an das bakteriologische Institut nach Freiburg geschickt. Resultat der dortigen Untersuchung: Proteus, Staphylococcus

albus, Stäbchen der Coligruppe angehörig. Nach der Empyemoperation definitiver Fieberabfall. Die Sekretion, die in den ersten 8 Tagen sehr reichlich war, nimmt dann ziemlich rasch ab, wird geruchlos und rein eitrig. Die Wunde reinigt sich, und am 14. Januar kann der Drain bleibend entfernt werden. Am 28. Januar Schluß der Wunde. Noch mag nachgeholt werden, daß in den ersten 14 Tagen nach der Operation über dem 2., 3. und 4. Interkostalraum links vorn die Atembewegungen schwach, der Perkussionston hell tympanitisch und das Atmen amphorisch war. Diese Erscheinungen eines kleinen Pneumothorax verschwanden in der dritten Krankheitswoche.

Am 5. Februar verläßt der Kranke zum erstenmal das Bett.

Ein am 21. Februar aufgenommener Status ergab, wie folgt:

Das psychische Verhalten des Kranken, das in der ersten Zeit sehr zu wünschen übrig ließ, hat sich in letzter Zeit wesentlich gebessert. Patient hat jetzt Zeiten, wo er ganz heiter und aufgeräumt ist und Zukunftspläne macht. Er ist jetzt ängstlich besorgt um seine Gesundheit und fürchtet, es könnten noch Nachleiden sich einstellen. Hie und da kommen noch Tage, an denen er verstimmt und psychisch gedrückt ist. Das Gesicht fängt an, einen natürlicheren Ausdruck anzunehmen und sich zu färben. Das Körpergewicht nahm in den letzten 14 Tagen um 7 Pfund zu, und Patient verbringt fast den ganzen Tag außer Bett, zum Teil im Garten. Schlaf ohne Mittel zufriedenstellend. Verdauung gut. Der Kranke hat im Zimmer nie subjektive oder objektive Dyspnöe, beim Steigen will er mitunter etwas eng bekommen. Bei der Besichtigung des Thorax fällt zunächst auf, daß die vordere Thoraxwand im Bereich der Operationswunde etwas eingezogen ist, die temporär resezierten Stücke der 2. und 3. linken Rippe stehen an der Durchsägungsstelle etwa 1 cm tiefer und sind in dieser Stellung fixiert (Folge des Empyems). Die linke Brustwarze liegt nicht tiefer, als die rechte.

In bezug auf die Respirationsbewegungen ist kein Unterschied sichtbar zwischen den beiden vorderen, oberen Thoraxpartien. Der Schall ist auch links sonor bis zur 8. Rippe, das Atmen rein vesikulär, bis zur Höhe der Brustwarze ebenso stark, wie links, von da nach unten schwächer. Die Empyemwunde ist verheilt. Linke Lungengrenze hinten um etwa 3 Querfinger nach oben gerückt. Hinten bis zur Empyemwunde reines Vesikuläratmen, ganz unten etwas schwächer, als rechts, nirgends Rasseln oder Reiben, 26 Respirationen in der Minute.

Ein deutlicher Herzspitzenstoß ist nicht zu fühlen, im obersten Teil des Operationsgebietes eine leichte systolische Erschütterung der Thoraxwand, nirgends eine systolische Einziehung. Die Herzdämpfung beginnt am unteren Rand des 3. Rippenknorpels, geht dann nach innen von der Papille bis zum 5. Interkostalraum und nach rechts auf der Höhe der 4. und 5. Rippe bis zur Mitte des Sternum. Über sämtlichen vier Auskultationspunkten zwei reine Herztöne, keine Verstärkung des zweiten Pulmonaltons.

Hie und da klagt der Kranke noch über etwas Spannung und Druck in der linken Thoraxseite, hauptsächlich beim Liegen. Außer Bett spürt er wenig. Die Pulzfrequenz schwankt zwischen 88 und 104.

Vom 21. Februar bis Anfang März weitere Erholung. Zunahme des

Körpergewichtes um 4 Pfund. Beim Heben des linken Armes verspürt Patient noch ziehende Schmerzen in der linken Brustseite, doch ohne, daß an den temporär resezierten Rippen eine abnorme Beweglichkeit oder ein Reiben hätte gefühlt werden können. Am 18. März verläßt der Kranke das Spital.

Eine sichere Diagnose auf Herzverletzung war auch im vorliegenden Falle, wie fast immer, vor Freilegung des Wundkanals nicht zu machen, denn von seiten des Herzens waren außer schwachen, entfernten Herztönen und etwelcher Verbreiterung der Herzdämpfung keine Symptome vorhanden.

Die schwachen Herztöne ließen sich aber auch lediglich als Zeichen der großen Schwäche des Kranken, infolge Blutverlustes, deuten, und die Verbreiterung der Herzdämpfung konnte durch den Hämothorax hervorgerufen sein. Es waren einzig die fortdauernde Blutung und die Richtung des Wundkanals, die eine Herzverletzung vermuten, aber auch nur vermuten ließen.

Der schnellste und sicherste Weg zur Freilegung des Herzens und der Herzwunde ist die breite Freilegung des Wundkanals durch temporäre Rippenresektion, eventuell auch Sternumresektion, die in jedem einzelnen Falle durch die Art und den Verlauf des Wundkanals modifiziert werden muß. Das Aufklappen des Lappens in den Sternokostalgelenken ist am wenigsten zeitraubend und macht keine Schwierigkeiten. Herzbeutel und Herz konnten hinreichend, auch zur Ausführung der Herznaht, freigelegt werden.

Über die Herzbewegungen Neues beizubringen, bin ich nicht im Fall, da keine Zeit zu eingehenderen Beobachtungen zu verlieren war und die Aufmerksamkeit sich auf den blutenden Vorhof konzentrieren mußte. Uns allen fiel die schlaffe Beschaffenheit des linken Ventrikels und seine raschen, unvollständigen Kontraktionen auf. Auch war die Herzspitze nach rechts verlagert und der linke Ventrikel mehr als gewöhnlich nach vorn gedreht. Sicher ist, daß wir bei der Naht des Herzens niemals eine Unterbrechung oder Verlangsamung der Herzbewegungen beobachten konnten, und sicher schien mir auch die stoßweise, von Pausen unterbrochene Blutung in der Diastole, d. h. am erschlafften Vorhof, zu erfolgen.

Die Herznaht machte keine besonderen Schwierigkeiten, denn der Vorhof macht lange nicht die großen Bewegungsexkursionen wie die Ventrikel. Es gelang sogar, die erste Naht aus freier Hand durchzuführen, und nachdem man mit Hilfe des Fadenendes die Nahtlinie fixiert und vorgezogen hatte, war es außerordentlich leicht und bequem, die fortlaufende Naht zu Ende zu führen.

Die Hauptmasse des Blutes im Herzbeutel fand sich nicht vorn, sondern in den hinteren und unteren Partien desselben.

Der sorgfältige Verschluß der Herzbeutelwunde durch fortlaufende Naht schützte das Perikard vor der Infektion durch die eiternde Pleurawunde, und die primäre Infektion des Perikards, wenn eine solche stattfand, ist wohl durch die reichliche Abschwemmung der Herz- und Herzbeutelwunde mit Blut unschädlich gemacht worden.

Der Zustand des Kranken wies darauf hin, daß er dem Verbluten nahe war, und nach Freilegung des Herzens sah man, daß die Herzwunde weiter blutete und keine Verklebung derselben stattgefunden hatte. Der Mechanismus des Verblutungstodes wäre im vorliegenden Falle wohl folgender gewesen: Zuerst wäre die linke Pleurahöhle mit Blut vollgepumpt worden, dann hätte sich der Herzbeutel prall mit Blut angefüllt. Das prallgespannte Perikard und der Druck des Hämothorax hätten dem Abfluß des venösen Blutes in das Herz einen unüberwindlichen Widerstand entgegengesetzt und damit ein allmähliches Erlöschen des Kreislaufs bewirkt.

Daß nur die rasch ausgeführte Herznaht der Blutung ein Ende bereiten konnte, scheint mir außer allem Zweifel zu sein, und so gilt auch für diesen sehr komplizierten Fall das prophetische Wort Rehn's bei Mitteilung der ersten glücklichen Herznaht [1]), daß durch die Naht des Herzens manches Leben erhalten werden kann, welches bisher als verloren gelten mußte.

1) Rehn, Über penetrierende Herzwunden und Herznaht. Archiv f. klin Chirurgie. 1897. 55. Bd.

XXXIII.

Kleinere Mitteilung.

Radiographie eines durch das Kystoskop diagnostizierten Falles von kompletter Ureterenverdopplung.

Von

Dr. **Bernhard Klose**,

Urologe in Berlin.

(Mit Tafel X.)

Das Vorkommen von Nieren mit doppeltem Becken und dazugehörendem doppelten Harnleiter ist keine Seltenheit. Als zufälliger Sektionsbefund ist diese Anomalie schon häufig beschrieben worden. In vivo sind diese Fälle aber bisher nur selten beobachtet und nur spärlich in der Literatur verzeichnet.

Folgender Fall von Verdoppelung des Nierenbeckens und Ureters bei Vorhandensein einer zweiten normalen Niere schien mir einer näheren Beschreibung wert, da es mir hier gelang, durch Aufnahme eines Skiagramms die anatomischen Verhältnisse zur Anschauung zu bringen.

Nachstehend gebe ich in gedrängter Kürze die Krankengeschichte wieder.

Frau Marie Fischer, 59 Jahre alt; erblich nicht belastet, ist stets gesund gewesen. Vier Partus von normalem Verlauf, bei der ersten Geburt manuelle Lösung der Nachgeburt.

Die jetzigen Beschwerden bestehen seit 24 Jahren. Es trat nach schwerem Heben unter heftigen Schmerzen auf der rechten Seite des Leibes eine Geschwulst von ca. Faustgröße auf, die von der Patientin selbst durch Drücken mit der Hand wieder zum Verschwinden gebracht wurde. Der Vorgang wiederholte sich von Zeit zu Zeit in unregelmäßigen Zwischenräumen. Häufig bestand dabei Schüttelfrost, Übelkeit und Erbrechen. Bei horizontaler Lage ließen die Beschwerden nach.

In den letzten Monaten wurden die Anfälle häufiger und schmerzhafter. Am 27. Juli entleerte die Kranke unter leichtem Brennen in der Harnröhre einen stark bluthaltigen Urin, den sie mir am nächsten Tage mitbrachte.

Status: Kleine magere Person von blasser Gesichtsfarbe. Herz und Lungen gesund. Uterus normal gelagert, etwas atrophisch, Adnexe nicht druckempfindlich. Bauchdecken schlaff, faltig.

Die linke Niere ist trotz der Magerkeit der Kranken nicht zu fühlen; die rechte Niere läßt sich in ihrer ganzen Ausdehnung abtasten und erscheint als ein länglicher leicht verschiebbarer Körper von glatter Oberfläche, der nach oben bis zum Rippenbogen, nach unten bis zur Verbindungslinie beider Spinae medianwärts bis dreifingerbreit von der Mittellinie reicht. Die palpierenden Finger können den oberen Polrand der Niere umgreifen. Die Niere ist sehr beweglich, sie läßt sich nach oben bis unter den Rippenbogen zurückdrücken, abwärts ist sie nicht weiter herunterzuziehen. Besondere Schmerzhaftigkeit ist nicht vorhanden. Bei stärkerem Druck bestehen mäßige Schmerzen.

Der mit dem Katheter entleerte Urin ist klar, frei von Alb. und Sacchar.

Die kystoskopische Untersuchung ergibt folgenden Befund:

Normale Gestaltung der Blase, normales Aussehen der Schleimhaut. Links ist der Harnleiterwulst viel schwächer ausgebildet als rechts und trägt eine sehr große auch in der Ruhe klaffende Harnleitermündung, aus der sich in regelmäßigen Pausen klarer Urin entleert. Auf der Höhe des rechten stärker hervortretenden Harnleiterwulstes befinden sich nebeneinander, durch einen 3 mm großen Zwischenraum voneinander getrennt, zwei Harnleitermündungen. Die nach außen und etwas nach hinten gelegene Mündung hat die Gestalt eines Dreiecks mit nach außen gekehrter Spitze; sie ist im Ruhezustand leicht geöffnet, man kann weit in ihr dunkelrot gefärbtes Cavum hineinsehen. Die median von ihr und nach vorn gelegene Öffnung bildet einen schlitzförmigen Spalt, dessen Ränder in der Ruhe dicht beieinander liegen, daß man nur einen feinen Strich wahrnimmt. Beide Harnleitermündungen funktionieren und entleeren in unregelmäßigen Zwischenräumen nacheinander einen klaren Urin.

Um Aufschluß über den Verlauf der einzelnen Harnleiter und ihre Durchgängigkeit zu erlangen, führte ich in jede der 3 Harnleitermündungen einen Katheter ein. Dieselben ließen sich bis zum Nierenbecken hinaufschieben und entleerten auf der linken Seite einen klaren, auf der rechten einen leichtgetrübten mit kleinen Partikelchen vermischten Urin, die mikroskopisch aus teils vereinzelten, teils in Komplexen zusammenhängenden großen polymorphen, gekörnten, mit einem oder mehreren bläschenförmigen Kernen versehenen Zellen bestanden. Die Trübung des Urins bestand aus Blutbeimischung.

Dem durch die Kystoskopie und den Harnleiterkatheterismus gewonnenen Resultate entsprach auch der Palpationsbefund von der Scheide aus

Hier war bei bimanueller Untersuchung links der Harnleiter als ein einfacher, rundlicher, federkieldicker, zwischen den palpierenden Fingern leicht hin und herrollender Strang durch die Schleimhaut hindurchzufühlen. Auf der rechten Seite fühlte man einen etwas dickeren Strang, der in seinem Anfangsteil einfach war. Schob man die beiden untersuchenden Finger der rechten Hand forciert in die Höhe und drückte die zuvor entleerte Blase und die Bauchdecken gegen die Fingerspitzen der linken Hand, so konnte man deutlich wahrnehmen, wie sich der Strang gabelförmig in zwei dünnere Stränge teilte, die sich, soweit dies durch die Untersuchung möglich war, getrennt nach oben verfolgen ließen.

Um nun die beiden Harnleiter dieser Niere in ihrem ganzen Verlaufe zur Anschauung zu bringen, nahm ich ein Radiogramm (Taf. X) auf, wobei ich folgendermaßen verfuhr.

Ich führte zuerst in die weiter nach unten liegende (innere) und darnach in die obere (äußere) Harnleitermündung einen dünnen Harnleiterkatheter Nr. VI Charrière ein und schob beide bis zum Nierenbecken vor. In jeden der beiden Katheter wurde ein dünner, sehr biegsamer Mandrin aus weichem Stahldraht geschoben, die beide zuvor entsprechend der Länge der Katheter mit einer Marke am äußeren Ende versehen waren. Beide Mandrins ließen sich bis auf eine Strecke von 3 cm, die am äußeren Ende des Katheters herausragte, einführen. Nun wurde die leichtempfindliche Platte fest gegen die aufzunehmende Gegend angedrückt und den Strahlen einer weichen Röhre in einer Entfernung von 40 cm 2 Minuten lang ausgesetzt und hierdurch das Skiagramm (Taf. X) erzielt.

Man sieht auf demselben die Konturen des 12. Brustwirbels, der Lendenwirbelsäule und des größten Teils der rechten Beckenhälfte. Fast vertikal über die Apertur des kleinen Beckens läuft die Schattenlinie der Katheter, die im unteren Teile (dem in der Harnröhre und Blase liegenden Abschnitte entsprechend) einfach und dafür etwas verbreitert erscheint. Hier liegen beide Katheter noch neben- resp. hintereinander. Dann teilt sich die Schattenlinie gabelförmig entsprechend dem Eintrittspunkt der Katheter in die Harnleiter in eine innere und eine äußere Linie. Beide ziehen ein schmales Segment zwischen sich fassend über die Synchondrosis sacro-iliaca nach oben, um sich in Höhe der Mitte des 3. Lendenwirbelkörpers wieder zu vereinigen. Bei genauerer Betrachtung sieht man, wie der äußere Katheter b jetzt hinter den inneren a tritt. Beide Katheter ziehen dann gemeinsam fast parallel der Wirbelsäule und 2 cm von ihr entfernt in die Höhe und enden in Höhe der Mitte des 1. Lendenwirbelkörpers.

In Wirklichkeit enden die beiden Harnleiterkatheter 5 cm oberhalb dieses Punktes, die Schatten sind jedoch nicht sichtbar, da die Mandrins nicht bis zur Spitze der letzteren hinaufreichen. Der höchste von dem einen Katheter erreichte Punkt des oberen Nierenbeckens liegt somit in Höhe der Mitte des 12. Brustwirbelkörpers.

Naturgemäß mündet ein jeder der beiden Harnleiter auch in ein eigenes Becken. Schon die Tatsache, daß die Urinentleerung aus den Harnleitermündungen nacheinander erfolgte, läßt diesen Schluß zu. Entwicklungsgeschichtlich können diese Verhältnisse auch nicht anders liegen. Da die erste Anlage des Ureters aus einer Ausstülpung des Wolfschen Ganges hervorgeht, die nach oben wächst, und an deren oberem Ende das Nierenbecken und die Nierenkelche entstehen, so müssen bei einer doppelten Anlage auch alle aus ihr entstehenden Teile verdoppelt sein.

Ich habe alle in der Literatur angegebenen Fälle von kompletter Ureterenverdopplung der letzten 30 Jahre einer Durchsicht unterzogen. Bei allen diesen verliefen beide Ureter von der Blase bis zur Niere getrennt und mündeten auch getrennt in die Niere. Meist hatte jeder Ureter ein eigenes Becken, das meist kleiner als normal war. In weniger zahlreichen Fällen mündeten die Ureter direkt in den Sinus und zeigten kurz

vor ihrer Einmündungsstelle nur eine mäßige Erweiterung. Alle Fälle aber, die eine doppelte Blasenmündung aufwiesen, waren auch in ihrem ganzen Verlauf doppelt. Ein Fall von doppelter Uretermündung und späterer Vereinigung der Ureter ist nirgends beschrieben. Ich erwähne diese nach dem oben Gesagten selbstverständliche Tatsache, weil Thumim einen Fall von doppelter Ureterbildung am Lebenden veröffentlicht hat, bei dem er zu dem Schluß kam, daß hier ein Fall von frühzeitiger Gabelung des Ureters vorläge, der Ureter im unteren Teile doppelt, im oberen aber einfach verliefe. Thumim fand kystoskopisch zwei nebeneinanderliegende Uretermündungen, katheterisierte beide. Der eine Katheter ließ sich einführen, der andere knickte jedes Mal ab. Hieraus folgerte Thumim, daß sich beide Harnleiter 2—3 cm vor ihrer Einmündungsstelle in die Blase wieder vereinigten. Nach obigen Ausführungen handelt es sich auch hier um eine komplette Doppelbildung der Ureter. Die Unwegsamkeit des Harnleiters für den Katheter beweist nicht das Gegenteil.

In unserem Falle gab mir die Nephropexie, die ich bei der Kranken ausführte, da die Beschwerden trotz längerer Behandlung nicht nachließen, Gelegenheit, die Niere zu inspizieren.

Die Niere wurde freigelegt, und da wegen der früher stattgehabten Blutung und des mittelst des Harnleiterkatheterismus gewonnenen mikroskopischen Befundes die Möglichkeit eines Nierentumors vorlag, durch einen Schnitt nach Zondek in der Linie der natürlichen Teilbarkeit gespalten und damit beide Nierenbecken eröffnet. Ein Tumor wurde nicht gefunden. Die Niere wurde genäht und am lateralen Rande des Longissimus und dem unteren Rande der 12. Rippe befestigt.

Die Form der Niere war eine ausgesprochen längliche. Die Länge betrug 11 cm, die Breite 4,5 cm. Der untere Pol ist stark gekrümmt; 2 cm oberhalb desselben befindet sich das Becken für den unteren Harnleiter, welches nur klein ist. Der Hilus ragt ziemlich weit in die Nierensubstanz hinein.

Das zweite Nierenbecken liegt über dem ersten, 2 cm unterhalb des oberen Nierenpols, der Hilus ist kleiner, als der des unteren Beckens, das Nierenbecken selbst ist nur von geringer Ausdehnung. Beide Nierenbecken sind voneinander getrennt.

Dieser Befund bestätigt also die im kystoskopischen Bilde gestellte und skiagraphisch verifizierte Diagnose.

Auf die praktische Bedeutung dieser Anomalie bei chirurgischen Eingriffen haben schon andere Autoren, Israel, Zondek, hingewiesen. Es wird gerade hier bei Erkrankungen der Niere, bei denen nur ein Abschnitt des Organs ergriffen ist, leicht möglich sein, nur diesen mit dem dazugehörenden Nierenbecken zu resezieren und somit den anderen, gesunden Teil der Niere zu erhalten.

Im Hinblick hierauf dürfte bei dem doch immerhin nicht ganz seltenen Vorkommen dieser Anomalie und dem augenfälligen Unterschiede in der Häufigkeit ihrer Beobachtung in vivo und an der Leiche in Zukunft mehr wie bisher auf die Doppelbildung der Ureter zu achten sein.

Die Diagnose stellt das Kystoskop, der Harnleiterkatheterismus, ver-

bunden mit der Radiographie, gibt über den Verlauf der Ureter Aufschluß.

Die Diagnose einer kompletten Harnleiterduplizität ist gesichert, sobald sich kystoskopisch auf einer Seite zwei Harnleitermündungen nachweisen lassen, ferner wenn bei normaler Anzahl von Harnleitermündungen ein dritter Harnleiter seinen Ausgang in der Urethra oder neben ihr hat.

Zum Schlusse möchte ich noch bezüglich der Technik der Radiographie bemerken, daß ich etwas von dem Vorgehen anderer Autoren abgewichen bin. Schmidt und Kolischer[1]) wandten eine solide Bleisonde, Löwenhardt[2]) einen mit einem Bleimandrin vorher armierten Katheter zur Erzeugung des Schattens an, v. Illyés[3]) bediente sich gleichfalls eines Katheters, in den er vorher einen Silberdraht einführte. Seine Bilder sind, soweit dies nur aus der Reproduktion zu sehen ist, am schärfsten und deutlichsten.

In unserem Falle lagen die zu katheterisierenden Harnleitermündungen sehr nahe zusammen, ihr Kaliber war sehr klein (man vergleiche die beiden Abbildungen). Es mußten also zum Katheterismus, der in diesem Falle einige Schwierigkeiten bot, sehr dünne Katheter gewählt werden. Eine vorangehende Armierung des Katheters mit Silberdraht würde bei der leichten Biegsamkeit dieses Metalls die Elastizität des Katheters zu sehr verringert haben, wodurch der Katheterismus erschwert, in diesem Falle vielleicht unmöglich gemacht worden wäre. Eine dem Katheterismus folgende Einführung des Mandrins war aber bei dem dünnen Lumen der Katheter und der geringen Stabilität eines silbernen Mandrins nicht möglich. Aus diesem Grunde wählte ich einen weichen oben rundgefeilten Stahldraht, den ich, wie schon erwähnt, nach dem Katheterismus in den Katheter einschob. Dieser erzielte in diesem Falle ein genügend deutliches Resultat.

Erwähnen will ich noch den Vorschlag v. Illyes, statt des Gebrauches von Mandrins die Katheter mit einer Suspension von Bismuth. subnitr. anzufüllen. Es ist mir unbekannt, ob derselbe schon praktische Anwendung gefunden hat. Man könnte dies Verfahren bei den Fällen benützen, bei denen man Lage und Ausdehnung des Nierenbeckens bestimmen möchte. Man müßte letzteres durch den Harnleiterkatheter mit der Suspension anfüllen. Es bleibt allerdings zu bedenken, ob nicht durch das Wismuthpulver die Schleimhaut des Nierenbeckens zu stark gereizt wird.

Das Skiagramm ist im Röntgenlaboratorium der Firma Louis und H. Löwenstein, Berlin, aufgenommen worden.

---

1) Radiographie an sondierten Ureteren der Niere. Caspar Lohnsteins Monatsberichte für Urologie. Juli 1901.

2) Bestimmung des Ureterenverlaufs vor der Operation. Zentralblatt f. Harn- u. Sexualorgane. 1901.

3) Ureterenkatheterismus und Radiographie. Zeitschrift f. Chirurgie. 1901.

XXXIV.

Besprechungen.

1.

Arbeiten aus dem Gebiete der klinischen Chirurgie mit Beiträgen von Dr. Paul Albrecht usw. Dem Andenken Hofrat Prof. Dr. Carl Gussenbauers gewidmet von seinen dankbaren Schülern. (Mit einem Porträt in Heliogravüre, 9 Tafeln und zahlreichen Textabbildungen.) Wilhelm Braumüller. Wien und Leipzig 1903.

Ihrem Lehrer Gussenbauer hatten seine Schüler zur Feier seines 60. Geburtstages die im vorliegenden Werk enthaltenen Arbeiten überreicht. In Buchform konnten sie ihm das Werk nur auf sein Grab legen.

Der Inhalt ist folgender:

Albrecht, Dr. Paul. 65 hohe Blasenschnitte. Ein Beitrag zur Frage der primären Blasennaht nach Sectio alta.

Bayer, Prof. Dr. Karl. Beiträge zur operativen Chirurgie.

Büdinger, Dr. Konrad. Tuberkulöse und pyogene Erkrankungen der Schambeinsymphyse.

Comisso, Dr. Emilio. Über Resektion des Oberkiefers.

Dehne, Dr. Robert. Über direkte Fixation der Knochen bei Pseudarthrosen, Frakturen und Kniegelenksresektionen durch Gussenbauersche Klammer.

Exner, Dr. Alfred. Die spitzen Fremdkörper im Verdauungstrakte des Menschen.

Föderl, Dozent Dr. Oskar. Zur Metaplasie des Peritonealepithels in Hydrokelensäcken.

— Über Caput obstipum musculare.

Hackmann, Regimentsarzt Dr. Nikolaus. Zur Statistik und operativen Behandlung der Rektumkarzinome.

Narath, Prof. Dr. A. Beiträge zur Therapie der Luxatio coxae congenita. Erfahrungen auf Grundlage von 109 behandelten Luxationskindern.

Pupovac, Dr Dominik. Zur Kenntnis der pathologischen Anatomie und Genese der Hydromeningocele sacralis anterior.

Salzer, Dr. Hans. Über Wundbehandlung.

Schmarda, Dr. Ludwig v. Zur Kasuistik der Unterleibsbrüche.

Dr. Christensen, Kiel.

2.

Rigaux, C. De la torsion spontanée du cordon spermatique (avec 10 planches dans le texte). Marvejols 1903. Imprimerie typographique A. Guerrier.

Lapointe, André. La torsion du Cordon spermatique et l'Infarctus hémorrhagique du testicule. Paris 1904. A. Maloine, Editeur.

Die erste Arbeit ist eine eingehende Studie über die Torsion des Samenstrangs. Besondere Rücksicht ist dabei auf die pathologische Anatomie als der Grundlage für das Verständnis genommen. Auch die andern Kapitel sind eingehend behandelt und die Hauptpunkte jedesmal scharf hervorgehoben. Zum Schluß teilt Verfasser sodann 52 meist der deutschen und der englischen Literatur entnommene Fälle dieser Erkrankung mit.

Der Verfasser der zweiten Arbeit behandelt dasselbe Thema in ähnlicher Weise. Er erweitert es jedoch etwas, indem er auch den hämorrhagischen Infarkt des Hodens ohne Torsion des Samenstrangs mit in seine Betrachtungen zieht. Er bringt am Schluß der Arbeit 37 der Literatur entnommene Fälle von Torsion und 6 Fälle von hämorrhagischem Infarkt ohne Torsion. Dr. Christensen, Kiel.

3.

Bardenheuer: Behandlung der subkutanen Frakturen mittelst Extension im Gegensatze zur Nahtanlegung und zum Kontentiv-Verbande. Archives Internationales de Chirurgie, publiées par Dr. Willems. Gand 1903.

Bardenheuer bringt in dieser Arbeit noch einmal zusammenhängend alles das, was wir bereits aus seiner und seiner Assistenten Feder und von Kongreßberichten her zum großen Teil kennen. Er legt gewissermaßen sein Glaubensbekenntnis auf dem Gebiet der Frakturbehandlung nieder, auf dem er sich so große, allgemein anerkannte Verdienste erworben.

Verfasser, der wohl unter allen Chirurgen über die größte Erfahrung in der Behandlung subkutaner Knochenbrüche verfügt, hat in 22 Jahren fast 10000 Frakturen zu beobachten Gelegenheit gehabt. Er ist auf Grund dieses reichen Materiales ein unbedingter Anhänger der Extensionsbehandlung geworden, die im Cölner Bürgerspital ausschließlich angewandt wird.

Die Knochennaht, die er einzig und allein bei großer Patellardiastase für berechtigt erachtet, verwirft er, da sie 1. nicht ungefährlich, 2. technisch schwierig, 3. die Heilung verlangsamt und 4. nicht einmal eine sichere Garantie für gute Adaption bietet, vielmehr durch Lockerung und Muskelzug winkelige Knickung der Fragmente entstehen kann. Ebensowenig kommt dem Gipsverband reponierende Wirkung zu, weil die unter ihm schnell eintretende Atrophie des Gliedes den vom Verband auszuübenden Druck und die Distraktion illusorisch macht.

Im Gegensatz hierzu hat die Extensionsbehandlung nur günstige Erfolge zu verzeichnen, vorausgesetzt, daß sie technisch richtig angewandt

wird. Bardenheuer hat der bisher üblichen Längsextension noch den Quer- und Rotationszug, sowie die Abhebelung hinzugefügt. Die permanent wirkende Extensionskraft beseitigt am schnellsten und sichersten die elastische Retraktion der Gewebe, die Hauptursache der Dislokation. Sie bewirkt eine möglichst genaue Adaption der Fragmente, wodurch etwaig interponiertes Gewebe zur Resorption gebracht und die Callusbildung in normalen Grenzen gehalten wird. Verfasser erzielt bei allen seinen Frakturen dank des Streckverbandes eine denkbar kurze Heilungsdauer; nach wenigen Tagen wird die Behandlung durch Massage und Bewegungen unterstützt. Auf diese Weise hat Bardenheuer niemals Gelenkversteifungen und Muskelatrophie, ganz ausnahmsweise Ödeme gesehen. Kein einziges Mal konnte Pseudarthrosenbildung oder nennenswerte Verspätung der Heilung beobachtet werden.

Zahlreiche Abbildungen erläutern die Technik der Extension im Bett und der portativen Streckapparate. Die vielen beigefügten Röntgenbilder demonstrieren die erstaunlich guten Resultate selbst bei den schwersten Frakturen. Nach gründlichem Studium dieser Arbeit werden viele das Buch als Freunde der Extensionsbehandlung aus der Hand legen, alle aber den Vorschlägen Bardenheuers ernste Beachtung schenken.

Baum, Kiel.

4.

Schanz: Die statischen Belastungsdeformitäten der Wirbelsäule mit besonderer Berücksichtigung der kindlichen Skoliose. Stuttgart 1904. Verlag von Ferd. Enke. 210 Seiten.

Zweck dieser Monographie ist nach des Autors Aussage, die kindliche Skoliose im Rahmen ihrer natürlichen Verwandtschaft kennen zu lernen und für die Behandlung derselben hieraus Lehren zu ziehen. Verfasser tadelt die bisher allgemein verbreitete symptomatische Einteilung, da sie dem heutigen Stand der Pathologie nicht entspricht. Viele neue und beachtenswerte Gedanken sind in dem Buch enthalten. Als Ausgang seiner Studien dient dem Verfasser das physikalische Experiment. Von vornherein tritt er jedem Versuch, eine spezifische Ursache der statischen Belastungsdeformitäten zu finden, entgegen. Jede bisher angenommene besondere Ätiologie stimmt wohl für die einzelne Beobachtung, läßt sich jedoch nicht verallgemeinern.

Die statischen Belastungsdeformitäten verdanken ihre Entstehung einer verminderten statischen Leistungsfähigkeit der Wirbelsäule bezw. einer vermehrten Inanspruchnahme oder schließlich, was wohl gewöhnlich der Fall, der Kombination beider. Von diesem Gesichtspunkt aus nimmt Schanz die Einteilung der verschiedenen Verbiegungsformen vor. Verfasser stellt ein neues Torsionsgesetz auf, das auf der eigenartigen Anordnung von Wirbelkörper- und Bogenreihe basiert. Er erklärt die Drehung dadurch, daß die Bogenreihe der Körperreihe als Verstärkungsleiste dient wodurch eine ungleiche Biegung der einzelnen Wirbelkörperteile zutande kommt; die der Verstärkungsleiste entfernteren Abschnitte folgen der Verbiegung mehr, als die ihr näherliegenden hinteren, d. h. die vordere Peripherie des Körpers wird stärker gebogen, als die gegenüberliegende.

Umgekehrt dient die Körperreihe der Bogenreihe bei ihrer Belastung als Verstärkung und bedingt, so ebenfalls eine Torsion der letzteren. Als Beweis für die Richtigkeit dieser Theorie wird das ständige Fehlen einer Drehung der Halswirbelsäule angeführt, da der Querschnitt der Halswirbel einen gleichmäßigen Ring bildet und in allen Teilen gleichwertig ist.

Aus dem Zusammentreffen der Verbiegung in der Frontalebene und der physiologischen anteroposterioren Verkrümmung resultiert die Einstellung der skoliotischen Wirbelsäule in die Diagonalebene. Die diagonale Verbiegung ist nicht ohne weiteres mit der Skoliose verbunden, denn bei fehlender physiologischer Krümmung, beim sogenannten flachen Rücken macht sie einer rein frontalen Verbiegung Platz.

Die Exostosenbildung an der Konkavität der skoliotischen Wirbel faßt Schanz als Stützblöcke auf, die sich der Organismus zu Hilfsmitteln schafft, um einer weiteren Verkrümmung Einhalt zu tun.

Soviel über Pathologie und Ätiologie.

Bei der Therapie und Indikationsstellung ist für Verfasser von ausschlaggebender Bedeutung die Frage: Fortbestehender deformierender Prozeß oder fertige Deformität?

Schanz verwirft die operativen Methoden. Für den deformierenden Prozeß widerrät er die Korsettbehandlung wegen der drohenden Inaktivitätsatrophie, wodurch ein Circulus vitiosus geschaffen wird. Dagegen empfiehlt er warm die Verwendung des Gipsbettes in Verbindung mit Massage und Gymnastik.

Eine Korrektur der Deformität durch differente Ausbildung der Wirbelsäulenmuskulatur hält Schanz für verfehlt, da die kindliche Skoliose und Kyphose Belastungsdeformitäten sind, bei denen die Gleichgewichtsstörung der Wirbelsäulenmuskulatur keine Rolle spielt; auch läßt Verfasser eine funktionelle Anpassung in der Orthopädie nicht gelten. Bei den fertigen Verbiegungen empfiehlt Schanz das Redressement, das sich in seinem Apparat bei einfacher Längsextension manuell vor dem Erstarren des Gipses leicht ausführen läßt und so oft wiederholt wird, als die Wirbelsäule Korrektur hergibt. Baum-Kiel.

5.

Schlesinger, Die Indikationen zu chirurgischen Eingriffen bei inneren Krankheiten. Jena 1903. I. Teil. Verlag von G. Fischer. 236 Seiten. Preis Mk. 3.

In dem übersichtlich geschriebenen kleinen Buche kann sich der vielbeschäftigte Arzt, wie auch der Chirurg auf einem ihm ferner liegenden Gebiet schnell darüber orientieren, wo auf den Grenzgebieten die chirurgische Grenze anfängt. Der vorliegende I. Teil enthält die Erkrankungen des Nervensystems, der Knochen, des Respirationsapparates, des Zirkulationssystems und des obersten Abschnittes des Verdauungstraktus.

Jedes Kapitel bringt neben prägnanten klinischen Bemerkungen kurze Angaben über Ätiologie, Differentialdiagnose und etwaige Kontraindikation; die schweren Folgen einer unterlassenen Operation werden

nachdrücklichst betont. Die operative Technik bleibt, als nicht in den Rahmen des Buches gehörig, unerwähnt. Am Schluß eines jeden Abschnittes Anführung der wichtigsten Literatur. Baum-Kiel.

6.

Stratz, Dr., Der Körper des Kindes. Stuttgart. Verlag von Ferd. Enke 1903.

Der durch ausgezeichnete künstlerische Leistungen bekannte Verfasser gibt hier ein Buch „für Eltern, Erzieher, Ärzte und Künstler" über das gesunde Kind und seine Entwicklung. Einzelne Kapitel behandeln z. B. das neugeborene Kind, den Liebreiz des Kindes, Wachstum und Proportionen, hemmende Einflüsse, die erste und zweite Fülle, die erste und zweite Streckung, die Kinder anderer Rassen. Auch der Arzt wird in dem Buche, welches eine große Anzahl meist hübscher und geschmackvoller Abbildungen enthält, vieles Interessante finden. Helferich.

7.

Bogatsch, Dr. Die neue Heilanstalt für Unfallverletzte in Breslau.

Wenn man von den beiden großen Knappschafts-Krankenhäusern in Bochum und Halle a. S. (Bergmannstrost und Bergmannsheil) absieht, so ist neben der Heilanstalt der Norddeutschen Holzberufsgenossenschaft zu Neu-Rahnsdorf und dem Unfall-Krankenhaus zu Straßburg i. E. diese schlesische die dritte Heilanstalt für Unfallverletzte. Sie ist mit Rücksicht auf die stark wachsende Frequenz der Unfallkranken erbaut und in ihrer Organisation so eingerichtet, daß eine Anzahl von Spezialisten verschiedener Fächer bei der Behandlung zusammenwirken können. Die Abhaltung gemeinsamer Untersuchungsabende (jede Woche zweimal) ermöglicht dann gemeinsame Schlußbesprechungen über die einzelnen Fälle, welche zuvor von den Spezialärzten getrennt untersucht worden sind.

Der vorliegende mit Plänen ausgestattete Band ist von dem Leiter der Heilanstalt, Herrn Sanitätsrat Dr. Bogatsch zusammengestellt; derselbe hat auch bei der Einweihung des Neubaues in seiner Begrüßungrede (S. 1—6) interessante Einzelheiten mitgeteilt.

Der wissenschaftliche Teil des Bandes enthält folgende Abhandlungen: Bericht über die chirurgische Station von Dr. Heintze, Gehirnschlag und Unfall von Dr. Löwe, die Vorteile der Übernahme des Heilverfahrens während der Wartezeit von S.-R. Dr. Bogatsch, operative Behandlung veralteter Ellbogenverletzungen von Dr. Heintze, über den Nutzen frühzeitiger Ohruntersuchung für die Begutachtung von Unfall-Nervenkranken von Dr. Freund, Post hoc ergo propter hoc von Dr. Heim, Differentialdiagnose von Arthritis tuberculosa und Arthropathie tabétique von Dr. Wagner, zwei Fälle von Segmenterkrankung des Rückenmarks von Dr. Sachs. Helferich.

Anzeigen literarischer Neuigkeiten, welche der Redaktion zugeschickt worden sind:

Die Therapie der Gegenwart. Nr. 3. März 1904.

Loening, Zur Therapie schwerer Diabetesfälle.

Schaefer, Zur Serumbehandlung des Gelenkrheumatismus.

Magnus Levy, Zur Therapie des Myxoedem (Schluß).

Georg Müller, Die Indikationen für die Anwendung orthopädischer Apparate.

Nordiskt. Medicinskt Arkiv, Inre Medicin. 1903. Afd. II. 4.

Örum, Die Untersuchung des Magensaftes und ihre Bedeutung illustriert durch 600 Fälle.

Ernberg, Über Intoxikation mit per os eingenommenem Chloroform.

Revue de Chirurgie. No. 3. Mars 1904.

Duret, Sur les manifestations des tumeurs de la région rolandique ou motrice.

Cahier, Sur les myostéomes traumatiques, particulièrement sur leur pathogénie et leur traitement opératoire (1 fig.).

Patel, Tumeurs bénignes du corps thyroïde donnant des métastases.

Viannay et Pinatelle, De l'envahissement de la trachée et de l'oesophage par le goitre cancéreux.

Dambrin, Étiologie et mécanisme des lésions de l'intestin dans les contusions abdominales (2 fig.).

Archives provinciales de Chirurgie. No. 2, 3. Févr., Mars 1904.

Aniel et Seniert, Sur l'importance chirurgicale des ligaments hépatiques accessoirs.

Thévenot, Actinomycose cervico-faciale. — Nouvelles observations (4 fig.).

Monprofit, De la gastroentérostomie pour l'estomac biloculaire (2 fig.).

Vanverts et Dancourt, Des pleurésies purulentes enkystées.

Monprofit, Un nouveau procédé de résection du gros intestin (24 fig.).

The St. Paul Medical Journal. No. 3. March 1904.

Schmauß, An analysis of thirty cases of appendicitis.

Schapps, Chronic osteitis.

Bulletin of the Johns Hopkins Hospital. Vol. XV. No. 154. Jan. 1904.

Hunner, Tuberculosis of the Urinary system in Women. Report of thirty-five cases.

Revue française de Médecine et de Chirurgie. No. 9, 10, 13. 1904.

Lestelle, Beutter et Diel, Des accidents cérébraux consécutifs à la ligature de l'artère carotide primitive.

Thévenot, L'Actinomycose du poumon et ses manifestations primordiales.

Plicque, Traitement du lupus par le silicate de soude.

Mignon, De la valeur d'un nouveau signe dans le diagnostic précoce du cancer.

Letulle, Varices lymphatiques de l'intestin grêle.

Hartmann, Traitement de la cystite tuberculeuse.

Third Annual Report of the New York State Hospital for the Care of crippled and deformed children. For the year 1903.

Von der II. Auflage des Handbuchs für Zahnheilkunde, Verlag von Hölder, Wien 1904, ist Lieferung 30 erschienen.

Baum-Kiel.

Druck von J. B. Hirschfeld in Leipzig.



Soeben erschienen:

Das Aerztliche Hausbuch für Gesunde und Kranke.

Mit 430 Abbildungen und 27 meist farbigen Tafeln.

Unter Mitwirkung von 32 Aerzten herausgegeben von

Dr. med. Carl Reissig

in Hamburg.

Pflicht der Aerzte ist es, der Ausbreitung der in Massen verbreiteten Schundliteratur auf popul.-mediz. Gebiete wirksam entgegenzutreten, indem sie ein wirklich gutes, aufklärendes Buch dem Publikum empfehlen. Als ein solches, das allen an ein populär-medizinisches Buch zu stellenden Anforderungen entspricht, empfehle ich das oben angekündigte Werk. Die Herren Aerzte, die sich für die Verbreitung des Buches durch Empfehlung an ihre Patienten verwenden wollen und sich verpflichten, dasselbe dauernd in ihrem Sprechzimmer auszulegen, können ein Exemplar von der Verlagshandlung zum Vorzugspreis anstatt für 15 M. für 8 M. franko beziehen.

Ueber das Buch liegen unter anderen von massgebender Seite folgende Urteile vor:

Geheim. Med.-R. Prof. Dr. H. Curschmann, Leipzig, November 1903:

„Mit der Herausgabe des „Aerztlichen Hausbuches" haben Sie sich ein grosses Verdienst erworben. Die so gerechtfertigten und notwendigen Bestrebungen, die Kranken vor den Gefahren des Kurpfuschertums zu schützen, das unter dem Schutze der Gesetze täglich frecher sich vordrängt, machten die Herausgabe eines solchen Werkes zu einem dringendem Bedürfnis. Wenn wir Aerzte das Laienpublikum vor schlechten, hauptsächlich der Reklame dienenden Machwerken der Kurpfuscher warnen, so hat es ein Recht, von uns über den Bau des menschlichen Körpers und seine Krankheitszustände soweit Belehrung zu erlangen, wie sie ihm auch andere naturwissenschaftliche Disziplinen geben. Diesem Erfordernis entspricht „Dr. C. Reissig's Aerztliches Hausbuch" in ausgezeichneter Weise. Eine Reihe hervorragender Fachmänner hat sich der Bearbeitung der einzelnen Kapitel gewidmet und der Herausgeber, Herr Dr. Reissig, hat es verstanden, dem Werke die einheitliche Form zu geben. Eine ganz besondere Anerkennung muss ich der Ausstattung und den zahlreichen, geradezu vorzüglichen Textbildern und Tafeln zollen. Ich bin überzeugt, dass das Buch weite Verbreitung finden und eine vortreffliche Waffe zur Bekämpfung des Kurpfuschertums sein wird."

Professor Dr. Strümpell, Breslau, den 25. November 1903:

„Dem „Aerztlichen Hausbuche" für Gesunde und Kranke muss man nachrühmen, dass es seinen Zweck in bester Weise erfüllt. Es ist von lauter tüchtigen, grösstenteils sogar hervorragenden Fachmännern geschrieben. Der Inhalt ist in praktischer Weise geordnet, eine grosse Anzahl vorzüglicher und höchst lehrreicher Abbildungen erleichtert das Verständnis und erweitert die Anschaulichkeit. Ich wünsche dem Buche die grösste Verbreitung und zweifle nicht daran, dass es einen Nutzen stiften wird."

Weitere Urteile von Seiten der Herren Aerzte zu erhalten, wäre mir sehr erwünscht.

Leipzig, Schillerstrasse 8.

F. C. W. Vogel,
Verlagsbuchhandlung.

Fig.6.

Fig.7.

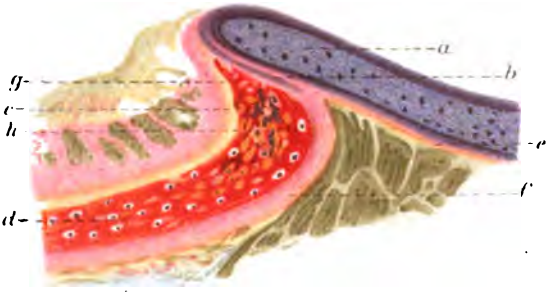

Fig.8.

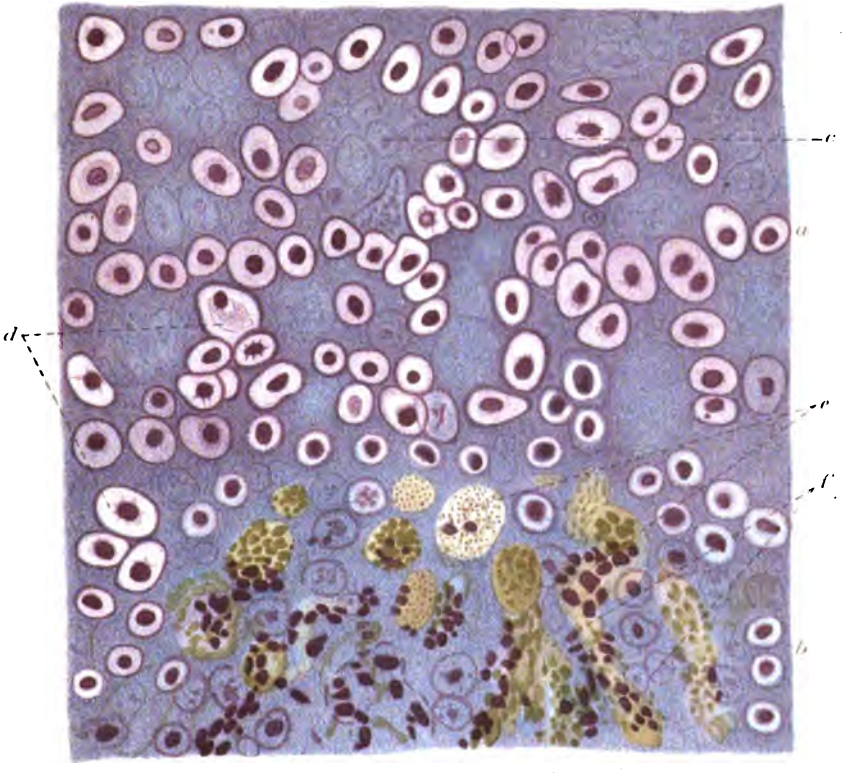

F.C.W.Vogel

Fig. 1 r.

Fig. 1 l.

Fig. 2 r.

Fig 2 l.

Fig. 3 r.

Fig. 3 l.

Fig. 4 r.

Fig. 4 l.

Fig. 5 r.

Fig. 5 l.

Fig. 6 r.



Fig. 6 l.



Fig. 7 r.

Fig. 7 l.



Fig. 8 r.

Fig. 8 l.

Vogel in Leipzig.

Druck von Richard Hahn (H. Otto), Leipzig.

Fig 9 r.

Fig 9 l.

Fig. 10 r.

Fig. 10 l.

Fig. 11 r.



Fig. 11 l.

Fig. 12 r.

Fig. 12 l.

Fig. 13 r.

Fig. 13 l.

. Vogel in Leipzig.

Druck von Richard Hahn (H. Otto), Leip.

Fig. 14 r.

Fig. 14 l.

Fig. 15 r.

Fig. 15 l.



Fig. 1.

Fig. 2.

Fig. 3.

ST

17

ST

17493